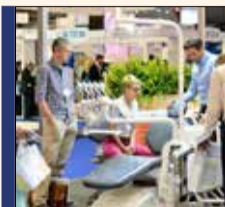



Innovatie komt tot leven op het Nobel Biocare Global Symposium 2016
... pag.4



today DENTEX 2016
De exposanten hebben zoals steeds de oproep beantwoord:
... pag.8

Dit nummer wordt u aangeboden in samenwerking met de volgende bedrijven:

BESCAN, BIENAIR/CMD, CARESTREAM, CATANI/CMD, CAVEX, COLTENE, CONDOR, DENTAL QUALITY, IVOCLAR, JOHNSON & JOHNSON, KURARAY, P&G, PLAUMANN, ULTRADENT, VDW, XOCARE

Conservatieve behandeling van een apicale externe resorptie bij een risicopatiënt

Tekst en fotos: Dr. Sebastiana Arroyo Boté, Dr. Javier Martínez Osorio

Dit artikel toont de casus van een patiënt bij wie met behulp van een röntgenonderzoek de diagnose van een resorptie van de distale wortel bij element 36 werd gesteld.

Twintig jaar geleden was bij dit element een wortelbehandeling uitgevoerd en de patiënt heeft geen symptomen meer gehad. Na beoordeling van het aanwezige type resorptie, de activiteit van het proces en de mogelijkheden van een hernieuwde endodontische ingreep en een reconstructie werd gekozen voor een conservatieve behandeling.

Inleiding

Een wortelresorptie is een pulpo-peri-apicale aandoening. Deze kan verschillende oorzaken hebben en het gevolg van de celactiviteit van verschillende weefsels zijn, hetzij van binnenuit de pulpa (interne resorpties¹) of van buitenaf in het wortelcement (externe resorpties) door de activiteit van osteoclastische cellen. Resorpties kunnen tijdelijk van aard zijn, waarbij het dan om een zelflimiterend en röntgenologisch nauwelijks aantoonbaar proces gaat², of progressief van aard zijn, wat vaak tot verlies van het element leidt³. Diverse klinische problemen kunnen externe resorpties veroorzaken⁴⁻⁷: Kaaktumoren en -cysten, gebrekkige controle van kaakorthopedische krachten, dentale traumatologie⁸, parodontale aandoeningen, aandoeningen van de pulpa, scheuren in het element, systemische aandoeningen⁹ en af en toe aandoeningen van idiopathische oorsprong¹⁰. Meestal gaan ze gepaard met de aanhechting van botweefsel dat de geresorbeerde wortel vervangt¹¹. In andere gevallen kan een externe cervicale resorptie beginnen¹². De eerstgenoemde treden gewoonlijk zonder symptomen op en bevinden zich op het moment van de diagnose in zeer verschillende toestanden van beschadiging^{13,14}.

Soms is behouden van het element niet mogelijk, soms kan het proces gestopt en het element gerestaureerd worden. In dit geval kon een persoonlijke biologische aanleg voor de ontwikkeling van een wortelresorptie worden aangetoond¹⁵, vermoedelijk op grond van een genetisch bepaalde predispositie. Harris et al.¹⁶ leidden uit studies met tweelingparen een erfelijkheid van ca. 70% af en stelden geen van geslacht of leeftijd afhankelijke verschillen vast. Bovendien

konden preventieve behandelingen met hormonen, antibiotica en ontstekingsremmende middelen^{17,18} bij kaakorthopedische behandelingen bij gevoelige patiënten uitgevoerd en veelbelovende resultaten bij de preventie van deze pathologie bereikt worden.

Klinische casus

Een 70-jarige mannelijk patiënt verscheen voor een algemeen tandheelkundig onderzoek in onze praktijk en wenste sanering van het derde kwadrant. Het ging om een risicopatiënt die voor een adenocarcinoom van de dikke darm werd behandeld.

Bij het tandheelkundige onderzoek werden diverse vroegere restau-

raties, volledige kronen in het eerste, tweede en vierde kwadrant evenals een sterke beschadiging van element 36 waargenomen. Er was noch sprake van actieve cariëslaesies, noch van een verhoogde tandbeweeglijkheid of verwondingen van de slijmvliezen. Om het geval te kunnen categoriseren, werd opdracht gegeven voor een oraal orthopantomogram (afb. 1). Dit toonde vroegere prothetische behandelingen zonder actuele aandoening, wortelbehandelingen bij de elementen 13 en 16 zonder transluente wortellaesies of peri-apicale laesies, evenals een wortelkanaalbehandeling bij element 36 met lichte radiologische bevinding bij de mesiale wortel en apicale resorptie van de distale wortel met substituerende botaanhechting. » p.6

Minimaal invasieve veneerrestauratie met keramisch gebaseerd vulmateriaal

Tekst: Mauricio Watanabe, Sao Paulo

Esthetiek speelt in de moderne tandheelkunde een grote rol. Omdat steeds meer patiënten een 'perfecte lach' wensen, zien tandartsen zich in toenemende mate genoodzaakt ultra-esthetische restauraties en optimalisaties van de natuurlijke situatie uit te voeren.

Om een mooiere en harmonieuze lach te realiseren, zijn vormveranderingen van de elementen een betrouwbare methode met een voorspelbaar resultaat, die routinematig kan worden uitgevoerd. Hiervoor is echter een overeenkomstige diagnose en planning van de behandeling met inachtneming van de esthetische en functionele aspecten noodzakelijk. Even noodzakelijk is de toepassing van minimaal invasieve technieken waarbij de tandsubstantie en aangrenzende structuren worden ontzien, evenals de toepassing van tandheelkundige materialen met een maximale stabiliteit en biocompatibili-

teit. Hierbij is restauratie met indirecte composietveners een mogelijkheid.

Klinische casus

Een 20-jarige patiënt gaf te kennen dat hij de esthetiek van zijn lach wilde verbeteren (afb. 1). Bij het klinisch onderzoek was een diastem te zien tussen de bovenste centrale incisieven (afb. 2). De patiënt wenste een snelle oplossing zonder de noodzakelijkheid van een kaakorthopedische behandeling. Aan de hand van een analyse van gezichtsfoto's stelden we vast dat de lijn die langs de incisaaalranden en de punten » p.2

Ray

70 µm

DE BESTE RESOLUTIE

PIXELGROOTTE IN DE ENDODONTIE MODE

Bezoek onze stand 7338
www.rayscan.be

Minimaal invasieve veneerrestauratie met keramisch gebaseerd vulmateriaal

pl» van de hoekelementen van de bovenste frontale elementen loopt, geen harmonieuze curvatuur vertoende. Voor het realiseren van een aantrekkelijke lach was het daarom noodzakelijk de vorm van de vier bovenste incisieven zodanig te veranderen dat een positieve lachlijn zou ontstaan (afb. 3). Bij de laterale bewegingen was er geen contact van

de onderste frontale elementen met de bovenste incisieven, zodat het mogelijk was deze te verlengen.

Omdat het om een jonge patiënt ging, was een minimaal invasieve techniek de aangewezen methode, en dus kozen we voor een methode waarbij het prepareren van de elementen overbodig

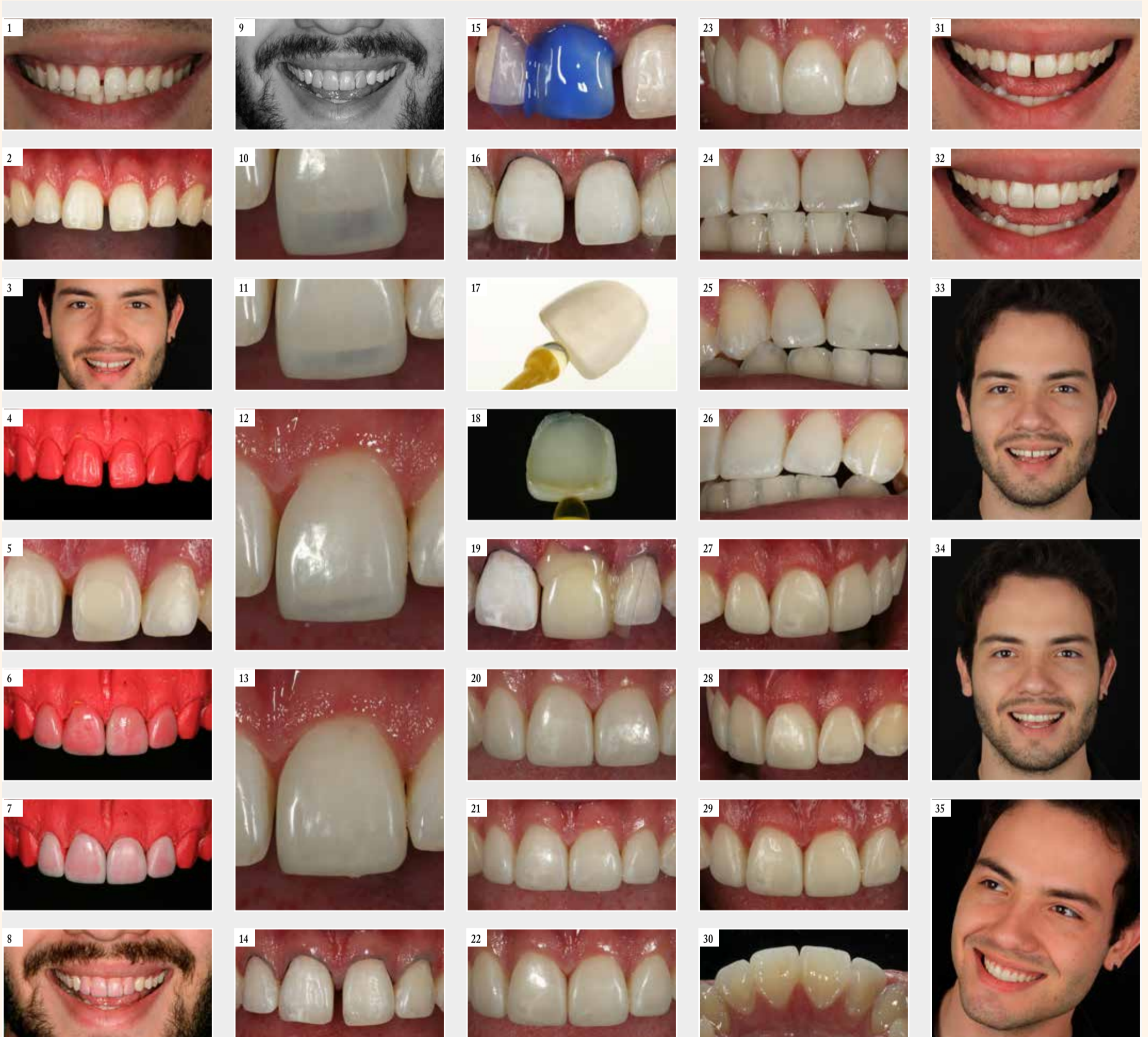
was. Onze keuze viel op een indirecte techniek, waarbij de restauraties werden vervaardigd met Admira Fusion (VOCO). Dit materiaal bezit niet de klassieke monomeren op metacrylaatbasis, maar een keramische matrix die het materiaal in hoge mate biocompatibel maakt. De toepassing van door de tandarts vervaardigde indirecte veneers vormt een alternatief voor geprefabriceerde veneers. Het zelf vervaardigen van veneers heeft voordelen, zoals lage kosten, de mogelijkheid om de vorm

van het element individueel aan te passen, de geringere dikte van de cementlaag en een betere randaansluiting.

Voor een even eenvoudige als snelle vervaardiging van indirecte restauraties is de toepassing van een mock-up geschikt, waarvan de basis hier met modelsiliconen (VOCO) is vervaardigd (afb. 4). Al tijdens de eerste behandeling kozen we ook de juiste kleur van het restauratiemateriaal uit. Hiervoor werd telkens een kleine hoeveel-

heid van de in aanmerking komende kleuren op het vestibulaire vlak van een van de te restaureren elementen aangebracht en gepolymeriseerd. Aan de hand van deze kleurenvergelijking viel de keuze op de kleur A1 (afb. 5).

Voor het vervaardigen van de eigenlijke mock-up en daarmee voor de veneer werd het vulmateriaal met een metalen spatel op het siliconenmodel aangebracht (afb. 6). In deze fase moest door de behandelaar worden geprobeerd zich



Afb. 1. Een 20-jarige patiënt onderging om esthetische redenen wegens een diastem tussen de bovenste centrale incisieven een tandheelkundige behandeling. • Afb. 2. Op de intraorale foto zijn bijzonderheden te zien in de stand van de frontale elementen en de morfologie. • Afb. 3. Wij stelden vast dat voor een bevredigend resultaat de vier bovenste incisieven moesten worden behandeld. • Afb. 4. In dit geval werd als behandelingsmethode de vervaardiging van indirecte restauraties op een siliconenmodel gekozen. Dit heeft voordelen boven de toepassing van geprefabriceerde facetten, omdat we ons eigen product kunnen aanpassen aan de patiënt en een betere randaansluiting kunnen realiseren. • Afb. 5. Al tijdens de eerste behandeling kozen we de toe te passen kleur uit door een kleine hoeveelheid van het materiaal op het element aan te brengen, het oppervlak met een grote metalen spatel glad te maken en het vervolgens te polymeriseren. In het onderhavige geval viel de keuze op de kleur A1. • Afb. 6. Het vulmateriaal (Admira Fusion, VOCO) werd direct op het vervaardigde siliconenmodel aangebracht. Met spatels werden de elementen overeenkomstig de morfologie van de betreffende elementgroep gemodelleerd. In dit geval diende door het vervaardigen van de veneers de lijn, die de punten van de hoekelementen en de incisieve kanten verbindt, om het juiste gebogen verloop te krijgen. • Afb. 7. Na de polymerisatie namen we de veneers van het model af, werkten deze uit en polijstten ze met rubberslijppijpen resp. rubberpolijstapparaten voor keramische restauraties. • Afb. 8. Door een foto van de voltooide veneers over een foto van de patiënt te leggen, konden we voorzien of de ordening en grootte van de restauraties na afsluiting van de restauraties correct waren. • Afb. 9. Met zwart-witfoto's, zoals hier, kon de simulatie nog beter worden beoordeeld. • Afb. 10-13. Aanbrengen van de veneer op element 21. Hierbij dient rekening te worden gehouden met de schuifrichting. Om de volgorde bij het aanbrengen van de restauraties vast te leggen, moet de schuifrichting exact worden aangehouden omdat er geen preparaties zijn uitgevoerd. • Afb. 14. Wij gebruikten voor het weghouden van de gingivairand 000-retractiedraad voor alle bovenste incisieven. • Afb. 15. Aanbrengen van 37% orthofosforzuur en inwerking gedurende 15 seconden bij elk element. Het aangrenzende element wordt beschermd met een polyester-separeerstrip. • Afb. 16. De elementen 11 en 21 na het etsen met fosforzuur en het drogen. • Afb. 17. De veneer voor element 21. Om het binnenvlak te reinigen, werd deze met aluminiumoxide gezandstraald. • Afb. 18. Na de applicatie en het wegblazen van het adhesief werd het vloeibare composiet GrandioSO Flow (VOCO) in de kleur A1 toegepast. • Afb. 19. Aanzicht na het aanbrengen van de restauratie. Nog voor het polymeriseren verwijderden we het overtollige materiaal met een sonde nr. 5. • Afb. 20-24. Verschillende aanzichten van de veneerrestauraties na de voltooiing ervan. • Afb. 25. Contacten van de frontale elementen tijdens de protrusiebeweging. • Afb. 26-27. Na het inslijpen van de veneers bestonden er geen contacten van de frontale elementen tijdens de laterale bewegingen. • Afb. 28-29. Foto's van de veneers onder een indirecte belichting. De details zijn goed zichtbaar. • Afb. 30-31. Blik op het frontale gedeelte met een harmonische boog van de elementen, gezien vanuit vestibulair en palatinaal oogpunt. • Afb. 32-33. Bij een vergelijking van de pre- en postoperatieve aanzichten is een duidelijke verbetering van de esthetiek van de elementen zichtbaar. • Afb. 34-36. Vergelijking van de lach voor en na de behandeling.



tandenborstelmerk gebruikt door tandartsen zelf wereldwijd

NIEUW GENIUS

HET INTELLIGENTE POETSSYSTEEM DAT UW PATIËNTEN LAAT POETSEN ZOALS U HET AANBEVEELT

MET POSITIE DETECTIE TECHNOLOGIE



BEZOEK DE ORAL-B STAND (#1404) OP **dentex** 
EN ERVAAR ORAL-B's SLIMSTE POETSSYSTEEM ZELF!



te houden aan de geplande maatregelen die na de fotoanalyses waren opgesteld. Derhalve was het noodzakelijk de bovenste incisieven te verlengen. Na de lichtuitharding volgden de uitwerking en het polijsten met rubberpolijstapparaten (afb. 7). Aansluitend fotograferden we het model en plaatsten deze foto over een foto van de lachende patiënt om te controleren of de grootte en ordening van de elementen overeenkomstig waren geslaagd (afb. 8 en 9).

De veneers werden direct aan de elementen van de patiënt aangepast (afb. 10-13). Een groot voordeel hiervan is de mogelijkheid om voor het afsluiten van de behandeling te controleren of het resultaat zal voldoen aan de verwachtingen. Ook de patiënt kan de bij wijze van proef aangebrachte restauraties bekijken en mogelijke veranderingswensen aangeven. Nadat de randaansluiting was gecontroleerd en de patiënt tevreden was met de gerealiseerde esthetiek, werd het aanbrengen van de indirecte veneers voorbereid. Voor de bevestiging kozen we het adhesief Futura-bond U (VOCO) in combinatie met het vloeibare composiet GrandioSO Flow (VOCO) in de kleur A1.

De gingivarand werd met een draad met dikte 000 (afb. 14) weggehouden, waarna 37% orthofosforzuur gedurende 15 seconden op de elementen werd

aangebracht (afb. 15). Na het afspoelen met water en het drogen van de geëtste vestibulaire vlakken (afb. 16) werd het adhesief aangebracht, het oplosmiddel weggeblazen en werd het adhesief vervolgens 10 seconden met licht uitgehard. De binnenkanten van de veneers werden met aluminiumoxide (90 µm) bij een druk van 60 psi gezandstraald om het oppervlak te reinigen en op te ruwen. Wanneer de veneers tegen het licht worden gehouden, zie je het homogene, schone oppervlak van de binnenkant (afb. 17). In de volgende stap werd op hetzelfde element adhesief aangebracht en aansluitend met een lichte luchtstraal weggeblazen. Vervolgens verdeelden we hierop een kleine portie vloeibaar composiet (afb. 18) en brachten de veneer op het betreffende element aan (afb. 19). Het resterende composiet dat vrijkwam bij het aanbrengen werd verwijderd, waarna de lichtpolymerisatie werd uitgevoerd.

Na het aanbrengen van alle veneers werden de vullingranden met een scalpel nummer 15C uitgewerkt en met rubberpolijstapparaten gepolijst. Direct na de voltooiing beoordeelden we het resultaat (afb. 20-24). Door het overeenkomstige inslijpen dienden voor de protrusiebeweging gelijkmatige contacten tussen de onderste incisieven en de bovenste centrale incisieven tot stand te worden gebracht (afb. 25). Door het

inslijpen dienden ook alle contacten tussen de veneers en de onderste elementen bij laterale bewegingen te worden geëlimineerd (afb. 26 en 27). Bij het kijken onder een indirecte belichting alsmede vestibulair en palatinaal gezien kon goed worden vastgesteld dat details goed waren uitgewerkt en de indirecte restauraties zich harmonisch tussen de aangrenzende structuren voegden (afb. 28-31). Bij een vergelijking van het pre- en postoperatieve aanzicht is een duidelijke verbetering van de esthetiek van de elementen zichtbaar (afb. 32 en 33), en is te zien hoe deze de lach van de patiënt positief beïnvloedt (afb. 34-36).

Over de auteur

Mauricio U. Watanabe werkt als tandarts in São Paulo en is gespecialiseerd in de behandeling van tandvleesaandoeningen alsmede in de mond-, kaak- en aangezichtschirurgie. Hij beschikt over een masters degree in de prothetiek en houdt regelmatig lezingen over esthetische tandheelkunde. Bovendien promoveert hij momenteel op biomaterialen aan de Universidade Estadual Paulista (UNESP) in Aracatuba. E-mail: mauriciowatanabe@yahoo.com.br.

Innovatie komt tot leven op het Nobel Biocare Global Symposium 2016

Onder het motto "Waar innovatie tot leven komt" stelt Nobel Biocare een aantal innovatieve producten en oplossingen voor op het evenement. Elke innovatie werd ontwikkeld om klinici toe te laten meer patiënten beter te behandelen. Deze zijn vaak zo uniek dat ze gepatenteerd werden.

Een verbeterde restauratieve workflow voor een kortere behandelingstijd

Het Nobel Biocare Global Symposium toont aan dat digitale technologie een belangrijke rol speelt voor een efficiëntere en nauwkeurigere diagnose, planning en (geleide) chirurgie. De deelnemers kunnen een digitale praktijkdemonstratie bijwonen met de huidige technologie en met de toekomstige innovaties die moeten zorgen voor een betere integratie, samenwerking en meer efficiëntie. Ze kunnen zien hoe de toonaangevende geïntegreerde workflow van Nobel Biocare de behandeling kan versnellen door stappen te combineren of zelfs te elimineren.

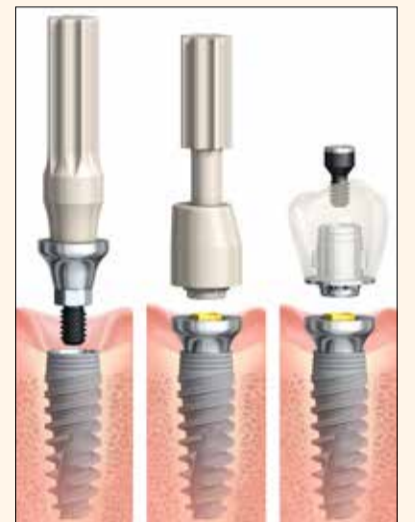
Ook op het vlak van prothetische componenten verbetert Nobel Biocare de restauratieve workflow. Een belangrijke nieuwe toevoeging aan het assortiment is het On1 concept. Deze innovatieve modulaire oplossing combineert het beste van twee werelden. Het unieke On1 concept verplaatst het prothetische platform van Nobel Biocare bone level implantaten met conische connectie naar tissue level, waarbij u de voordelen van beide behoudt. De On1 basis wordt niet meer los geschroefd en blijft zitten vanaf de plaatsing van het implantaat tot en met de finale restauratie. Hij wordt gebruikt als healing abutment in combinatie met een cover screw. De aanhechting van het zachte weefsel blijft onverstoord, zelfs tijdens de afdrukname en plaatsing van de prothetische componenten. Dit zorgt voor restauratief gebruiksgemak, een optimale genezing en meer comfort voor uw patiënt!

De On1 Base is verkrijgbaar in twee hoogtes, zodat hij kan worden vervangen als dat op korte of lange termijn nodig is omwille van de hoogte van het zachte weefsel. Dit is niet mogelijk bij tissue level implantaten. De IOS healing cap van de On1 laat toe om digitaal af te drukken met een intraorale scan, maar ook conventioneel afdrukken is mogelijk.

Nobel Biocare licht ook de evolutie van NobelProcera toe. Dit omvat de lancering van de nieuwe NobelProcera kroon op bestaande elementen, de eerste van een nieuwe reeks producten in een nieuw soort hoog-translucent, meerlagig zirkonia. Het nieuwe materiaal bezit uitzonderlijke eigenschappen en combineert sterkte en duurzaamheid met uitstekende esthetische resultaten. Kenmerken als meerlagig zirkonia en een optimaal gedetailleerd occlusaal oppervlak typeren dit product waardoor de kroon een zeer realistische weergave wordt van een natuurlijke tand. Dit zorgt er voor dat de tandtechnicus slechts enkele finale aanpassingen hoeft te maken aan de kroon alvorens het resultaat aan de tandarts af te leveren, zeer tijdbesparend!

Het ontwerpen ervan in de CAD-software was nooit zo gemakkelijk dankzij de nieuwe NobelDesign software. Deze bevat verschillende nieuwe CAD-functies die het designen voor de tandtechnicus versnellen en optimaliseren. Een andere

manier om deze producten te bestellen is de NobelProcera Scan & Design Service. Via deze optie kan de tandtechnicus het ontwerpen uitbesteden door de gegevens simpelweg te versturen aan de hoogtechnologische productiefaciliteit van NobelProcera. De NobelProcera producten zijn ook beschikbaar in het 3Shape systeem via een open-access samenwerking.



Vooruitgang op het vlak van oplossingen voor edentate patiënten

Nobel Biocare is leider op vlak van behandelingen voor de edentate patiënt en het bedrijf achter het revolutionaire All-on-4® concept. Daarom zijn zij vastbesloten om te blijven innoveren om de kwaliteit van de zorg voor edentate patiënten te verbeteren.

NobelSpeedy, het origineel en uitgebreid gedocumenteerd implantaat voor de All-on-4® behandeling, is nu verkrijgbaar in meer lengtes en diameters voor meer chirurgische flexibiliteit. Met nieuwe implantaten van 7, 20, 22 en 25 mm lengte en een bredere variant met diameter 5 mm is het uitgebreide aanbod nu bij uitstek geschikt voor oplossingen zonder bottransplantatie. Ook waar de kwaliteit en kwantiteit van het bot beperkt zijn, kan een corticale verankering worden uitgevoerd zodat meer patiënten kunnen genieten van de voordelen van de All-on-4® behandeling.

Het nieuwe Multi-unit abutment Plus (enkel beschikbaar op conische connectie) is een verbetering van het bestaande Nobel Biocare Multi-Unit abutment. Het product werd ontworpen om de behandelingstijd van een protheseconversie, vaak gebruikt bij het All-on-4® concept, aanzienlijk te verminderen. Dankzij een kliksysteem tussen de tijdelijke cilinders en de opbouw zijn er geen schroeven meer nodig tijdens het aanpassingsproces. Dit betekent dat het gangbare proces, waarbij de tijdelijke cilinders en de prothese meermaals worden verwijderd tijdens de conversie, nu in een paar klikjes kan worden uitgevoerd, zonder dat de vier schroeven telkens moeten worden los- en weer vastgeschroefd. Dit betekent een aanzienlijke tijdsbesparing voor de clinicus en meer comfort voor de patiënt.

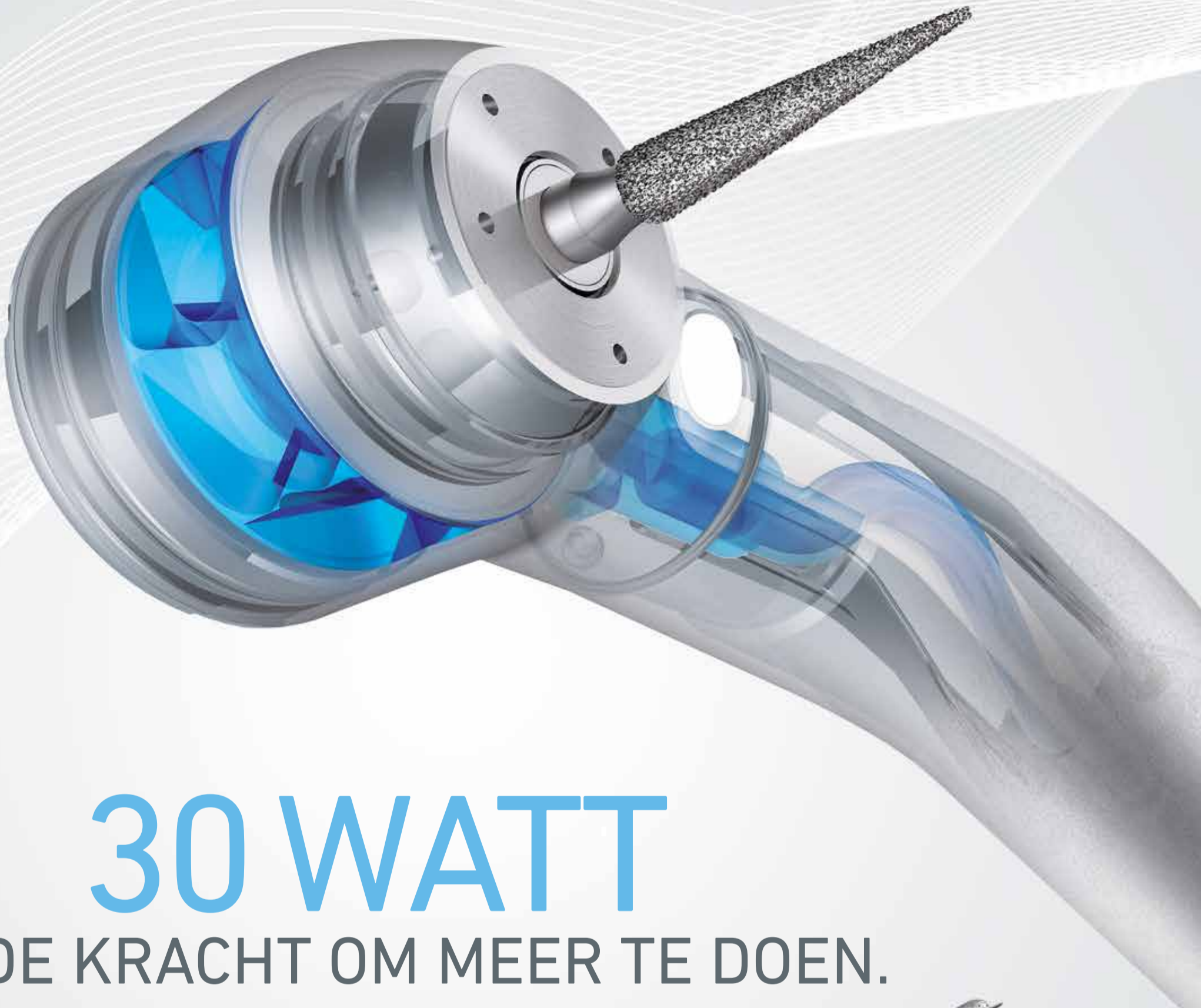Meer informatie over het Nobel Biocare Global Symposium 2016 vindt u op nobelbiocare.com/global-symposium-2016.

WE LOVE WHAT WE DO.

3 JAAR WAARBORG

DE TROUWBAARHEID ONZE KWALITEIT

COMPRESSOREN ZONDER OLIE



30 WATT

DE KRACHT OM MEER TE DOEN.

Dankzij de exclusieve **SteadyTorque™** technologie bezorgt de Tornado turbine een vermogen waaraan men moeilijk kan weerstaan. U zal voortaan meer doen in minder tijd.

S W I S S  M A D E

TORNADO
TURBINE



dentex 

06-08.10.2016
Brussels Expo
Hal 7, Stand 7340

Centrale Medico Dentaire SA/NV
50 rue des Carburants - Brandstoffenstraat B1190 Brussel Belgium
Telefoon 02 / 340 17 90 Fax 02 / 346 24 21 www.cmdental.be



Conservatieve behandeling van een apicale externe resorptie bij een risicopatiënt

Na de röntgenologische bevinding van de wortelresorptie bij element 36 werden klinische vragen gesteld. De patiënt gaf aan dat bij dit element meer dan twintig jaar geleden een wortelbehandeling en een reconstructie werden uitgevoerd. Later brak het element steeds meer, zonder dat dit tot pijn of ontstekingen leidde. Met het oog op deze klinische situatie (vanwege de medische toestand van de patiënt was een sanering met tandimplantaten niet aan te raden) en het belang, omdat het om de laatste molaren van het derde kwadrant ging, kozen wij voor een hernieuwde endodontische ingreep, een dentale reconstructie met glasvezelstift en prothetische afdekking.

De peri-apicale röntgendiagnostiek (afb. 2) liet een overvulling van de mesiale kanalen en een sterke beschadiging van de distale wortel zien. Er werden noch cement- noch guttapercharen buiten de kanalen vastgesteld. Het klinische beeld (afb. 3 en 4) liet de geruïneerde tandkroon met naar de mondholte openliggende wortelkanalen zien.

De hernieuwde behandeling vond in één zitting plaats met behulp van de combinatie van manuele techniek en rotatietechniek met K3-vijlen (SybronEndo). De motor TCM Endo III (Nouvag AG) met een rotatiesnelheid van 300 omw/min en een draaimoment van 30 Nmm werd gebruikt. De klinische behandeling begon met het verwijderen van het vulmateriaal uit de kanalen met Gates-Glidden-boren en het bepalen van de werk lengte met K-vijlen (nr. 20). Voor het spoelen werd NaOCl 2,5% gebruikt. De mechanische instrumentatie vond coronop-apicaal (Crown-Down) plaats met behulp van vijlen met coniciteit .06 en .04 en ISO 40, 35, 30 en 25. Dit werd zo vaak herhaald tot de correcte werk lengte werd bereikt. In de mesiale kanalen werd een mastervijl ISO 30 gebruikt, in de distale ISO 40.

De kanalen werden permanent gespoeld met natriumhypochloriet 2,5%. Na de laatste spoeling werden de kanalen gedroogd en volgde een vulling met de sealer AH plus (Dentsply DeTrey) en guttapercha-tips evenals een

laterale condensatie (afb. 5). Tot aan de definitieve reconstructie werd de kroon gevuld met tijdelijk cement (afb. 6). In een tweede zitting en na het wegblijven van klinische symptomen vond de coronale reconstructie plaats. Voor de stomppopbouw werd Rebuilda Post System (VOCO) (afb. 7) gekozen en werd een glasvezelstift met de coronale diameter van 1,2 mm in de mesiale wortel geplaatst (afb. 8).

Na reiniging van de caviteit en isolatie (afb. 9) werd het vulmateriaal van het mesiolinguale kanaal verwijderd om de stift te plaatsen (afb. 10). Daarna werd gecontroleerd of de stift goed in de intraradiculaire preparatie paste (afb. 11), werd een circulaire matrijs AutoMatrix (Dentsply DeTrey) aangebracht en de stift op de juiste hoogte ingekort en gecementeerd (afb. 12). Voor het cementeren van de stift werd deze met Ceramic Bond (VOCO) bevochtigd, om een betere hechting mogelijk te maken.

Als stiftbevestigings- en stomppopbouw materiaal werd Rebuilda DC dentine (VOCO) in combinatie met het dualhardende Self-Etch-adhesief Futurabond DC SingleDose (VOCO)

gebruikt. Laag voor laag werd voor de stomppopbouw Rebuilda DC dentine aangebracht, telkens met licht uitgehard en de polymerisatie in de moeilijk toegankelijke bereiken dankzij de chemische uitharding van Rebuilda DC gewaarborgd. De matrijs werd verwijderd (afb. 13) en de opbouw werd opnieuw met licht uitgehard. Vervolgens werd de isolatie verwijderd en de stomp ingekort en gepolijst (afb. 14). Op de peri-apicale röntgenfoto kan worden gecontroleerd of de stift en de reconstructieranden correct zitten (afb. 15).

In een volgende zitting werd de stomp geprepareerd (afb. 16) en werd een afdruk gemaakt met de silicone Fit Test C & B (VOCO) voor het vervaardigen van een volledige kroon. Deze werd later aangebracht en met Bifix SE (VOCO), een dualhardend zelfadhesief bevestigingssysteem op composietbasis, gecementeerd en zo werd de volledige functie van element 36 weer tot stand gebracht (afb. 17). De patiënt stelde na de behandeling geen symptomen vast. Drie maanden (afb. 18) en een jaar (afb. 19) na voltooiing van de behandeling werden röntgencontroles uitgevoerd, die geen tekenen van een periradiculaire ontsteking lieten zien.

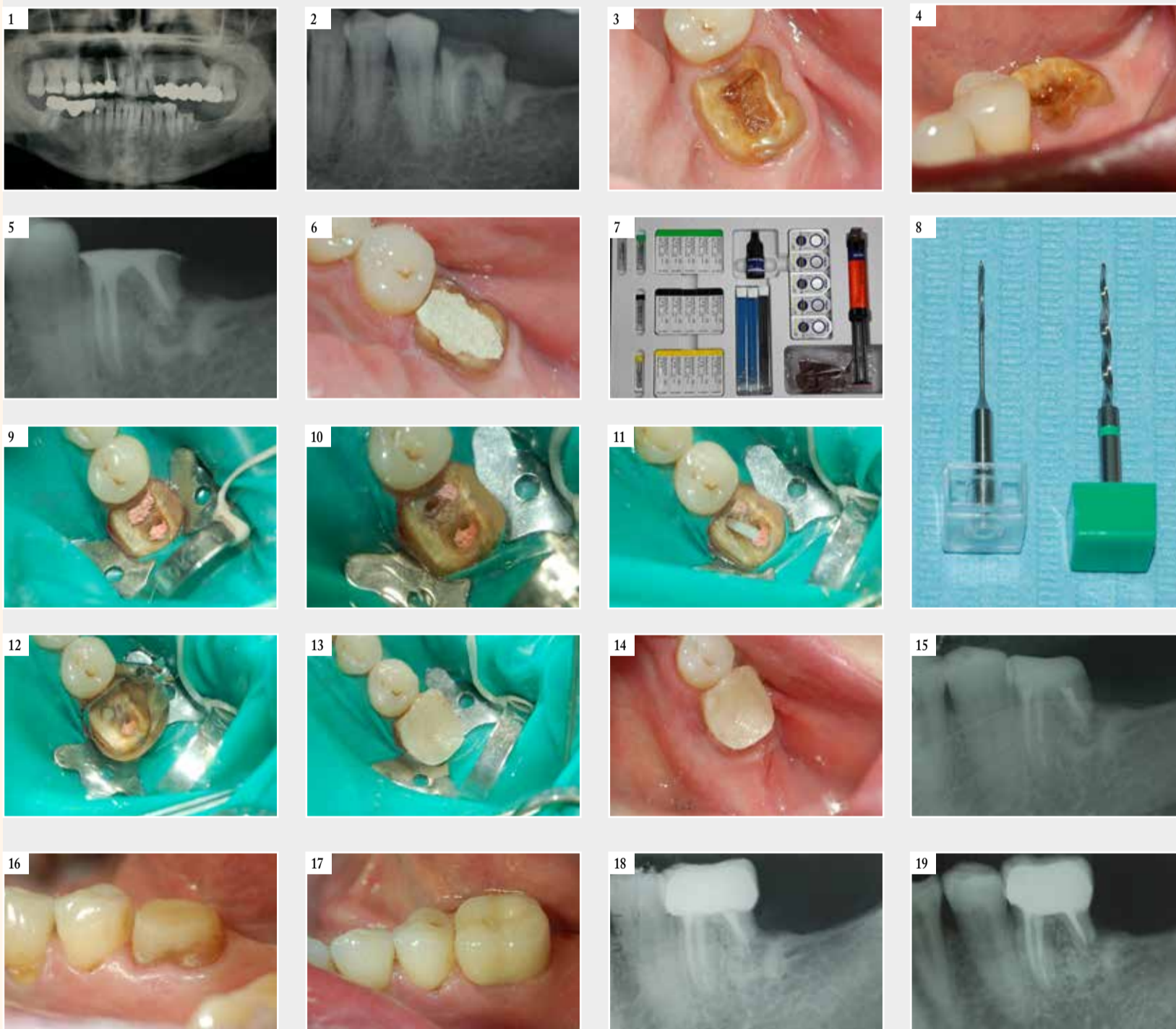Bespreking

Vroegtijdige herkenning is de beste therapeutische maatregel van de arts¹⁹. Daarvoor kunnen zowel intraorale dentale röntgenfoto's met verschillende projecties als scanners worden gebruikt. De laatstgenoemde leveren betere diagnosegegevens²⁰⁻²², met name in de beginfase. Om door kaakorthopedische behandelingen veroorzaakte apicale wortelresorpties te vermijden, stellen enkele auteurs voor om elke drie of zes maanden na begin van de behandeling röntgenonderzoeken uit te voeren. Ook het toedienen van ontstekingsremmende medicijnen zou de resorptie kunnen verhinderen²³.

In deze klinische casus was de resorptie zeer vergevorderd. Het stellen van de diagnose gebeurde radiologisch. Bij gevallen waar het resorptieproces is gestopt en het verwijderen van het necrotische weefsel kan worden uitgevoerd, kunnen verschillende materialen en technieken worden gebruikt²⁴. Af en toe zijn endodontische ingrepen noodzakelijk²⁵. Bij een aanzienlijk aantal gevallen leidt dit tot klinisch succes. Bij het kiezen van de conservatieve behandeling is het belangrijke de parodontale toestand en de reconstructiemogelijkheden van het element te beoordelen²⁶. In dit geval kozen wij vanwege de gezondheidstoestand van de patiënt voor een restauratieve behandeling. De gekozen therapie was vooral ook daarom raadzaam, omdat het hier om een apicale externe resorptie met aanhechting van botweefsel ging en er dus geen verhoogde tandbeweeglijkheid ontstond. Verder was hier voldoende supragingivale harde tandsubstantie aanwezig. Dit garandeerde een geschikte basis voor de prothetische verzorging.

Conclusie


De diagnose van wortelresorptie wordt in vele gevallen gesteld door röntgenologische bevindingen of door de aanwezigheid van ziektebeelden met extreem gevorderde pathologie die tot verlies van het element leiden. Met het oog op deze pathologie, een gevolg van de meest uiteenlopende redenen, is het zinvol de mogelijkheden voor het stoppen van het proces en het restaureren van het element als eerste optie in overweging te nemen.



1. Oraal orthopantomogram voor de studie.
2. Diagnostische röntgenfoto.
3. Occlusaal aanzicht van element 36.
4. Vestibulair aanzicht van element 36.
5. Directe röntgencontrole.
6. Tijdelijke vulling van element 36.
7. Opbouwsysteem Rebuilda Post System.

8. Gebruikte boren voor het plaatsen van de glasvezelstift.
9. Reiniging van de caviteit en isolatie van element 36.
10. Voorbereiding van het mesiolinguale kanaal.
11. Controle of glasvezelstift goed past.
12. Inkorten en cementeren van de glasvezelstift.
13. Vulling van de caviteit.
14. Verwijderen van de isolatie.

15. Peri-apicale röntgenfoto van de stiftcementeering en de randsluiting.
16. Vestibulair aanzicht van de geprepareerde tandstomp.
17. Aanzicht van hoe de prothetische kroon zit.
18. Röntgencontrole na drie maanden.
19. Röntgencontrole na een jaar.



Over de auteurs

Dr. Sebastiana Arroyo Boté is associate professor aan de faculteit voor tandheelkunde aan de universiteit van Barcelona, Spanje. Zij is een veelgevraagd spreker tijdens cursussen en congressen over conserverende tandheelkunde. Ook publiceert zij regelmatig in wetenschappelijke tijdschriften.

Dr. Javier Martínez Osorio is eveneens associate professor aan de faculteit voor tandheelkunde aan de universiteit van Barcelona, Spanje. Tevens heeft hij een privépraktijk in Barcelona met als zwaartepunt chirurgie en implantologie. Hij spreekt en publiceert geregeld over peri-apicale chirurgie en implantologie.

Referenties

- Fuss Z, Tsesis I, Lin S. Root resorption: diagnosis, classification and treatment choices based on stimulation factors. Dent Traumatol 2003;19:175-82.
- Nair MK, Nair UP. Digital and advanced imaging in endodontics: a review. J Endod 2007;33:1-6.
- Trope M. Root resorption due to dental trauma. Endodontic Topics 2002;1:79-100.
- Pohl Y, Filippi A, Kirschner H. Results after replantation of avulsed permanent teeth: part 1- endodontic considerations. Dent Traumatol 2005;21:80-92.
- Tredwin CJ, Naik S, Lewis NJ, Scully C. Hydrogen peroxide toothwhitening (bleaching) products: review of adverse effects and safety issues. Br Dent J 2006;200:371-6.
- Mohandesan H, Ravanmehr H, Valaei N. A radiographic analysis of external apical root resorption of maxillary incisors during active orthodontic treatment. Eur J Orthod 2007;29:134-9.

- Patel S, Dawood A. The use of cone beam computed tomography in the management of external cervical resorption lesions. Int Endod J 2007;40:730-7.
- Malikaew P, Watt RG, Sheiham A. Prevalence and factors associated with traumatic dental injuries (TDI) to anterior teeth of 11-13 year old Thai children. Community Dental Health 2006;23:222-7.
- Kravitz LH, Tyndall DA, Bagnell CP, Dove SB. Assessment of external root resorption using digital subtraction radiography. J Endod 1992;18:275-84.
- Kleoniki ML, Vasiliou ID, Ourania CHP, Theodoros L, Ioannis KP. Internal root resorption studied by radiography, stereomicroscope, scanning electron microscope and computerized 3D reconstructive method. Dent Traumatol 2002;18:148-52.
- Fuss Z, Tsesis I, Lin S. Root resorption: diagnosis, classification and treatment choices based on stimulation factors. Dent Traumatol 2003;19:175-82.
- Gulsahi A, Gulsahi K, Ungor M. Invasive cervical

resorption: clinical and radiological diagnosis and treatment of 3 cases. Oral Surg Oral Med Oral Pathol Oral Radiol Endod 2007;103:65-72.

- Kamburoglu K, Barenboim SF, Kaffe I. Comparison of conventional film with different digital and digitally filtered images in the detection of simulated internal resorption cavities: an ex vivo study in human cadaver jaws. Oral Surg Oral Med Oral Pathol Oral Radiol Endod 2008;105:790-7.
- Kamburoglu K, Tsesis I, Kfir A, Kaffe I. Diagnosis of artificially induced external root resorption using conventional intraoral film radiography, CCD, and PSP: an ex vivo study. Oral Surg Oral Med Oral Pathol Oral Radiol Endod 2008;106:885-91.
- Abuabara A. Aspectos biomecánicos de la reabsorción radicular externa en terapia ortodóncica. Odontol Clínica 2008;1:21-5.
- Harris EF, Kineret SE, Tolley EA. A heritable component for external apical root resorption in patients

treated orthodontically. Am J Orthod Dentofacial Orthop 1997;11:301-9.

- Shirazi M, Dehpour AR, Jafari F. The effect of thyroid hormone on orthodontic tooth movement in rats. J Clin Pediatr Dent 1999;23:259-64.
- Ong CK, Walsh LJ, Harbrow D, Taverne AA, Symons AL. Orthodontic tooth movement in the prednisolone-treated rat. Angle Orthod 2000;70:118-25.
- Patel S, Kanagasangam S, and Pitt Ford T. External Cervical Resorption: A Review. J Endod 2009;35:616-25.
- Kamburoglu K, Murat S, Yeukel SP, Cebeci AR, Horasan S. Detection of vertical root fracture using cone-beam computerized tomography: an in vitro assessment. Oral Surg Oral Med Oral Pathol Oral Radiol Endod 2010;109:74-81.
- Kamburoglu K, Kursun S, Yuksel S, and Öztas B. Observer Ability to Detect Ex Vivo Simulated Internal or External Cervical Root Resorption. J Endod 2011;37:168-75.

- Liedke GS, Dias da Silveira HE, Dias da Silveira HL, Dutra V and Poli de Figueiredo JA. Influence of Voxel Size in the Diagnostic Ability of Cone Beam Tomography to Evaluate Simulated External Root Resorption. J Endod 2009;35:233-5.

- Abuabara. Aspectos biomecánicos de la reabsorción radicular externa en terapia ortodóncica. Odontología Clínica 2008;1:21-5.

- Hommez GMG, Browaeys HAA, and De Moor RJ. Surgical Root Restoration After External Inflammatory Root Resorption: A Case Report. J Endod 2006;32:798-801.

- Smidt A, Nuni E, Keinan D. Invasive cervical root resorption: treatment rationale with an interdisciplinary approach. J Endod 2007;33:1383-7.

- Schwartz R, Robbins JW and Rindler E. Management of Invasive Cervical Resorption: Observations from Three Private Practices and a Report of Three Cases. J Endod 2010;36:1721-30.

Dental Tribune Belgische uitgave verschijnt zes maal per jaar in 2016 en is een uitgave van new MediaXel bvba, onder licentie van Dental Tribune International.

Verantwoordelijke Uitgever :
Philippe C. Maters,
philippe.maters@media-xel.com

Redactie:
Tandarts Fabienne Thumas
fabienne.thumas@media-xel.com

Advertenties:
Hélène Carpentier
helene.carpentier@dental-tribune.com

Secretariaat:
Pascale Cloots
pascale.cloots@media-xel.com

© 2016 MediaXel,
Alsembergsesteenweg 842, 1180 Brussel.
Tel: +32(0)772.40.47

Redactioneel materiaal van Dental Tribune International, Duitsland, dat is vertaald en in dit nummer is opgenomen, is auteursrechtelijk beschermd door Dental Tribune International GmbH. Alle rechten voorbehouden. Gepubliceerd met toestemming van Dental Tribune International GmbH, Holbeinstr 29, 04229 Leipzig, Duitsland. Reproductie op welke manier en in welke taal dan ook, gedeeltelijk of volledig, zonder de voorafgaande schriftelijke toestemming van Dental Tribune International GmbH, is uitdrukkelijk verboden. Dental Tribune is een handelsmerk van Dental Tribune International GmbH.

Group Editor
Daniel Zimmermann
newsroom@dental-tribune.com
Tel.: +44 161 223 1830

Clinical Editor: Magda Wojtkiewicz
Online Editor/Social Media Manager:
Claudia Duschek
Editorial Assistants: Anne Faulmann, Kristin Hübner
Copy Editors: Sabrina Raaff, Hans Motschmann

Publisher/President/CEO: Torsten Oemus
Chief Financial Officer: Dan Wunderlich
Chief Technology Officer: Serban Veres

Business Development Manager:
Claudia Sawiczek-Majonek
Jr. Manager Business Development: Sarah Schubert
Project Manager Online: Tom Carvalho
Event Manager: Lars Hoffmann
Education Manager: Christiane Ferret

Marketing & Sales Services : Nicole Andri
Event Services: Esther Wodarski
Accounting Services: Karen Hamatschek, Anja Maywald, Manuela Hunger

Media Sales Managers: Matthias Diessner (Key Accounts), Melissa Brown (International), Antje Kahnt (International), Peter Witteczek (Asia Pacific), Weridiana Mageswki (Latin America), Maria Kaiser (North America), Hélène Carpentier (Europe), Barbora Solarova (Eastern Europe)

Executive Producer: Gernot Meyer
Advertising Disposition: Marius Mezger

Dental Tribune International
Holbeinstr. 29, 04229 Leipzig, Germany
Tel.: +49 341 48 474 302 | Fax: +49 341 48 474 173
info@dental-tribune.com | www.dental-tribune.com

Dental Tribune Asia Pacific Ltd.
Room A, 20/F, Harvard Commercial Building,
105-111 Thomson Road, Wanchai, Hong Kong
Tel.: +852 3113 6177 | Fax: +852 3113 6199

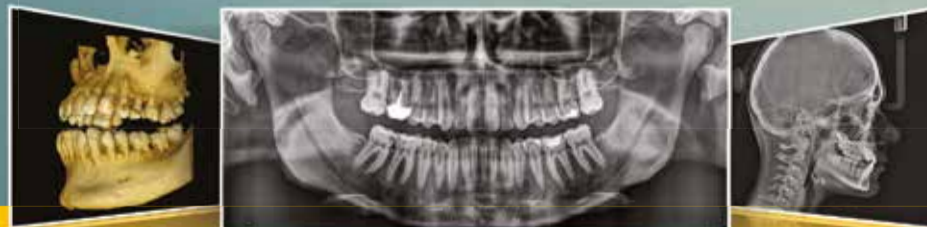Tribune America, LLC
116 West 23rd Street, Ste. 500, New York, N.Y.
10011, USA
Tel.: +1 212 244 7181 | Fax: +1 212 244 7185

CS 8100-SERIE



ALLE KRACHT EN INTELLIGENTIE IN EEN KLEIN APPARAAT

Met de CS 8100-serie behoort scannen met grote, trage en oncomfortabele apparatuur tot het verleden.



Dentex Stand 7624

EXTRAORALE
BEELDVERWERKING
MADE EASY FOR YOU

In elke kliniek is ruimte belangrijk. Daarom zorgt Carestream Dental voor krachtige en kleine apparaten. De CS 8100-serie is een combinatie van de meest geavanceerde, verfijnde beeldvormingstechnologie in eenvoudige en compacte systemen. De keuze voor panoramische, cefalo-metrische en 3D-beeldverwerking is eenvoudiger dan ooit.

Ontdek meer op carestreamdental.com

today

DENTEX 2016

De exposanten hebben zoals steeds de oproep beantwoord: de hele beschikbare ruimte is ingenomen!

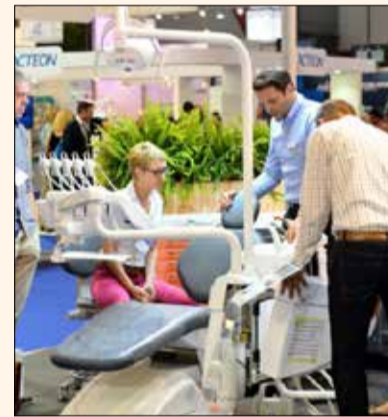Beeldvormingstechnieken op basis van films die met chemische producten dienden te worden ontwikkeld, behoren voorgoed tot het verleden. Met de huidige digitale detectoren kunnen de beelden onmiddellijk op uw computerscherm worden gevisualiseerd.

Tal van toepassingen laten u toe om het resultaat te bewerken, aan te passen en te archiveren. De kost voor digitale radiografie is op zich trouwens bijna nihil, vanaf het ogenblik dat de installatie is afgeschreven. Bovendien,

nu er veel aandacht wordt besteed aan de radioprotectie van de patiënt, is het goed om weten dat de huidige toestellen voor beeldvorming slechts een zeer korte belichtingstijd behoeven. Ook de implantologie noteert vandaag, tot grote voldoening van uw patiënten, verblufende resultaten die enkele jaren geleden nog onvoorstelbaar waren. Er wordt enorm geïnvesteerd in kwaliteitsonderzoek en in de ontwikkeling van medische instrumenten die veilige chirurgische ingrepen mogelijk maken. Vandaag maakt men gebruik mini im-

plantaten, ultrasonie chirurgie in plaats van rotatieve instrumenten, osseointegratie, «platform-switching» technieken waarmee botverlies kan worden vermeden... Uw patiënten rekenen op u om hun de beste zorgen toe te dienen.

Wenst u uiterst gesofistikeerde beelden, waarbij vergrotingen u toelaten om de kleinste details waar te nemen, zoals barsten in het tandglazuur, infiltraties in het amalgaam en minuscule cariës, of wil u een volledige inspectie van de mondholte, van een tandengroep tot en



met een open pulpakamer? Aarzel dan niet om gebruik te maken van camera's op uw installatie: op het vlak van digitale intra orale camera's heeft een echte technologische (r)evolutie plaatsgevonden. En dan spreken we nog niet van de videocamera's, waarmee u gemakkelijk toegang hebt tot alle gebieden van de mondholte.

Vandaag investeren is bijdragen tot uw professionele ambities en tot de kwaliteit van de zorgen aan uw patiënten.

Seminaries DENTEX 2016

Donderdag 6 oktober

Digitale tandprothesen: toekomst of heden? (NL)

Wanneer: donderdag 6 oktober, van 11u30 tot 12u30

Georganiseerd door: EXENT

Spreker: Dirk Van Assche, zaakvoerder Excent België & Matthijs Koning, Sales Manager Global Dental Science

Tandtechniek zit vandaag in een periode van transitie. Reeds vele jaren kennen we de digitalisatie in kroonen brugwerk / implantologie (onderstructuren voor k&b, custom-made abutments, ...) Deze positieve trend zet zich verder in de andere onderdelen van ons vakgebied. En dit sneller en met betere resultaten dan ooit verwacht. Het gaat hierbij niet enkel om gewone uitneembare prothesen maar

ook over combinatiewerken en implantaatgedragen constructies. Bent u één van de vele tevreden tandartsen die reeds deelgenoot zijn van digitale technieken bij kroon- en brugwerk? Aarzel dan niet om te komen luisteren naar deze uiteenzetting. Werkt u nog niet met digitale technieken? Dan is dit de gelegenheid om een inhaalslag te maken. Nadien zijn we op onze stand (nr 7622) ter beschikking om u meer uitleg te verschaffen.

Wanneer: donderdag 6 oktober, van 18u tot 19u30

Georganiseerd door: Belgische Beroepsvereniging van Nederlandstalige Orthodontisten

Spreker: Betsy Maldonado

Learn what Insignia is and how this digital orthodontic system can elevate clinical excellence, utilizing the Insignia Approver Interface as your digital treatment planning tool, which drives the full customization of the brackets and wires to each patient's unique treatment needs.

en zoomen we in op de ergonomische inrichtingsaspecten van de tandartspraktijk.

L'ergonomie au cabinet dentaire (FR)

Quand: vendredi 7 octobre, de 14h30 à 15h.

Organisé par: Sit & Sleep
Orateur: Mr. Mannekens, manager van Sit & Sleep

Prenez soin de votre dos en soignant vos patients. Une mauvaise position de la colonne vertébrale peut causer beaucoup de douleurs. Durant cette session, nous vous expliquons comment optimiser votre cabinet grâce à des chaises actives et ergonomiques.

L'informatisation de notre profession : la plateforme Mycarenet sous toutes ses facettes (FR) - avec accréditation

Quand: vendredi 7 octobre, de 15h30 à 17h.

Organisé par: Chambre Syndicale Dentaire
Orateur: Marie-Pascale P Versailles
CV: Master en Mathématique - UCL
Master en Informatique - UCL
Depuis 1994 : Informaticienne dans le secteur mutualiste, dans le domaine des données d'information de gestion et le domaine des soins de santé (Solidaris)
Depuis 2008 : Project manager inter-mutualiste des projets MyCareNet (Collège Inter-mutualiste National).

Le secteur des dentistes est de plus en plus amené à utiliser l'informatique pour communiquer avec ses partenaires. La plateforme

Bien-Air⁺
Dental

36.9°C
DE VEILIGHEID VAN DE PATIËNT WORDT GEMETEN IN GRADEN CELSIUS.

Dankzij de gepatenteerde CoolTouch™ anti-opwarmingstechnologie van Bien-Air is EVO.15 het enige hoekstuk waarvan de temperatuur nooit deze van het menselijk lichaam overschrijdt*. Maak deel uit van degene die vertrouwen inboezemen.

SWISS MADE

HOEKSTUK EVO.15

www.bienair-evo15.com

dentex
06-08.10.2016
Brussels Expo
Hal 7, Stand 7340

* aan 200 000 tr/min bij een kracht van 12 N op de drukknop gedurende 9 seconden

Centrale Medico Dentaire SA/NV
50 rue des Carburants - Brandstoffenstraat B1190 Brussel Belgium
Telefoon 02 / 340 1790 Fax 02 / 346 24 21 www.cmdental.be

Nomenclatuur in vogelvlucht (NL) - met accreditatie

Wanneer: donderdag 6 oktober, van 13u tot 14u30

Georganiseerd door:

Vlaams Verbond der Tandartsen

Spreker: Marc Seijnhaeve

CV: Licentiaat in de tandheelkunde (1987) aan de VUB. - Praktijk Algemeen Tandarts te Alken. - Voorzitter van de Technisch Tandheelkundige Raad. - Lid Nationale Commissie Tandartsen Ziektefondsen. - Plaatsvervangend Lid Verzekeringscomité. - Lid comité Dienst Geneeskundige Evaluatie en Controle. - Lid Raad van Bestuur VVT. - Lid Dagelijks Bestuur VVT. - Lid van de Provinciale Raad KLTV. - Secretaris Commissie Gezondheidsbeleid VVT.

Bedoeling is met de toehoorders even de kleine lettertjes van de nomenclatuur eens te overlopen. Aandacht zal vooral gaan naar mogelijke verkeerde interpretaties en interpretaties dewelke reeds aanleiding gaven tot terugvordering door de Dienst geneeskundige controle en evaluatie. Ook worden enkele aanvullingen gegeven inzake terugbetalingen waar veel collegae schijnbaar niet van op de hoogte zijn vb. spalken na trauma, opereerstreken en de mogelijke cumul inzake nomenclatuur.

Digital orthodontics with Insignia (EN) - met accreditatie

Vrijdag 7 oktober

L'endo sans tabou, innovations et complications (FR) - avec accréditation

Quand: vendredi 7 octobre, de 11h30 à 13h.

Organisé par: APAD

Orateur: Nicolas Tribout - endodontist - ULB

Inscription par mail à info@apad-asbl.be avec mention du nom, prénom et numéro INAMI.

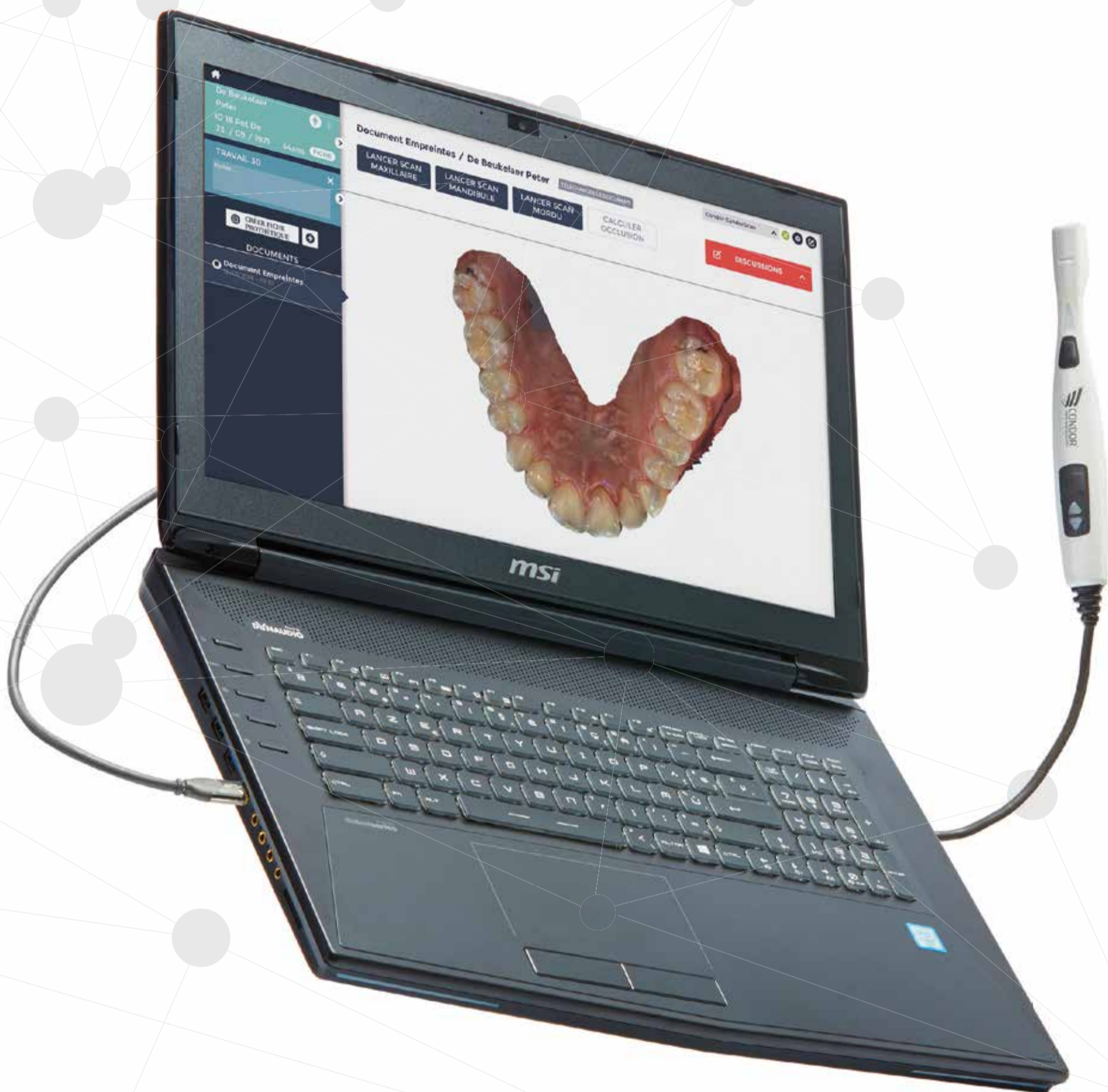
Mondzorg & zorg voor je rug: praktische tips over zithouding en werkplekinrichting (NL)

Wanneer: vrijdag 7 oktober, van 13u30 tot 14u

Georganiseerd door: Sit & Sleep

Spreker: Gerrit Pollentier, preventieadviseur ergonomie bij Mensura

Belastende werkhoudingen en een onaangepaste inrichting van de werkplek leiden bij een aanzienlijk deel van de tandartsen tot klachten en zelfs tot arbeidsongeschiktheid. In deze sessie reiken we concrete oplossingen aan om tot een gezonde zithouding te komen



CONDOR[®] intra-orale scanner

**“De 1^e scanner van
de 2^e generatie.”**

Prof. François Duret

dentex 

Stand 7326 Hal 7



WWW.CONDORSCAN.COM