



Entre BOPT et BTA: ... pag.2



Adapter les cônes de gutta-percha à la conicité des préparations réalisées au moyen d'instruments rotatifs en NiTi ... pag.6

Ce numéro vous est offert grâce à la collaboration des sociétés suivantes:

ALIGN TECHNOLOGY, BESCAN, CARESTREAM, GC BENELUX, HOFMEESTER, IVOCLAR, J&J, KERR, VOCO, ULTRADENT

Team LegacyENDO prend un créneau du marché avec sa nouvelle lime endodontique

De plus en plus de nouveaux systèmes et instruments font leur apparition sur le marché de l'endodontie. Les dentistes et endodontistes ont du mal à suivre ces évolutions, d'autant plus que des systèmes familiers et très usités disparaissent de la circulation. Team LegacyENDO, nouveau fournisseur de ce domaine d'activité, distribue les limes LegacyENDO en Europe et veille à proposer un produit de qualité à un prix convenable. « Un nouveau nom, mais des limes qui inspirent confiance », affirment les frères Bruno et Rolf de Vos de Team LegacyENDO à Dental Tribune.

Au cours des dernières années, de nouveaux systèmes ont fait leur apparition. En outre, au niveau du marketing, on a débarrassé le grand jeu alors que la preuve scientifique ou la véritable nouveauté était loin d'être évidente, estime Bruno de Vos. « Je suis moi-même dans le domaine de l'endodontologie depuis 1988 et j'en ai vu passer des systèmes de toutes sortes. À cette époque-là, des études indiquaient des taux de guérison de 60 à 80 %. Toutefois, aujourd'hui, bien des années plus tard, ce pourcentage n'a absolument pas changé. »

Bruno De Vos cite comme exemple le passage de la rotation à la réciprocité, un mouvement qui a fait son apparition il y a environ cinq ans et qui a eu pour conséquence que de nombreux endodontistes se procurent de nouveaux moteurs. « Il ressort d'une étude récente que même les systèmes à réciprocité causent des microfissures. On entend tellement de choses contradictoires. »

Le rythme auquel les différents types de systèmes de lime se succèdent sur le marché est incroyablement élevé, poursuit Bruno de Vos, sur un ton critique. « Aujourd'hui, nous sommes arrivés à la quatrième génération de limes. Nous pouvons comparer ce phénomène à celui des smartphones. Et elles ne sont pas devenues moins chères... »

Choix fiable

Le choix d'amorcer la conquête du marché avec le LegacyENDO Multi Taper a été vite fait. Les limes de ce type, légèrement plus rigides, sont un concept fiable auquel les dentistes et les endodontistes aiment revenir. Ces limes sont les plus utilisées du monde entier. « Récemment, une lime de ce type, bien connue, a été retirée du marché et remplacée par un autre type de lime, tout autre à l'utilisation », explique Rolf de Vos. Selon lui, bon nombre de dentistes recherchent une lime qui ressemble à ce qu'ils utilisaient auparavant. « Nous savons que les dentistes privilégient les instruments qui ont fait leurs preuves. On ne change pas une équipe qui gagne, telle est la devise. »

Selon Bruno de Vos, on oublie bien souvent les conséquences d'un changement vers une autre lime. « Outre le dentiste, l'assistant doit avoir, lui aussi, le matériel à disposition. » Et un autre collègue l'achète également. Toute l'équipe est impactée par un changement d'instrument. Il est donc important de bien réfléchir à tout changement de matériel. » Avec la Multi Taper, lime multiconique, il sera possible de satisfaire les attentes des clients qui souhaitent un produit qui ne bouscule pas leurs habitudes. « Il s'agit d'un instrument unique car la pointe de la lime est plus conique que le reste de l'instrument. » Afin d'offrir un choix plus large à l'utilisateur final, il existe désormais une version Controlled Memory de LegacyENDO. Il s'agit d'un type de lime flexible pliable.

Derek & Steve

LegacyENDO n'est pas tout à fait une nouveauté. Le système a été développé par D&S Dental, fabricant américain de limes endodontiques, fort de plus de trente années d'expérience. D&S est l'acronyme de Derek (Heath) & Steve (Treadway) Dental. Heath est l'ancien propriétaire de Quality Dental Products (voir encadré) et est également l'inventeur et le détenteur de brevet des outils en nickel-titane. Son principal brevet est celui de la lime multiconique de renommée mondiale. Depuis les années 80, l'entreprise produit non seulement des limes, mais également les machines pour les fabriquer. « Ce ne sont pas des machines que l'on peut acheter à tous les coins de rue. Nous avons dû les concevoir nous-mêmes », explique Bruno de Vos.

Auparavant, D&S était réputée comme « fabricant des fabricants », sans toutefois être connue des dentistes en tant que fabricant de limes et d'instruments. « C'est le groupe qui a conçu le nickel-titane et la mémoire contrôlée (controlled memory). Ils sont très motivés à faire vraiment la différence. « Ou comme le dirait le fondateur Steve Treadway: 'Create your own legacy'. »

Prix compétitifs

LegacyENDO affirme pouvoir concurrencer les autres fournisseurs du fait de l'organisation horizontale de D&S Dental et qu'elle n'est pas cotée en bourse. « Traditionnellement, il s'agit d'une entreprise d'ingénieurs mécaniciens, sans département marketing ni niveaux de management. Et cela se reflète indubitablement dans le prix. » Ces prix compétitifs étonnent les autres fournisseurs du marché de l'endodontie. LegacyENDO serait un copycat. « Il ne s'agit pas d'un produit fait en Chine, mais aux États-Unis. Le fait que la concurrence nous observe de cette façon nous confirme que nous tenons là quelque chose de prometteur », réagissent les frères de façon laconique. LegacyENDO souhaite proposer un prix équitable. Ainsi, en tant que nouveau nom sur le marché, elle parvient à se distinguer. Les frères De Vos remarquent que les dentistes et les acheteurs ont aujourd'hui encore tendance à se diriger

vers la marque et le prix classiques. « On n'aime que ce qu'on connaît », concluent-ils.

L'offre d'une qualité identique à un prix bien moindre peut-elle déclencher la même tendance qu'en implantologie ? Rolf de Vos ne l'exclut pas. « Depuis quelques années, le marché des implants connaît de nombreux changements. Hier, seules les petites entreprises se risquaient à l'innovation. Aujourd'hui, on se fournit de plus en plus à l'étranger et ces petites entreprises ont été rachetées, ce qui a énormément impacté les prix. » Selon De Vos, une telle évolution n'est pas impensable sur le marché de l'endodontie.

Passé et futur

Cette année, LegacyENDO va élargir sa gamme avec des limes de réciprocité. Très prochainement, l'Apex Access Kit (pour créer un axe d'alignement) et des limes manuelles vont être mis sur le marché. Team Legacy ENDO n'a pas absolument pas l'ambition de devenir le plus gros fournisseur du marché de l'endodontie dans cinq ans. Pour elle, l'essentiel est de faciliter au quotidien le travail du dentiste et de l'endodontiste et de leur proposer des produits de qualité. Pour Derek et Steve de LegacyENDO, il est primordial d'offrir aux clients un produit solide. « Allier le passé et l'avenir, voilà ce que nous faisons. »



De verre ionomère à du verre hybride : la prochaine innovation restaurative

EQUIA Forte - RÉSISTANCE supérieure à LA RUPTURE
Grâce à la technologie unique en verre hybride, EQUIA Forte résiste mieux à la rupture par rapport à d'autres matériaux de restauration à base de verre ionomère.

EQUIA Forte adhère CHIMIQUEMENT
EQUIA Forte tolère l'humidité et adhère chimiquement (sans agent d'adhérence ni primaire) à toutes sortes de substrats, d'émail aprismatique récent à de la dentine sclérosée plus ancienne.

EQUIA Forte est UTILISATION CONVIVIALE
Parachevez votre restauration en quatre minutes à peine.

EQUIA Forte est FIABLE
EQUIA Forte est un matériau de remplissage durable. Diverses études cliniques ont démontré qu'EQUIA Forte fournit les mêmes prestations que des matériaux composites.

Nous avons éveillé votre intérêt ? Dans ce cas, contactez GC Benelux, info@benelux.gceurope.com

Entre BOPT et BTA :

Une étude de cas sur le remodelage du contour gingival de restaurations dento-portées au moyen de couronnes provisoires en résine

Dr Feng Liu, Chine

Le remodelage du contour des tissus mous péri-implantaires au moyen de couronnes provisoires en résine après la pose d'un implant est désormais une technique fréquemment utilisée en implantologie.¹ La plupart des restaurations implanto-portées présentent une attache épithélio-conjonctive transmuqueuse de 3 à 4 mm autour de l'implant et de la restauration.² L'adaptation du contour des tissus mous par une modification du profil d'émergence de couronnes provisoires est par conséquent devenue une pratique courante en implantologie pour optimiser le résultat esthétique.³

Eu égard à la santé du tissu parodontal entourant les dents naturelles, le bord de la couronne est de préférence positionné en supragingival ou en juxtagingival de sorte que le contour de la restauration n'influe pas sur le contour gingival.^{4,5} Toutefois, lorsqu'il est nécessaire de masquer la teinte originale d'une dent pilier, de préparer une ferrule et/ou d'améliorer la rétention et la résistance, le bord de la couronne peut être positionné en sous-gingival.⁶ La profondeur du sillon gingivo-dentaire d'une dent naturelle saine étant d'environ 1 mm, la limite cervicale de la couronne est généralement placée à 0,5 mm au-dessous du bord libre de la gencive.^{7,8} Contrairement à une couronne implanto-portée, une couronne dento-portée n'a donc pratiquement aucune influence sur le contour gingival.

Cependant, si le sillon gingivo-dentaire est suffisamment profond, et le biotype gingival épais, il est possible de modeler le contour gingival de la dent pilier au moyen de couronnes provisoires en résine. Cet article a pour but de décrire le processus de traitement par le biais de l'analyse rétrospective d'un cas caractéristique qui a couvert une période de sept ans.

Étude de cas

Une patiente âgée de 48 ans, jouissant d'une bonne santé générale, avait été adressée au service de stomatologie de l'hôpital universitaire de Pékin (Beijing, Chine) en 2008. La patiente était surtout préoccupée par ses dents antérieures supérieures qui avaient été atteintes de graves caries dentaires et avaient fait l'objet d'un traitement endodontique. La patiente ne ressentait aucune douleur et souhaitait non seulement une restauration des dents antérieures lésées mais également un résultat esthétique. Ses moyens financiers ne permettaient cependant pas de résoudre la totalité de ses problèmes dentaires.

L'examen dentaire avait révélé une agénésie de la dent 22 et une mésialisation de la dent 23. Les dents 21, 11 et 12 présentaient en outre des défauts très visibles. On observait une palato-version radiculaire et coronaire marquée des dents 21 et 12 et plus légère de

la dent 11. La vérification de l'occlusion avait mis en évidence une supraclusion et un surplomb incisif prononcé des dents antérieures. De plus, le contour gingival de la patiente était inharmonieux et les commissures labiales étaient asymétriques lorsqu'elle souriait (Figs. 1-4).

Plan de traitement

Chez les patients présentant une malocclusion et un mauvais alignement des dents, les restaurations devraient être entreprises après la fin d'un traitement orthodontique. Cependant, vu la durée du traitement et les moyens financiers dont elle disposait, la patiente avait refusé le traitement orthodontique et souhaitait se limiter à la restauration. Le contour gingival inharmonieux risquant de nuire au résultat esthétique final, son amélioration par certaines techniques avait néanmoins été proposée à la patiente avant d'entreprendre la préparation des dents.

L'élongation coronaire est une technique largement utilisée pour améliorer le contour gingival.⁹⁻¹¹ Cependant, dans le cas de cette patiente, même si le contour gingival pouvait être corrigé verticalement par une chirurgie parodontale, la palato-version des dents antérieures supérieures aurait accentué l'inclinaison de leur grand axe dans le plan sagittal et il aurait donc été difficile de parvenir au résultat esthétique

idéal (Fig. 5). Chez cette patiente, il était nécessaire d'avancer toute la face antérieure des restaurations en direction vestibulaire de façon à améliorer la hauteur du contour gingival (Fig. 6). Par conséquent, un choix de traitement mieux adapté devait être envisagé.

Un examen plus approfondi de la patiente avait révélé un biotype gingival épais. La profondeur du sillon gingivo-dentaire au niveau de l'incisive latérale supérieure droite et de l'incisive centrale supérieure gauche était de 3 mm, et de 1 mm au niveau de l'incisive centrale supérieure droite (Figs. 7 et 8). En implantologie, il a été prouvé que, si le tissu mou péri-implantaire présente un biotype épais, il est possible d'améliorer efficacement le résultat esthétique en modifiant le contour gingival par un modelage du tissu mou transmuqueux au moyen d'une couronne provisoire en résine de forme préfinie.¹²⁻¹⁵ En ce qui concerne la restauration de dents naturelles lésées, les données cliniques sont par contre insuffisantes pour confirmer que l'utilisation de couronnes provisoires en résine peut contribuer au modelage du contour gingival. Nous avons estimé qu'un tel protocole de traitement valait la peine d'être tenté chez cette patiente.

Wax-up diagnostic

Nous avons élaboré un wax-up diagnostique afin de prévisualiser le résultat souhaité et de guider le traitement. Sur le modèle, les bords incisifs des deux incisives centrales étaient positionnés en palatin de la ligne rouge de la lèvre inférieure (jonction entre la zone sèche et la zone humide) ; la position des bords incisifs devait donc être avancée de 2 mm en direction vestibulaire. En outre, pour améliorer la supraclusion

et le surplomb incisif prononcé de la patiente, nous avons décidé de repositionner les bords incisifs des incisives centrales supérieures 2 mm plus haut, à une hauteur où la ligne du sourire serait encore acceptable malgré le changement côté palatin. Afin de protéger l'attache épithélio-conjonctive du sillon gingivo-dentaire et en fonction des variations de profondeur sulculaire, le contour gingival de l'incisive latérale supérieure droite, de l'incisive centrale supérieure droite et de l'incisive centrale supérieure gauche devait être déplacé en direction apicale de 2,5 mm, 0,7 mm et 2,5 mm respectivement. Toute la restauration devait être inclinée et déplacée de 1,5 à 2 mm en direction vestibulaire de sorte que la palato-version radiculaire n'affecte pas le résultat esthétique (Figs. 9-14).

Préparation des dents et restaurations provisoires

Deux clés en silicone avaient été fabriquées d'après le wax-up diagnostique. L'une de ces clés avait été découpée en sens vestibulo-lingual afin de guider la préparation des dents piliers. La limite marginale des prothèses avait été dessinée de manière à être positionnée à 0,5 mm en sous-gingival (Figs. 15-17). Les restaurations provisoires avaient été fabriquées d'après l'autre clé en silicone et le résultat représentait une nette amélioration sur le plan esthétique. La forme des restaurations provisoires n'avait cependant pas été conçue pour imiter le profil d'émergence des dents naturelles existantes mais pour obtenir un recouvrement partiel de la gencive vestibulaire par la partie cervicale des restaurations. Ce n'est qu'après une longue phase de remodelage que la forme des dents naturelles avait été définie (Figs. 22

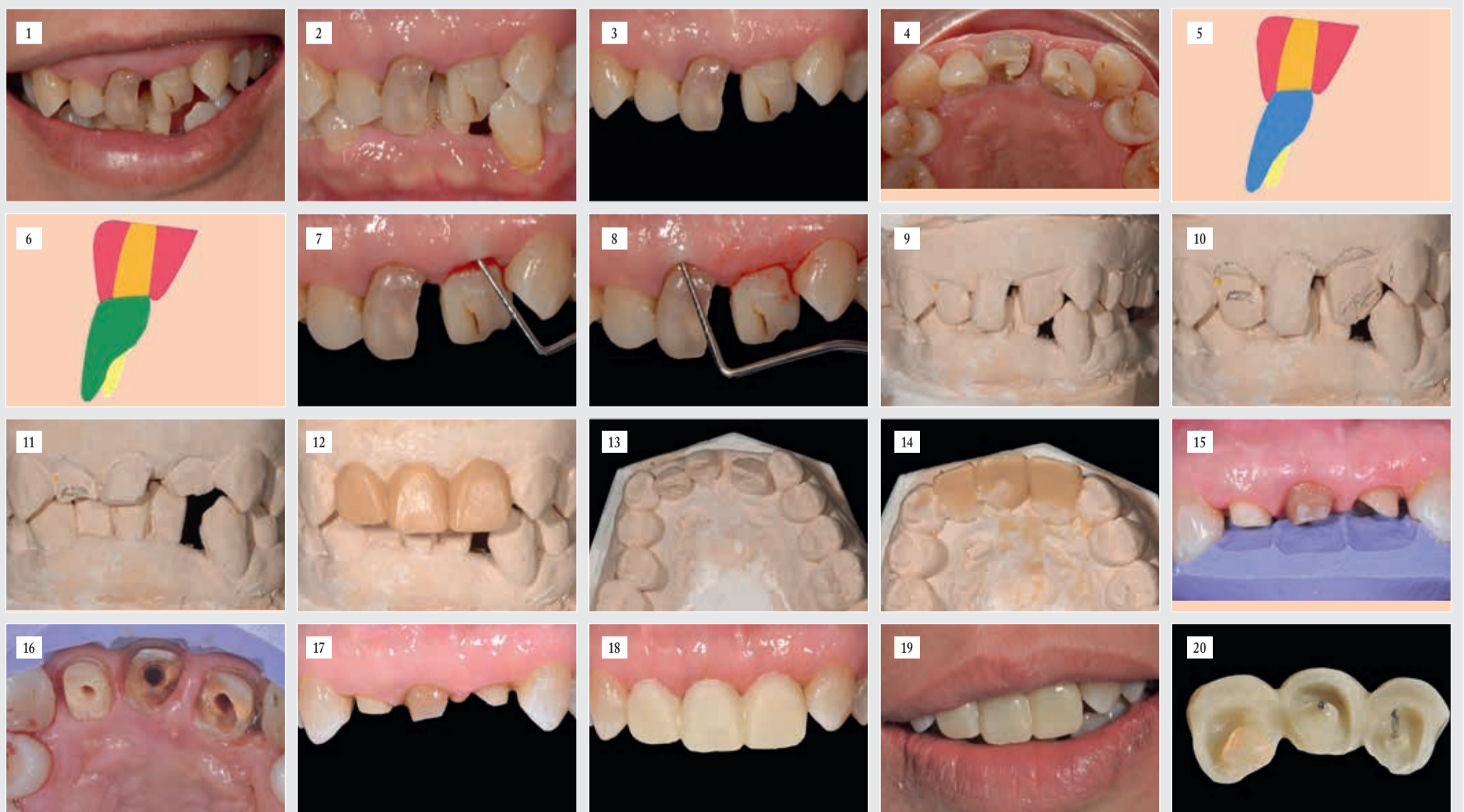
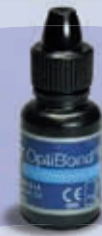

Fig. 1 : Vue de face du sourire de la patiente avant le traitement. | Fig. 2 : Photographie préopératoire montrant les rapports occlusaux des dents antérieures. | Fig. 3 : Photographie préopératoire des dents antérieures supérieures vues de face. | Fig. 4 : Photographie préopératoire des dents antérieures sur l'arcade supérieure. | Fig. 5 : L'axe incliné de la dent aurait mené à un résultat esthétique défavorable. | Fig. 6 : Toute la face antérieure des restaurations devait être avancée en direction vestibulaire. | Fig. 7 : La profondeur au sondage du sillon gingivo-dentaire autour de l'incisive centrale supérieure gauche était de 3 mm. | Fig. 8 : La profondeur au sondage du sillon gingivo-dentaire autour de l'incisive centrale supérieure droite était de 1 mm. | Fig. 9 : Vue de face du modèle préopératoire. | Fig. 10 : Contour gingival tracé sur le modèle. | Fig. 11 : Contour gingival modifié sur le modèle. | Fig. 12 : Wax-up diagnostique montrant le contour gingival déplacé vers le haut. | Fig. 13 : Vue occlusale du modèle diagnostique. | Fig. 14 : Wax-up montrant les restaurations déplacées en direction vestibulaire. | Figs. 15 et 16 : Préparation des dents guidée par la clé en silicone. | Fig. 17 : Préparation dentaire terminée. | Fig. 18 : Restaurations provisoires reproduites à partir du wax-up diagnostique. | Fig. 19 : Restaurations provisoires en bouche. | Figs. 20 et 21 : Gencive recouverte par la face vestibulaire des restaurations provisoires. | Figs. 20 et 21 : Gencive recouverte par la face vestibulaire des restaurations provisoires.

ADHÉSION



FAUX-MOIGNON



SCELLEMENT



FINITION ET POLISSAGE



"How to..."

PLUS QU'UN PRODUIT, NOUS VOUS PROPOSONS
UN GUIDE ULTRA-SIMPLE POUR
UNE PROCÉDURE COMPLEXE, DE L'APEX À LA COURONNE.

Réalisez une reconstruction dentaire complète à l'aide d'une procédure sûre et efficace, du traitement radiculaire à la restauration finale.

Les procédures « How to... » vous font découvrir des traitements dentaires fréquents et complexes, étape par étape. Grâce aux guides et animations, consultez les protocoles standards et les dernières innovations, notamment le système d'irrigation par pression négative apicale de pointe **Endovac Pure™** ou le système composite Bulk-Fill™ **SonicFill™2**.

Pour plus d'informations, visitez le site www.kerrdental.com/simplifiez

Entre BOPT et BTA :

p2» et 23). Les empreintes destinées aux reconstitutions corono-radiculaires avaient été prises simultanément. Vu que l'inclinaison des restaurations était vestibulaire, le choix s'était porté sur des reconstitutions corono-radiculaires fabriquées dans un alliage d'or.

Modelage du contour gingival

La patiente avait passé une visite de suivi deux semaines après la pose des restaurations provisoires. À cette date, l'examen intraoral avait révélé une récession gingivale et une exposition des épaulements vestibulaires des dents 21 et 12 (Fig. 24). Le bord de la dent 11 était également visible et la gencive était saine. Au cours de cette visite, les reconstitutions corono-radiculaires avaient été placées et les dents de nouveau préparées afin de repousser les limites marginales en direction apicale.

De nouvelles restaurations provisoires avaient été fabriquées afin d'aug-

menter la convexité de la zone cervicale et renforcer l'effet du modelage du contour gingival. En accord avec les souhaits exprimés par la patiente, les couronnes avaient été légèrement allongées au niveau du bord incisif (environ 1 mm) (Figs. 25–27).

Après deux semaines de plus, la patiente était revenue nous consulter et l'examen avait révélé un changement très net du contour gingival et la reconstruction presque complète du contour gingival transmuqueux. La gencive entourant les restaurations était saine (Fig. 28). Les parties transgingivales des restaurations avaient été modifiées et les bords incisifs raccourcis selon les souhaits de la patiente.

Deux semaines après la pose des nouvelles couronnes provisoires, la patiente était de nouveau revenue pour poursuivre le traitement. À ce stade, la patiente avait exprimé sa satisfaction quant au contour gingival et à la hauteur des bords incisifs (Fig. 29). Après le retrait des couronnes provisoires, le contour gingival des dents piliers était

similaire à celui que l'on observe ordinairement pour des tissus mous péri-implantaires. Une dernière empreinte avait été prise afin de fabriquer le modèle principal qui devait reproduire le contour gingival avec précision (Figs. 30–32). Les restaurations définitives en matériau tout-céramique avaient été fabriquées selon le modèle principal.

Finition des restaurations définitives

Après leur fabrication, les couronnes définitives laissaient apparaître des contours transgingivaux précis qui correspondaient à la forme des tissus gingivaux entourant le collet des dents piliers du modèle principal (Figs. 33–35). Durant l'essayage, l'adaptation marginale, la forme et les points de contact, l'harmonie entre les contours transgingivaux des restaurations et les tissus gingivaux entourant les dents piliers avaient été soigneusement examinés. Les contours transgingivaux des restaurations devaient préserver la forme de la gencive mais sans accroître la pression afin de conserver la santé

de la gencive et son contour sur le long terme (Figs. 36–39).

Visites de suivi

La visite de suivi une semaine après la mise en place des restaurations définitives avait révélé que la gencive entourant les couronnes était saine et stable. Par rapport aux photographies intraorales prises avant l'intervention, l'esthétique était sensiblement améliorée (Figs. 1, 3, 40–43).

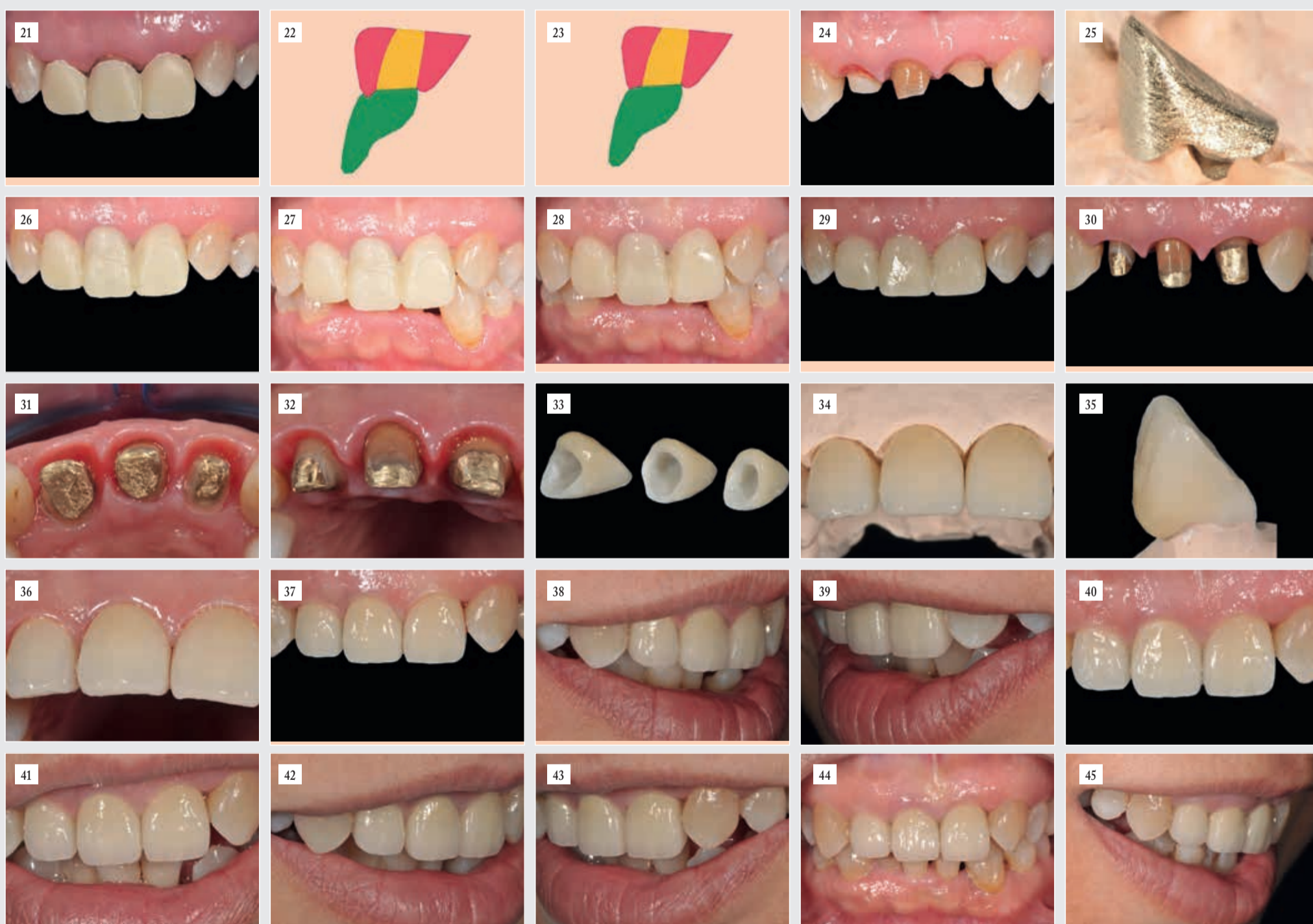
Malheureusement, la patiente ne s'était pas présentée aux visites de suivi suivantes et n'était revenue que sept années après la mise en place des restaurations définitives. Lors de cette visite, l'évaluation de l'état de santé buccodentaire avait été décevante, avec un indice de débris (+) et un indice de tartre dentaire (++) . La gencive était légèrement rouge et enflée. Toutefois, la santé gingivale au niveau des dents 21, 11 et 12 était meilleure que celle des autres dents. Autour des dents 21 et 12, la gencive était saine et le contour gingival stable, sans récession gingivale

marquée. Une légère récession gingivale pouvait être observée autour de la dent 11, ainsi qu'un léger rougissement et gonflement de la gencive. Le résultat esthétique du contour gingival modifié était cependant maintenu (Figs. 44–47).

Discussion

Le modelage du contour transmuqueux péri-implantaire au moyen de couronnes provisoires est fréquemment utilisé en implantologie. L'utilisation d'une coiffe de transfert individualisée permet de reproduire précisément le contour du tissu mou de la zone cervicale péri-implantaire sur le modèle de travail.^{3,16,17} Le contour de la restauration implant-to-portée définitive s'avère parfaitement ajusté au contour du tissu mou et garanti par conséquent la stabilité à long terme de la forme et de la position du tissu mou péri-implantaire.

Cette patiente a bénéficié d'un protocole de traitement tiré de l'expérience acquise avec les techniques de restauration de couronnes



Figs. 20 et 21 : Gencive recouverte par la face vestibulaire des restaurations provisoires. | Fig. 22 : Gencive recouverte par la face vestibulaire des restaurations provisoires (dessin schématique). | Fig. 23 : Restaurations provisoires apparaissant comme si leur profil d'émergence s'étendait depuis le sillon gingivo-dentaire (dessin schématique). | Fig. 24 : Deux semaines après la pose des restaurations provisoires : début de remodelage du contour gingival et exposition de la limite marginale des dents piliers. | Fig. 25 : Reconstitution corono-radiculaire coulée en alliage d'or. | Figs. 26 et 27 : Secondes restaurations provisoires présentant un remodelage avancé du contour gingival. | Fig. 28 : Deux semaines après la pose des secondes restaurations provisoires présentant un remodelage avancé. | Fig. 29 : Quatre semaines après la pose des secondes restaurations provisoires. Le contour gingival et la forme des couronnes étaient satisfaisants. | Fig. 30 : Vue du contour gingival idéal après le retrait des secondes restaurations provisoires. | Fig. 31 : Cols gingivaux des dents piliers. | Fig. 32 : Absence des épaulements pratiques ordinairement autour des dents 12 et 11. | Fig. 33 : Restaurations présentant une remarquable convexité transgingivale. | Fig. 34 : Contour transgingival des restaurations correspondant étroitement aux cols gingivaux du modèle. | Fig. 35 : Restauration présentant une remarquable convexité transgingivale. | Fig. 36 : Contour transgingival des restaurations correspondant étroitement aux cols gingivaux du modèle. | Fig. 37 : Restaurations définitives insérées sur les dents antérieures de l'arcade supérieure. | Fig. 38 : Vue latérale gauche du sourire de la patiente après la pose des restaurations. | Fig. 39 : Vue latérale droite du sourire de la patiente après la pose des restaurations. | Fig. 40 : Photographie postopératoire des dents antérieures supérieures après une semaine. Fig. 41 : Vue de face du sourire de la patiente après le traitement. | Fig. 42 : Photographie postopératoire montrant une vue latérale gauche du sourire de la patiente après une semaine. | Fig. 43 : Photographie postopératoire montrant une vue latérale droite du sourire de la patiente après une semaine. | Fig. 44 : État plus sain de la gencive entourant les dents 21, 11 et 12 que celui de la gencive entourant les autres dents. La photographie a été prise sept ans après le traitement de restauration. | Figs. 45 et 46 : Visite de suivi à sept ans : la gencive des dents antérieures supérieures est saine. | Figs. 47a et b : Comparaison de la photographie postopératoire à sept ans (gauche) avec la photographie suivant immédiatement le traitement (droite) : le contour et la position de la gencive autour des dents 21 et 12 sont restés de toute évidence stables.

implanto-portées. Le sillon gingivo-dentaire relativement profond et le biotype épais ont favorisé le remodelage des contours gingivaux des dents piliers au moyen de restaurations provisoires ; le contour gingival a été remodelé dans les 3 dimensions et un résultat esthétique idéal a été obtenu.

Durant l'intervalle relativement long entre le traitement et la dernière visite de suivi, le tissu gingival entourant l'incisive latérale supérieure droite et l'incisive centrale gauche, dont la profondeur et la convexité transgingivale étaient plus importantes, s'est avéré assez stable. La stabilité de la gencive au niveau de ces deux dents était supérieure à celle de l'incisive centrale supérieure droite qui présentait une profondeur transgingivale relativement faible et une convexité moindre. La santé de la gencive attestait en outre de l'efficacité du protocole de traitement utilisé.

Pour ce cas, le protocole de traitement se situait entre deux concepts que la profession dentaire reconnaît peu à peu et que l'on désigne par « Biologically-Oriented Preparation Technique (BOPT) » et « Biological Tissue Adaptation » (BTA).

Selon le concept BOPT, le contour gingival peut être remodelé par des restaurations provisoires. Après l'obtention du contour idéal, celui-ci est adapté avec précision aux restaurations définitives. Le concept BOPT consiste à préparer les dents sans épaulement de façon à permettre une modification spontanée du rebord gingival.

Dans le présent cas, l'incisive latérale supérieure droite et l'incisive centrale supérieure gauche ont été préparées de la sorte, ce qui répondait donc aux critères de préparation dentaire de la BOPT.¹⁸ Selon la BOPT cependant, la convexité des restaurations définitives doit être similaire à celle des dents naturelles et jouerait un rôle dans le remodelage de la jonction amélo-cémentaire. Dans notre cas, la convexité des restaurations définitives était plus importante que celle des dents naturelles, ce en quoi notre protocole de traitement différait de la BOPT.

Le protocole BTA consiste à pratiquer une gingivectomie et à modifier la gencive afin de parvenir à un contour gingival idéal, puis à fabriquer des restaurations provisoires dont la convexité cervicale plus importante va permettre de remodeler la gencive. Après l'obtention d'un contour gingival stable et conforme aux exigences, celui est préservé par la pose de restaurations définitives pourvues du même contour transgingival.¹⁹

Toujours selon l'approche BTA, une gingivectomie pourrait léser l'espace biologique constitué des structures épithéliales et conjonctives, et par conséquent stimuler une régénération de la gencive. Toutefois, la convexité vestibulo-cervicale plus importante des restaurations provisoires ou définitives contrecarre ce processus en direction verticale. La gencive ne pourra se régénérer que le long du contour des restaurations, ce qui entraînera le développement d'un sillon gingival doté d'une fonction de scellement. Le contour gingival correspondra ainsi à la forme des restaurations.¹⁹

Dans l'approche BTA, les rapports gingivo-alvéolaires correspondent aux espaces biologiques dans les trois

dimensions et la relation entre le contour gingival et les restaurations est estimée stable.¹⁹ Dans notre cas, le protocole de traitement différait de la technique BTA mais le résultat obtenu avec les restaurations définitives était comparable.

La BOPT et la BTA sont des concepts de traitement gingival esthétique et créatif qui ont été établis ces dernières années. Le protocole utilisé dans la présente étude emprunte aux deux approches. Après sept années de suivi, le résultat esthétique final obtenu

pour l'incisive latérale supérieure droite et l'incisive centrale supérieure gauche était meilleur que celui de l'incisive centrale supérieure droite qui avait été restaurée par un protocole proche de la technique de restauration classique. Un tel résultat porte donc à réfléchir.

Note de la rédaction : une liste complète des références est disponible auprès de l'éditeur.

Article déjà paru dans le Cosmetic Dentistry 1/2016.



L'auteur

Dr Feng Liest professeur clinique et directeur adjoint du service clinique de la faculté et de l'hôpital de stomatologie de l'université de Pékin. Il est également directeur du centre de formation clinique en dentisterie esthétique.

Tetric Evo-Fluides

Expert
avec le **N° 1***

Économisez 33%



Commandez maintenant en ligne :
tetricevoflowables.ivoclarvivadent.com

* Tetric EvoFlow® est le composite d'obturation fluide le plus vendu en Europe (2002-2016)



www.ivoclarvivadent.com
Manufacturer, Sales & Distribution:
Ivoclar Vivadent AG
Benderstr. 2 | 9494 Schaan | Liechtenstein
Tel. +423 235 35 35 | Fax +423 235 33 60

www.ivoclarvivadent.nl
Representative Office Benelux:
Ivoclar Vivadent B.V.
De Fruittuin 32 | 2132 NZ Hoofddorp | The Netherlands
Tel. +31 23 529 37 91 | Fax +31 23 555 45 04

ivoclar
vivadent
passion vision innovation

Adapter les cônes de gutta-percha à la conicité des préparations réalisées au moyen d'instruments rotatifs en NiTi

Prof. Gianluca Gambarini, Dr Gianluca Plotino, Dr Nicola Maria Grande, Dr Simone Staffoli, Dr Federico Valenti Obino, Dr Lucila Piasecki, Dr Dario di Nardo, Dr Gabriele Miccoli et Prof. Luca Testarelli, Italie

Introduction

La généralisation de l'utilisation des instruments rotatifs en nickel-titane (NiTi) a mené au développement de cônes de gutta-percha (G-P) dont la conicité plus importante, adaptée à celle des canaux radiculaires, facilite les techniques de scellement et augmente la prévisibilité, voire améliore la qualité des obturations tridimensionnelles. Aujourd'hui, de nombreux fabricants proposent des cônes de G-P de conicité adaptée, réservés à l'usage avec des techniques d'instrumentation spécifiques. La technique du monocône connaît ainsi un regain de popularité car un seul cône adapté à la conicité du canal permet d'obtenir une obturation tridimensionnelle satisfaisante. L'utilisation d'un maître cône de conicité adaptée est également avantageuse aux techniques de condensation verticale à chaud car elle réduit le risque de vides dans l'espace endodontique obturé.

Toutefois, le nombre plus important et la diversité des modèles et des tailles des instruments NiTi et des cônes de G-P de conicité majorée offerts sur le marché peuvent facilement créer la confusion chez le praticien, en particulier s'il utilise des instruments et des cônes de marques différentes. Si les cônes de G-P choisis ne correspondent pas précisément aux instruments NiTi utilisés, le concept lui-même s'effondre et, bien souvent, les cônes de G-P n'atteignent pas la longueur de travail voulue ou ne combent pas avec précision la préparation apicale.

Pour bien comprendre le principe des cônes de G-P de conicité adaptée, il est essentiel que le clinicien soit averti des différences existant sur le plan de la taille, de la conicité, de la forme et du processus de fabrication de ces produits. Quoique ces facteurs soient généralement pris en compte lors de la fabrication de cônes de G-P dont la conicité est adaptée à l'usage avec des techniques d'instrumentation spécifique, le but du présent article est d'examiner toutes ces variables et de permettre au clinicien de mieux comprendre les problèmes cliniques susceptibles de se poser lors de l'adaptation du cône ainsi que les solutions pratiques pour les résoudre.

Taille, tolérance et fabrication des cônes de gutta-percha

Habituellement, les cônes de G-P sont roulés à la main, un procédé de fabrication qui n'est ni très précis ni invariable. Selon les normes ISO, la tolérance admise pour les cônes de G-P est de 0,05 mm, une valeur bien supérieure à la tolérance admise pour les instruments d'endodontie qui sont usinés ou torsadés (0,02 mm). Ce problème a toujours existé en endodontie et il explique pourquoi l'adaptation correcte des maîtres cônes, quelle que soit la technique (monocône, condensation latérale, condensation verticale à chaud, obturation en vague continue), est toujours décrite comme une étape fondamentale de la procédure.

Avec la conicité ISO classique de 0,02, le problème était principalement le manque de précision de la pointe des cônes de G-P. Il était donc nécessaire d'adapter manuellement les pointes de G-P à la préparation apicale pour obtenir une bonne rétention (évaluée par la résistance au retrait, familièrement appelée « tug-back ») afin d'éviter une obturation insuffisante ou une extension excessive des cônes au travers du foramen apical. La même procédure était nécessaire pour les cônes de G-P non normalisés de type « feathered-tipped », qui sont des cônes pourvus de pointes extrêmement fines et souples. C'est pourquoi des compas à calibrer et des instruments spécifiques ont été mis au point pour garantir une coupe précise des cônes.

L'apparition des cônes de G-P de conicité majorée a créé un autre problème, lié quant à lui à la conicité. Ces nouveaux cônes de G-P peuvent être répartis en deux catégories : conicité uniforme et conicité non uniforme. Sur le marché, la première catégorie est généralement proposée avec une conicité de 0,04 ou 0,06, tandis que la seconde est habituellement conçue pour une marque d'instruments destinés à une technique d'instrumentation spécifique (par exemple : ProTaper, DENTSPLY ; TF Adaptive [TFA], Kerr). Le développement de ces cônes était nécessaire vu davantage d'instruments rotatifs NiTi actuellement utilisés possèdent une conicité non uniforme (notamment ProTaper ; et Hyflex EDM, Coltène Whaledent) ou

une partie travaillante inférieure à 16 mm (notamment, Twisted Files [TF], Kerr ; et TFA).

Taille des pointes et conicité des instruments NiTi

Quoique certains instruments possèdent une conicité non uniforme, la majorité des instruments rotatifs endodontiques en NiTi présente une conicité uniforme et les techniques associées ont été mises au point pour garantir des préparations dont la conicité est au moins 0,04 ou 0,06. Pour cette raison, les cônes de G-P de conicité majorée sont généralement commercialisés en 0,04 et 0,06.

Cependant, les instruments NiTi de taille et conicité nominale identiques peuvent ne pas présenter les mêmes dimensions et, par conséquent, ne pas permettre une préparation canalaire comparable en raison de la différence possible de la partie travaillante (Fig. 1). Par exemple, une lime K3XF 25/0,06 (Kerr ; ou d'autres instruments tels que RevoS, MICROMEGA ; ProFile, DENTSPLY et Race, FKG Dentaire) est pourvue d'une partie travaillante de 16 mm, alors que pour une lime TF de 25/0,06, elle correspond à 10 mm. Même si la conicité et la taille des pointes sont identiques, une lime K3XF de 25/0,06 élargit le canal radicaire jusqu'à 1,21 mm. Le calcul peut être effectué comme suit : 0,06 mm de plus pour chaque mm, multiplié par 16 mm = 0,96 mm + 0,25 mm (taille de la pointe) = 1,21 mm. Par contre, une

lime TF de 25/0,06 élargit moins le canal : 0,85 mm (0,06 x 10 = 0,60 mm + 0,25 mm (taille de la pointe) = 0,85 mm).

Il existe des différences similaires entre, d'une part, les instruments NiTi pourvus d'une partie travaillante classique de 16 mm et, d'autre part, les instruments dont la partie travaillante est plus courte. Les seconds sont largement utilisés car une partie travaillante réduite crée moins de contraintes au cours de l'instrumentation. En effet, le risque de blocage du cône s'en trouve diminué ainsi que les forces de torsion exercées au niveau de la partie coronaire de l'instrument, qui est la section la plus large des instruments. Un couple plus faible favorise l'efficacité et la sécurité du travail. Pour la même raison, certains instruments sont pourvus d'une conicité non uniforme, généralement moins importante dans la partie coronaire, de façon à augmenter la résistance à la torsion dans la partie apicale et plus de flexibilité dans la partie coronaire. Toutefois, les instruments présentant une partie travaillante plus courte ou une conicité non uniforme requièrent l'utilisation de cônes de G-P dont la forme et les dimensions sont comparables pour garantir une adaptation parfaite des canaux préparés aux matériaux d'obturation.

Adaptation des instruments à conicité non uniforme aux cônes de G-P

Les mêmes différences de dimensions précédemment décrites entre les instruments (par exemple, K3XF par rapport à TF) peuvent être observées entre les cônes de G-P de conicité 0,04/0,06 et les cônes de conicité non uniforme (par exemple, ProTaper et TFA). Les quelques premiers millimètres sont généralement similaires, mais dans la partie moyenne ou coronaire, les cônes de G-P peuvent être beaucoup plus larges. Par conséquent, si un cône de G-P de conicité 0,04/0,06 est utilisé dans un canal radicaire préparé au moyen d'instruments à conicité non uniforme, il est probable que les dimensions plus importantes de ce cône dans la partie moyenne ou coronaire l'empêcheront d'atteindre la longueur de travail, ce que l'on peut considérer comme un blocage du cône de G-P.

Ce problème est différent des difficultés rencontrées autrefois par les dentistes, qui étaient principalement liées à l'adaptation du cône dans la section apicale, et il requiert par conséquent une autre approche. Opter pour un cône pourvu d'une taille de pointe inférieure peut ne pas régler le problème, alors que choisir un cône de conicité inférieure peut significativement augmenter le risque d'erreurs iatrogènes telles qu'une obturation insuffisante ou une extension excessive du cône au travers du foramen apical. En effet, la résistance au retrait du maître cône dans la partie coronaire empêche toute adaptation correcte de la partie apicale du cône.

La meilleure et la plus simple solution consiste donc à choisir les cônes de G-P conçus pour la marque spécifique d'instruments NiTi utilisés, les cônes étant parfaitement adaptés à la conicité des canaux radiculaires préparés au moyen de ces instruments. On dispose ainsi de la garantie d'une obturation tridimensionnelle idéale et d'une résistance au retrait satisfaisante. Une lime K3XF permet toutefois aux cliniciens d'utiliser les deux types de cônes (cônes de conicité 0,04–0,06 ou cônes TF/



Fig. 1: Comparaison d'instruments et de cônes de conicités uniformes et non uniformes.

TFA) car tous deux sont totalement adaptés aux tiers apical et moyen du canal radicaire préparé, des zones où la résistance au retrait et l'adaptation tridimensionnelle sont les plus critiques.

Quelques astuces cliniques de plus

Les considérations sur les dimensions et les tailles présentées jusqu'ici ont eu pour but d'aider les cliniciens à comprendre les problèmes liés à l'adaptation des instruments et des cônes. Toutefois, il existe également des moyens cliniques astucieux pour résoudre les problèmes survenant pendant les traitements. Les conseils suivants peuvent se révéler utiles non seulement lors de l'utilisation d'instruments de conicité non uniforme, mais aussi de nombreuses techniques d'instrumentation.

Obtenir un évitement coronaire plus large

Si un cône de G-P n'est pas parfaitement adapté au canal radicaire préparé et ne peut donc pas atteindre la longueur de travail, une solution possible est d'augmenter l'évatement coronaire par un brossage au moyen du dernier instrument. L'instrument NiTi accroît ainsi les dimensions du canal préparé dans la partie coronaire et écarte le problème du blocage du cône de G-P.

Assurer une adaptation apicale correcte

Les cliniciens peuvent être confrontés à deux types de cas cliniques liés à l'adaptation apicale : le besoin d'une meilleure résistance au retrait apical pouvant nécessiter une légère découpe de la pointe du maître cône et l'adaptation liée à l'ampleur du transport canalaire. Le premier cas peut se présenter si, en raison des écarts de tolérance dimensionnelle, les dimensions d'un cône de G-P sont légèrement inférieures à la dimension nominale, ce qui élève le risque d'un apport excessif de matériau de scellement. Dans ce cas, il est conseillé de couper la pointe sur 0,5-1 mm afin d'augmenter légèrement la section du maître cône au niveau apical ou idéalement de recalibrer précisément le maître cône au moyen d'un dispositif conçu pour couper les pointes. Le besoin d'une meilleure résistance au retrait peut également survenir à la suite d'une instrumentation excessive du canal (notamment en raison d'une détermination erronée de la longueur de travail ou de la position de la butée en caoutchouc sur la lime). La constriction apicale pourrait avoir été modifiée et le maître cône de G-P doit alors être adapté de manière à compenser l'erreur par une augmentation de la section de sa pointe.

Certains instruments NiTi (HyFlex; TFA ; TRUShape, DENTSPLY; NEONITI, NEOLIX ; etc.) sont beaucoup plus flexibles que la majorité des instruments rotatifs NiTi concurrents. Par conséquent, ils ont tendance à suivre et à maintenir plus précisément la trajectoire originale des canaux radiculaires et à minimiser ainsi le transport canalaire. Un transport canalaire survient fréquemment lorsqu'une lime rigide est introduite dans une courbe et tend à la redresser en éliminant davantage de matière à l'intérieur de la courbe au niveau coronaire et à l'extérieur de la courbe au niveau apical. Cependant, cette erreur, qui peut affecter la qualité du débridement, facilite l'introduction du maître cône de G-P, surtout en pré-

sence de courbes complexes, doubles ou même triples. Pour cette raison, le clinicien qui a recours aux instruments NiTi flexibles peut avoir légèrement plus de difficulté à introduire le maître cône de G-P jusqu'à la longueur de travail. Si ce problème survient, une légère augmentation de l'évatement par un limage circulaire peut se révéler utile.

Conclusion

En conclusion, les cliniciens qui utilisent des instruments pourvus de conicités non uniformes ou de parties

travaillantes réduites devraient privilégier les cônes de G-P spécifiquement conçus pour ces marques d'instruments et donc parfaitement adaptés aux canaux préparés. L'adaptation du maître cône de G-P est ainsi beaucoup plus simple et plus prévisible. Dans les très rares cas où des problèmes se posent encore, les conseils cliniques fournis peuvent aider les cliniciens à cerner le problème et à trouver une solution appropriée.



L'auteur

Le Prof. Gianluca Gambarini est professeur d'endodontie à la faculté de médecine dentaire de l'université Sapienza de Rome. Chercheur et maître de conférences au niveau international, il coopère aussi activement avec divers fabricants du monde entier afin de développer de nouvelles technologies, de nouvelles procédures opératoires et de nouveaux matériaux pour le traitement canalaire. Le professeur Gambarini possède également un cabinet privé d'endodontie à Rome.

C'est le moment d'évoluer.

De l'analogique vers le numérique, du métal au plastique. Nous contribuons à rendre les cabinets plus avancés techniquement et à améliorer l'expérience patient.

➤ **Obtenez davantage d'informations pour venir contribuer à l'avenir de l'orthodontie. Rendez-nous visite sur invisalign-professional.fr**

 **invisalign** | made to move

Concevoir de vrais sourires avec des outils numériques

Drs Eduardo Mahn, Gustavo Mahn, Carlos Cáceres, Luis Bustos, Chili, et Christian Coachman, Brésil

Les matériaux dentaires et les procédures -cliniques ont changé radicalement au cours des dernières décennies. Il est probable que les progrès majeurs des vingt dernières années ont été réalisés dans les domaines de l'implantologie et de la dentisterie adhésive, mais la principale révolution est sans conteste le développement de la dentisterie numérique. Quoique ces changements aient certainement facilité les diagnostics et certaines -procédures, les bases, notamment les aspects fonctionnels et biologiques, demeurent essentielles.

En même temps, nous avons profité d'améliorations remarquables dans les matériaux céramiques et composites, qui nous ont aidés à répondre aux demandes esthétiques de nos patients.

Une condition fondamentale pour satisfaire ces demandes est la connaissance approfondie des -paramètres esthétiques faciaux et dentaires. Le -clinicien doit pouvoir cerner la problématique de chaque cas clinique et doit être en mesure d'élaborer un plan de traitement approprié qui aborde le cas sous un angle pluridisciplinaire. Les proportions des dents doivent être considérées par rapport à l'esthétique gingivale et la physiognomie du visage. À quoi rimerait en effet la fabrication d'une merveilleuse facette directe, si les contours ou la texture de la restauration ne sont pas en harmonie avec les dents adjacentes ou si les zéniths gingivaux sont visibles et manifestement asymétriques ? Par exemple, si nous

créons un plan occlusal -incliné ou une ligne médiane de l'arcade dentaire maxillaire décalée par rapport à la ligne médiane -faciale, les résultats peuvent être extrêmement -décevants.

Un autre point très important est l'analyse -appropriée du sourire du patient et les détails de l'image (Figs. 1 et 2). Il faut garder à l'esprit que la prise de photographies est souvent intimidante pour les gens, surtout au début de la séance, et d'autant plus si la personne qui prend les clichés n'est pas un photographe professionnel et si le cadre est celui d'un cabinet dentaire. Il est donc -intéressant de filmer l'entretien tenu avec le patient sur les problèmes quotidiens courants, afin d'éviter de passer à côté de certains aspects qui doivent entrer dans le plan de traitement. Au fil de la conversation, le patient se détendra et il répondra par des sourires et des rires spontanés à une -réflexion humoristique ou absurde que nous pourrions

dire. Sur la figure 4, on peut voir la différence entre le sourire traditionnel, pris avec nos photographies traditionnelles (Figs. 1 et 2), et le sourire instinctif qui a été saisi pendant l'enregistrement vidéo. La figure 3 est une vue intra-orale qui montre clairement le diastème flagrant et les zones hypominéralisées des deux incisives centrales, mais aussi les zones dys-chromiques majeures sur les deux incisives latérales inférieures, qui avaient certainement besoin d'un certain type de traitement. Pour ce cas clinique, si nous avions fondé notre plan de traitement sur la photographie du sourire social, nous n'aurions pas vu l'aspect des -incisives inférieures qui présentaient des colorations disgracieuses.

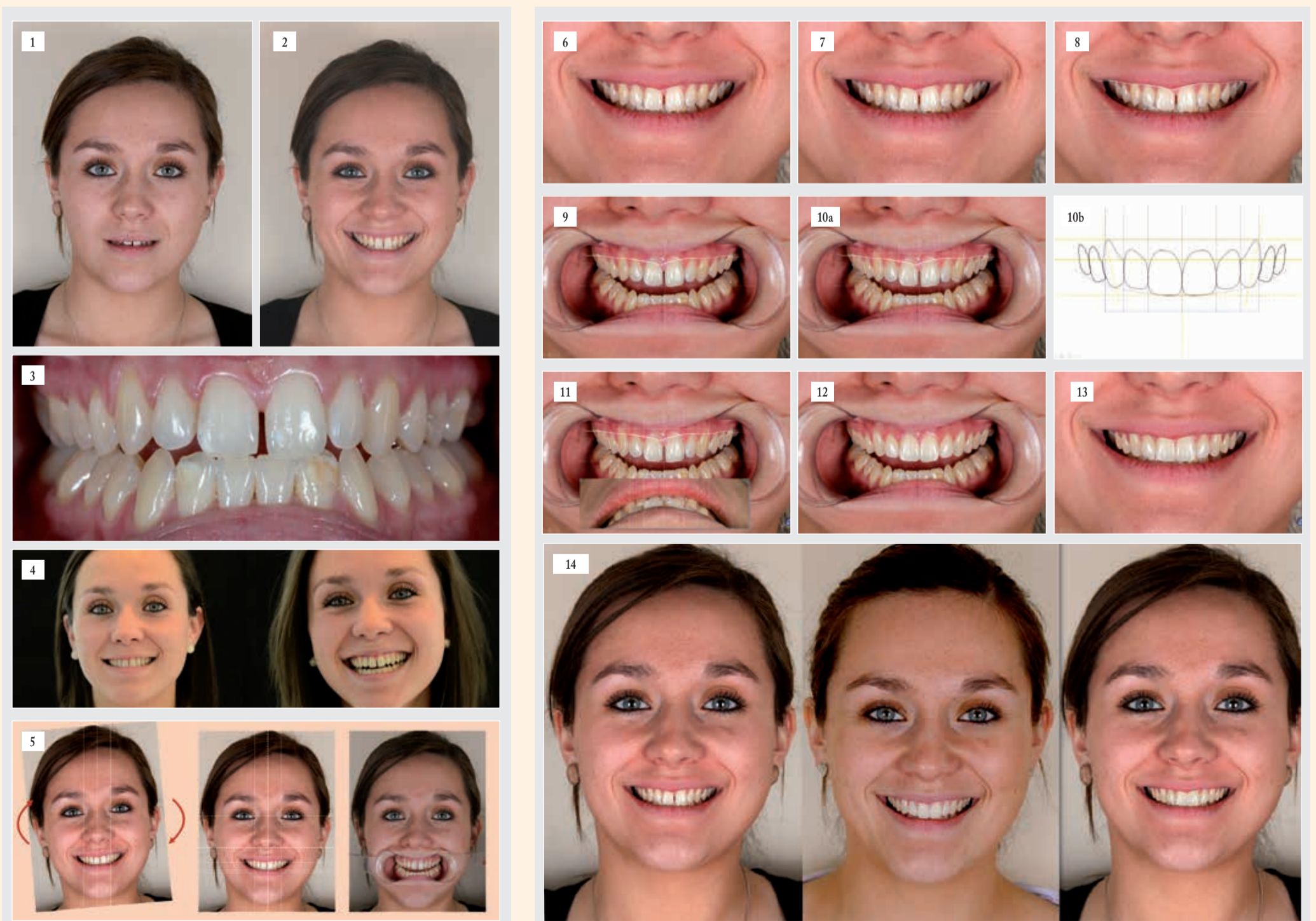L'analyse appropriée du sourire est suivie par l'évaluation faciale du patient d'après les caractéristiques de ses dents. Le principe de la conception numérique du sourire (DSD, de l'anglais

Digital Smile Design) est d'établir un diagnostic des problèmes esthétiques d'un point de vue facial, et de proposer des choix de traitement fondés sur l'analyse numérique simplifiée de quelques photographies, tout en facilitant la communication entre les divers spécialistes de l'équipe de soins.

La première étape consiste à tracer des lignes horizontales ainsi que des lignes verticales. La -photographie est centrée, déplacée et tournée -jusqu'à ce que la ligne bipupillaire soit horizontale. La ligne médiane faciale est ensuite vérifiée. Puis les mêmes lignes sont superposées à une photographie similaire, également centrée, mais qui cette fois a été prise après la mise en place d'écarteurs de lèvres (Figs. 5a-c). Ces photographies sont ensuite agrandies et analysées (Figs. 6 et 7). La ligne de la lèvre supérieure est délimitée et recréée en surimpression sur la photographie prise avec les

écarteurs de lèvres, afin de marquer sa position (Figs. 8 et 9). Les proportions des dents sont alors mesurées et leurs contours idéaux sont dessinés (Figs. 9 et 10a). La figure 10b présente la situation dentaire isolée. Une photographie prise depuis le bas est utilisée pour évaluer la position vestibulo-palatine des dents et elle est ajoutée en surimpression à l'analyse effectuée précédemment (Fig. 11).

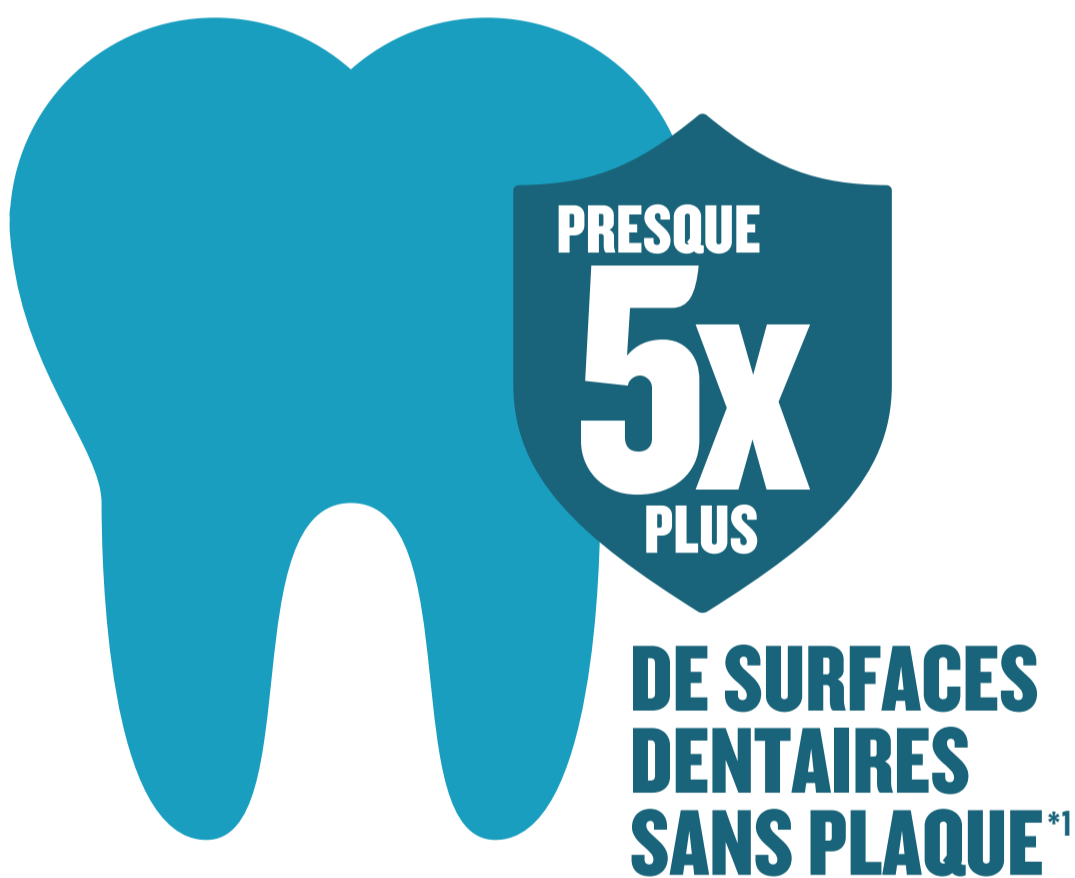Dès que le clinicien connaît clairement les possibilités et les limitations de traitement, il est possible de concevoir une maquette de simulation (mock-up) numérique. Cette technique réduit sensiblement le temps au fauteuil et amène le patient à accepter plus facilement le traitement. Grâce à un logiciel aisément accessible, tel que PowerPoint (Microsoft) et Keynote (Apple), ces simulations sont facilement et rapidement créées par toute personne ayant un minimum de formation. p10»



EST-CE QUE LISTERINE® PEUT AIDER A AMELIORER L'HYGIENE BUCCALE ?

Oui, de manière significative.

Une méta-analyse avec > 5.000 sujets le prouve.¹



L'action de LISTERINE®:²

- Les 4 huiles essentielles de LISTERINE® aident à éliminer les bactéries qui favorisent la formation de plaque et qui persistent dans la cavité buccale après le nettoyage mécanique.
- Les huiles essentielles pénètrent le biofilm en profondeur et aident à détruire sa structure.
- Le biofilm est détaché ou désagrégé, même aux endroits difficiles à atteindre avec la brosse à dents et le fil dentaire.

* chez 2.325 sujets qui utilisaient LISTERINE® en complément du nettoyage dentaire mécanique.

LISTERINE®

La brosse, le fil dentaire et le rinçage.
Parce que 3 étapes valent mieux qu'une.

¹ En savoir plus sur les résultats de la méta-analyse : Araujo MWB et al., JADA 2015; 146 (8): 610-622. ² Valable pour Listerine avec 4 huiles essentielles.

www.listerineprofessional.be

