

# DENTAL TRIBUNE

The World's Dental Newspaper • Serbia & Montenegro Edition

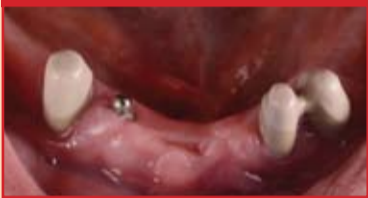

NOVI SAD

April 2017

No. 1 Vol. 12

## Protetika

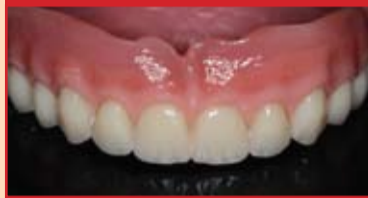

### Maskiranje skeletne nepravilnosti klase III

Koncept maksimalno redukovano polufiksno rada na implatima omogućava adekvatno uspostavljanje međuvičnih odnosa i korekciju položaja zuba.

▶ strana 16

## Ivoclar Vivadent



### Phonares II - nova čarolija u svetu kompozitnih zuba

Jedan od novih proizvoda, koji je pomerio granice estetskih, funkcionalnih i mehaničkih karakteristika kada su veštački zubi u pitanju je Phonares II.

▶ strana 6

## Menadžment



### Ključ uspešne komunikacije Govorite jezikom klijenata

Obuzeti važnošću tehničkog znanja potrebnog u biznisu često zaboravljamo na onu drugu stranu biznisa koja privlači klijente i prodaje naše usluge.

▶ strana 20

# IDS 2017 postavio nove rekorde u posećenosti

Autor: Dental Tribune International



**KELN, Nemačka:** Prema podacima organizatora Koeln messe više od 155.000 ljudi iz 157 zemalja posetilo je ovogodišnji sajam dentala IDS u Kelnu, što je povećanje od 12 procenata u odnosu na prethodni IDS 2015.

Od ukupnog broja posetilaca udeo je bio 40 procenata posetilaca iz Nemačke i 60 procenata posetilaca iz inostranstva (što predstavlja povećanje od 20 procenata, u odnosu na prethodni IDS 2015).

Značajno povećanje broja posetilaca je bilo iz Južne Amerike (+52.9 procenata), iz zemalja Istočne Evrope (+43.0 procenata), sa Srednjeg Istoka (+31.9 procenata), iz Afrike (+31.7 procenata) i Azije (+28.0 procenata), dok je

do malo manjeg porasta došlo u broju posetilaca iz Severne Amerike (+15.7 procenata) i iz Evrope (+12.6 procenata).

Oko tri četvrtine od ukupnog broja posetilaca koji su ispunili anketu nakon posete IDS-u izjasnilo se da su zadovoljni ili vrlo zadovoljni ovogodišnjom izložbom, a 90 procenata anketiranih je izjavilo da će preporučiti kolegama i poslovnim partnerima ovu manifestaciju. U anketi je 70 procenata anketiranih izjavilo da planira posetu narednom IDS-u 2019 godine.

Na izložbi je kao izlagač učestvovalo 2.305 kompanija iz 59 zemalja (u poređenju sa

2.182 kompanija iz 56 zemalja na IDS 2015) na izlagačkoj površini od ukupno 163.000 m<sup>2</sup> (158.200 m<sup>2</sup> u 2015). Izlagači su bili 624 kompanije iz Nemačke i 1.617 kompanija iz inostranstva, što predstavlja 72 procenata izlagača.

Poseban naglasak ovogodišnjeg IDS 2017 bila je digitalna proizvodnja i dijagnostika, inteligentni načini povezivanja za ordinacije i laboratorije, nove "pametne" tehnologije za stomatologe i zubne tehničare, kao i napredne tehnologije za brigu o oralnom zdravlju. **DT**

Naredni IDS zakazan je za 12. do 16. mart 2019.

**SPECIJALNA PONUDA**



## LINEA ESSE

### O.M.S Italija

**KOMPLETAN APARAT SA SLEDEĆOM DODATNOM OPREMOM:**

- LED reflektor Faro MAIA sa hlađenjem sijalice
- Terapeutska stolica STAR, visinski podesiva
- Turbina W&H Synea Vision TK-100L sprej 5x + kuplung RQ-24
- Plavi kolenjak W&H Synea Fusion WG-56 LT sa svetlom
- BIEN AIR el. mikromotor, sa četkicama 40000 o/min
- Separator Eco Metasys
- Saug motor Catani Uni Jet

**GARANCIJA 5 GODINA**



COMMEX DOO • Kornelija Stankovića 31 • Novi Sad  
 tel/fax: 21/511-073 • 021/511-075 • mob: 063/526-949  
 www.commexdental.com • E-mail: commex@eunet.rs

**Sedam grešaka u dental marketingu... i kako ih izbeći** → **DT** strana 18

## CITY DENTAL SERVIS

PROIZVODNJA I SERVIS STOMATOLOŠKE OPREME

ISO 9001:2008



11147 Beograd, Srbija  
 Ratka Resanovića I deo br. 11  
 tel/fax: 011/250-90-40  
 mob: +381 64 118 90 25  
 www.citydentalservis.com  
 e-mail: citydent@beotel.net

# Međunarodni kongresi u NS

11. - 14. maj 2017. godine, Zgrada NIS-a, Narodnog Fronta 12, Novi Sad



Poštovane kolegice i kolege, cenjeni saradnici i prijatelji,

Neizmerno mi je drago što preko Dental Tribune, u ime Organizacionih odbora i ove godine, mogu da Vam najavim dva Međunarodna kongresa u Novom Sadu, u poslovnoj zgradi

NIS-a, u peridu od 11-14. Maja. Oba kongresa su pod pokroviteljstvom Pokrajinskog sekretarijata za zdravstvo, socijalnu politiku i demografiju kao i velikom podrškom Bavorske stomatološke komore i Evropskog udruženja implantologa.

Kongresi tematski pokrivaju sve aspekte moderne stomatologije i dentalne implantologije, kao i deo medicinskih disciplina koje su tesno povezane sa oro-facijalnom regijom. Stručni deo programa plod je rada, pre svega Naučnog kao i Organizacionog odbora, koji se pobrinuo da odabere interesantna predavanja i aktuelne teme, i time da zadovoljimo želju stručne javnosti za usavršavanjem i podizanjem nivoa znanja na polju savremene stomatologije, od preventive do protetike, implantologije, otorinolaringologije i estetske medicine.

Tradicionalno, dva partnerska udruženja, USSIEDI i Stomatološka sekcija - DLV-SLD, bez lažne skromnosti, već duži niz godina, uspešno organizuju najkvalitetniji naučni program u kontinuiranoj medicinskoj edukaciji u Srbiji.

Oba kongresa su akreditovana od strane Zdravstvenog saveta sa maksimalnim brojem bodova, što za jednu licencu godinu iznosi ukupno

20 bodova, a to ova dva kongresa obezbeđuju.

Akreditacija važi za: stomatologe, lekare, farmaceute, stomatološke asistente- sestre, zubne tehničare, medicinske sestre sa po 10 bodova za svaki kongres.

Naši verni pratioci, distributeri i partneri, u holu poslovne zgrade NIS-a izložiće najmodernije proizvode stomatološkog potrošnog materijala i opreme.

Između ostalih, to su: Mikodental Šabac kao zlatni sponzor Kongresa, Neodent, Comex, Tehnodent, Laviefarm, Ortodent, Apexim, Hipokrat, Oraldent, MIP Pharma, Media ogled, Unique Dental, i mnogi drugi.

Na sajtovima [www.ussiedi.com](http://www.ussiedi.com) i [www.dlvsl.org](http://www.dlvsl.org) se nalaze sva obaveštenja i važne informacije za oba Kongresa.

Čekamo Vas!

Dr Zoran Marjanović  
Predsednik stomatološke sekcije DLV-SLD  
Potpredsednik USSIEDI **DT**

## Hronologija i program

### 11. i 12. maj 2017. godine - 6. USSIEDI Kongres

**Organizator:** Udruga Stomatologa Implantologa Srbije - USSIEDI, osnovano 2010. sa sedištem u Novom Sadu kao partnersko sa Evropskim udruženjem implantologa BDIZ EDI.

U okviru naučnog programa USSIEDI kongresa prvog dana predavaće domaći predavači.

Drugog dana, 12. maja u petak predavaće inostrani predavači, uz obezbeđen simultani prevod.

### 13. i 14. maj - 8. Kongres stomatologa Vojvodine

**Organizator:** Stomatološka sekcija - DLV-SLD

U okviru naučnog programa 8. Kongresa stomatologa Vojvodine, predavaće predavači iz Rusije, Belorusije, Nemačke, Rumunije, Hrvatske, Republike Srpske, Makedonije kao i eminentni domaći predavači.

U okviru programa Kongresa biće organizovane usmene i poster prezentacije, kao i obavezni Workshop- Hands on (praktični kursevi) iz 3D dijagnostike i planiranja, implantologije, implantoprozetike i estetske medicine- mezoterapije lica:

- u petak će se održati prva implantološka radionica gde će biti predstavljen Basic trening ImplantDirect sistem u 10:00-15:00h. Demonstrator će biti Dr Ratko Džolev.

- u subotu prepodne će biti održana druga - protetska radionica, gde će GC firma predstaviti upotrebu Karbon vlakana sa najnovijim kompozitnim materijalima u implanto - protetici u trajanju 10:00-15:00h. Instruktori su Prof dr Rade Živković, i zubni tehničari Nanador Puškaš i Mario Rezo.

- treća - radiološka radionica će biti održana u subotu u trajanju 14:00-16:00, koja će se baviti 3D CBCT radiološkom dijagnostikom i softverskim planiranjem i postavkom implantata, Prof. dr Viktor Till i Dr Zorica Vidović.

- četvrta radionica iz oblasti estetske medicine - mezoterapije srednje trećine lica, biće održana u nedelju u 10:00-12:00h sa Live demonstracijom na pacijentu, Dr Irina Dymura.

U subotu je svečano otvaranje u 13h, gde očekujemo goste iz Ministarstva zdravlja, Pokrajinskog sekretarijata za zdravstvo i iz Skupštine APV.

U subotu u 20h će biti svečana večera.

## Vesti

Prof. dr Nikola Burić, 11. 2. 2017 raspisao je izbore za Skupštinu Stomatološke Komore Srbije koji su održani 21. 4. u svim ograncima SKS-a. Za područje svakog ogranka Komore stomatolozi Srbije biraće 30 članova i to 15 članova za Veće zaposlenih stomatologa u državnim ustanovama i 15 članova za Veće privatne prakse. Za rezultate izbora i izabrane članove oba veća posetite web prezentaciju SKS na [www.stomkoms.org](http://www.stomkoms.org). Konstitutivna sednica novog saziva SKS-a zakazana je za 13. 5. a izborna za 27. 5. ove godine. **DT**

## dental berza

Vaše male oglase možete objaviti u Dental Tribune.  
Kontakt info: 063 56 86 05 ili 063 10 20 780.

## Imprint

LICENSING BY DENTAL TRIBUNE INTERNATIONAL  
Publisher Torsten Oemus

GROUP EDITOR:  
Daniel Zimmermann  
newsroom@dental-tribune.com  
Tel.: +44 161 223 1850

CLINICAL EDITORS:  
Magda Wojtkiewicz, Nathalie Schüller

ONLINE EDITOR/SOCIAL MEDIA MANAGER:  
Claudia Duschek

EDITORS:  
Kristin Hübner, Yvonne Bachmann

MANAGING EDITOR &  
HEAD OF DTI COMMUNICATION SERVICES:  
Marc Chalupsky

JUNIOR PR EDITORS:  
Brendan Day, Julia Maciejek

COPY EDITORS:  
Hans Motschmann, Sabrina Raaff

PUBLISHER/PRESIDENT/CEO:  
Torsten B. Oemus

CHIEF FINANCIAL OFFICER:  
Dan Wunderlich

CHIEF TECHNOLOGY OFFICER:  
Serban Veres

BUSINESS DEVELOPMENT MANAGER:  
Claudia Salwiczek-Majonek

PROJECT MANAGER ONLINE:  
Tom Carvalho

JUNIOR PROJECT MANAGER ONLINE:  
Hannes Kuschick

E-LEARNING MANAGER:  
Lars Hoffmann

EDUCATION DIRECTOR TRIBUNE CME:  
Christiane Ferret

EVENT SERVICES/PROJECT MANAGER:  
Sarah Schubert

TRIBUNE CME & CROIXTURE  
MARKETINGSERVICES:

Nadine Dehmel, Sales Services, Nicole Andri

ACCOUNTING SERVICES:  
Anja Maywald, Karen Hamatschek, Mamuela Hunger,

MEDIA SALES MANAGERS  
Antje Kahnt (International)

Barbara Solarova (Eastern Europe)

Hélène Carpentier (Western Europe)

Maria Kaiser (North America)

Matthias Diessner (Key Accounts)

Melissa Brown (International)

Peter Witteczek (Asia Pacific)

Weridiana Magewski (Latin America)

EXECUTIVE PRODUCER:  
Gernot Meyer

ADVERTISING DISPOSITION:  
Marius Mezger

© 2017, Dental Tribune International GmbH.

Dental Tribune International  
Holbeinstr. 29, 04229 Leipzig, Germany

Tel.: +49 341 48 474 502 | Fax: +49 341 48 474 175  
info@dental-tribune.com |  
www.dental-tribune.com

Regional Offices

Dental Tribune Asia Pacific Ltd.  
c/o YontoRisiko Communications Ltd.

Room 1406, Rightful Centre  
12 Tak Hing Street, Jordan, Kowloon, Hong Kong

Tel.: +852 3115 6177 | Fax: +852 3115 6199

Tribune America, LLC  
116 West 23rd Street, Ste. 500, New York, N.Y. 10011, USA

Tel.: +1 212 244 7181 | Fax: +1 212 244 7185

IZDAVAČ I NOSILAC LICENCE:  
Dental Media d.o.o.

(ekskluzivni nosilac licence za Srbiju i Crnu Goru)

Somborska 16A  
21000 Novi Sad

Mob: 065 102 62 42  
info@dental-tribune.rs

anita@dental-tribune.rs  
www.dental-tribune.rs

GLAVNI I ODGOVORNI UREDNIK:  
dr Anita Brzaković

UMETNIČKI DIREKTOR:  
Snežana Popov

PREVODIČ:  
Marijana Dudvarski

LEKTOR:  
Mira Božić

ŠTAMPA:  
Stojkov Štamparija, Novi Sad

Distribuirana se besplatno u Srbiji i Crnoj Gori.  
Dental Tribune se izdaje kvartalno.

Copyright 2006 by Dental Tribune International GmbH. All rights reserved.

DENTAL TRIBUNE  
The World's Dental Newspaper • Serbia & Montenegro Edition

Urednički materijal preveden i preštampan u ovom izdanju časopisa Dental Tribune International, iz Nemačke, zaštićen je autorskim pravom kompanije Dental Tribune International GmbH. Sva prava su zadržana. Objavljeno uz dozvolu kompanije Dental Tribune International GmbH, Holbeinstr. 29, 04229 Leipzig, Germany. Reprodukovanje na bilo koji način na bilo kom jeziku, u celini ili delimično, bez prethodne pismene dozvole kompanije Dental Tribune International GmbH i Dental Media d.o.o. strogo je zabranjeno. Dental Tribune je zaštitni znak kompanije Dental Tribune International GmbH.

CIP-Katalogizacija u publikaciji  
Biblioteka Matice srpske, Novi Sad

616.31 (05)

Dental Tribune: the World's Dental Newspaper /  
glavni i odgovorni urednik: Anita Brzaković - Serbia and  
Montenegro edition - Vol. 1, No. 1 (avgust 2006) -  
Novi Sad: Dental Media, 2006. - 42cm

Četiri puta godišnje  
ISSN 1452-6425

COBISS.SR-ID:215641863

## XXXIII SIMPOZIJUM ZDRAVSTVENOG VASPITANJA U STOMATOLOGIJI

# Zdravstveno vaspitni rad u zajednici

## 23. - 24. juni 2017. godine, Šabac, Hotel „Sloboda“

**Organizatori:**

Stomatološki fakultet Univerziteta u Beogradu  
Zavod za javno zdravlje Šabac  
Dom zdravlja „dr Draga Ljočić“ Šabac

Institut za javno zdravlje Srbije „Batut“  
Udruženje dečjih i preventivnih stomatologa Srbije  
Sekcija za dečju i preventivnu stomatologiju SLD

**Pokrovitelj:** Ministarstvo Zdravlja Republike Srbije

Unapređenje zdravlja usta i zuba može se ostvariti stvaranjem preduslova i promocijom faktora koji pozitivno utiču na oralno zdravlje. Željeni rezultati mogu se postići sprovođenjem kompleksa mera primarne i sekundarne prevencije, među kojima su najbitnije promocija oralnog zdravlja i zdravstveno vaspitanje.

Pozivamo Vas da svoja iskustva u primeni mera za očuvanje i unapređenje zdravlja, posebno oralnog zdravlja, kao i iskustva u zbrinjavanju oralnih oboljenja, prikazete kao stručne radove, u POSTER prezentaciji.

Moguće je prijaviti jedan autorski i najviše tri koautorska rada, a autor/koautor može prezentovati samo jedan rad. Redakcioni odbor će razmatrati samo rezimee koji su sačinjeni prema uputstvu. (Rezime se dostavlja na e-mail kao Word document, a maksimalni broj reči je 250. Rezime treba da sadrži: cilj, metodologiju, rezultate i zaključak. Tabele, grafikone i literaturu ne prikazivati u rezimeu. Rezimei podležu recenziji, a autori će biti pravovremeno obavješteni o odluci Redakcionog odbora.) Naglašavamo da po novom Pravilniku o KE, koautor dobija 0,5

bodova, jedan koautor može biti najviše u tri rada, a jedan rad, pored autora, može imati najviše tri koautora.

U Hotelu „Sloboda“ u Šapcu, pripremamo dva stručna skupa, u petak i u subotu, 23. i 24. juna 2017. Oba skupa će biti akreditovana u Zdravstvenom savetu Srbije, i prema dosadašnjem iskustvu, oblast zdravstvenog vaspitanja je značajna za veliki broj stručnih profila (lekare, stomatologe, farmaceute, biohemičare, medicinske i stomatološke sestre, zdravstvene tehničare, psihologe, pedagoge, vaspitače).

S obzirom da će se ove godine štampati zbornik radova,  
**Vaši rezimei treba da stignu najkasnije do 15. maja 2017. godine,**  
isključivo u ELEKTRONSKOJ formi kao Word dokument,  
na e-mail adresu [sladjana.puric@stomf.bg.ac.rs](mailto:sladjana.puric@stomf.bg.ac.rs) ili [stomatoloski.zavod@stomf.bg.ac.rs](mailto:stomatoloski.zavod@stomf.bg.ac.rs)

Molimo Vas da za učešće na ovom skupu, Zavodu za stomatološku zaštitu blagovremeno prijavite ime, prezime i broj licence, na broj telefona 011/2682-984, ili na e-mail [sladjana.puric@stomf.bg.ac.rs](mailto:sladjana.puric@stomf.bg.ac.rs) ili [stomatoloski.zavod@stomf.bg.ac.rs](mailto:stomatoloski.zavod@stomf.bg.ac.rs)

Naglašavamo da je predviđena KOTIZACIJA, za jedan skup 1.500,00 dinara (sa PDV), i za oba skupa 2.500,00 (sa PDV) dinara.

Uplata je na tekući račun  
Stomatološkog fakulteta Univerziteta u Beogradu,  
broj 840-1122666-67, sa pozivom na broj 33  
i sa naznakom „za Simpozijum“.

Prof. dr Momir Carević s.r  
Predsednik naučnog odbora **DT**

## ESCD Study Club Srbije Drugi sastanak 20.5.2017.



Drugi po redu sastanak ESCD Study Club Srbije biće održan ove godine u prostorijama Salona 1905 u zgradi Geozavoda u Beogradu. Na osnovu iskustva stečenih na prvom sastanku, zadržaće se i dalje forma interaktivnih predavanja sa bogatim klinički primenljivim sadržajem i prilikom za blizu komunikaciju među učesnicima. Tokom sastanka biće data prilika i mladim stomatolozima da u obliku konkursa prikažu svoje kliničke slučajeve pred auditorijumom. Na sastanku, učesnici će bliže biti upoznati i sa sadržajem predstojećeg 14. kongresa ESCD koji će u septembru biti održan u Zagrebu. **DT**

[www.DTStudyClub.com](http://www.DTStudyClub.com)

- education everywhere and anytime
- live and interactive webinars
- more than 1,000 archived courses
- a focused discussion forum
- free membership no travel costs
- no time away from the practice
- interaction with colleagues and experts across the globe
- a growing database of scientific articles and case reports
- ADA CERP-recognized credit administration

register for  
**FREE**



Dental Tribune Study Club

# Join the largest educational network in dentistry!

ADA CERP® | Continuing Education  
Recognition Program

DT STUDY CLUB  
COURSES | DISCUSSIONS | BLOGS | WEBINARS

dti] Dental  
Tribune  
International

ADA CERP is a service of the American Dental Association to assist dental professionals in identifying quality providers of continuing dental education. ADA CERP does not approve or endorse individual courses or instructors, nor does it imply acceptance of credit hours by boards of dentistry.

# Protetska restauracija s bezmetalnom keramikom i obradom marginalne gingive

## PRIKAZ SLUČAJA

Autor: dr Danilo Krstevski, specijalista stomatološke protetike, PZU Stomatološka ordinacija "STELA" – Skoplje, Makedonija  
Koautori: dr Katerina Spasovska i dr Dubravka Andelić, PZU Stomatološka ordinacija "STELA"

### Uvod

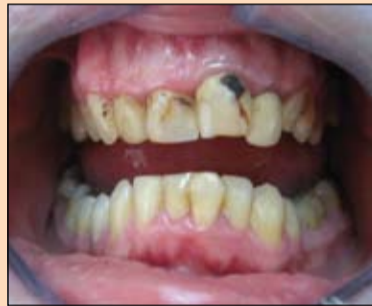Savremeni način života donosi potrebu za idealnim spoljašnjim izgledom, a samim tim i potrebu za lepim osmehom. "Kako do idealnog osmeha?" – pitanje je s kojim se susreću podjednako i stomatolozi i pacijenti. Stomatolozi se svakodnevno nalaze pred mnogim profesionalnim izazovima, a susreću se i s različitim molbama i željama pacijenata, koje nekada nije moguće u potpunosti zadovoljiti. U estetskoj stomatologiji, pri oblikovanju osmeha, velika se važnost pridaje estetskim parametrima, a ne samo funkciji.

Parametre delimo na one koje se odnose na zube, gingivu i usne.<sup>1/</sup> Pre početka same terapije, detaljno se analiziraju sva odstupanja od parametara, koja se zatim usklađuju i uzimaju u obzir prilikom planiranja terapije, a naročito je bitno da pacijent prihvati predloženo rešenje. Pored savremenih stomatoloških materijala i aparature veoma je važno imati precizan i temeljan plan terapije i viziju konačnog rezultata. Neophodno je posedovati tehničke veštine, znanje i umeće, ali najviše od svega, potrebna nam je ideja. Prilikom rešavanja određenog kliničkog slučaja nije dovoljna samo dobra tehnika preparacije i savremeni stomatološki materijali već i naš kreativni angažman, dobar raspored faza rada kao i smisao za harmoničnim timskim izražavanjem.

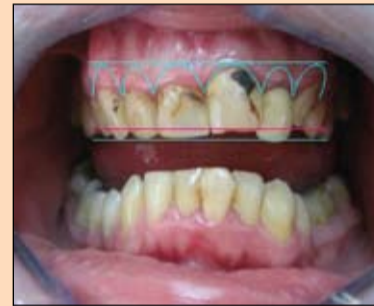Najnovije dijagnostičke metode u estetskoj stomatologiji zahtevaju određena merenja i iscertavanje više orijentacionih linija za podelu lica u cilju dobijanja idealne simetrije i estetike u frontalnoj regiji. Samo iscertavanje sredine lica (linea mediana) nije dovoljno, već je potrebno iscertati i niz drugih linija koje će nam pomoći u ispunjavanju estetskih kriterijuma koji će zadovoljiti kako pacijenta tako i stomatologa. (Sl.1). S toga, cilj ovog rada je bio da se prikaže preoblikovanje marginalne gingive i restauracija zuba keramičkim krunama u frontalnoj regiji u svrhu postizanja lepog osmeha.



Sl. 1. Ucertavanje orijentacionih linija na licu u svrhu postizanja simetrije i estetike u frontalnoj regiji.



Sl. 2. Početno stanje u usnoj duplji pre započete stomatološke intervencije



Sl. 3. Ucertavanje simuliranog nivoa marginalne gingive u Digital Smile Design programu

Odluka za protetsku rehabilitaciju pacijenta bazira se na temeljnoj analizi i planu terapije koji uključuju protokol po sledećem redosledu:

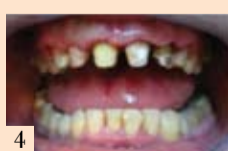1. Klinički pregled koji uključuje i razgovor s pacijentom.;
2. Više anatomskih otisaka i izlivanje gipsanih studijskih modela, koji su neophodni u budućim fazama kao podsetnik startne pozicije.;
3. Panoramski snimak kao i ciljani retroalveolarni snimci na kojima se uočava stanje zuba, korenova, dužina i odnos kosti prema njima kao i koštana gustina.;
4. Fotografije lica pacijenta u profilu i anfas poziciji. Na ovim fotografijama kasnije iscertavamo orijentacione linije.;
5. Fotografije zumiranog kadra sa zubima u početnoj poziciji kao i zumirane fotografije određenih faza u radu.

### Prikaz slučaja

U program Digital Smile Design, na zumiranim fotografijama zuba ucertali smo dve horizontalne linije u interkaninim prostoru čiji položaj zavisi od nivoa na kom želimo da postavimo keramičke zube. Kompjuterskim mišom smo dizajnirali marginalne gingivalne arkuse (Sl. 1 i 2). Simulirani nivo gingi-

ve bismo mogli podići u željenoj, ali i objektivno mogućoj ravni vidljivog dijela osmeha. Na taj način dobijamo predstavu o veličini i dužini željenih zuba. Cilj ove simulirane gingivektomije je da dobijemo jednaku formu i veličinu frontalnih zuba kao i ujednačenost marginalnog cervikalnog dela zuba.<sup>2/</sup> Ovako kompjuterski kreiranu simulaciju razmotrimo više puta i pokažemo pacijentu. Uz njegovo odobravanje započinjemo intervenciju.

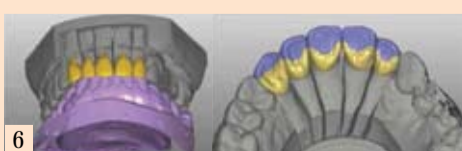Pleksus anesteziju smo aplicirali u frontalnoj regiji, a zatim markerom iscertali željeni nivo gingive (preneli smo sliku s kompjutera u radi podizanja nivoa marginalne gingive). Gracilnim skalpelom smo uklonili deo gingive, a nakon tog, s termokauterom ili laserom precizno formirali gingivalne arkuse i ujedno zaustavili krvarenje i dobili čisto radno polje.<sup>3/</sup> U istoj fazi smo preparisali pet prednjih zuba (15, 12, 11, 21, 22) u skladu s biomehaničkim principima preparacije (Sl. 4). Nakon toga, precizno smo formirali gingivu i otvorili gingivalne sulkuse pomoću Tissue Trimmer (porcelanskog borera koji se montira na turbinu).<sup>4/</sup> Ponekad u ovoj fazi je moguća je i frenuloktomija u zavisnosti od insercije frenuluma u smislu podizanja i relaksacije vestibuluma.



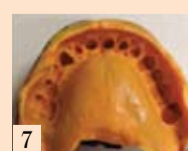Sl. 4. Brušenje zuba 11, 12, 13, 21, 22



Sl. 5. Skenirani model za studije



Sl. 6. Voštana modelacija zuba sa vestibularne i palatinalne strane u Exocad CAD softveru CAD-CAM mašine WISSNER GmbH - made in Germany



Sl. 7. Definitivni otisak uzet elastomerima pomoću standardne kašike

su "igre bez granica" koje zavise od angažmana i kreativnosti tima terapeuta. Idealna forma zuba s voštanom modelacijom podrazumeva dobijanje koeficijenta od 0,75 – 0,85 mm. Ovakav koeficijent garantuje lepe zube i na taj način dobijamo realnu predstavu o željenom izgledu finalnih zuba.

Takođe, vrlo je važno da oblik zuba odgovara obliku lica pacijenta i da se zubi uklapaju u njegovu fizionomiju. Iz tog razloga, formula je samo pomoćna komponentata prilikom modelovanja zuba da bi se postigao željeni rezultat.

U sledećem postupku smo izradili privremene krune u CAD CAM mašini kopir metodom na osnovu digitalne voštane modelacije.<sup>5/</sup> Privremene krune možemo izraditi od sa-

### FORMULA

$$\text{Idealna forma} = \frac{\text{širina zuba}}{\text{dužina zuba}}$$

$$\frac{8.5 \text{ mm}}{10.5 \text{ mm}} = 0.8; \quad \frac{7.5 \text{ mm}}{9 \text{ mm}} = 0.83$$

centralni incizivi

lateralni incizivi

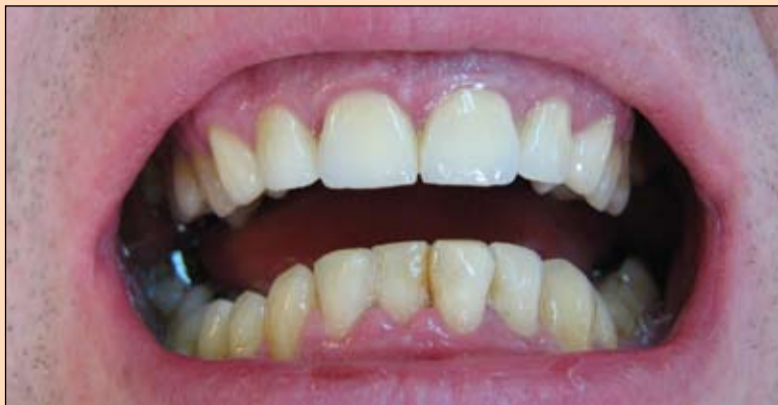Koeficijent za idealnu formu fronta = 0.75 - 0.85

Tokom voštane modelacije možemo vršiti razna merenja zuba. Danas postoje različite formule kojima se postižu različite forme zuba. Najjednostavnija je formula po kojoj širinu zuba delimo s dužinom zuba. Na taj način dobijamo koeficijent i u zavisnosti od njegovog iznosa korigujemo modelaciju dodavanjem i oduzimanjem voska. To

movezujućeg akrilata ili kompozita sa bojom zuba koju mi želimo. Najsvetliji su zubi, počevši od medijalne zubne linije, gornji centralni incizivi, a zatim lateralni icizivi. Očnjaci su najtamniji zubi u frontu. Premolari su iste svetline kao i lateralni incizivi itd.<sup>6/</sup>

Kada smo definitivno završili sa korekcijama privremenih kruna i dobili formu i boju koja je na početku bila obostrano prihvatljiva, ponovo smo izradili anatomski otisak kako bi tehničar imao formu privremenih kruna kao uzorak pri nanošenju fasetne keramike u zubotehničkoj laboratoriji.

Definitivni otisak elastomerima smo izradili primenom jed-



Sl. 8. Definitivno cementirane keramičke krune u ustima pacijenta

nofazne metode otiskivanja nakon najmanje jednog meseca od započete intervencije (bilo je neophodno da se završi epitelizacija). (Sl. 7). Otisak smo izlili u tvrdom gipsu i dobili definitivni radni model.

U sledećoj fazi definitivni radni model smo skenirali ekstraoralnom kamerom i podaci su uneseni u kompjuterski softver. Pomoću softvera odredili smo rubove preparacije, podminirana mesta smo virtualno zatvorili i informacija se dalje procesuirala u računaru gde je izvršena kompjuterska modelacija kruna s izvornom palatinalnom morfologijom i vestibularnom redukcijom (cut back tehnika). Nakon toga, upute su prenesene u glodalicu pri čemu su se od keramičkog bloka (cirkonoksidna keramika - Zirconia) u CAD CAM mašini izradile odgovarajuće nadoknade. Nakon probe konstrukcije u ustima pacijenta izvršeno je nanošenje fasetne nano-fluoro-apatitne keramike i na kraju glazure s pigmentima.<sup>77</sup> Gotove keramičke krune smo probali u ustima pacijenta i nakon usklađivanja okluzalnih kontakata one su cementirane u ustima pacijenta (Sl. 8).

Ukoliko pogledate početno stanje u ustima pacijenta (sl. 2) i krajnji rezultat (sl. 8), možete videti koliko zaista vredi naša profesija.

#### Zaključak

Na samom početku terapije, kada donosimo odluku o rekonstrukciji frontalnih zuba, treba istaći da pacijent mora imati stabilnu bočnu okluziju.<sup>78/</sup> Ukoliko taj kriterijum nije zadovoljen, posle kraćeg vremena moglo bi da dođe do oštećenja frontalnih keramičkih kruna i da nastane pravo razočaranje kako od strane pacijenta tako i od strane lekara. Pacijent koji nema stabilne okluzalne kontakte u bočnoj regiji, spontano koristi prednje zube za mastikaciju i iz tog razloga svaki kompromis s pacijentom u cilju da se rekonstruišu prvo prednji zubi, a ka-

snije ili nikad bočni zubi uvek završava garantovanim bumerang neuspehom. **DT**

#### Literatura

- <sup>1/1</sup> Dr.DabyJohnson,Paradontology III, Spring Semestar 2009, Shool of Dentistry, University of Minesota  
<sup>2/2</sup> Gingivectomy and Gingivoplasty, Hama-dAlzoman, BDS, M.S.Diplomate, The Board of Periodontology  
<sup>3/3</sup> Glossary of Periodontal Thems 4thEdition. The American Academy of Periodontology  
<sup>4/4</sup> GurelG., Chicago Qunntessence Publishing 2009  
<sup>5/5</sup> Petra Deranja, diplomski rad

### Kontakt info

#### Dr Danilo Krstevski

bulevar Mito Hadživasilev-Jasmin br. 36/2-3, Skoplje  
 mob. tel.: 070 89 39 34  
 e-mail: danilo.krstevski@gmail.com

<sup>6/6</sup> <http://blog.drnmeth.com/wwwblog-drnmethcom/bid/53529/Fix-Your-Gummy-Smile-inBirmingham-MI-Area>  
<sup>7/7</sup> <http://blog.drnmichaelcurtis.com/2009/12/>

dr-curtis-renews-bridgeport-trumbullsmiles-with-cosmetic-bonding/  
<sup>8/8</sup> Prof. dr. Dobrivoje Trifunović, Stomatološka Protetika fiksne nadoknade

## Heraeus Kulzer

Mitsui Chemicals Group

### HeraCeram® Zirkonia 750

"Cool" rešenje za LiSi i cirkonijum oksid



HeraCeram®  
Zirkonia 750



Otkrijte svet HeraCeram keramike.  
Skenirajte QR kod svojim smartfonom ili nas posetite na [www.heraeus-kulzer.com/heraceram](http://www.heraeus-kulzer.com/heraceram).

#### Zašto koristite dve keramike kad možete samo jednu?

Napravite izuzetne keramičke nadoknade na različitim podlogama. Jedna keramika za sve tipove litijum disilikatnih i cirkonijum oksidnih restauracija. HC Zirkonia 750 ističe se svojim jedinstvenim revolucionarnim adhezivom, ultrafinom veličinom čestica, proširenim asortimanom gingivalnih keramičkih materijala, povećanim izborom boja i boljim odnosom prema antagonistima, obezbeđujući dugotrajne restauracije nenadmašnog prirodnog izgleda.

- **SAVRŠENA ESTETIKA** - sintetičko kvarcno staklo, u svom izvornom obliku, daje materijalu optimalna optička svojstva
- **POUZDANOST** - stabilna leucitna struktura (SLS) sprečava nastanak pukotina i čini litijum disilikatne i cirkonijum oksidne fasete pouzdanim
- **EFIKASNOST** - jedan keramički materijal za konstrukcije od dva različita materijala

Giving a hand to oral health.

# Phonares II

## - nova čarolija u svetu kompozitnih zuba

Autor: assist. dr Branka Trifković, Klinika za Stomatološku protetiku, Stomatološki fakultet, Univerzitet u Beogradu

Na moje veliko zadovoljstvo sve češće mi se dešava da se već pri prvom vizuelnom kontaktu sa nekim zubnim nadoknadama zapitam da li su one zaista veštačke? Danas je sasvim sigurno da su proizvođači stomatoloških materijala učinili sve da magija postane stvarnost, odnosno da zubne nadoknade izgledaju potpuno prirodno.

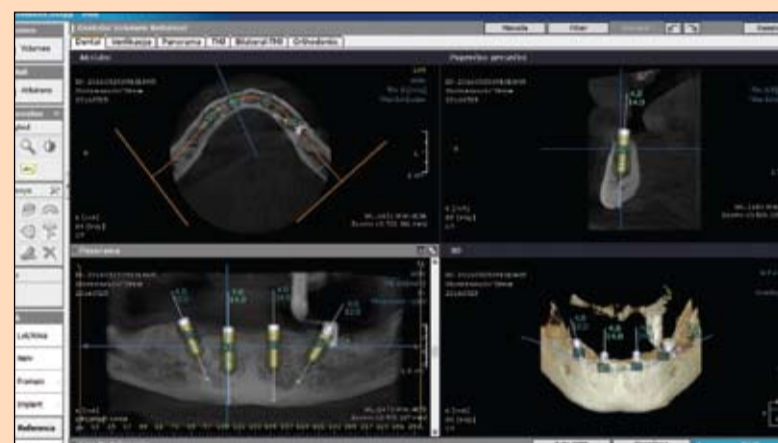
Svakodnevna pojava novih materijala i tehnologija u oblasti stomatologije pomera granice i kao nikada do sada otvara bezbroj mogućnosti terapeutima i njihovim pacijentima. Međutim, čini se da je ovakav trend uticao da očekivanja pacijenata, ali i lekara, značajno porastu, te su prirodan izgled i visoki estetski parametri postali glavni imperativi uspeha protetske terapije. Imajući u vidu činjenicu da su nadoknade na implantatima postale uobičajeno terapijsko sredstvo, sasvim je logično da se od istih očekuje da u potpunosti zadovolje pomenute kriterijume. Osim da budu lepi i imaju prirodan izgled, od novih materijala se zahteva da poseduju i odgovarajuće mehaničke karakteristike, pre svega čvrstoću, tvrdoću i visoku otpornost na habanje. Proizvođači se trude da zadovolje potrebe pacijenata i njihovih terapeuta, i u svojim istraživačkim poduhvatima pomeraju granice, kombinuju različite materijale, menjaju njihovu hemijsku strukturu i fizičke osobnosti. Jedan od novih proizvoda, koji je pomerio granice estetskih, funkcionalnih i mehaničkih karakteristika kada su veštački zubi u pitanju je Phonares II (Ivoclar Vivadent Inc).

### Šta je Phonares II?

Reč je o novoj paleti veštačkih zuba izrađenih od nanohibridnog kompozita koji su proizvedeni da zadovolje najviše standarde stomatološke protetike. Sinonim za estetiku, funkcionalnost i dugotrajnost, sa širokim spektrom indikacija u oblasti mobilnih i hibridnih zubnih nadoknada, poseduje poseban dizajn prilagođen starosnim karakteristikama pacijenata, što je omogućilo izradu proteza sa visokim stepenom individualizacije.

Većpriprvom susretu sa Phonares II umesto uobičajene selekcije

kompletne garniture zuba, izbor prednjih i bočnih zuba se vrši odvojeno. Phonares II prednje zube odlikuje karakteristična površinska tekstura, koja zahvaljujući prisutnim "perikimatama" ostavlja utisak vitalnosti. Karakterističan "set & fit" dizajn aproksimalnih površina omogućio je da izbor i adaptacija prednjih zuba budu pojednostavljeni, a posebno dizajnirana interdentalna zatvaranja unapredila su parametre "bele estetike". Paleta prednjih Phonares II zuba podeljena je u dve osnovne grupe, sa zaobljenim "soft" i oštrijim "bold" spoljašnjim konturama. U okviru obe grupe postoje tri podgru-



Slika 3. Planiranje i ugradnja implantata, "All on 4" koncept

pe različitog oblika: mladalački, univerzalni i zreli. (Slika 1) Svaka od ove tri grupe izrađena je u tri veličine: mala, srednja i velika. Phonares II zubi se proizvode u 16 nijansi boje (A-D) i 4 blič varijante.

Phonares II bočni zubi proizvode se u dva oblika: "lingual" i "typ". Prvi su dizajnirani u slučaju da je planirana rekonstrukcija po tipu lingvalizovane okluzije, dok je "typ" oblik pogodan za sve vrste mobilnih i hibridnih nadoknada kod kojih je planirana konvencionalna rekonstrukcija okluzije. (Slika 2)

Kada je reč o estetskim parametrima potrebno je naglasiti da su Phonares II zubi postavili nove standarde u toj oblasti. Zahvaljujući nanohibridnim kompozitima nadoknade poseduju sledeće karakteristike:



Slika 1. Phonares II, prednji zubi

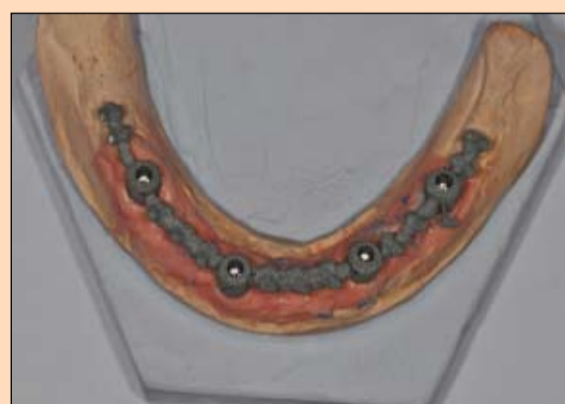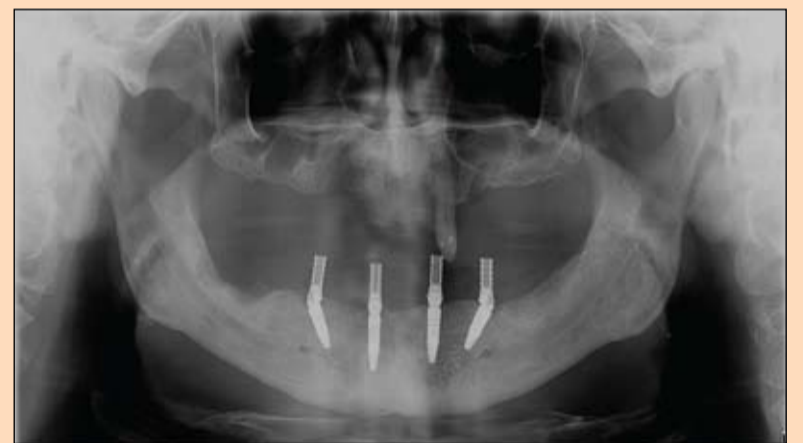Slika 2. Phonares II, bočni zubi

1. visoku otpornost na habanje,
2. smanjenu mogućnost akumulacije plaka,
3. prirodnu opalescenciju i
4. izrazito homogenu nanohibridnu strukturu.

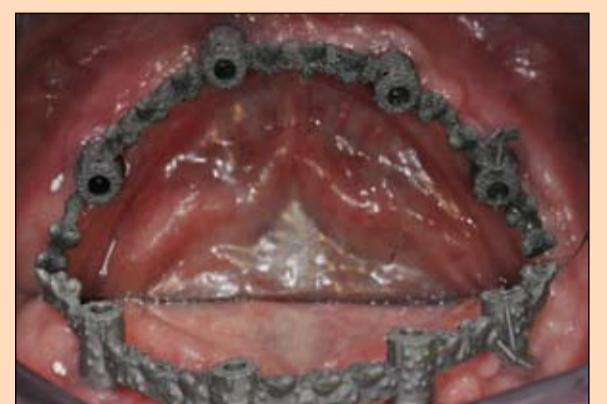### Phonares II u implantat protetici

Poznato je da je implantat protetika pred gradivne materijale i tehnologije izrade postavila nove zahteve. Specijalno

2. usmeravanje mastikatornih sila duž aksijalne osovine implantata, što smanjuje uticaj zateznih sila i sila smicanja,
3. da široka okluzalna stopa i smanjena vertikalna dimenzija



Slika 4. Metalna osnova hibridne nadoknde, CoCr legura



Za visoke estetske performanse odgovorna su četiri sloja materijala. Dentinska osnova i incizalni segment izrađeni su od nanohibridnog kompozita koji obezbeđuje prirodan izgled i visoku otpornost na habanje, dok su vrat zuba i unutrašnji deo izrađeni od polimetil metakrilata, koji je zadužen za ostvarivanje kvalitetne veze između akrilata baze proteze i zuba.

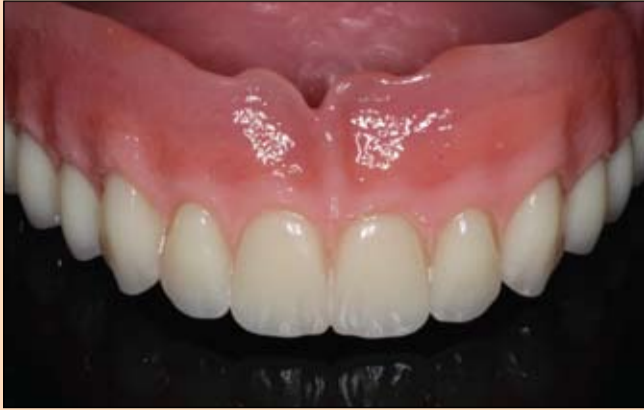kreirani za implantatno nošene nadoknade Phonares II zubi svojim dizajnom i materijalom su prilagođeni specifičnim mehaničkim i estetskim zahtevima istih. U tom kontekstu naročito je značajna tzv. "lingual" grupa bočnih zuba čiji dizajn obezbeđuje:

1. centralizovane okluzalne kontakte i veću stabilnost nadoknada,

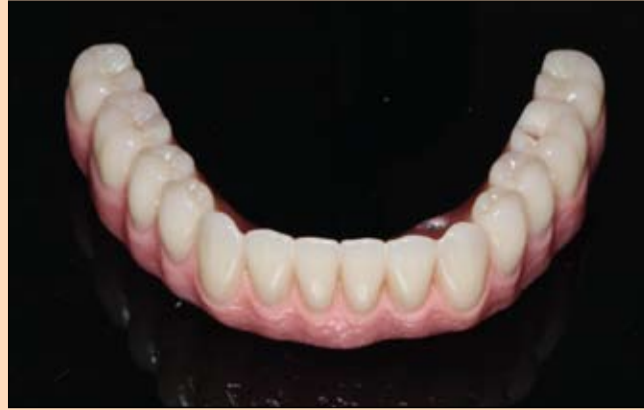marginalnog grebena na okluzalnoj površini zuba ostvare postizanje "slobode u centru", čime se redukuju štetne horizontalne mastikatorne sile.

### Prikaz slučaja

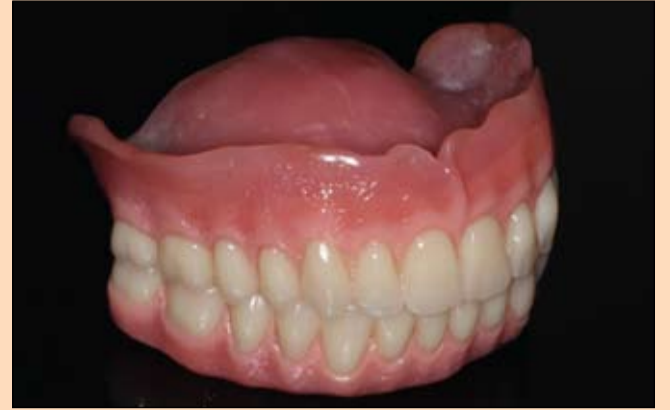Imajući u vidu sve navedene karakteristike Phonares II zuba odlučili smo se da ih indikujemo u postupku definitivnog protetskog zbrinjavanja pacijenta kod



Slika 5. Gornja totalna proteza



Slika 6. Hibridna nadokana na implantima



Slika 7. Izgled gornje i donje zubne nadoknade

koga je nakon kliničkog pregleda i primene svih protokolom predviđenih dijagnostičkih procedura planirana izrada totalne proteze u gornjoj i hibridne nadoknade na implantatima u donjoj vilici. U prvom delu terapijskog protokola izrađene su gornja privremena parcijalna pločasta proteza i donja totalna proteza.

Celokupnu oralno - hiruršku terapiju realizovao je tim stručnjaka sa Klinike za oralnu hirurgiju, Stomatološkog fakulteta, Univerziteta u Beogradu, koje je predvodio prof. dr Aleksa Marković. Prvi korak hirurškog protokola predstavljala je eksplantacija implantata iz donje vilice (regija 35) i ugradnja Straumann bone level implantata (Straumann, Basel, Switzerland) po principu "All on 4" koncepta. (Slika 3) 24 časa posle ugradnje implantata postojeća donja totalna proteza readaptirana je u šrafom retiniranu imedijatnu implantatno nošenu zubnu nadoknadu.

Tri meseca nakon ugradnje implantata pristupili smo definitivnom protetskom zbrinjavanju pacijenta. U gornjoj vilici izvršena je devitalizacija zuba 23, ugradnja intraradikalnog atečmena i izrada gornje totalne proteze sa Phonares II zubima. U donjoj vilici je izrađena šrafom retinirana hibridna nadoknada na implantatima. Metalna osnova nadoknade izrađena je primenom CAD/CAM tehnike selektivnog laserskog sinterovanja metala, CoCr legura. (Slika 4)

Nakon uobičajenog postupka određivanja MVO pristupilo se izboru boje, oblika i veličine zuba. Imajući u vidu estetske i fiziološke parametre, dimenzije zagrižajnog bedema i tip nadoknade odlučili smo se za Phonares II, boja A2, prednji zubi S 82, L 52, bočni zubi LU 5, LL 5. (Slika 5, 6, 7)

NOVO

# IPS Ivocolor

Univerzalne boje i glazure

# One for all



- **Svestran** – kompatibilan sa svim IPS keramičkim materijalima\* i Zenostar® (cirkonijum-dioksid)
- **Fleksibilan** – od bojenja i glaziranja do mešanja sa keramičkim materijalima
- **Estetski** – prirodni izgled boja

\* s izuzetkom nekristalizovanih IPS e.max® CAD i CAD-on nadoknada

[www.ivoclarvivadent.com](http://www.ivoclarvivadent.com)

Ivoclar Vivadent AG

Bendererstr. 2 | 9494 Schaan | Liechtenstein | Tel.: +423 235 35 35 | Fax: +423 235 33 60

ivoclar  
vivadent®  
passion vision innovation

**BICON Implantacioni sistem**  
- Jednostavna i pouzdana protetska rešenja

# Bicon pristup za dugotrajnu vrhunsku estetiku

Autor: Spec. dr Branislav Čukić, Stomatološka poliklinika "ORAL B Čukić" Novi Sad

Jednostavnost hirurške procedure nije jedina komparativna prednost Bicon implantacionog sistema.

Ugradnjom BICON implanta-ta 1-2 mm ispod nivoa kosti, po otkrivanju implantata, uz pomoć sulkus rimerala, se stvara ležište između implantata i zuba ili između dva implanta-ta. Nastaje koštana potpora za papilu. (Slike 1a, 1b, 1c).

Koštana potpora je garancija za dugotrajnost "crvene estetike" našeg protetskog rada. Papile je moguće formirati i u

velikim bezubim regijama oko svakog implantata.

### Cementiranje van usta

Rezidualni cement prilikom cementiranja u ustima, predstavlja faktor rizika kako za implantat tako i za dugovečnost protetskog rada.

Cementiranje van usta i/ili modeliranje zuba direktno na abatmentu, sprečava mogućnost zaostajanja cementa oko vrata implantata i tako čuva i pacijenta i lekara od mogućih komplikacija. (Slike 2a, 2b).

Moguće su sve standardne protetske opcije: univerzalni abatment sa formiranim ležištem za krunicu, radni abatment, kugle (brevis), lokatori, retencija šrafom. (Slika 3). Predlog plus su prefabrikovani teleskopi za univerzalne abatmente.

### Konusna konekcija za zdravu gingivu

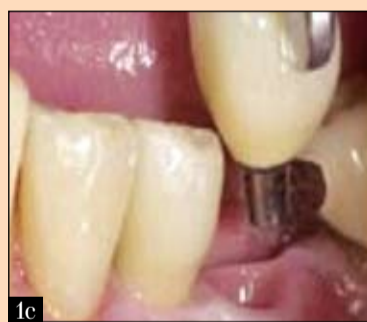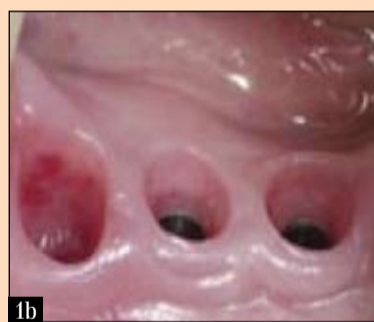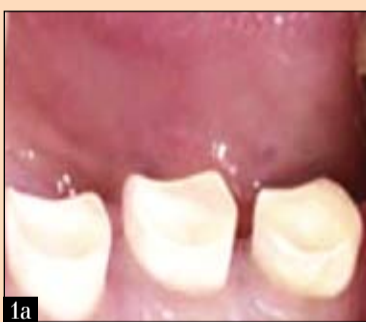Klinička ispitivanja su pokazala da je konus od 1,5 stepena i hladni var koji se javlja između abatmenta i tela implantata, jedini pouzdan način da se spreči prodor i razvoj bakterija.

"Bactery seal" efekat konusne konekcije i dvostruki "platform switching" (i na implantu i na abatmentu) omogućavaju dugoročno zdravu i estetski savršenu gingivu oko tela abatmenta i krunice. (Slika 4).

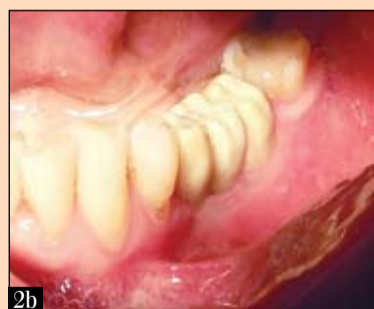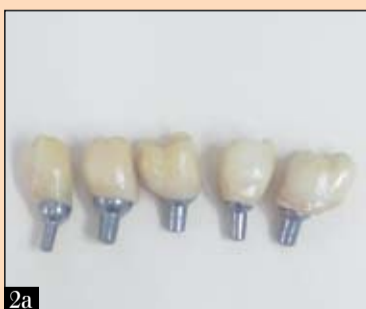### Fix detachable - dodatni benefiti

Iako Bicon predstavlja sistem bez šrafa, uskladu sa savremenim trendovima protetskih rešenja na implantatima, omogućena je i retencija šrafom protetskih radova na tzv. fix detachable abatmentu. (Slike 5a, 5b, 5c).


Ovo rešenje zadržava benefite konusne retencije abatmenta i implanta a u isto vreme, dodaje i sve benefite retencije mostova šrafom. **DT**



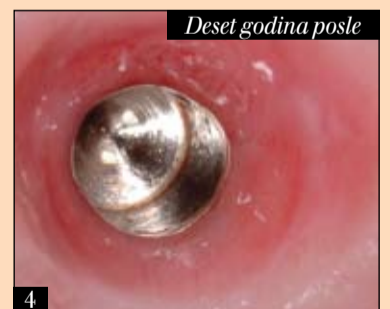Slike 1a, 1b, 1c. Oblikovanje ležišta abatmenta



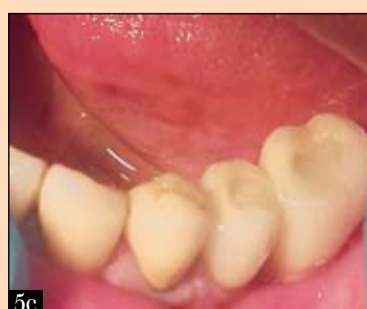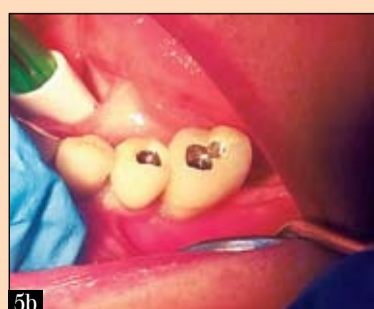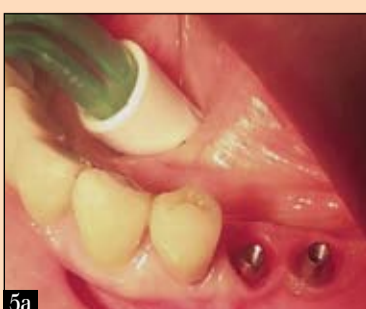
Slike 2a, 2b. Cementiranje zuba van usta sprečava komplikacije i za pacijenta i za lekara



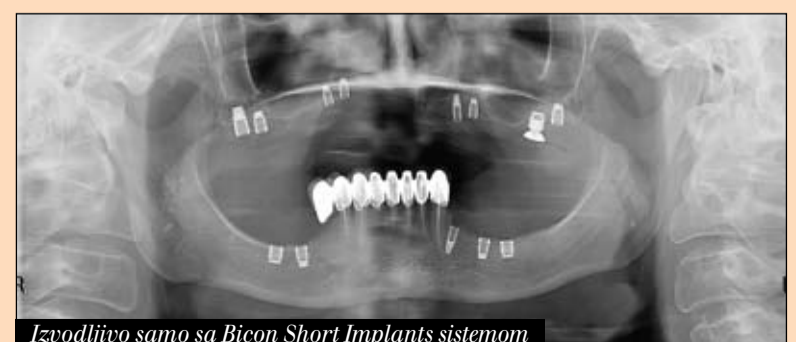Slika 3. Abatmenti za sve protetske opcije



Slika 4. "Bactery Seal" za zdravu i estetski savršenu gingivu



Slike 5a, 5b, 5c. "Fix detachable" abatmenti za dodatne protetske opcije



Izvodljivo samo sa Bicon Short Implants sistemom

GRAND CEVAHIR CONVENTION CENTER 27-29 OCT. 2017  
ISTANBUL

a beautiful day  
for dentistry

CONGRESS  
EXHIBITION  
SYMPOSIUMS  
COURSES  
WORKSHOPS

Istanbul welcomes dental professionals  
**GREATIST**

INFO & REGISTRATION  
www.greatist.pro

vesta | DISSAD | dti

THIS FAIR IS ORGANIZED WITH THE PERMISSION OF TOBB (THE UNION OF CHAMBERS AND COMMODITY EXCHANGES OF TURKEY) IN ACCORDANCE WITH THE LAW NO.5174

### Kontakt info

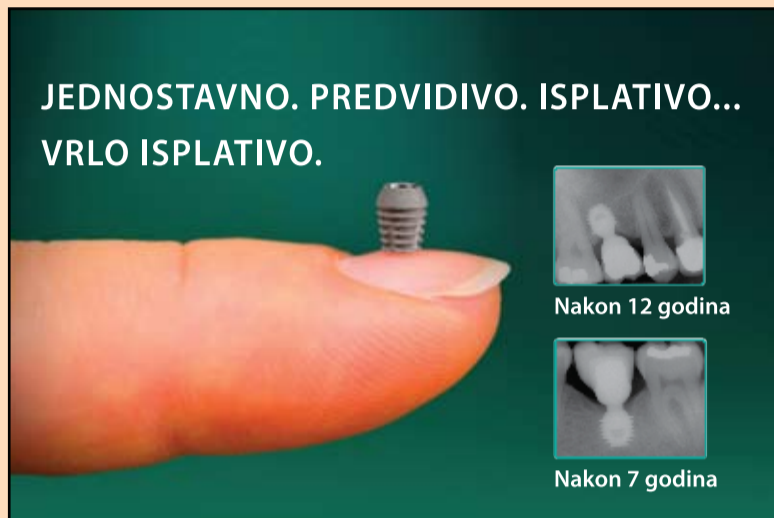

Spec. dr Branislav Čukić

Stomatološka poliklinika  
"ORAL B Čukić" Novi Sad  
www.mojzubar.com  
oralbcukic@gmail.com



# Terapija estrogenima pomaže u smanjenju pojave parodontitisa kod žena u postmenopauzi



**bicon**  
DENTAL IMPLANTS

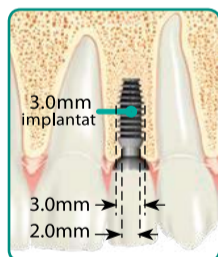
IZBEGNITE  
POVREDE  
GORNJEVILIČNOG  
SINUSA  
I DONJEVILIČNOG  
VASKULARNO-  
NERVNOG SNOPA

**SHORT**  
IMPLANTS



**NARROW**  
IMPLANTS

POSTAVITE  
IMPLANTATE  
U UZAN  
PROSTOR



NAJKRAĆI IMPLANTI  
NAJDUŽA ISTORIJA



KLINIČKI DOKAZANI OD 1985.  
U VIŠE OD 80 ZEMALJA

**UNIQUE**  
Dental

www.bicon.rs

office@bicon.rs

Jovana Subotića 19, Novi Sad, Srbija

021 301 14 64

060 066 4447

Autor: DTI nternational

**SALVADOR, Brazil/BUFFALO, USA:** Kod pojedinih žena se u menopauzi, usled smanjenja nivoa estrogena, pojavljuju razni telesni, ali i zdravstveni poremećaji koji se mogu sprečiti terapijom estrogenima. Novo naučno istraživanje pokazalo je da se estrogenom terapijom smanjuje i prevalencija težih oblika parodontitisa kod žena u postmenopauzi.

Istraživanje je obuhvatilo 492 žene u postmenopauzi, od kojih je 115 bilo pod terapijom estrogenima zbog osteoporoze, dok 379 nije uzimalo estrogene. Rezultati su pokazali da su žene koje su uzimale sistemsku terapiju estrogenima, ili kombinaciju estrogena i progestina uz kalcijum i vitamin D suplemente imale manje gingivalnog krvarenja i imale su manje gingivalne džepove

od žena koje nisu bile pod terapijom, kao i da je kod žena koje su uzimale terapiju estrogenima za 44% bila manja prevalencija težih oblika parodontitisa nego kod kontrolne grupe.

“Ovo istraživanje pokazalo je da terapija estrogenima za koju je dokazano da smanjuje razređivanje i gubitak kosti, takođe može da prevenira i pojavu oboljenja zuba i desni kod žena u menopauzi” izjavila je Prof. dr DžoEn Pinkerton (JoAnn Pinkerton), direktorka Svernoameričkog udruženja za menopauzu.

Naučno istraživanje pod naslovom “Association between osteoporosis treatment and severe

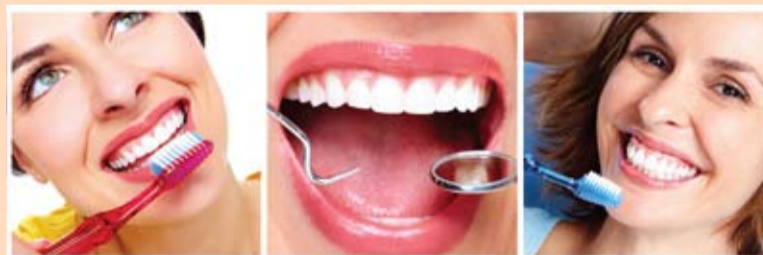

periodontitis in postmenopausal women” publikovano je 20. februara 2017. godine u onlajn izdanju časopisa Menopause. Istraživanje je sprovedeno od strane nekoliko naučnih i zdravstvenih institucija u Brazilu, u saradnji sa državnim Univeritetom u Njujorku. **DT**

Foto: BigStockPhoto.com

## Zubna pasta za vegane - Nikad više nedostatak vitamina B12

Autor: ZWP online



**LAJPCIG, Nemačka** – Vitamin B12 je neophodan za funkcionisanje organizma. Izvor ovog vitamina, koji je poznat još i pod nazivom kobalamin, uglavnom su namirnice životinjskog porekla - meso, riba i mlečni proizvodi i zato se kod vegetarijanaca i vegana često pojavljuje nedostatak B12. Naučnici iz Nemačke i Danske su ispitivanjem došli do mogućeg rešenja ovog problema, a to je pasta za zube obogaćena vitaminom B12.

U naučnom istraživanju učestvovalo je 76 vegana. U vre-

menom intervalu od dvanaest sedmica polovina učesnika je koristilo ovu specijalnu pastu za zube sa dodatim vitaminom B12, dok je kontrolna grupa koristila placebo. Kod učesnika koji su koristili vitaminom B12 obogaćenu pastu za zube došlo je značajnog poboljšanja

koncentracije kobalamina u krvi i time su potvrđeni rezultati naučnih istraživanja koja su vršena pre ovoga, a to je da se vitamin B12 može resorbovati preko sluzokože usne duplje i da je to jedan od mogućih načina nadonadivanja nedostatka ovog vitamina u organizmu. **DT**

Ovo istraživanje objavljeno je u stručnoj publikaciji *The American Journal of Clinical Nutrition*.

Foto: BigStockPhoto.com

**MACVAL**  
TEA