

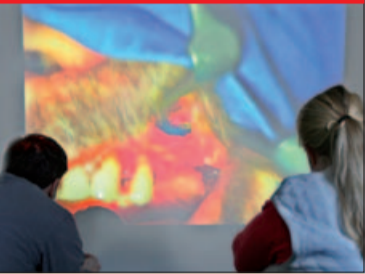WIEN, 10. JULI 2009

Einzelpreis: 3,00 €

No. 7 VOL. 6

ANZEIGE

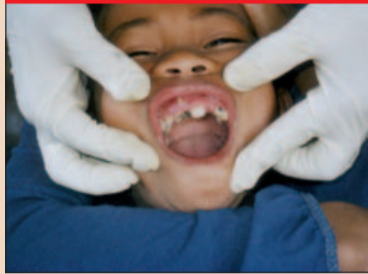Continuing Education



Curriculum „Implantat-Prothetik“
MARBURG – Immer mehr Patienten entscheiden sich für eine künstliche Zahnwurzel. Für Zahntechniker wird es wichtiger, Experte auf dem Gebiet der Implantologie zu sein. Die ProLab-Akademie startet das 10. Curriculum „Implantat-Prothetik“ in Salzburg.

» Seite 4

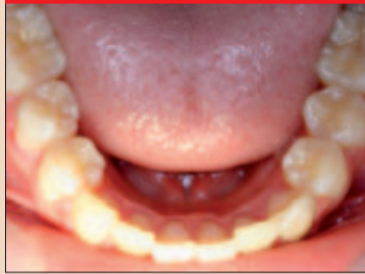Charity



Zahnärztliches Hilfsprojekt
LÜBECK – Dr. Hannelore Seyfarth war schon vier Mal im Dentomobil auf der philippinischen Insel Mindanao unterwegs. Im fahrbaren Behandlungsraum sah sie die schlechte Gebiss-Situation bei Kindern und Jugendlichen und nahm viele Extraktionen vor.

» Seite 6f.

Cosmetic Tribune



Kurzzeit-Zahnregulierung
DÜBENDORF – Für Patienten mit Frontzahnengstand, Schachtelstellung oder Lücken können mittels kosmetischer Kurzzeit-Zahnregulierung dramatische Verbesserungen der Frontzahn-situation erreicht werden. Dr. Richard Grimmel zeigt dies an Patientenfällen auf.

» Seite 9f.

Sommerpause



Sehr geehrte Leserinnen & Leser!
Mit dieser Ausgabe zum Thema Ästhetik verabschiede ich mich von Ihnen in den Sommer und bedanke mich für Ihre Lesertreue. Im kommenden September können Sie sich auf die nächste Ausgabe freuen, in der der Österreichische Zahnärztekongress in Innsbruck thematisiert wird.

Ihre Jeannette Enders, Chefredakteurin

Kavitäten-Waschliquid

Kavitäten-Waschliquid – effektive Vorbereitung der Restauration

- fett- und feuchtigkeitlösend
- schützt die Dentin-Kanälchen vor schädlichen Anaerobiern
- sicheres Entfernen vorheriger Kunststoff-Füllungen
- wirkt dabei schwach anästhesierend durch Kühlung

Siehe auch S. 15!

HCH HUMANCHEMIE
Kompetenz in Forschung und Praxis

Humanchemie GmbH · Hinter dem Krug 5 · D-31061 Alfeld/Leine
Telefon +49 (0) 5181 246 33 · Telefax +49 (0) 5181 8 12 26
www.humanchemie.de · eMail info@humanchemie.de

22. IAPD-Kongress in München bewies großes Interesse an der Kinderzahnheilkunde

Zahl der Gebissanierungen von Kleinkindern mit frühkindlicher Karies nimmt zu

von Mag. Jeannette Enders, DTI

MÜNCHEN/LEIPZIG – Mehr als 1.200 Teilnehmer/-innen aus 75 Ländern reisten vom 17. bis 20. Juni 2009 nach München zu dem – erstmals in Deutschland durchgeführten – 22. Internationalen Kongress der Kinder- und Jugendzahnheilkunde (IAPD). Auf einer Pressekonferenz am Rande der 16. Jahrestagung der Deutschen Gesellschaft für Kinderzahnheilkunde (DGK), welche parallel zum IADP Kongress stattfand, kündigte Tagungspräsident Prof. Dr. Reinhard Hickel nicht ohne Stolz mehr als 500 Referate und Postervorstellungen zur weit umfassenden Thematik der Kinder- und Jugendzahnheilkunde an, welche aufgrund des enormen Umfangs im Münche-



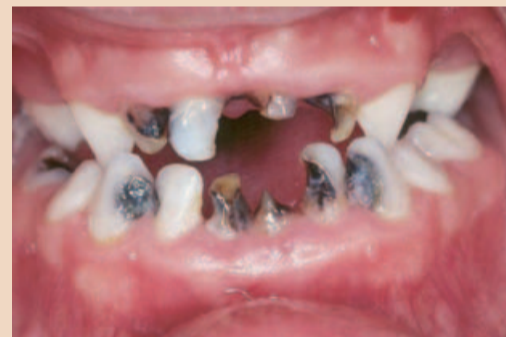Von links nach rechts: Prof. Reinhard Hickel, Prof. Dr. Christian Hirsch, Dr. Johanna Kant, Dr. Sabine Bertzbach.

ner Gasteig auf bis zu fünf Parallelveranstaltungen präsentiert wurden. Prof. Dr. Christian Hirsch, Präsident der DGK, hob die Notwendigkeit einer stärkeren Fokussierung auf die Kinderzahn-

heilkunde in Deutschland hervor, um die Versorgung der jungen Patienten/-innen zu verbessern.

„Es ist uns ein Herzensanliegen, die Kinder- und Jugendzahn-

medizin in Deutschland in einem internationalen Rahmen würdig zu repräsentieren.“ Mit diesen Worten kündigten die Gastgeber, Tagungspräsident Prof. Reinhard Hickel, Prof. Christian Hirsch, Präsident der DGK, sowie Prof. Anna Fuks, Präsidentin der IAPD, den 22. Kongress, welcher im Zweijahresrhythmus weltweit an unterschiedlichen Orten ausgerichtet wird, bereits im Vorfeld an. Die zahlreich angereisten Gäste aus dem In- und Ausland konnten sich von einem herausragenden wissenschaftlichen Kongress in München überzeugen und sind ein deutliches Signal für das große fachliche Interesse an der Kinderzahnheilkunde und angrenzender Fachgebiete. Hickel sprach von der bisher größten Veranstaltung, die sich deutlich in der Internationa-



4-jähriges Kind mit einer ausgeprägten, frühkindlichen Karies.

lität und im Umfang von den bisher stattgefundenen Kongressen abhebt. Gäste aus 75 Ländern reisten vorrangig aus England, der Türkei, Schweiz, Österreich, der Niederlande, den USA und Deutschland an, aber auch Referenten aus

→ DTI Seite 2

4. Grazer Symposium für Parodontologie und Prophylaxe GRAZ-ZAHN: Behandlungsstrategien auf dem Prüfstand

GRAZ – GRAZ-ZAHN, die gemeinsame Fortbildungsveranstaltung für Zahnärzte/-innen und Prophylaxeassistenten/-innen steht vom 17.-19. September 2009 ganz im Zeichen praxisrelevanter Therapiekonzepte auf Basis wissenschaftlicher Daten. Die Kongressleiter Univ.-Prof. Dr. M. Haas, Univ.-Doz. DDr. R. Polansky und Univ.-Doz. Dr. G. Wimmer von der Universitätsklinik für Zahn-, Mund- und Kieferheilkunde Graz, haben sich für die heurige Tagung im congress graz zum Ziel gesetzt, Behandlungsstrategien aus Pa-

rodontologie und Prophylaxe auf ihre Umsetzbarkeit zu überprüfen.

Das Ziel jeder zahnärztlichen Tätigkeit muss in der praktischen Anwendung wissenschaftlich gesicherter Daten liegen. Diese plausibel klingenden Forderungen werfen für das gesamte zahnärztliche Team viele Fragen auf. Die Wissenschaft muss dabei den Beweis antreten, patientengerechte Therapien voranzutreiben, deren praktische Umsetzung auf der Basis gesicherter Daten erfolgt. Daher stellten die Veranstalter das heurige Kongressthema unter das Motto: „Realität und Phantasie.

Praxistaugliche Therapiekonzepte auf Basis wissenschaftlicher Daten.“

Die wissenschaftlichen Vorträge und Workshops von Donnerstag Mittag bis Samstag Nachmittag umfassen die Themen parodontale Diagnostik, Risikoprofil und Behandlungsplanung, minimalinvasive Behandlungskonzepte, professionelle Zahnreinigung, Chemoprävention, Full mouth therapy, FMD, Antibiotikatherapie, Intensivprophylaxe, Ernährung, konservative und chirurgische Parodontaltherapien sowie Kommunikation und Kundenbindung.

Ca. 400 Teilnehmerinnen und Teilnehmer werden in Graz erwartet. Am Freitag, den 18. September 2009, bietet GRAZ-ZAHN allen Teilnehmern/-innen ab 17.30 Uhr ein besonderes Abendprogramm mit Sektempfang im Ausstellungsbereich und anschließender Fahrt in das Südsteirische Weinland.

Parallel zum Kongress kann sich bei den Ausstellungsständen der teilnehmenden Pharma- und Dentalfirmen über alle Produktneuheiten der Branche informiert werden.

Erstmals bei GRAZ-ZAHN wird heuer der Award für die beste Innovation des Jahres im Bereich Zahnmedizin vergeben. Eine Fachjury kürt den Sieger unter allen Einreichungen. Dieser kann seine Innovation den Teilnehmern im Rahmen eines fixen Programmpunktes präsentieren. Alle Einreichungen werden für das Fachpublikum in Form einer Posterausstellung während der gesamten Veranstaltung zu sehen sein.

Weitere Informationen sind unter www.graz-zahn.at nachzulesen. DTI



Editorial

„Orofacial Esthetics“ im Spannungsfeld zwischen Intuition und Wissenschaft

In den vergangenen Jahren hat sich die ästhetische Medizin von meinungs- und versuchsorientierten Schulen zu einer auf wissenschaftlichen Erkenntnissen des Alterns basierenden Disziplin entwickelt. „Esthetics follows function“ ist dabei jene Grunderkenntnis, in der anatomische Form, Funktion und Ästhetik eine untrennbare Einheit bilden. Jede Abweichung von dieser Maxime stellt lediglich eine Camouflage des zu korrigierenden klinischen Zustandsbildes dar – und das betrifft sämtliche chirurgische Disziplinen.

Der Alterungsprozess ist ein multifaktorielles Geschehen, welches auch alle unter der Haut liegenden Strukturen betrifft – „Total facial esthetics“ als neueste Erkenntnis gilt in den letzten Jahren als unbestritten und ist daher nur durch die funktionelle Wiederherstellung des jugendlichen Kauorgans zu erzielen, welches als „Lower esthetic center“ in das Gesamtgesicht integriert wird.

Es ist daher mit einer stürmischen klinischen Entwicklung der plastisch-rekonstruktiven Operationsverfahren für die Mundhöhle zu rechnen, da die Versorgung des alternden Mundes mit Zahnprothesen – auch mit Unterstützung computerassistierter Implantatchirurgie – keine Anti-Aging-Maßnahme des Patienten darstellt. Der prothesenversorgte Patient verbleibt im Alter. In der Folge werden sich dadurch neue interdisziplinäre Kooperationsperspektiven mit den zahnmedizinischen Disziplinen eröffnen.

Parallel dazu fordern Patienten/-innen zunehmend von ästhe-



Prof. Dr. Kurt Vinzenz

tischen Chirurgen eine „Evidence based Surgery“ des Gesichtes als Basis eines funktionsorientierten „Concept of Beauty“. Dies beinhaltet den Einbezug aller Gesichtskomponenten im Sinne einer „Multilevel Surgery of the Face“, wobei die „Unterlage“ des Gesichtes, der Kiefer, zunehmende Bedeutung für die Verjüngungschirurgie des Gesichtes einnimmt, da selbstverständlich alle Gewebe altern. Die zahlenmäßig stark zunehmende Gruppe der über 60-Jährigen – die „jungen Alten“ mit gesundem Lebensstil, geistiger Aktivität und gehobenem sozio-ökonomischen Status – werden zukünftig immer mehr nach moderner „Anti-Aging“-Chirurgie und qualitativ hochwertigerem Zahnersatz verlangen.

Neue Technologien, innovative Instrumente und Medizinprodukte helfen „orofaziale Anti-Aging-Konzepte“ in diesem Sinne umzusetzen. Die Industrievertreter/-innen sind zur Erreichung dieser Ziele und zum Wohle der Patienten aufgerufen, partnerschaftlich zu kooperieren.

Erstmals werden daher in diesem Jahr Master of Science-Lehrgänge zur ästhetischen Gesichtschirurgie und esthetic dentistry mit besonderer Gewichtung der orofazialen Ästhetik an der Donau-Universität Krems, die Hochschule für Weiterbildung, etabliert.



GABA-Podiumsteilnehmer v.l.n.r.: Prof. Svante Twetman, Dr. Jan Kühnisch, Prof. Dominique Declerck und Prof. Dr. Klaus Pieper.

← DT Seite 1

Israel, Griechenland, Saudi-Arabien oder den Philippinen waren zahlreich vertreten. Die mehr als 550 Referenten, darunter allein 50 namhafte Keynote Speaker, konnten wahrhaft die „Pinnacles in Paediatric Dentistry“ – die „Gipfel der Kinderzahnheilkunde“ erklimmen.

Die Vorträge des wissenschaftlichen Programms beleuchteten umfassend den aktuellen Stand und die Facetten der Kinderzahnheilkunde. Das Spektrum der Referate war weit gespannt.

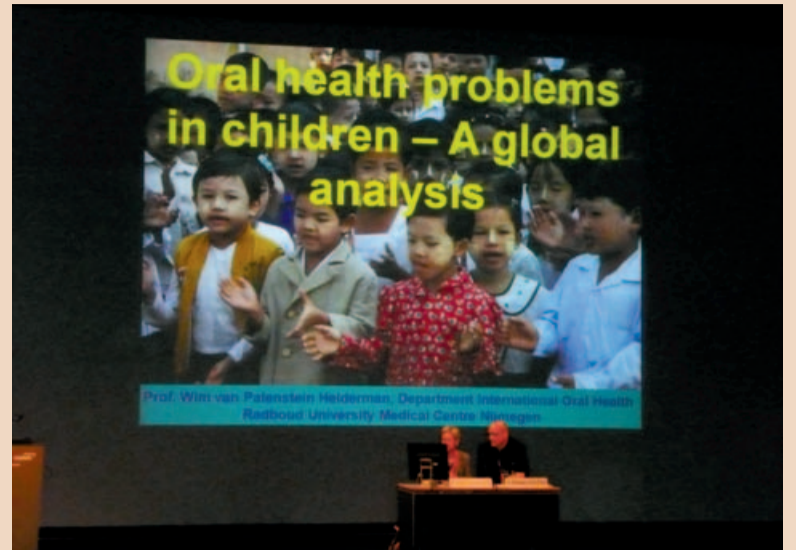
Im Zentrum der Diskussion standen aktuelle Fragestellungen wie „Frühkindliche Karies“, Polarisation des Kariesbefalles“, „Molar Incisor Hypomineralisation (MIH)“ oder „Kariesdiagnostik“, Themen, die nicht nur in Deutschland, sondern derzeit weltweit diskutiert werden. Während einerseits die Zahngesundheit der Kinder und Jugendlichen in den westlichen Industrieländern im Allgemeinen besser wird, kristallisiert sich im Sinne einer Polarisation immer stärker eine Gruppe von Kindern und Jugendlichen mit hoher Karieserfahrung heraus, die einer besonderen zahnärztlichen Betreuung bedarf. Während sich die positive Entwicklung vornehmlich auf das bleibende Gebiss bezieht, bestehen große Herausforderungen im Zusammenhang mit der Problematik der frühkindlichen Karies.

„Speziell die sogenannte Saugerflaschenkaries als spezifisches Krankheitsbild ist verstärkt zu beobachten“, betont Prof. Dr. Christian Hirsch. Der Präsident der DGK



Scheidende IADP-Präsidentin Prof. Dr. Ana Fuks.

sieht den Grund in Ernährungsmängeln, wie beispielsweise dem unsachgemäßen Gebrauch der Flasche und vernachlässigter Hygiene, die zu massiven Zahnschäden führen. Oft sind es dann auch jene vernachlässigten Kinder, die spät oder gar nicht dem Zahnarzt vorgestellt werden. Abhilfe kann nur geschafft werden, wenn die Kinder beizeiten einer Betreuung durch hierzu befähigte Kolleginnen und Kollegen zugeführt werden, um individuell abgestimmte Präventions- oder Therapiemaßnahmen einleiten zu können. „Spätestens hier zeigt sich die Notwendigkeit, Kapazitäten für eine kinderzahnheilkundliche Ausbildung an allen Universitäten in Deutschland zu schaffen“, betonte Hirsch.



Prof. Wim van Palenstein Helderma, Niederlande – „Oral health problems in children – A global analysis“.

Veranstaltungsvorschau:

7. November 2009
Symposium „Frühkindliche Karies – Standortbestimmung und Präventionsstrategien“
Weimar, Deutschland
www.conventus.de/ecc

21. Januar 2010
Jahrestagung der Schweizerischen Vereinigung für Kinderzahnmedizin 2010
Bern, Schweiz
www.kinderzahn.ch

23.–24. April 2010
3. Frühjahrs-symposium der Österreichischen Gesellschaft für Kinderzahnheilkunde

Salzburg, Österreich
www.kinderzahnmedizin.at

4.–6. Juni 2010
10. Congress of the European Academy of Paediatric Dentistry
Harrogate, England
www.EAPD-2010.org.uk
www.eapd.gr

15.–18. Juni 2011
23. Congress of the International Association of Paediatric Dentistry
Athen, Griechenland
www.iapd2011.org

„Langfristiges Ziel der DGK ist es, einen anerkannten Fachzahnarzt für Kinderzahnheilkunde in Deutschland zu etablieren“, so Hirsch.

Early Childhood Caries (ECC): zentrales Thema wissenschaftlicher Vorträge

Zu dem zentralen Thema der Early Childhood Caries wurde eine von GABA unterstützte Vortragsreihe angeboten. Hier stellte Prof. Dr. Klaus Pieper von der Philipps-Universität Marburg eine in Deutschland durchgeführte Studie zum Auftreten von Karies bei Kindern im Alter von 3 bis 4 Jahren vor. Ergebnisse dieser Studie schlussfolgern, dass die Hauptursache für die Entstehung von ECC die nächtliche Gabe der Flasche ist. Prof. Svante Twetman, Universität Kopenhagen, widmete sich in seinem Vortrag den mikrobiologischen Aspekten sowie der vertikalen Übertragung von ECC. Die frühe Besiedlung der Mundhöhle durch *Streptococcus mutans*, welche hauptsächlich durch die Mutter auf das Kind übertragen werden, gilt als entscheidender Faktor bei der Entstehung von ECC. Prof. Dominique Declerck von der Katholischen Universität Leuven beschäftigte sich mit der Frage, warum präventive Konzepte bei Kindern oft nicht den gewünschten Erfolg erzielen. Laut Declerck besteht ein verstärkter Bedarf an qualitativ hochwertigen Interventionsstudien.

Informative und praxisbezogene Vorträge aus den Fachgebieten der Endodontie oder Kieferorthodontie in der Kinderzahnheilkunde sowie eine umfangreiche und gut besuchte Industrieausstellung rundeten den 22. IAPD-Kon-

gress in München ab. Der 23. IAPD-Kongress wird vom 15. bis 18. Juni 2011 in Athen veranstaltet. □

DENTAL TRIBUNE

IMPRESSUM

Verleger
Torsten Oemus

Verlag
Dental Tribune International GmbH
Holbeinstraße 29
D-04229 Leipzig
Tel.: +49-3 41/4 84 74-3 02
Fax: +49-3 41/4 84 74-1 75

Chefredaktion
Jeannette Enders (V.i.S.d.P.)
j.enders@dental-tribune.com
Redaktionsassistentin
Anja Worm
a.worm@dental-tribune.com

Dental Tribune Austria ist ein eigenständiges redaktionelles Publikationsorgan der Dental Tribune International GmbH.

Die Zeitung und die enthaltenen Beiträge und Abbildungen sind urheberrechtlich geschützt. Jede Verwertung ist ohne Zustimmung der Dental Tribune International GmbH unzulässig und strafbar. Dental Tribune ist eine eingetragene Marke.

Anzeigenverkauf
Thomas Molitor
c/o Dental Tribune International GmbH
Holbeinstr. 29
D-04229 Leipzig
Tel.: +49-3 41/4 84 74-7 00
Fax: +49-3 41/4 84 74-1 75
t.molitor@dental-tribune.com

Tomas Wiese
Dental Tribune International GmbH
Holbeinstr. 29
D-04229 Leipzig
Tel.: +49-3 41/4 84 74-4 02
Fax: +49-3 41/4 84 74-1 75
t.wiese@dental-tribune.com

Repräsentanzbüro Österreich
Kaufmann KEG
Hauptstraße 52
2581 Laab im Walde
Tel.: 06 76/7 51 17 35
Fax: 0 22 59/3 42 68
matthias.kaufmann@tplus.at

Es gilt die Anzeigen-Preisliste Nr. 6 vom 1.1.2009 (Mediadaten 2009).

Ersatzzähne modellieren anhand von 3-D-Aufnahmen

JENA – Der umständliche Weg für Zahntechniker über den Zahnabdruck, die Gipsform und das Modellscanning Ersatzzähne herzustellen, könnte bald der Vergangenheit angehören. „Die dreidimensionalen Koordinaten der Zahnoberfläche lassen sich messtechnisch auch direkt im Mund des Patienten ermitteln“, so Dr. Peter Kühmstedt, Leiter der Gruppe 3-D-Messtechnik am Fraunhofer-Institut für Angewandte Optik und Feinmechanik IOF in Jena.

fenprojektionen, bei denen ein Projektor Lichtstreifen auf den zu vermessenden Zahnbereich wirft. Aus den phasenverschobenen Bildern ermittelt die Auswertesoftware schließlich die geometrischen Konturdaten des Zahnes. Dabei liefern zwei Kameraoptiken dem Sensorchip Bildinfor-

mationen aus unterschiedlichen Messperspektiven. Nach dem pixelgenauen Vergleich verschiedener Kamerabilder erkennt das Auswertungsprogramm Bildfehler und rechnet diese aus dem Gesamtbild heraus.

Quelle: Fraunhofer-Institut Jena



ANZEIGE

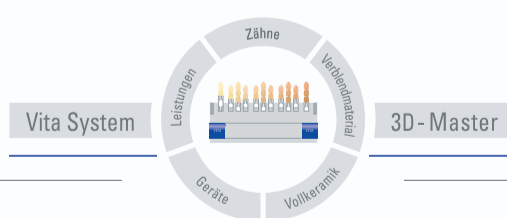
Im Auftrag des Griesheimer Dentalunternehmens Hint-Els entwickelte ein Expertenteam des Fraunhofer-Instituts ein optisches Digitalisierungssystem, das den Mundraum scannt und über eine Kameraoptik dreidimensionale Daten der Zähne aufnimmt. Aus mehreren Datensätzen entsteht ein Gesamtbild des einzelnen Zahns. Nach einer Rundumvermessung lässt sich sogar der komplette Kieferbogen als virtuelles Computerbild darstellen. Die Messbedingungen im engen Mundraum sind ungünstig. Um exakte Ergebnisse zu erhalten, nutzen die Wissenschaftler Strei-

Kaugummis aus Dorschenzymen

REYKJAVIK – Die isländische Firma Zymtech entwickelt derzeit Zahnpflegeprodukte wie Kaugummi, Mundspülungen und -wasser aus Dorschenzymen. Die Produkte sind auf die Bedürfnisse der Soldaten abgestimmt. „In ihren Einsätzen ist es für sie nicht immer möglich, sauberes Wasser zur Zahnpflege aufzutreiben“, so Prof. Dr. Jón Bragi Bjarnason, Präsident von Zymtech, gegenüber der Zeitung „Morgunbladid“. Der Biochemiker sagte zudem, dass die Idee von internationalen Handelspartnern Zymtechs stamme, die mit dem US-amerikanischen und australischen Verteidigungsministerium zusammenarbeiten. Diese suchten nach Enzymen, die den Mundraum am besten von Bakterien befreien. „Das Experiment war erfolgreich. Der Kaugummi ist gut zu Kauen und er reinigt den Mund von Bakterien und Schwellungen“, sagte Bjarnason, der zugleich an der University of Iceland Professor für Biochemie ist. Der Kaugummi wird auf herkömmliche Weise produziert, mit Dorschenzymen überzogen und glasiert. Er enthält zuckerfreie Süßstoffe. Bjarnason erwartet, dass das US-amerikanische und australische Verteidigungsministerium noch in diesem Jahr die Kaugummis nutzen und dieser auch auf dem freien Markt erhältlich sein wird. Die weiteren Zahnpflegeprodukte wie Mundspülung und -wasser befinden sich im Entwicklungsstadium. Zymtech stellt seit Jahren Hautpflegeprodukte aus Dorschenzymen her.

Quelle: www.icelandreview.com

VITA In-Ceram® – Nonstop zu jeder Indikation



VITA

Erleben Sie Vollkeramik voller Schub, mit VITA In-Ceram. Seit seinem ersten Take-off 1989 schon 16 Millionen mal erfolgreich gestartet und gelandet, erschließt Ihnen das Vollkeramik-System der VITA eine unbegrenzte Indikationsbreite und neue Dimension der Sicherheit

und Wirtschaftlichkeit. Ob hochtransparente Frontzahn-Einzelkrone oder vielgliedrige Seitenzahnbrücke aus dem extrem festen Zirkonoxid VITA In-Ceram YZ, mit der großen Auswahl an Hochleistungs-Werkstoffen steuern Sie jeder Indikation souverän entgegen. www.vita-zahnfabrik.com

ProLab-Akademie startet 10. Curriculum „Implantat-Prothetik“

Erster Block am 25. und 26. September 2009 in Salzburg

MARBURG – Implantate werden immer beliebter und sind für viele Patienten/-innen heute die Alternative der Wahl bei Zahnverlust. Mehr als 950.000 künstliche Zahnwurzeln ließen sich die Deutschen nach Schätzungen der Deutschen Gesellschaft für Implantologie im Zahn-, Mund-, Kieferbereich e. V. (DGI) im vergangenen Jahr einsetzen. Mit steigender Anzahl wird auch die implantologische Qualifizierung immer wichtiger.

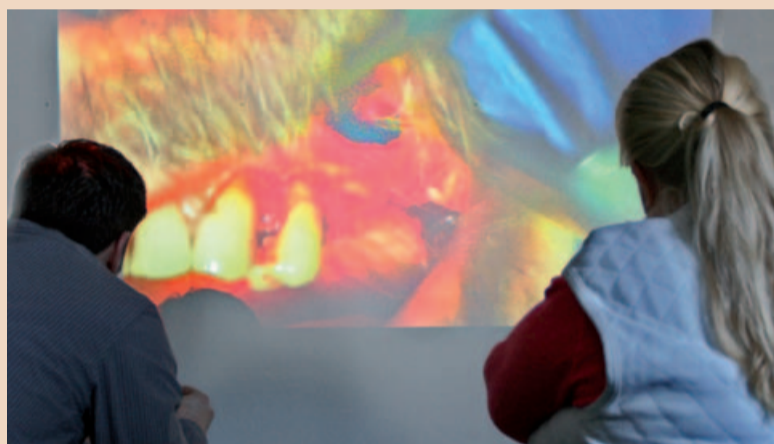Auf diesem Gebiet hat sich die Zahntechnische Vereinigung für Implantatplanung und -prothetik e.V. ProLab spezialisiert und gibt das Wissen über ihre ProLab-Akademie an Interessierte weiter. „Bereits im zehnten Jahr bietet unsere unabhängige Fortbildungseinrichtung das Curriculum an, in dem Zahntechniker/-innen ihre Kenntnisse in allen Bereichen der Implantat-Prothetik vertiefen und sich damit als wertvolle Partner/-innen ihrer implantologisch tätigen Zahnärzte/-innen qualifizieren können“, sagt Volker Wagner von der ProLab-Akademie. Starttermin für das 10. Curriculum „Implantat-Prothetik“ ist der 25./26. September 2009 in Salzburg. Mit der ersten Lehreinheit geht eine kostenlose Teilnahme der Kursbesucher am Nobel-Biocare-Kongress einher. Unabhängig von einer Mitgliedschaft in der ProLab können sich Zahntechnikerinnen und Zahntechniker mit Erfahrungen in der Implantat-Prothetik ab sofort anmelden. Auch der Besuch einzelner Kurseinheiten ist möglich.

1. Block 25. und 26.09.09: Praxisnah und zielorientiert

Ästhetische und professionelle dentale Fotos in Labor und Ordination sind eine optimale Möglichkeit, einzelne Arbeitsschritte und das „Vorher/Nachher“ einer Behandlung zu dokumentieren. Wie sieht der optimale Bildausschnitt aus? Was ist



März 2009: Veranstalter/-innen und Teilnehmer/-innen des ProLab-Curriculums freuen sich über den Abschluss der Lehrveranstaltung in Augsburg.



Die Live-OP mit Ulf Hallfeldt – ein Highlight des Curriculums.

die richtige Kameraeinstellung? Welchen Effekt haben Licht und Farben auf das Ergebnis? Diese und viele andere Fragen beantwortet ZTM und Foto-Trainer dental Wolfgang Weisser (Essingen, DE) in seiner Kurseinheit und macht die Teilnehmer mit Übungen fit in Fragen rund um Patienten- und Modellfotografie.

An dem gleichen Wochenende referiert Dipl. ZT Olaf van Iperen (Wachtberg-Villip, DE), über das Team „Zahnarzt-Zahn-techniker“ in der Implantologie. Dabei beschreibt er unter anderem, mit welchen technischen Neuheiten Zahntechniker/-innen ihre Kunden aktiv unterstützen und ihnen Lösungen für Problemfälle anbieten können.

2. Block: Grundwissen Implantate

Was gibt es beim Implantat-Patienten und der Herstellung seiner individuellen zahntechnischen Arbeit zu bedenken? Inwiefern beeinflusst die Verbindung zwischen Implantat und Distanzhülse sowie die knöchernen und weichgewebige Einheilung die Suprakonstruktion? Im zweiten Themenblock legen Prof. Dr. Rainer Mengel (Zentrum für Zahn-, Mund- und Kieferheilkunde in Marburg, DE) und Dr. Isabel Deckwer (Oralchirurgie, Praxis in Kaufungen, DE) wichtige Grundlagen zu Implantaten, Implantattypen und -systemen und präsentieren klinische Fälle. Sie berichten über die geschichtliche Entwicklung der Implantate und veranschaulichen die einzelnen Schritte von der prächirurgische Diagnostik

über Operationstechniken mit Bohrhilfe und die Einheilungsphase bis hin zur Nachsorge und Prophylaxe. Zahntechnikermeister Alexander Drechsel (Passau) zeigt den Teilnehmern/-innen, wie sie Implantatfall-Dokumentationen aufbereiten und mit PowerPoint anschaulich präsentieren können. Bei ihrer eigenen Präsentation am Ende der Kurszeit fließen das erworbene Wissen und die Techniken ein, von der Planung bis zum Eingliedern der Arbeit. Dabei bieten gerade Problemfälle eine besondere Grundlage für anregende Diskussionen. Mit „Epithesen mit extraoralen Implantaten“ zeigt Tanja Sauer (Marburg, Deutschland) faszinierende Möglichkeiten zur Rekonstruktion ganzer Gesichtspartien etwa nach Unfall und Erkrankung auf.

3. Block: Funktion, Ästhetik und Rechtsfragen

Der dritte Kursblock widmet sich der prothetischen Versorgung mit Fokus auf Funktion und Ästhetik: Welche Versorgung bietet sich in welchem Fall an? Wie können typgerechte Schönheit und Stabilität Hand in Hand gehen? Dies erläutert die Oberärztin Dr. Katrin Döring (Charité Berlin, DE, Abteilung für Zahnärztliche Prothetik) anhand verschiedener Versorgungsformen wie etwa Einzelzahnimplantat, Implantatbrücke, Verbundbrücke, Hybridversorgungen, Teleskop und Sofortimplantat.

„Klinische Fälle mit guten bis herausragenden Resultaten sind oft nicht der Alltag in Ordination

und Labor“, lautet das nüchterne Resümee des Zahnmediziners Steffen Schneider (Implantologische Praxis in Berlin, DE). In seinem Vortrag zeigt er anhand zahlreicher Beispiele, zu welchen Komplikationen verschiedene Fehler im implantologischen Behandlungsablauf führen können. Dabei geht es nicht nur um den Verlust von Implantat oder Suprastruktur. Der Experte diskutiert mit den Teilnehmern/-innen, wie das Team aus Zahnmediziner, Chirurg und Zahntechniker seine Misserfolge korrigieren und deren Anzahl durch eine perfekte Planung und Kommunikation minimieren kann.

Wer ist in welchem Fall für was verantwortlich, wenn es zu Komplikationen kommt? Unter dem Titel „Der Zahntechniker im Spannungsfeld zwischen Zahnarzt, Patient und Versicherung“ referiert die Rechtsexpertin Dr. Christiane Simmler (Landgericht Berlin, DE) über das Vertragsverhältnis zwischen Zahntechniker/-in und Zahnarzt/-in einerseits (Werkvertrag) und zwischen Zahnarzt/-in und Patient/-in andererseits (Dienstvertrag).


4. Block: Abrechnungstipps und Live-OP

Mit 30 Jahren Berufserfahrung in der zahntechnischen Abrechnung ist Dieter Richter (ProDenSup/Flieden/Fulda, DE) Spezialist in diesem Bereich. Er informiert im vierten Seminarblock über Abrechnungsfragen im Labor – mit Fokus auf Implantatabrechnung. Wer als Zahntechniker/-in seine/n implantierende/n Zahnarzt/-in optimal unterstützen möchte, sollte sich mit der speziellen Anatomie des Kopfes auskennen. Wo Nerven und Gefäße verlaufen und wie sich knöchernen Strukturen und Weichgewebe bei einer Behandlung verhalten, dem widmet sich Dr. Georg W. Lalyko (Klinik und Poliklinik für Mund-, Kiefer- und Gesichtschirurgie Marburg, DE). Auch Themen wie Kieferhöhle, Radiologische Anatomie, Funktionsprinzip und Augmentation werden behandelt. Ein Highlight jedes Curriculums ist die Live-OP mit Mund-, Kiefer-, Gesichtschirurg Ulf Hallfeldt (MKG-Praxis in Marburg, DE). Hautnah erleben die Teilnehmer die Aufbereitung des Implantatbettes sowie die provisorische Versorgung eines Patienten und erfahren Wissenswertes über Operationsinstrumente sowie Schnitt- und Nahttechniken. Beeindruckend sind auch die Ergebnisse aufwendiger Implantatversorgungen auf Basis von CAD/CAM-Technik, die Dr. Jesko Schuppan (Implantologische Praxis Köln, DE) anhand schwieriger Patientenfälle zeigt.

5. Block: CT-gestützte Planung und Radiologie

Wie eine erfolgreiche Zusammenarbeit zwischen Zahnarzt/-in und Zahntechniker/-in aussehen kann, schildern Zahn-techniker Marcel Liedtke (Augsburg-Affing, DE), Zahn-technikermeister Gerhard Stachulla (Augsburg, DE) und Zahn-technikermeister Wolfgang Bollack (Heidelberg-Gaiberg, DE). Idealerweise beginnt das Teamwork schon mit der prächirurgischen Planung. Wie diese konkret aussieht und was es mit CT-gestützter Planung und Navigation auf sich hat, erfahren Teilnehmer/-innen auch in praktischen Übungen mit der Implantatsoftware im letzten Seminarblock. Was verbirgt sich hinter den Abkürzungen der für die zahnärztliche Implantologie relevanten Röntgentechniken OPG, CT und DVT? Und wie funktionieren diese radiologischen Methoden? In ihrem Beitrag vermittelt Dr. Ines Goch (Implantologische Praxis in Willich, DE), Grundlagen der Radiologie und informiert über anatomische Bildbetrachtungen, Strahlenbelastung, den Einfluss der Strahlendosis auf die Bildqualität und Möglichkeiten zur Bildbearbeitung. Anhand von Panoramaaufnahmen verschiedener Fälle wird die Betrachtung und Interpretation von Röntgenbildern intensiv trainiert.

Zum Abschluss des Curriculums sind dann die Teilnehmer/-innen gefordert: Sie stellen ihre drei Patientenfälle mit implantatprothetischer Versorgung vor – mit Farbdruckmappe oder PowerPoint-Präsentation, so, wie sie es im zweiten Block von ZTM Drechsel gelernt haben.

Nähere Informationen und Anmeldungen sowie die Termine für die Seminarblöcke 2 bis 5 finden Sie, sobald diese festgelegt sind, unter: www.prolab.net. 

Fotos: ProLab

ProLab-Curriculum Implantatprothetik – CIP 10

Ab sofort können sich Teilnehmer/-innen zum zehnten ProLab-Curriculum anmelden. Sie sollten über Grundkenntnisse mit Suprastrukturen verfügen. Die Kursangebote der ProLab-Akademie können auch einzeln besucht werden. Anmeldeformulare sind bei der ProLab-Geschäftsstelle erhältlich: Tel.: +49-25 63/73 93-32, E-Mail: info@prolab.net. Weitere Infos sowie die Termine für die Kursblöcke 2 bis 5, sobald sie feststehen, unter www.prolab.net



Konzentriert verfolgten Teilnehmer des vergangenen ProLab-Curriculums für Implantat-Prothetik die Fortbildungsinhalte.

Innovation in der dentalen digitalen Radiologie für Panoramaröntgen aus Finnland

ART Plus Panoramaröntgen mit CdTe-Sensor Technologie

LUZERN – Mit der Markteinführung der neuartigen CdTe-(Cadmium Tellurit-)Sensor Technologie für dentale digitale Radiologie präsentiert die Firma AJAT Ltd, Finnland, eine Innovation in der CMOS-Sensor Technologie. Der patentierte Cadmium Tellurid Sensor (CdTe-Sensor) setzt neue Maßstäbe in der dentalen digitalen Radiologie. Dieser neuartige Sensor erlaubt erstmalig eine direkte Umwandlung von Röntgenstrahlen in elektrische Signale. Damit präsentiert er dem Anwender direkt ein merklich kontrastreicheres, schärferes Röntgenbild auf dem Monitor.



Dieser einmalige Sensor wird weltweit nur in dem ART Plus Panorama Röntgengerät eingebaut.

Diese neue CdTe-Sensor Technologie generiert 300 individuelle Bilder pro Sekunde, während der Expositionszeit von maximal 15 Sekunden für eine Panoramafilmaufnahme mit einer zweidimensionalen Rotation. Die Bilder werden kombiniert, um multiple Panoramafilm aufnahmen mit unparalleler Qualität mit sichtbarer Auflösung zu produzieren. Im Vergleich zu herkömmlichen CCD/CMOS-Sensoren hat die AJAT CdTe-Sensor Technologie weder eine Phosphorschicht zur Umwandlung von Röntgenstrahlen in Belichtung, noch eine optische Linse. Diese Technik könnte bei der Bildumsetzung jeweils technisch bedingt nur kontrastärkere Bilder zeigen.

Im Gegensatz zu allen anderen Sensoren konvertieren

CdTe-Sensoren die einfallenden Röntgenstrahlen direkt in elektrische Signale. Die Strahlen werden nicht in Belichtung umgewandelt, daher entsteht keine Unschärfe. Auflösung

und der Kontrast werden dadurch um 300 Prozent erhöht.

Verschwommene Bilder durch falsch positionierte Patienten oder unklare Aufnahmen

von spezifischen anatomischen Besonderheiten, welche mit konventionellen Panoramageräten schwer zu diagnostizieren waren, können jetzt mit den Features von

ART Plus manuell oder per Autofokus einfach und sicher generiert werden. Somit wird eine unnötige Röntgenexposition der Patienten vermieden. ■

ANZEIGE



einfach, erfolgreich & bezahlbar

direkt vom bekannten, deutschen Hersteller

70 €

22 Längen & Ø



VIERKANT

&

16 Längen & Ø



TULPENKOPF

- Champions® begeistern in allen Indikationen, Preis-/Leistung, Zeit-Alltags-Patientencompliance
- Knochenkondensation & Implantation in einem minimal-invasiven, flapless-transging. Vorgang
- Schonend-sanfte MIM®-Implantation mit weit über 20.000 erfolgreichen Sofortbelastungen seit 1994
- beste Primärstabilität durch krestales Mikrogewinde → sichere Sofortbelastung
- Zirkon-gestrahle, geätzte, Ti-IV-Oberfläche
- intelligenter Halsbereich für jede Schleimhautdicke
- Gebrauchsmustergeschützte Zirkon-, 'Prep Caps' (zum fakultativen Zementieren) zum Ausgleich von Divergenzen & Ästhetik & Sofortimplantation für Zahnarzt- Hohlkeh-

- Präparation (GÖZ 221 / 501)
- Deutsches Fräs- und Laborzentrum inkl. ZTM für biokomp., hochwertiger & preiswerten ZE (www.champions-dental-lab.com, Tel. +49 6734-961592, Fax +49 6734-960844)
- Kostenlose Planungs-, Diagnostik & Therapie-Hilfe und Patienten-Marketing-Service
- Keine Anfangs-Investition bei Kommissions-Erstlieferung



FORTBILDUNG, DIE BEGEISTERT: ZERT. UMSTEIGER & ANFÄNGER & 'ONLY-WOMEN-POWER' & UPDATER CHAMPIONS - MOTIVATION - KURSE

Inkl. vielen Live-Implantationen- & sicheres Prothetik-Praxis-Konzept (15 bzw. 30 Fortbildungspunkte)

bei Dr. Armin Nedjat (Flonheim/Mainz) Spezialist Implant. & Diplomate ICOI Entwickler & Referent der Champions®

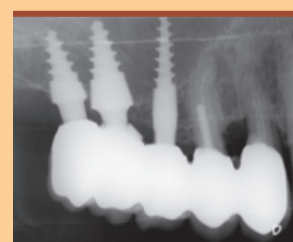
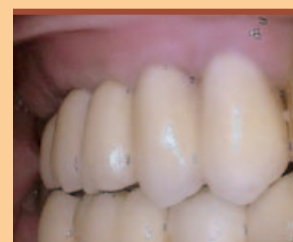
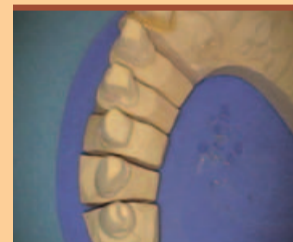
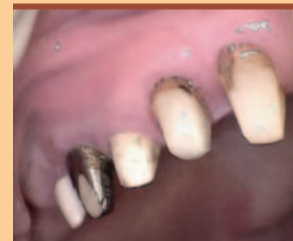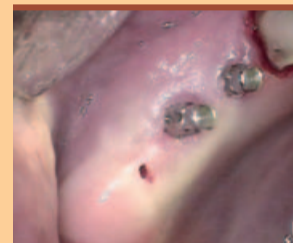Mehr Infos, Kurs-Termine, Bestellung: Telefon: +49 6734 - 6991 • Fax: +49 6734 - 1053

Info & Online-Bestellshop: www.champions-implants.com

PREP-CAPS (AUCH 'PC' GENANT) ERFÜLLEN FOLGENDE AUFGABEN:

- 1) Verbreiterung der klinischen Krone
- 2) Leichtere Modellherstellung ohne Implantatanalog
- 3) Exakte Übertragung der Implantat-Präparation vom Mund ins Labor oder umgekehrt (vom Labor in die klinische Situation) mit ihnen möglich
- 4) Ästhetische Verbesserung der Implantation
- 5) Verbesserte, periimplantäre Weichgewebs-Situation nach Implantation (Zirkon-Vollkeramik)
- 6) Ausgleich von Pfeiler- bzw. Einschubdivergenzen
- 7) Es ist mittelfristig ebenfalls möglich, Prep-Caps als primäres Teleskop (in Verbindung mit Galvano- Sekundärteleskop) einsetzen zu können, insofern die Parallelisierung im zahntechnischen, Champins-Dental-Lab® erfolgt.



Prep-Caps bestehen entweder aus Titan Grad IV, aus gesintertem und gehärtetem Zirkondioxid (ZrO2) oder aus PEEK und sind jeweils in fünf unterschiedlichen Formen erhältlich.

Kontakt:

Ludent GmbH

Habsburgerstrasse 22
6002 Luzern
Schweiz

Tel.: +41-41/420 92 00

Fax: +41-41/420 92 12

info@ludent.ch

www.volumentomografie.ch

CHAMPIONS-IMPLANTS GMBH

Bornheimer Landstraße 8 • 55237 Flonheim • Deutschland

Tel.: +49 6734 - 6991 • Fax: +49 6734 - 1053

www.champions-implants.com

Als Zahnärztin unterwegs mit der „Rolling Clinic“ auf Mindanao

Ein Erfahrungsbericht von einem Hilfsprojekt auf den Philippinen*

von Dr. Hannelore Seyfarth, Deutschland



Die Fahrt zu den Dörfern ist oft beschwerlich, manchmal müssen Flüsse überquert werden.



Oft geht es nur mithilfe der Dorfbewölkerung oder eines Karabau-Gespans weiter.



- **Staatsname:**
Republik der Philippinen
- **Hauptstadt:**
Manila
- **Bevölkerung:**
83 Mio. Einwohner
- **Sprachen:**
Amtssprache ist Filipino (Tagalog), Englisch (die allgemeine Verkehrssprache), wenig Spanisch und andere Sprachen
- **Religion:**
83 % katholische Christen
9 % evangelische Christen
5 % Muslime
- **Regierungsform:**
Präsidentialsystem
- **Geschichte:**
Seit 1946, nach der Kolonialherrschaft der USA und der Besetzung durch die japanische Armee während des Zweiten Weltkrieges, ist das Land unabhängig. Unter Franco E. Marcos, der seit 1965 als Präsident amtierte, kam es in den 1970er- und 1980er-Jahren zu Repressalien gegen die Opposition und die Landbevölkerung sowie zur Verfassungsänderung (Marcos-Diktatur). Mitte der Achtzigerjahre regte sich ein Volkswiderstand gegen Marcos, der 1986 bei Wahl seiner Rivalin Corazon Aquino unterlag. Gegenwärtig ist Gloria Macapagal Arroyo Staatsoberhaupt, der bei der letzten Wahl 2004 massiver Wahlbetrug vorgeworfen wurde.

LÜBECK – Das Komitee Ärzte für die Dritte Welt e.V. unterhält derzeit in fünf Ländern neun Projekte. Eine der zahnärztlichen Hilfsmaßnahmen ist auf der Insel Mindanao im Süden der Philippinen verortet.

Ich hatte mich schon länger für die Arbeit des Komitees interessiert und nach einem Informationstag in Frankfurt am Main im Jahre 2002 entschloss ich mich zur aktiven Mitarbeit. Inzwischen habe ich bereits vier Mal einen sechswöchigen Einsatz mit der „Rolling Clinic“, eine mobile Ambulanz, auf Mindanao gemacht.

Da sich die Aufgaben dort sehr stark von den hiesigen Bedingungen unterscheiden, ist eine gründliche Vorbereitung unerlässlich. Hilfreich im Vorfeld sind die Einsatzberichte an-

derer Zahnärztinnen und Zahnärzte, spezielle Ausrüstungstipps und Impfpfehlungen für das jeweilige Einsatzgebiet. So gehören Moskitonetz, Isomatte und Schlafsack dazu, da wir an den Einsatzorten unter einfachsten Bedingungen übernachten. Für die Arbeit vor Ort besorgte ich passende Handschuhe, resorbierbares Nahtmaterial, Gelastyp und eine Stirnlampe. Alles Dinge, die ich sehr gut gebrauchen konnte.

Meine erste Reise begann am 9. Januar 2003. Bei zwölf Grad minus startete ich von Hamburg aus und nach zwölf Stunden Flug kam ich in Manila bei plus 31 Grad an. Die Hitze, der enorme Verkehr, hektisches Treiben und der Lärm waren gewöhnungsbedürftig. Nach einer Übernachtung in einer kleinen Pension flog ich am nächsten Tag zum eigentlichen Ziel: die Hafen- und Universitätsstadt Cagayan de Oro auf der Insel Mindanao. Im „Doctor House“ in

der Stadt beziehen alle Ärzte Quartier, von hier aus starten jeweils für zehn Tage die Autos der „Rolling Clinics“ zu den ausgewiesenen Einsatzgebieten. Zur Anpassung an die örtlichen Bedingungen – man bedenke die Zeitdifferenz von sieben Stunden – bleibt oft wenig Zeit, denn bald startet der Jeep mit dem kompletten Team: ein Fahrer – während der Behandlung assistiert und übersetzt er – und drei Schwestern, Philipinos, sowie eine Zahnärztin oder ein Zahnarzt sowie eine Ärztin oder ein Arzt einer weiteren Fachrichtung.

Ein Einsatz in der „Rolling Clinic“

Nach einem festen Einsatzplan, der in über 20 Jahren entwickelt wurde, fahren wir in regelmäßigen Abständen Dörfer im Bukidnon-Gebirge (bis 3.000 Meter Höhe) an. Mit dem Einsatz wird eine kontinuierliche basismedizinische Versorgung der Ureinwohner gewährleistet und er ist für sie der einzige Zugang

zu einer medizinischen Betreuung. Nur jede vierte Tour der „Rolling Clinic“ bringt einen Zahnarzt mit, so ist der Behandlungsbedarf riesig und besteht ausschließlich aus Extraktionen. Anfangs kam ich damit nur schwer klar, dass ich Zähne extrahieren musste, die man bei uns problemlos erhalten kann. Füllungen zu legen, habe ich nach einigen Versuchen aufgegeben. Dafür waren die Materialien und die Möglichkeiten zu schlecht (Handaufbereitung). Die Patienten wünschen ohnehin die Extraktion, da es aus ihrer Sicht die beste Lösung für Schmerzfreiheit ist.

Die Fahrten zu den Dörfern sind lang, beschwerlich und mitunter mit großen Überraschungen. Die Landschaft ist faszinierend, hohe Berge, leider oft total abgeholzt, und umgeben von einer üppigen Natur. So geht es durch Flussläufe, über klapprige Holzbrücken und Wege voller Schlamm nach heftigen Regenfällen. Oft geht es nur mithilfe von Dorfbewohnern weiter. Werden die Wege über Nacht unpassierbar, helfen uns die Karabau-Gespansse oder die Eingeborenen tragen die schweren Kisten auf die Berge.



Bei Ankunft in einem Dorf warten schon die künftigen Patienten.



Eine Medikamentenausgabe.

* Der Erfahrungsbericht beruht auf den Eindrücken meiner vier Reisen auf die Philippinen.

Komitee Ärzte für die Dritte Welt

1983 gründet Pater Bernhard Ehlen SJ mit zehn Ärzten das Hilfskomitee, im gleichen



Jahr begann jeweils ein Projekt zur medizinischen Versorgung in Indien und auf den Philippinen. Bis heute waren über 2.400 Ärzte, zum

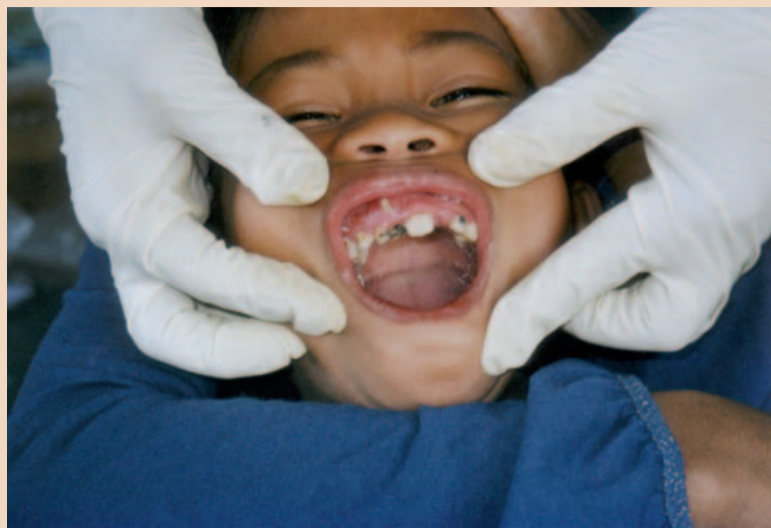Teil auch mehrmals, im mehrwöchigen Einsatz, um in Entwicklungs- und Schwellenländern bei den Projekten mitzuwirken. Seit 16 Jahren sind die „Rolling Clinics“, fahrende Ambulanzen, auf Mindanao unterwegs, seit 15 Jahren begleitet auch immer wieder ein Zahnarzt die zehntägigen Touren ins Landesinnere. Ein weiteres zahnmedizinisches Projekt initiierte das Komitee in Managua, der Hauptstadt Nicaraguas.

Spendenkonto:

IBAN:
DE12 5206 0410 0004 8888 80
BIC: GENODEF1EK1
Evangelische
Kreditgenossenschaft eG

Oft kommen die Menschen von weit her, zu Fuß oder zu Pferde – meist Mütter mit ihren vielen Kindern. Männer im arbeitsfähigen Alter sind selten, denn wer Glück hat, wird von den Plantagenbesitzern (Zuckerrohr, Ananas, Palmöl) angefordert. Feste Arbeit haben die wenigsten.

Mithilfe der örtlichen *Healthworker* werden die verschiedenen Arbeitsplätze aufgebaut: Bei der Anmeldung erhält jeder Patient seine „Blue Card“, die ihm eine kostenlose Behandlung ermöglicht. Nun wird die Anamnese eingetragen, Blutdruck wie Gewicht gemessen und in der Karte notiert. Es folgt die Be-



Die Gebiss-Situation bei einem 7-Jährigen.

handlung beim Arzt. Daraufhin erhält der Patient notwendige Medikamente. Anschließend kommen die Patienten zum Zahnarzt. Dessen idealer Standort für den Arbeitsplatz ist aufgrund der Lichtverhältnisse – elektrisches Licht gibt es nicht – im Freien mit einer Überdachung.

Meine Hilfe für die Patienten ist ausschließlich die Zahnextraktion. Die Anzahl der Patienten für die tägliche Behandlung schwankt zwischen 20 bis 90, so werden es manchmal bis 170 Extraktionen pro Tag. Schluss ist erst, wenn auch der letzte Patient behandelt wurde, möglichst bis 18 Uhr, dann wird es dunkel. Pro Einsatz habe ich übrigens durchschnittlich 1.000 Patienten behandelt und dabei circa 1.700 Zähne extrahiert. Jeder Patient erhält nach der Extraktion Paracetamol, wenn notwendig auch Amoxicillin, denn der nächste Zahnarzt kommt frühestens in vier Monaten.

Wichtig ist ein guter Start, denn alle schauen zu. Philippinos kennen keine Diskretion und so sind wir von Anfang bis Ende dicht umlagert. Das Wort „sakit“ (Schmerz) geistert die ganze Zeit um uns herum und jeder Behandelte wird schon nach der Injektion gefragt: Sakit?

Die Gebiss-Situation der Kinder und Jugendlichen ist oft sehr schlecht: kariös zerstörte Milch- und Wechselgebisse. Viele Kinder haben als Folge vorzeitigen Milchzahnverlustes erhebliche Stellungsanomalien. Oft hatte ich Schulklassen der Elementarstufe zu behandeln, das bedeutet, den ganzen Vormittag extrahierte ich Sechsjahrmolaren. Ganz wichtig ist es, dass man sein Können unter diesen Umständen nicht überschätzt, denn man steht für alles allein da, ohne Röntgen und Klinik im Hintergrund. Mitunter kann das eine Gratwanderung werden, da oft auch Extraktionen von Weisheitszähnen bei Erwachsenen notwendig werden.

Die Ursachen der schlechten Mundgesundheit sind die fehlende Zahnpflege und der hohe Zuckerkonsum. Die tägliche Hauptnahrung ist Reis zu jeder Mahlzeit. Doch auch in den entlegensten Bergregionen gibt es kleine Lädchen mit Süßigkeiten und Rum. Sicher sind viele Kinder auch hungrig und kaufen für wenige Pesos Süßigkeiten. Die

hohe Kinderzahl der Familien (sechs bis zehn), die Armut und Unwissenheit der Eltern sowie andere existenzielle Schwierigkeiten und Krankheiten (Wurmbefall, Skabies, Läuse und Infekte) lassen die Notwendigkeit der Zahngesundheit weit hinten rangieren. Es gibt aber Ansätze zur Hoffnung. So werden neuerdings in der „Rolling Clinic“ Zahnpasta und Zahnbürsten preisgünstig verkauft. Es liegt an uns und den örtlichen Health-



Zuschauer während der Behandlung.


workern, die richtige Anwendung zu vermitteln.

Nach zehn anstrengenden Tagenfahrewirins „Doctor House“ nach Cagayan de Oro zurück. Nach jeder Rückkehr an diesen Ort fühle ich mich wie im Paradies: ein eigenes Zimmerchen mit Bett, fließendes Wasser und eine „normale“ Toilette. Nun liegen vier freie Tage vor mir, nette Gespräche mit den Kollegen, einen Besuch im Internet-Café für die

Rund-Mail nach Hause und eine Fahrt auf die Insel Camiguen. Danach folgen zwei weitere jeweils zehntägige Touren mit neuem Team und neuem Ziel. Bei meinen vier Einsätzen habe ich viele Kollegen kennengelernt, meist ältere, aber zunehmend auch jüngere. Die Motivation zur Mitarbeit im Komitee ist unterschiedlich, aber jede Person möchte von seinem Können etwas an Menschen weitergeben, denen es nicht so gut geht wie uns. [D](#)

ANZEIGE

DENTAL-SUISSE BASEL 27 | 28 | 29 MAI



www.dental2010.ch

<Dental-Suisse> 2010 in Basel
3 Tage Mittelpunkt für Dentalprofis aus
Schweiz - Deutschland - Frankreich - Italien

- im 2-Jahres-Rhythmus
- Die grösste Dentalmesse der Schweiz auf über 5'000 m²
- Standort Basel: Grosse Besucherzahl aus dem benachbarten Ausland
- Schnelle und unkomplizierte Anreise aus der ganzen Schweiz
- Anmeldung für Aussteller über www.dental2010.ch
- In Zusammenarbeit mit allen führenden Verbänden der Schweizer Dentalwelt

Patronat:
Arbeitgeberverband der
Schweizer Dentalbranche

Partner:
Schweizer Verband
der Dentalassistentinnen

Hauptpartner:
Schweizerische
Zahnärztesgesellschaft SSO

Partner:
Verband Zahntechnischer
Laboratorien der Schweiz, VZLS

Partner:
Verband Zahntechnischer
Laboratorien der Schweiz, VZLS

Partner:
Berufsverband für
Dentalhygienikerinnen und Dentalhygieniker

Medien Partner:

DENTAL TRIBUNE

dental
revue dentaire
SUISSE romande

Kurzvita



Assistent Nazar und Hannelore Seyfarth

Hannelore Seyfarth

- 1944 geboren in Prag
- 1970 Approbation als Zahnärztin, Arbeit als angestellte Zahnärztin
- 1976 Promotion
- 1992 in eigener Niederlassung in Rostock tätig
- 1999 Wohnsitz in Lübeck, Aufgabe der Praxistätigkeit
- 2005 erster Einsatz für das Komitee Ärzte für die Dritte Welt, drei weitere folgen

Kleine Schiene, große Wirkung: Die NTI-tss Frontzahnschiene



Dirk Unkelbach, Geschäftsführer von e-motion, stellte auf der IDS die NTI-tss Schiene vor.

VILLEBON – Am 5. September steht auf dem CMD-Symposium in Wien die interdisziplinäre Behandlung der kranio-mandibulären Dysfunktion im Mittelpunkt. Dort wird auch die NTI-tss Schiene vorgestellt. Mit dieser kleinen Frontzahnschiene können Zahnärzte/-innen einfache CMD-Fälle direkt in der Praxis behandeln. Wie die Schiene funktioniert, erklärt Dirk Unkelbach, geschäftsführender Gesellschafter von e-motion.

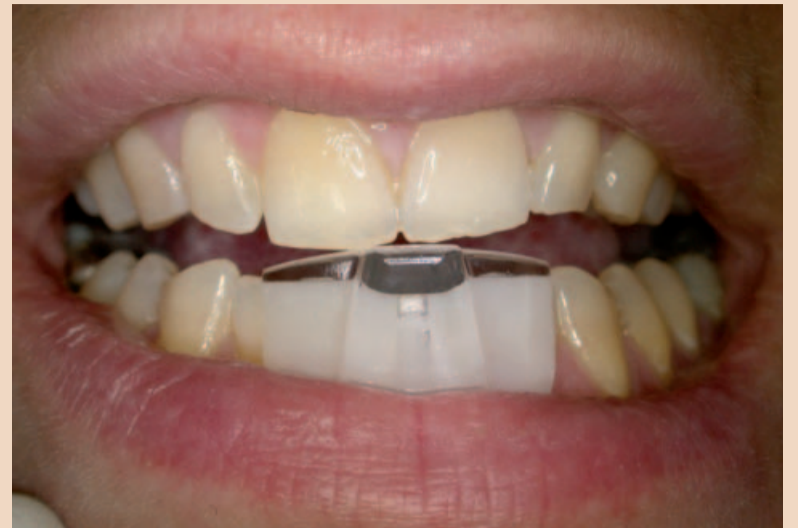Wie groß ist das Patientenpotenzial für das NTI-tss Schienensystem?

In den vergangenen Jahren ist der Anteil der Stresspatienten signifikant gestiegen. Die Folgen von Bruxismus sieht jeder Zahnarzt tagtäglich in seiner Praxis: Frakturen an natürlichen Zähnen und Re-

konstruktionen, Schliffacetten und Substanzverlust an Zahnschmelz oder Dentin. Fragen die Zahnärzte bei diesen Patienten näher nach, dann klagen sie oftmals über chronische muskuläre Verspannungen, Kiefergelenkschmerzen und sogar über chronische Kopfschmerzen und Migräne.

Jeder Zahnarzt kann diese Patienten mit einem geschulten Blick erkennen. In den meisten Fällen kann er ihnen mit der einfachen, direkt am Stuhl angefertigten NTI-tss Schiene ohne Risiko und mit guten Erfolgsaussichten helfen. Positiv ist auch, dass sich eine erfolgreiche Schmerzbehandlung schnell herumspricht und die Praxis für einen neuen Patientenkreis attraktiv machen kann.

Wie funktioniert diese Schiene?



Die NTI-tss Schiene muss im Mund spannungsfrei sitzen. Sie darf keinen Kontakt der oberen und unteren Eck- und Seitenzähne zulassen.

Das Vermeiden von Eck- und Seitenzahnkontakten führt zu einer signifikanten Reduktion der Kontraktionsintensität der Kieferhebemuskeln. Das lässt sich mit einem einfachen Bleistift testen. Bei dem Versuch, nur mit den Schneidezähnen auf den Bleistift zu beißen, fühlt man wie die mögliche Anspannung des M. Temporalis an den Schläfen plötzlich deutlich nachlässt, selbst wenn man versucht, die Zähne bewusst fest zusammenzupressen. Messungen zeigen, dass die Kontraktion bei einer ausschließlichen Belastung der Frontzähne um bis zu 70 Prozent reduziert wird.

So funktioniert auch die NTI-tss Schiene. Durch den anterioren Punkt-Stopp wird

gelassen. Zahlreiche Studien belegen die Wirkung der Therapie.

Kann der Zahnarzt die Schiene selber herstellen?

Ja – NTI-tss kann der Zahnarzt in wenigen Minuten auf die oberen oder unteren Frontzähne des Patienten anpassen. Die Schiene besteht aus einer vorgefertigten Matrize aus transparentem Hartplastik. Mithilfe eines thermoplastischen Kunststoffs wird sie passgenau auf die mittleren Frontzähne des Patienten gesetzt. Wichtig ist, dass die NTI-Matrize spannungsfrei sitzt und die Eck- und Seitenzähne keinen Kontakt haben. Eine Lösung ohne großen Aufwand und daher entsprechend preisgünstig. ■

ANZEIGE

FDI Annual World Dental Congress

2-5 September 2009

Singapore



congress@fdiworldental.org
www.fdiworldental.org





Wird nur mit den Molaren oder den Eckzähnen auf einen Bleistift oder ein ähnliches Objekt gebissen, ist mit den Händen an den Schläfen die Anspannung des M. Temporalis zu fühlen.



Ist der Bleistift zwischen den Schneidezähnen platziert, dann ist selbst bei einem festen Biss die Anspannung des M. Temporalis an den Schläfen nicht mehr spürbar. Bei der ausschließlichen Belastung der Schneidezähne wird die Kontraktion bis zu 70 Prozent reduziert – das bewirkt auch die NTI-tss Schiene von e-motion.

jeder Kontakt der Eck- und Backenzähne ausgeschlossen. Die amerikanische FDA hat das Schienenkonzept bereits 1998 zur Prävention und Behandlung von Kiefergelenksbeschwerden, CMD, Bruxismus und zur Prävention von Okklusall-Traumata zu-

Bitte beachten Sie Seite 16.

Kontakt:

e-motion SARRL
Tel.: 0800/ 20 1313
Fax: 0192/ 811 38
nti.info@e-motion.eu.com
www.e-motion.eu.com

Cosmetic Tribune

Kosmetische Zahnregulierung Eine Alternative zu Kronen oder Veneers?

von Dr. Richard Grimmel, Schweiz

DÜBENDORF – Die ästhetische Zahnmedizin ist neben den Implantaten der Wachstumssektor der Zahnmedizin weltweit. Immer mehr Menschen wünschen sich angesichts der Vorbilder in den Medien ein gewinnendes Lächeln. Im Beruf wie im Privatleben ist der erste Eindruck der entscheidende. Veneers oder Kronen aus Vollkeramik und eine optimierte Klebtechnik machen den Wunsch nach einem „schönen“ Lächeln möglich. Mitunter entsteht sogar der Eindruck, Veneers oder Kronen seien – zumindest aus Sicht der behandelnden Zahnärzte – geradezu unabdingbare Voraussetzung für ein „strahlendes“ Lächeln. Schon werden Fragen nach der Ethik gestellt (Maio 2006). Für einige Patienten, insbesondere solche mit Frontzahnengstand, Schachtelstellung, Frontzahnrotationen oder auch Lücken, vermögen wir aber trotz fortschrittlichster Labortechniken keine annehmbare Lösung zu bieten. Anhand von fünf Patientenfällen werden hier Möglichkeiten aufgezeigt, mittels kosmetischer Kurzzeit-Zahnregulierung (Grimmel 2007) innerhalb von einem überschaubaren Zeitraum von sechs Monaten – aus Patientensicht – dramatische Verbesserungen der Frontzahnsituation zu erreichen. Ebenso wie bei der Versorgung mit Frontzahnkronen oder -veneers wird dabei eine Bissveränderung ausdrücklich nicht angestrebt.

Patienten mit Frontzahnfehlstellungen wie Engstand, Rotationen, Kippungen, Schachtelstellung haben oft einen hohen Leidensdruck, weil sie ihr Lächeln als unattraktiv ansehen, da es nicht dem normalen ästhetischen Empfinden entspricht.

Zahnärztliche Lösungen wie Kronen, Brücken oder Veneers bieten keine dauerhafte ästhetische Verbesserung und erschweren eine korrekte Hygiene. Kieferorthopädische Behandlungsvorschläge adressieren in der Regel nicht nur die Hauptprobleme der Patienten, nämlich die unbefriedigende Frontzahnsituation, sondern auch zahnärztliche Ideale hinsichtlich der Seitenzahnrelation.

Daraus resultieren projektierte Behandlungszeiträume von zwei bis drei Jahren. Oft ist dafür zudem ein kombiniertes kieferorthopädisch-kieferchiru-

gisches Vorgehen nötig. Die Patienten vermögen keinen Vorteil in einer solchen konventionellen Regulierung zu sehen und nehmen frustriert von einer Behandlung Abstand. Die kosmetische

Zhong et al. 1999). Das Hauptaugenmerk wird auf die Bewegung der kosmetisch relevanten Frontzähne gelegt, Fehlbisslagen im Seitenzahnbereich werden nicht verändert. Eine gnathologisch ideale Front- und Seitenzahnbeziehung ist ausdrücklich nicht das Behandlungsziel. Gelegentlich sind die Okklusionsverhältnisse nach

Gegensatz zu seinen jüngeren Kollegen auf Abschlussfotos mit den Kunden nie lächelnd zu sehen ist. Seine Zähne hätten nicht die „optimale Ausstrahlung“. Er möchte sein Lächeln positiv verändern und stört sich an dem Gingivaverlauf am Zahn 21.

Befund: Nichtraucher, gute Allgemeingesundheit, saniertes Gebiss, Zustand nach orthodontischer Behandlung mit Prämolarenextraction im UK als Jugendlicher. Jetzt Engstand der OK- und UK-Front, an Zahn 21 Zustand nach Endodontie und Versorgung mit einer VMK-Krone vor ca. zehn Jahren.

Behandlung: (21.05.2006–20.09.2006) Extraktion des Zahnes 41 und approximale Schmelzreduktion an 14–25 zur Platzgewinnung, Ausformung der Frontzahnbögen mit sukzessiven NiTi-Bögen (.014–.018.). Dabei Extrusion von 21 um ca. 5 mm und Öffnung einer Lücke distal von 21 zur Angleichung der Zahnbreiten 11 und 21. Lückenstabilisierung mit Composite an 22 mesial. Vorläufige Retention mit Essix-Retainern im OK und UK. Neuversorgung von 21 ca. sechs Monate nach Abnahme der Apparatur geplant.

Ergebnis: Ausformung der Fronten, beabsichtigte Mittellinienverschiebung aufgrund der Extraktion im UK, unveränderte Seitenzahnrelation. Für die gingivale Ästhetik hätte 21 noch

ca. 1mm weiter nach inzisal bewegt werden können. So muss bei der Neuversorgung von 21 ggf. mit einer Ausgleichsgingivektomie am 11 eine Gingivasymmetrie hergestellt werden.

Fall 2
Die 46-jährige Patientin leidet unter den schief und verschachtelt stehenden Schneidezähnen, vor allem im Oberkiefer, aber auch im Unterkiefer. Als Personalchefin eines mittleren Unternehmers geniert sie sich, Gesprächspartner offen anzulächeln.

Befund: Gute Allgemeingesundheit, saniertes Lückengebiss mit geringem horizontalen Knochenverlust, durchschnittliche Mundhygiene, Engstand mit Schachtelstellung der Oberkiefer- und Unterkieferfrontzähne, Zapfenzähne 12 und 22, Mittellinienverschiebung. Auffallend ist die Gesichtsasymmetrie mit Unterentwicklung der rechten Gesichtshälfte.

Behandlung: (OK:05.10.06–12.04.07) Optimierung der Mundhygiene, Ausformung der Frontzahnbögen und Einreihung der 2er mit sukzessiven NiTi-Bögen (.014–.018) und Elastik-Ketten. Entfernung der Weisheitszähne. Verbreiterung des Zahnes 12 mesial auf genau gleiche Breite wie 22 nach Öffnung einer entsprechenden Lücke mesial 12. Diese Lösung zog die Patientin einer noch weitergehenden Lückenöffnung an 12 und 22

zur Vorbereitung von Veneers auf diesen beiden Zähnen vor. Retention mit Draht-Retainer.

Fallbeispiel 1

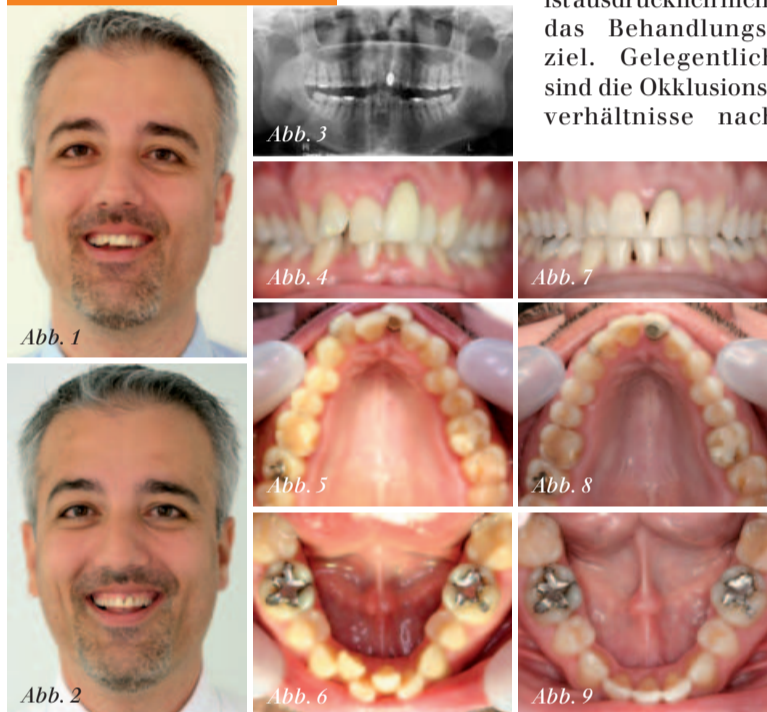


Abb. 1 und 2: Patient vor und nach der Behandlung.
Abb. 3: Orthopantomogramm vor Behandlungsbeginn.
Abb. 4 bis 6: Intraorale Situation vor Behandlungsbeginn.
Abb. 7 bis 9: Intraorale Situation nach Behandlungsabschluss.

Kurzzeit-Zahnregulierung (KKZ) zielt indes auf die Verbesserung des Hauptanliegens der Patienten ab. Im Unterschied zu prothetischen Lösungen werden die natürlichen Zähne geschont und die Frontzahnbögen in einem Zeitraum von ca. sechs Monaten harmonisch ausgeformt. Durch eine Dauerretention wird das Behandlungsergebnis langfristig abgesichert.

Material und Methoden

Die Patienten müssen eine gute Mundhygiene betreiben und ein saniertes, parodontal gesundes Gebiss haben. Sie sollten keine Myoarthropathiesymptomatik aufweisen. Die KKZ bedient sich anerkannter kieferorthopädischer Verfahren (Graber et al. 2005) wie der Multibandtechnik mit Nickel-Titan-Bögen in verschiedenen Dimensionen. In geeigneten Fällen kann alternativ das Invisalign®-Verfahren (Boyd RL 2000; Owen III 2001) Anwendung finden. Bei Rotationen und Extrusionen ist dieses jedoch aufgrund mangelnder Retention der Aligner meist überfordert.

Platz für die Bewegung wird durch approximale Schmelzreduktion erzielt (Sheridan 1995;

Abschluss der Regulierung weniger gut als zuvor. Dann ist eine konservierende (Kompositaufbau) oder prothetische Korrektur als Ergänzung zu erwägen. Diesbezüglich ist die kosmetische Zahnkorrektur ebenso eine Kompromissbehandlung, wie es die Versorgung mit Frontzahnveneers oder -kronen in einem vergleichbaren Fall wäre. Bei den vorgestellten Fällen wurden Planungsmodelle vermessen, um die Platzverhältnisse zu analysieren und speziell die Indikation für eine approximale Schmelzreduktion oder die Extraktion eines unteren Schneidezahnes zu prüfen. Die jeweilige Planung wurde mit dem Patienten diskutiert und etwaige Risiken abgewogen. Zur Regulierung wurden die Zähne mit sukzessiven NiTi-Bögen der Stärken .014 bis .018 oder mit Invisalign®-Alignern bewegt. Die Retention erfolgte mit Essix-Retainern (McNamara et al. 1985; Sheridan et al. 1997), linguale Drahtretainer oder Invisalign®-Retainer.

Fallbeschreibungen

Fall 1

Der 40-jährige Patient ist Berater einer Bank für vermögende Kunden und bemerkt, dass er im

Fallbeispiel 2

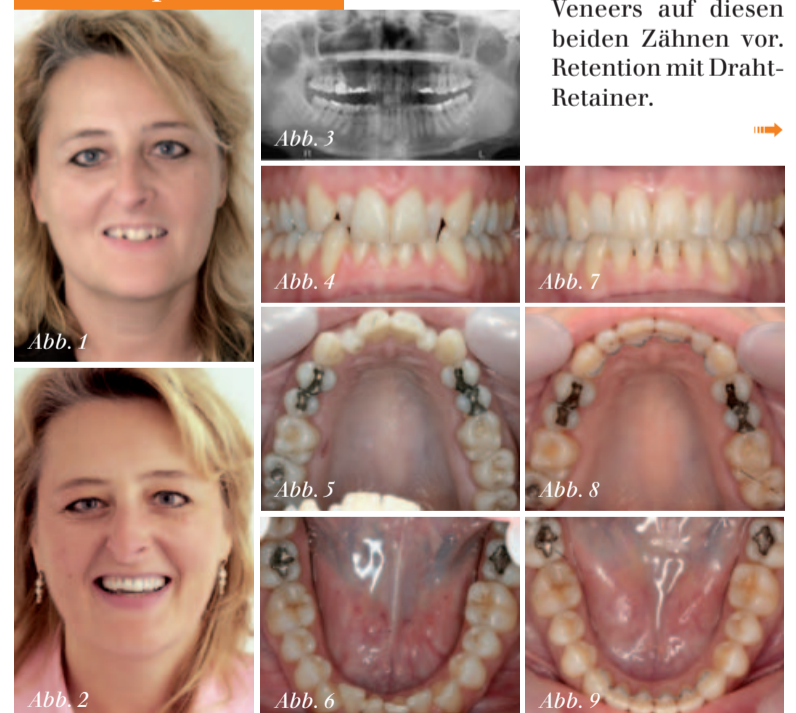

Abb. 1 und 2: Patientin vor und nach der Behandlung.
Abb. 3: Orthopantomogramm vor Behandlungsbeginn.
Abb. 4 bis 6: Intraorale Situation vor Behandlungsbeginn.
Abb. 7 bis 9: Intraorale Situation nach Behandlungsabschluss.