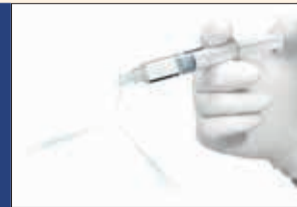



Des outils simples d'utilisation et efficaces pour la maintenance implantaire et ... page 6



Irriflex; une canule de conception innovante pour l'irrigation canalaire avancée ... page 11

Ce numéro vous est offert grâce à la collaboration des sociétés suivantes:

EMS, Johnson & Johnson, Produits Dentaires, Ultradent, Xo-Care

L'importance d'une échelle radiologique préopératoire pour évaluer la difficulté d'extraction chirurgicale d'une troisième molaire inférieure incluse

Évaluation de la difficulté d'extraction chirurgicale

Natalia Ribes Lainez,^a José Carlos Sanchis González,^a David Peñarrocha Oltra^a et José María Sanchis Bielsa^{a,b}

^a Service de stomatologie, faculté de médecine et d'odontologie de l'université de Valence, Valence Espagne

^b Service de stomatologie et de chirurgie maxillo-faciale, Centre Hospitalier Universitaire de Valence, Espagne

Objectif: L'étude visait à évaluer la corrélation entre le degré de difficulté chirurgicale mesuré au moyen d'une échelle prédéfinie et la durée opératoire totale, la durée d'ostéotomie et la durée de sectionnement de la dent. L'étude visait également à analyser lequel parmi les facteurs en cause avait la plus forte incidence sur la durée opératoire totale.

Matériel et méthodes: Une échelle radiologique préopératoire a été définie en fonction de dix paramètres. Une note comprise entre 1 et 3 a été attribuée à chacun des paramètres puis toutes les notes ont été additionnées. Des radiographies panoramiques, prises chez des patients ayant subi une extraction chirurgicale d'une troisième molaire inférieure, ont été analysées rétrospectivement et les durées opératoires ont été enregistrées. Une analyse statistique a été réalisée pour établir les corrélations entre les paramètres de l'étude, l'échelle radiologique et les durées opératoires.

Résultats: Une longueur supérieure des lignes de Winter a augmenté la durée de l'ostéotomie tandis qu'une distance plus longue entre le ramus et la face distale de la deuxième molaire a permis d'écourter l'intervention. Des racines dysmorphiques ou bien distinctes ont augmenté la durée de l'ostéotomie et la durée opératoire totale. La durée opératoire totale est également plus longue en présence d'une largeur coronaire importante et d'une distance réduite entre le ramus et la deuxième molaire. La seule variable corrélée avec la durée de sectionnement de la dent était la largeur coronaire.

Conclusion: La note finale était corrélée avec la durée de l'ostéotomie et la durée opératoire totale. La durée de l'ostéotomie était quant à elle influencée par la longueur des lignes de Winter, la distance entre le ramus et la deuxième molaire, ainsi que par la morphologie radiculaire. La durée de sectionnement de la troisième molaire dépendait de sa largeur coronaire. Les paramètres les mieux corrélés avec la durée opératoire totale étaient la largeur coronaire et la distance séparant le ramus de la deuxième molaire.

Mots clés: Chirurgie d'une troisième molaire, dents de sagesse, troisième molaire inférieure incluse, extraction d'une troisième molaire.

Introduction

Plusieurs systèmes de classification reposant sur l'évaluation préopératoire de radiographies panoramiques ont été formulés pour évaluer la difficulté d'extraction chirurgicale d'une troisième molaire inférieure incluse. Les classifications traditionnelles sont celles de Pell et Gregory¹ et de Winter² qui reposent sur la profondeur de la troisième molaire, son rapport avec le ramus mandibulaire et sa situation anatomique par rapport au grand axe de la deuxième molaire adjacente. Au fil des ans, diverses modifications de ces échelles ont été proposées afin d'améliorer le pronostic de la difficulté chirurgicale. À cet égard, Pederson a modifié l'échelle de Pell et Gregory en y ajoutant un facteur supplémentaire : la position de la molaire.³ Chaque variable a été affectée d'une note allant de 1 à 4 selon son incidence sur la difficulté d'extraction et les notes ont ensuite été additionnées pour parvenir

à une estimation finale, prédictive de la difficulté chirurgicale : 3-4 (aucune difficulté), 5-7 (difficulté moyenne) et 7-10 (grande difficulté). Cette échelle a été largement décrite dans la littérature chirurgicale orale et maxillo-faciale comme un moyen simple de prévoir la difficulté d'extraction chirurgicale d'une troisième molaire inférieure incluse.

Cáceres Madroño et al. ont ajouté d'autres paramètres à l'échelle de Pedersen, notamment la hauteur de la mandibule, l'inclinaison distale de la deuxième molaire, la taille et la forme du follicule dentaire et le développement radiculaire.⁴ Peñarrocha et al. ont à leur tour ajouté les notes correspondant à la radioclarité péricoronaire, l'espace péricoronaire, la longueur des lignes de Winter et la surface coronaire. Ils ont également subdivisé la taille et la morphologie radiculaire en fonction de deux paramètres p8»

Préparation a minima d'une cavité d'accès en endodontie : Quand ? Comment ? Pourquoi ?

Dr. Alfredo Landolo, Italie, et Dr. Dina Abdel Latif, Égypte

Introduction

Les bactéries et leurs sous-produits sont les facteurs principalement à l'origine d'infections des régions pulpaire et périapicales.¹ L'endodontie moderne vise à éliminer ou à réduire la charge bactérienne jusqu'à des niveaux compatibles avec le processus de cicatrisation,² ce qui peut être accompli par une mise en forme adéquate des canaux radiculaires et leur nettoyage méticuleux dans les trois dimensions, puis par l'obturation complète du système complexe des canaux à l'aide de gutta-percha thermoplastique.^{3,4} Les techniques susmentionnées permettent de traiter une pulpite irréversible ou d'éliminer une lésion périapicale et/ou latérale d'origine endodontique. Cependant, même si le traitement est réalisé convenablement, son taux de réussite à court ou à long terme ne peut être garanti sur le plan structural.

L'une des causes majeures des échecs postopératoires du traitement endocanalaire, dont l'issue est l'extraction de la dent traitée, est la fracture causée par un volume insuffisant de structure dentaire résiduelle. En conséquence, une longévité accrue de la dent traitée sera assurée si le traitement endocanalaire moderne est effectué correctement, selon le concept d'accès minimalement invasif, qui ouvre l'espace nécessaire à l'exploration et permet de conserver une bonne partie de la structure dentaire.

La réussite du traitement endocanalaire dépend de l'identification, de

l'exploration et du traitement complet du système complexe des canaux radiculaires dans ses moindres détails. L'objectif peut être atteint si l'on possède les connaissances requises et si l'on examine le système canalaire anticipé au moyen des technologies les plus récentes. Au cours des dernières années, la préparation minimale d'une cavité d'accès et ses inconvénients ont suscité de nombreux débats. Le but de cet article est de décrire quand il est possible de préparer des cavités d'accès par une technique conservatrice lors d'un traitement endocanalaire, comment les préparer et pourquoi le faire.

Quand ?

Une cavité d'accès minimalement invasive ne peut être préparée que si toutes les conditions suivantes sont réunies :

- Examen visuel direct de tout le plancher de la cavité pulpaire et possibilité d'explorer entièrement l'anatomie de la cavité pulpaire.
- Possibilité de localiser toutes les entrées canalaires anticipées.
- Élimination totale de toute calcification présente sur le plancher de la cavité pulpaire.
- Possibilité de préparer les isthmes dans les prémolaires pourvues de deux canaux radiculaires.
- Parallèlement, possibilité de préparer les isthmes mésiaux dans les molaires inférieures.

- Accès permettant l'exploration et le nettoyage de la cavité pulpaire sans supprimer les cornes pulpaire et avec élimination minimale du plafond.

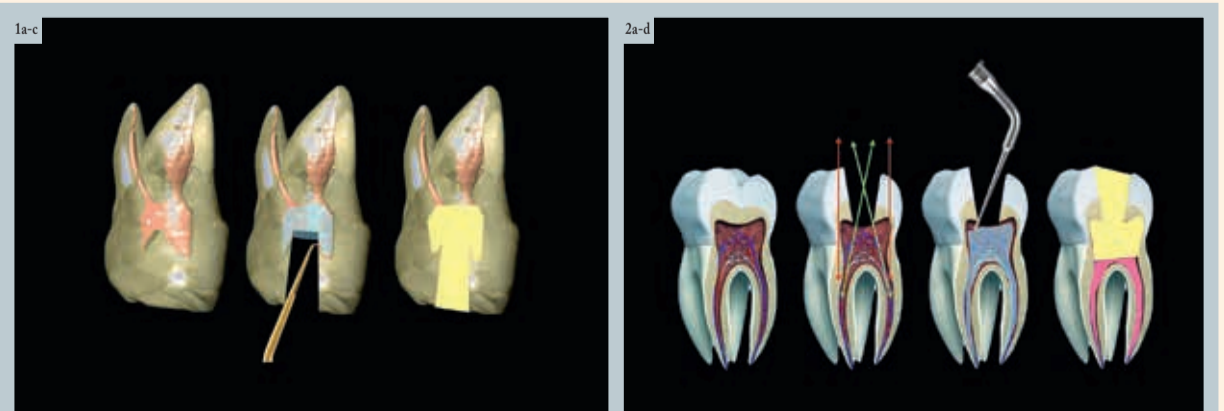
Compte tenu de ces divers facteurs, les cas cliniques où la préparation d'une cavité d'accès par une technique conservatrice est recommandée vont être examinés dans la suite de cet article.

Dents touchées par une pulpite irréversible ou une nécrose due à des cavités de classe V

L'élimination de la lésion carieuse permet d'obtenir une face occlusale saine et il est donc recommandé de préparer la cavité d'accès par une technique conservatrice afin de préserver la structure dentaire. Ceci s'applique également aux dents touchées par une pulpite irréversible ou une nécrose dues à une carie proximale n'atteignant pas la face occlusale. Après un curetage complet totale de la lésion carieuse, il est possible d'étendre quelque peu la préparation occlusale pour effectuer le traitement endocanalaire par le biais d'une cavité mésiale ou distale.

Dents touchées par une pulpite irréversible ou une nécrose résultant d'une préparation effectuée sous des couronnes ou des bridges

Dans ces cas, si la pathologie pulpaire est due à la préparation des dents, si aucune lésion carieuse n'est p2»



Figs. 1a-c : Nettoyage des cornes pulpaire au moyen d'un insert ultrasonique conçu pour la chirurgie endodontique. | Figs. 2a-d : Nettoyage des cornes pulpaire au moyen d'un insert ultrasonique.

Préparation a minima d'une cavité d'accès en endodontie : Quand ? Comment ? Pourquoi ?

pl[®] présente et si la couronne ou le bridge possède des limites marginales bien définies, l'idéal est de préparer une cavité d'accès par une technique conservatrice pour des raisons structurales et esthétiques.

Dents touchées par une pulpite irréversible ou une nécrose causée par des lésions endoparodontales ne présentant aucune ou une très légère carie occlusale.

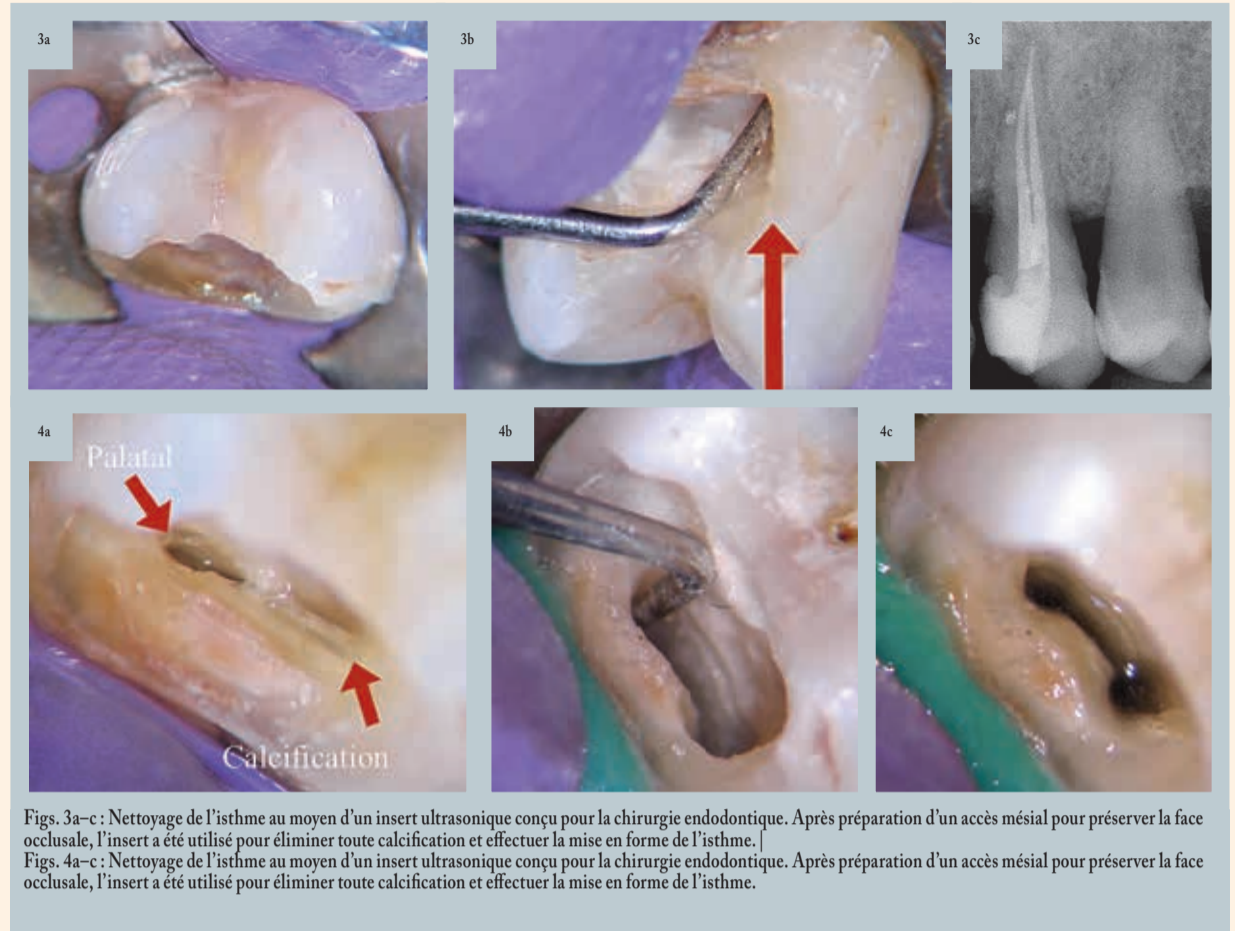
Une maladie parodontale grave peut entraîner une pathologie pulpaire alors que la structure dentaire est encore saine et intacte. Dans ce cas, une petite cavité d'accès préparée par une technique conservatrice peut permettre de préserver l'intégrité des dents atteintes. Ceci s'applique également aux cas de dents touchées par une pulpite irréversible ou une nécrose due à un traumatisme ou à des contraintes occlusales à haut risque.

Comment ?

Le concept de préparation conservatrice de cavités d'accès ne peut être mis en œuvre que si le praticien possède une expérience suffisante et fait appel à des technologies modernes, telles que

le recours à un microscope opératoire dentaire, des inserts ultrasoniques, des limes rotatives en nickel titane et un nettoyage dans les trois dimensions. Seuls un fort grossissement et un éclairage efficace permettent de visualiser tout le plancher de la cavité pulpaire, tous les orifices des canaux radiculaires, les canaux principaux, les canaux accessoires et de quelconques obstructions, notamment des calcifications, au travers de la petite cavité d'accès. L'utilisation du microscope opératoire est donc essentielle lors de la préparation de ces petites cavités d'accès.

La préparation d'une cavité d'accès par une technique conservatrice est effectuée sous microscope opératoire au moyen de fraises longues et de petit diamètre (0,8-1,0 mm) afin d'augmenter la visibilité lors de la pénétration de la cavité pulpaire. Après la pénétration, une irrigation à l'hypochlorite de sodium est effectuée afin d'éliminer tout débris. Ensuite, une lime K de petit diamètre (0,08 mm) est utilisée pour sonder et explorer les canaux radiculaires. Par la suite, toutes les calcifications sont localisées sous grossissement puis éliminées au moyen d'inserts ultrasoniques. Si certains des canaux radiculaires ne sont pas identifiés à ce stade, des inserts ultrasoniques peuvent



Figs. 3a-c : Nettoyage de l'isthme au moyen d'un insert ultrasonique conçu pour la chirurgie endodontique. Après préparation d'un accès mésial pour préserver la face occlusale, l'insert a été utilisé pour éliminer toute calcification et effectuer la mise en forme de l'isthme. | Figs. 4a-c : Nettoyage de l'isthme au moyen d'un insert ultrasonique conçu pour la chirurgie endodontique. Après préparation d'un accès mésial pour préserver la face occlusale, l'insert a été utilisé pour éliminer toute calcification et effectuer la mise en forme de l'isthme.

faciliter leur localisation après une incision dans le plancher de la cavité pulpaire.

L'un des points importants de la préparation classique d'une vaste cavité d'accès est la suppression totale

du plafond de la cavité pulpaire (qui est importante pour éviter la contamination bactérienne due aux résidus de tissu pulpaire). Les techniques modernes de préparation conservatrice de cavité d'accès permettent toutefois d'éviter cette élimination excessive de

la dentine grâce au nettoyage complet de la totalité du plafond, sans laisser le moindre résidu de tissu pulpaire. Cette préparation peut être effectuée à l'aide d'inserts ultrasoniques endodontiques. Dans ce cas, il est recommandé d'utiliser un petit insert ultrasonique pourvu d'une extrémité ronde diamantée ou un insert ultrasonique conçu pour la chirurgie périapicale. Ces inserts ultrasoniques particuliers peuvent nettoyer les cornes pulpaires et les résidus du plafond sans éliminer la précieuse structure dentaire (Figs. 1 et 2).

Un élément supplémentaire, qui était notable par le passé, concerne l'introduction des limes dans les canaux radiculaires, qui doit être réalisée selon une direction perpendiculaire à la face occlusale de la dent. Pour parvenir à pénétrer dans les canaux, il est nécessaire de sacrifier une certaine quantité de structure dentaire saine. La préparation conservatrice de la cavité d'accès permet d'entrer dans les canaux selon un angle perpendiculaire au tiers coronaire du canal, comme l'illustre la Figure 1b. De plus, l'utilisation des limes rotatives modernes, précurvées et fabriquées dans des alliages superélastiques même en phase martensitique (phase de repos), permet de pénétrer dans les canaux radiculaires d'accès difficile sans risque de fracture.

Ce n'est qu'après avoir examiné l'anatomie réelle de la cavité pulpaire qu'il est possible de procéder à la mise en forme du canal radiculaire puis de passer aux phases de nettoyage et au scellement dans les trois dimensions. Grâce aux derniers protocoles d'activation des solutions d'irrigation, il est possible d'assurer un nettoyage plus précis et en profondeur. Ces protocoles sont notamment l'activation ultrasonique, l'activation sonique, le chauffage interne, le laser et la technique dite de « pression apicale négative ».

Pourquoi ?

Mais pourquoi se compliquer la vie ? C'est là l'une des questions qui reviennent le plus souvent quand il s'agit de préparer un accès selon un concept conservateur. La réponse est simple : puisque la conception de l'accès pro-

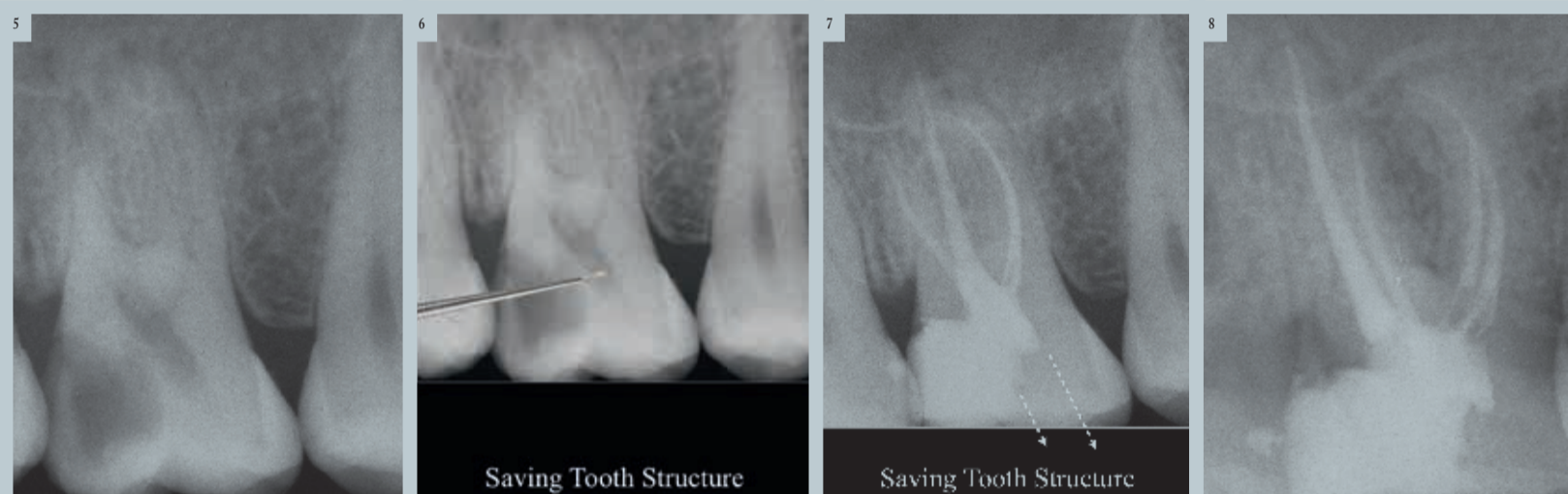
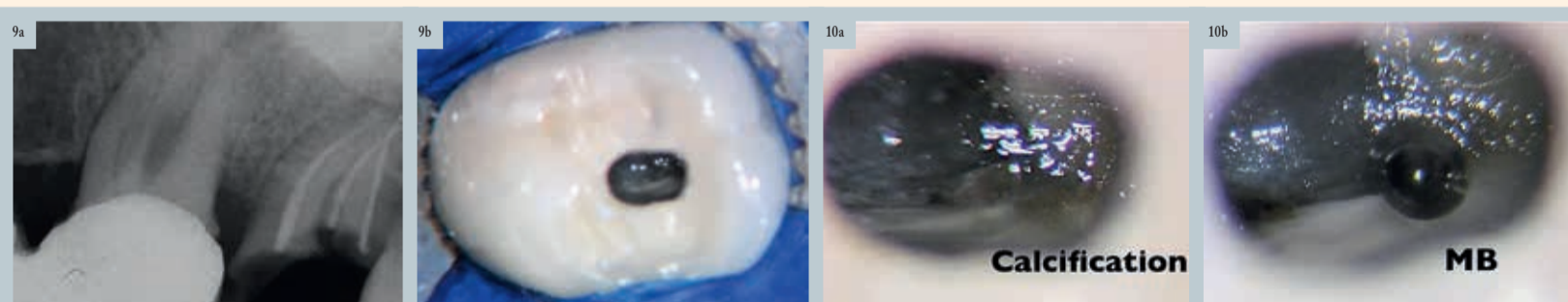
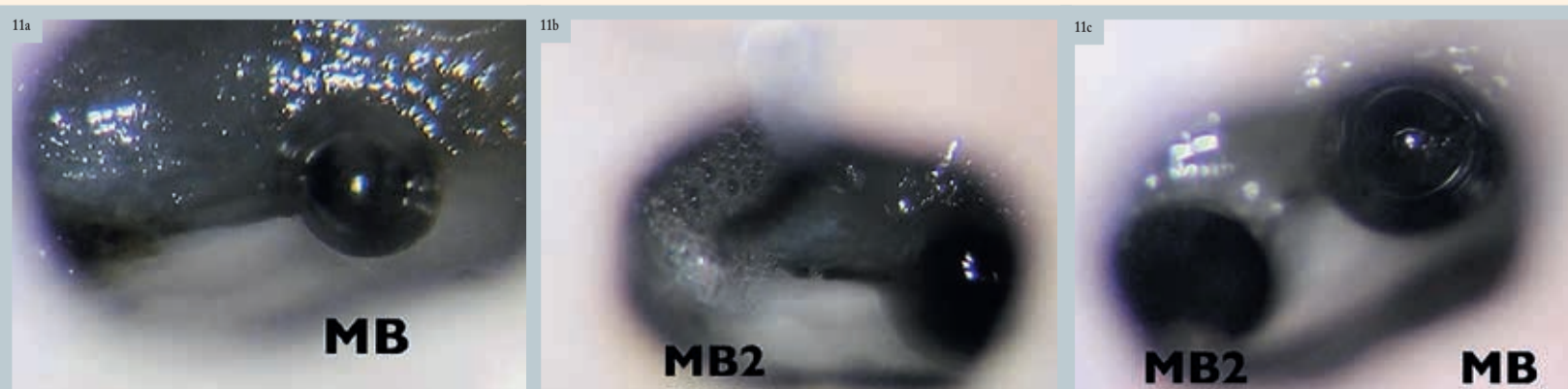


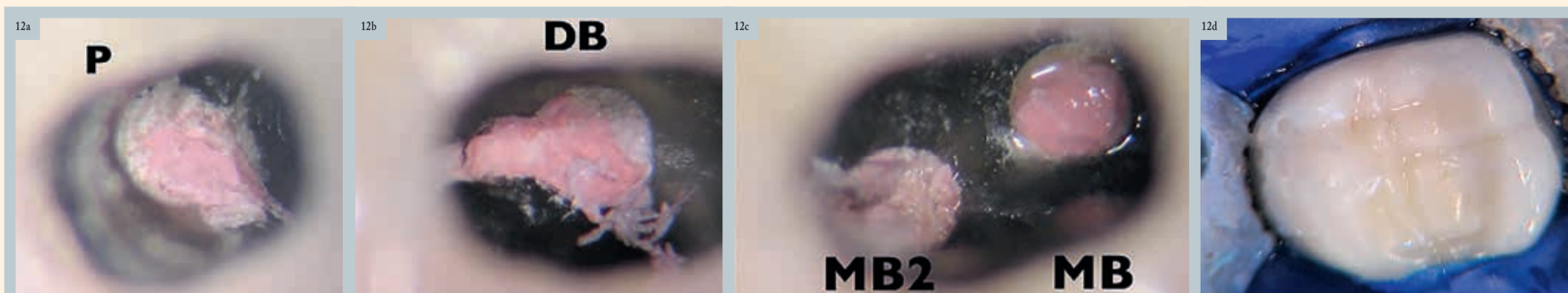
Fig. 5 : Radiographie périapicale préopératoire de la dent 16 qui présentait une lésion carieuse en mésial. | Fig. 6 : Nettoyage des cornes pulpaires au moyen d'un insert ultrasonique. | Fig. 7 : Radiographie périapicale postopératoire laissant apparaître la structure dentaire préservée. | Fig. 8 : Radiographie périapicale postopératoire laissant apparaître la structure dentaire préservée.



Figs. 9a et b : Radiographie périapicale préopératoire de la dent 26, touchée par une pulpite irréversible, pour laquelle une cavité d'accès a été préparée par une technique conservatrice sous la restauration coronaire. | Figs. 10a et b : Sous grossissement il est possible d'examiner et d'éliminer la calcification et d'exposer le canal méso-vestibulaire (MB).



Figs. 11a-c : L'isthme a été préparé sous grossissement au moyen d'un insert ultrasonique et le second canal méso-vestibulaire (MB2) a été exposé.



Figs. 12a-d : Les quatre canaux après l'obturation. P = palatin ; MB2 = second méso-vestibulaire ; MB = méso-vestibulaire ; DB = disto-vestibulaire.

posée dans le présent article n'est pas une situation extrême, et pour autant qu'elle soit accomplie avec l'expérience voulue et les technologies les plus récentes, dans le respect

de tous les paramètres susmentionnés, elle permet d'éviter les erreurs iatrogènes. Non seulement, la dent sera traitée selon une approche saine et sûre qui préservera la précieuse structure dentaire, mais le taux de réussite à court et à long terme sera également bien meilleur. Les Figures 3-13 illustrent la préparation d'une cavité d'accès par une technique conservatrice et ses applications aux cas cliniques.

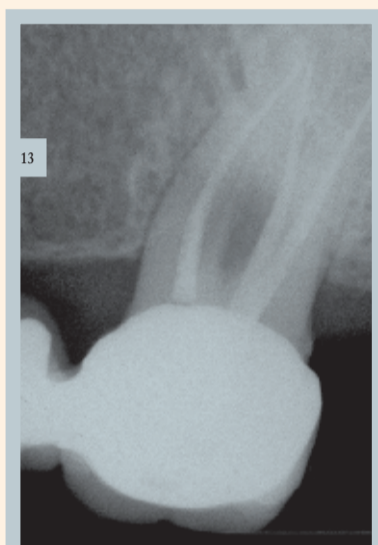


Fig. 13 : Radiographie post-opératoire.

Conclusion

Si grâce à la cavité d'accès préparée par une technique conservatrice, on parvient à éliminer la totalité de la lésion carieuse, à examiner tout le plancher pulpaire, à explorer l'ensemble des entrées canalaire, à préparer et à nettoyer les isthmes, et à supprimer toute calcification présente, on peut alors obtenir d'excellents taux de réussite à court et à long terme. Par-dessus tout,

la préservation de la précieuse structure dentaire saine sera assurée contrairement au concept d'accès classique.

Certes, pour préparer ces cavités d'accès par une technique conservatrice, le praticien doit posséder une expérience clinique suffisante. Mais l'utilisation des technologies modernes, en particulier le microscope opératoire dentaire, les inserts ultrasoniques, les limes rotatives les plus récentes et les derniers protocoles de nettoyage dans les trois dimensions, est également un aspect très important.

En conclusion, davantage d'endodontistes devraient donc adopter ces technologies modernes et ce concept de préparation conservatrice de l'accès afin de parvenir à de meilleurs taux de réussite et de longévité des traitements endocanalaire.

Note de la rédaction : une liste des références est disponible auprès de l'éditeur.



Dr. Alfredo Iandolo

est un professeur sous contrat au service d'endodontie de l'université de Naples Federico II en Italie. Il est possible de le contacter via son adresse électronique iandoloalfredo@libero.it.



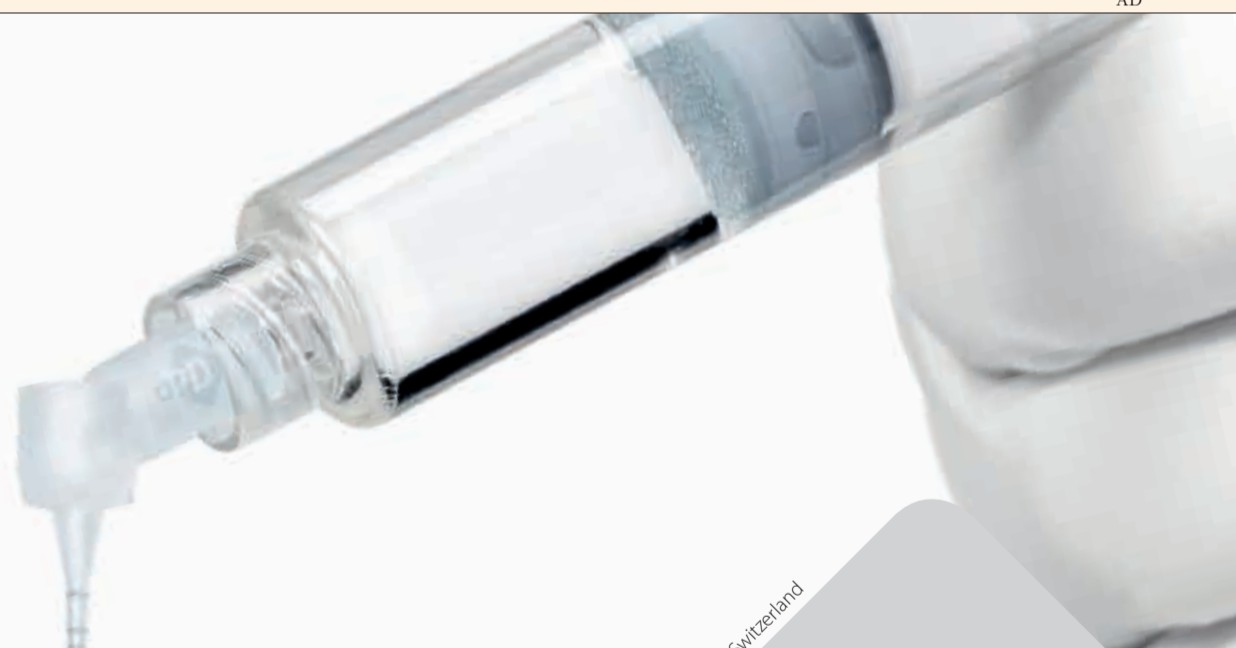Dr. Dina Abdel Latif

est endodontiste, enseignante clinique et préclinique (service de dentisterie conservatrice) à l'université d'Alexandrie en Égypte. Il est possible de la contacter via son adresse électronique dinaabdellatif81@gmail.com.

AD

IrriFlex®

UN NOUVEAU STANDARD EST NÉ



Produits Dentaires SA - Vevey - Switzerland

Une canule de conception novatrice pour l'irrigation avancée des canaux radiculaires.

Découvrez IrriFlex® sans plus attendre

pd-irriflex.com

Des dents de panda inspirent les scientifiques

SHENYANG / HEFEI / LANZHOU, Chine / BERKELEY, Californie, États-Unis : L'émail a pour fonction de protéger la dent tout au long de sa vie en fournissant une surface dure, résistante à l'usure et aux impacts, sans risque de rupture. Selon les chercheurs, le panda possède un émail dentaire particulièrement résistant, qui peut recouvrir sa structure et sa géométrie pour contrecarrer les premiers stades des dommages. - By Dental Tribune France

Une équipe composée de chercheurs de l'Institut de recherche sur les métaux de l'Académie chinoise des sciences de Shenyang, de l'Université des sciences et technologies de Hefei, de l'Université de technologie de Lanzhou et de l'Université de Californie, Berkeley aux États-Unis a étudié la structure des dents du panda et estime que leurs observations pourraient être reproduites dans l'émail des dents de tous les vertébrés, y compris chez les humains. Ces découvertes pourraient conduire à une conception de céramiques artificielles durables.

« L'émail dentaire possède une durabilité exceptionnelle et joue un rôle essentiel dans la fonction des dents, mais de manière comparable aux minéraux géologiques il présente une résistance remarquablement faible à l'apparition de larges fissures », a déclaré le professeur Robert O. Ritchie, qui a dirigé l'étude.

La conception ingénieuse de l'émail des dents du panda, qui doit résister à une alimentation quotidienne en bambou - un matériau d'une résistance et d'une dureté remarquables - comprend à l'échelle microscopique des prismes parallèles constitués de fibres nanométriques d'hydroxyapatite minérale

alignées verticalement et noyées dans un substrat organique. Lors d'un impact de l'émail, divers mécanismes de déformation sont mis en place pour atténuer la croissance de petites fissures et empêcher la formation de plus grandes fissures.

« L'émail dentaire du panda est capable après une déformation de récupérer partiellement sa géométrie et sa structure aux dimensions nanométriques de manière autonome pour contrecarrer le stade précoce des dommages », a expliqué le premier auteur, Zengqian Liu.

« [Cette] propriété résulte de l'architecture unique de l'émail dentaire, en particulier de l'alignement vertical de fibres minérales nanométriques et de prismes à l'échelle microscopique au sein d'une matrice riche en substances organiques réagissant à l'eau. »

L'hydratation joue un rôle clé dans le processus. La viscoélasticité de la matrice entourant les prismes et les fibres minérales facilite la récupération automatique, tandis que la présence d'eau diminue la largeur des fissures qui se sont formées, avec des conséquences minimales en termes de dureté.

« Nos travaux ont permis d'identifier un nouveau moyen par lequel l'émail des dents des vertébrés acquiert une durabilité exceptionnelle pour atteindre ses fonctionnalités », a ajouté Zengqian Liu. « Le processus d'auto-récupération représente une nouvelle source de durabilité qui diffère nettement du protocole conventionnel de la mécanique de rupture. »

L'architecture de l'émail dentaire du panda étant essentiellement similaire à celle des autres vertébrés, les chercheurs pensent que ce comportement d'auto-récupération est susceptible d'être reproduite dans l'émail dentaire en général. « Nos résultats sont également une source d'inspiration pour la mise au point de matériaux céramiques artificiels, durables et auto-récupérables », a déclaré le professeur Robert O. Ritchie. L'équipe espère développer des matériaux durables auto-récupérables inspirés de l'émail des dents en introduisant des polymères à mémoire de forme à l'interface de la céramique.

L'étude, intitulée « Hydration-induced nano- to micro-scale self-recovery of the tooth enamel of the giant panda » a été publiée dans le numéro de novembre 2018 du journal *Acta Biomaterialia*.

santé bucco-dentaire. « Notre étude a prouvé que les jeunes qui passent beaucoup de temps devant l'ordinateur ont de mauvaises habitudes alimentaires et un mauvais comportement en matière d'hygiène buccale, qui influent tous deux sur leur santé bucco-dentaire. »

D'après J. Tomczyk, l'éducation sur la santé bucco-dentaire est un facteur contributif. Selon lui, les personnes qui passent beaucoup de temps sur un ordinateur doivent prendre conscience que ce comportement passif peut favoriser de mauvaises habitudes alimentaires et de santé bucco-dentaire. « En outre, les habitudes développées à l'adolescence persistent généralement à l'âge adulte », a-t-il noté.

« Nous ne suggérons pas l'interdiction des ordinateurs, mais il faut davantage de connaissances et de sensibilisation à ce problème », a poursuivi J. Tomczyk.

L'étude, intitulée « Excessive computer use as an oral health risk behaviour in 18-year-old youths from Poland: A cross-sectional study », a été publiée en ligne le 1^{er} mai 2019 dans la revue *Clinical and Experimental Dental Research*.

L'utilisation excessive de l'ordinateur pourrait avoir un impact sur la santé bucco-dentaire

Les chercheurs ont basé leur analyse sur un questionnaire portant sur le statut socio-économique et sur le comportement lié à la santé de 1 611 personnes, toutes issues de Pologne et âgées de 18 ans. Ils ont ensuite évalué cliniquement l'état des dents et des gencives des participants. - By Dental Tribune France

Les résultats ont montré que les jeunes qui passaient plus de temps sur les écrans avaient tendance à moins se brosser les dents, à négliger l'utilisation du fil dentaire et à omettre la consultation chez le dentiste. Les résultats étaient particulièrement graves chez les garçons qui passaient de nombreuses heures sur l'ordinateur : 50% étaient enclins à ne pas se brosser les dents deux fois par jour.

Jacek Tomczyk, directeur de l'Institut d'écologie et de bioéthique de l'Université Cardinal Stefan Wyszyński de Varsovie, a déclaré à l'équipe de Dental Tribune International que les résultats de l'étude démontrent un lien clair entre l'utilisation de l'ordinateur et la

Blanchiment dentaire professionnel : un pilier important des concepts de pratique moderne

Entretien avec le Dr. Christian Gan :

1. Depuis combien de temps proposez-vous le blanchiment dentaire dans votre cabinet et qu'est-ce qui vous a motivé à le faire ?

« Lorsque j'ai ouvert mon propre cabinet dentaire - Mijn Tandarts Heemskerk - il y a de cela 9 ans, j'ai commencé à proposer des traitements de blanchiment. La tendance vers des dents plus blanches s'accroît régulièrement depuis quelques années dans la mesure où les gens sont enclins à juger les autres sur leur apparence générale - surtout la couleur de leurs dents. L'objectif de ces traitements va au-delà du simple effet de blanchiment. Ils servent plutôt à créer un beau sourire séduisant et à augmenter l'assurance des patients. »

2. Quelles options de blanchiment préférez-vous ?

« Après le premier traitement effectué dans mon cabinet et quelques instructions détaillées, je recommande personnellement de poursuivre les traitements à domicile avec Opalescence™ PF 16%. D'une part, le blanchiment avec Opalescence PF est facile à mettre en œuvre grâce aux gouttières personnalisées parfaitement ajustées. D'autre part, il donne des résultats impressionnants et durables. Comparé à d'autres produits de blanchiment et d'après le professeur Pfeilzer (université ACTA à Amsterdam), Opalescence PF associe à ce jour les résultats les plus efficaces et les caractéristiques de manipulation les plus sûres.

Il est également intéressant pour tous les dentistes d'un point de vue économique car seule une prise d'empreinte rapide est nécessaire en cabinet. Ensuite, aucun temps au fauteuil n'est nécessaire car le patient sera tout à fait en mesure de poursuivre le traitement

chez lui de manière indépendante. Ainsi, il est possible de réaliser un gain de temps et une réduction des coûts qui se traduisent par des revenus supplémentaires. »

3. Comment fonctionne le blanchiment dentaire ?

« L'agent de blanchiment (peroxyde de carbamide ou peroxyde d'hydrogène) pénètre dans les prismes de l'émail pour atteindre les molécules colorées à l'intérieur des dents. Les molécules d'oxygène initient le processus de blanchiment en réagissant avec les molécules colorées présentes dans les dents, cassant ainsi les liaisons qui les maintiennent ensemble. Les molécules d'oxygène se répandent et blanchissent ainsi toute la dent. Le résultat est l'obtention de dents qui semblent plus blanches et plus éclatantes. »

4. Quelles sont vos expériences en matière de blanchiment dentaire et quels résultats est-il possible d'obtenir ?

« D'après mon expérience, le blanchiment dentaire est vraiment un moyen simple d'offrir des bénéfices significatifs et de la valeur ajoutée à vos patients. Il est littéralement adapté à tout le monde - même aux patients ayant des obturations dans la région antérieure.

Il est important d'expliquer au préalable les options au patient - quelles attentes peuvent être satisfaites avec un traitement de blanchiment. Si mes patients demandent un « sourire Hollywood », il nous faut évaluer si cela est possible avec des procédures de blanchiment seules ou s'il est recommandé d'utiliser des facettes.

Habituellement, les patients intéressés par un traitement de blanchiment



Opalescence PF (Ultradent Products) offre à vos patients un blanchiment cosmétique professionnel associé au confort d'un traitement à domicile. Disponibles avec trois parfums, le gel de blanchiment (peroxyde de carbamide à 10% et 16%) est fourni dans une gouttière sur mesure. - Image © Ultradent Products

demandent également des informations générales importantes dans la mesure où ils ont conscience de l'importance de leurs dents et envisagent de prendre soin au mieux de leur santé bucco-dentaire. Nous leur remettons par conséquent, à l'issue la première consultation, des directives détaillées sur le blanchiment destinées à l'utilisateur. Il est possible d'y trouver aisément des précisions ainsi que les réponses aux questions supplémentaires qui peuvent surgir à la maison. »

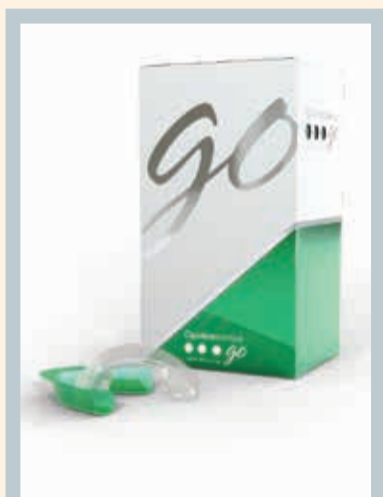5. Quelles sont habituellement les attentes de vos patients ?

« La plupart des patients souhaitent simplement avoir des dents plus éclatantes, plus blanches et un beau sourire sans taches. Lorsque nous leur expliquons les avantages du blanchiment dentaire, ils sont habituellement soulagés que la procédure soit si douce, facile et simple. »

6. Quels sont les bénéfices pour vos patients et comment peuvent-ils conserver leur sourire éclatant aussi longtemps que possible ?

« Grâce à leurs dents plus blanches et leur sourire plus séduisant, les patients modifient automatiquement certains comportements et gagnent, par conséquent, en assurance. Nous voyons souvent des patients plus heureux et généralement plus satisfaits lors des séances de suivi.

Les études montrent que, même après deux ans, les dents sont encore habituellement plus blanches qu'avant le traitement de blanchiment. De plus, les retouches peuvent aisément être faites à domicile avec les gouttières personnalisées existantes et quelques seringues de gel de blanchiment qui peuvent être obtenues au cabinet.

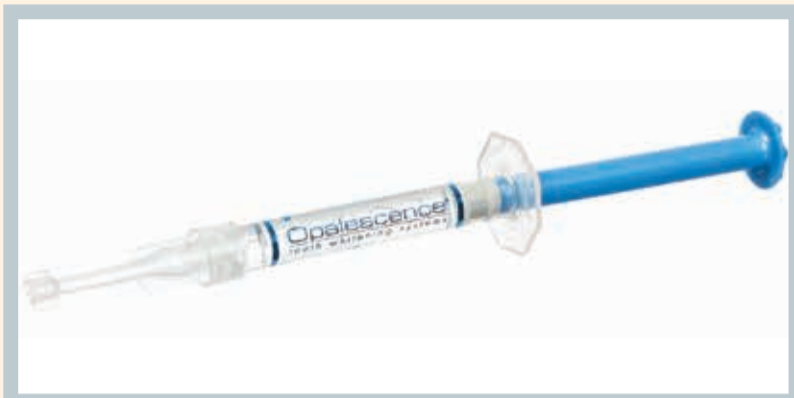

Opalescence Go (Ultradent Products) avec 6% de peroxyde d'hydrogène associe la facilité du prêt à porter à une gouttière d'une conception améliorée pour une adaptation optimisée et encore plus de confort. - Image © Ultradent Products

Un effet secondaire supplémentaire très apprécié est que les belles dents entraînent souvent une meilleure hygiène bucco-dentaire. Si l'on repense à sa scolarité, on se souviendra qu'on faisait le plus d'efforts pour les matières dans lesquelles on était de toute façon fort. Il se passe littéralement la même chose avec les dents séduisantes qui seront mieux entretenues qu'avant.

Nous recommandons également à nos patients de ne pas fumer après le traitement de blanchiment. Cependant, à mes yeux, les effets tachants de certains aliments et certaines boissons sont surestimés. »

7. Comment intégrez-vous le blanchiment dentaire dans vos processus de travail quotidiens ?



Opalescence PF (Ultradent Products) offre à vos patients un blanchiment cosmétique professionnel associé au confort d'un traitement à domicile. Disponibles avec trois parfums, le gel de blanchiment (peroxyde de carbamide à 10% et 16%) est fourni dans une gouttière sur mesure. - Image © Ultradent Products

« À mon avis, il est extrêmement important de donner autant d'informations que possible sur le traitement et d'inviter à passer rapidement à l'action. Si un(e) patient(e) est intéressé(e) par un traitement de blanchiment, je délègue la partie informations sur la procédure, les possibilités, les coûts et les attentes à mon assistant(e). Mes patients apprécient beaucoup cela. Il est également recommandé de débiter le traitement tout de suite. Dès que les gouttières sont prêtes, les informations sont de nouveau communiquées.

Le blanchiment n'est pas seulement proposé par le dentiste au cours des visites régulières. Il s'agit plutôt d'un sujet courant qui est discuté avec les hygiénistes ou les assistant(e)s dentaires à l'occasion des traitements préventifs ou prophylactiques. Nous faisons en outre la promotion de notre offre de blanchiment au moyen d'affiches et de brochures dans la salle d'attente ainsi que par le biais de nos activités sur les médias sociaux. La situation idéale est celle où le patient pose de manière proactive des questions sur le traitement.

Chose intéressante, les patients sont souvent surpris que les traitements de blanchiment ne soient pas si chers et réellement abordables. »

8. Comment attirez-vous l'attention des patients sur votre programme de blanchiment dentaire ?

« Les meilleures plateformes pour attirer l'attention sont la présence en ligne et sur les médias sociaux ainsi que notre salle d'attente. Nous avons notamment créé notre propre vidéo YouTube sur le blanchiment des dents vers laquelle nous avons mis un lien sur notre site Web et sur nos profils sur les médias sociaux. Nous projetons en outre des vidéos dans la salle d'attente. Rendre l'offre de blanchiment visible et claire favorisera automatiquement sa demande. »

9. Le blanchiment dentaire contribue-t-il à une plus grande loyauté des patients ?

« Le blanchiment dentaire est considéré comme l'une des disciplines supérieures dans un cabinet dentaire. Ces traitements aident à gagner la confiance des patients et portent ainsi la relation patient/praticien à un niveau supérieur. Nos patients extrêmement satisfaits nous le prouvent tous les jours. En retour, les patients heureux envisagent de garder de belles dents aussi longtemps que possible. Ils viennent par conséquent plus souvent dans notre cabinet. »

10. Quelle autre valeur ajoutée le blanchiment dentaire apporte-t-il à votre cabinet dentaire ?

« Un programme de blanchiment dentaire convenable modifiera la position des professionnels dentaires. Les patients identifieront le dentiste comme un dentiste cosmétique. Nous proposons tout l'éventail de traitements de blanchiment dentaire dans notre cabinet. Très souvent, des associations avec des traitements tels qu'Invisalign, les reconstructions complètes ou les facettes, par exemple, sont également réalisées à notre guichet unique. De nos jours, le blanchiment dentaire constitue l'un des piliers les plus importants de la pratique dentaire moderne - d'un point de vue professionnel, économique mais aussi prestigieux. »

11. Y a-t-il des produits supplémentaires ou alternatifs pour le blanchiment dentaire à domicile ?

« Dans notre cabinet, nous avons une grande expérience du blanchiment avec Opalescence Go™. La concentration en peroxyde d'hydrogène du produit de blanchiment Opalescence Go est de seulement 6% ; il peut par conséquent être parfaitement utilisé pour le blanchiment à domicile. Le produit est facile à manipuler dans la mesure où il est conditionné dans des gouttières préchargées prêtes à l'emploi. Il n'est donc pas nécessaire de prendre des empreintes et de fabriquer des gouttières personnalisées. Les patients peuvent débiter le traitement immédiatement et à un coût réduit. Ce type de traitement est idéal pour tout le monde ; les patients plus jeunes, toutefois, apprécient particulièrement le concept facile et confortable. Nous proposons le blanchiment avec Opalescence Go pour 99 EUR dans notre cabinet. »

12. Que recommanderiez-vous aux dentistes qui ne proposent pas encore de traitements de blanchiment à ce jour ?



Dr. Christian Gan

Le dentiste Christian Gan propose des traitements de blanchiment dans son cabinet dentaire, Mijn Tandarts Heemskerk, depuis sa création il y a 9 ans. - Image © Kim Verkade

Mijn Tandarts
Steenhouwerskwartier 29c
1967 KD, Heemskerk, NL
www.mijntandarts.com

« En tout premier lieu, il est essentiel d'informer les patients de tous les avantages exceptionnels que les traitements de blanchiment peuvent offrir. Il convient de souligner qu'ils sont très sûrs et efficaces - à condition qu'ils soient réalisés par un professionnel dentaire bien formé et expérimenté.

Au contraire, les produits en vente libre peuvent être tentants au début. Cependant, s'ils ne sont pas utilisés comme il convient, ils peuvent être nocifs et causer des dommages ; leur efficacité est en outre sincèrement insuffisante.

Ma stratégie est de dire à mes patients que je blanchis mes dents régulièrement. Il n'y a pas de meilleure façon de promouvoir les traitements de blanchiment - quel dentiste abîmerait ses propres dents ? »

Opalescence™
tooth whitening systems

● ● ● ● ● ● ● ●

MY SMILE IS
Classic

#MYSMILEISPOWERFUL

Mike, Américain père de famille, apiculteur et skieur -, sourit lorsqu'il voit les autres réussir, en particulier ses enfants. Le blanchiment des dents Opalescence™ PF offre des temps de port flexibles qui lui permettent de conserver son sourire éclatant d'une manière qui correspond à son style de vie :

- Blanchiment à domicile avec gouttières personnalisées
- 10% ou 16% de peroxyde de carbamide

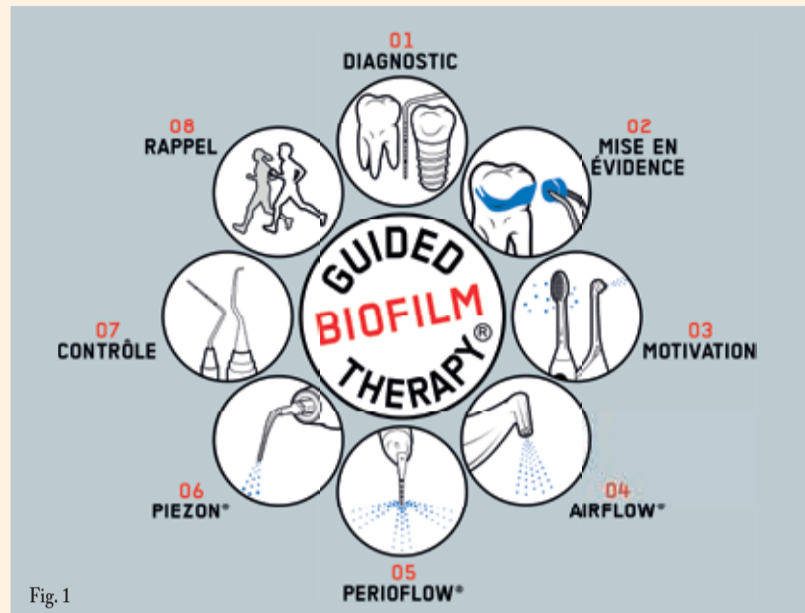
Pour en savoir plus sur le blanchiment dentaire cosmétique, visitez opalescence.com/eu.

www.ultradent.com/eu
© 2019 Ultradent Products, Inc. All rights reserved.

AD

L'AIRFLOW et la poudre PLUS d'EMS : des outils simples d'utilisation et efficaces pour la maintenance implantaire et le traitement des maladies péri-implantaires

Dr. Jacques Hassid



Nous savons maintenant que cinq à dix ans après la pose d'un implant, 20% des patients sont touchés par une maladie péri-implantaire.

C'est pour cette raison qu'en l'absence d'un suivi et d'un contrôle réguliers appelés « maintenance », le risque de péri-implantite augmente.¹

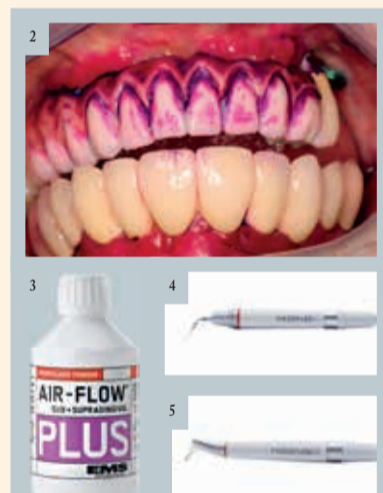

Fig. 2 Mise en évidence de biofilm
Fig. 3 Poudre AIRFLOW® Plus
Fig. 4 La pièce à main AIRFLOW
Fig. 5 La pièce à main AIRFLOW PERIO

Nous savons également que l'utilisation d'inserts métalliques ou de curettes pour l'élimination des dépôts bactériens est néfaste, et ceci est d'autant plus vrai sur les surfaces implantaires. Ces instruments vont, en effet, endommager la surface de l'implant et les tissus avoisinants.

Aujourd'hui, EMS propose un protocole simple mais efficace pour éliminer le biofilm et les dépôts minéralisés : la Guided Biofilm Therapy. (fig.1)

Au préalable, pour garantir un résultat optimal et avant de commencer le traitement, il est primordial d'établir un diagnostic individuel des dents, des tissus mous et des muqueuses, de sensibiliser et motiver le patient sur l'intérêt d'une bonne hygiène buccale. En effet, la prophylaxie professionnelle doit être soutenue par une prophylaxie individuelle. Pour se faire, l'utilisation d'un révélateur de plaque peut être très utile (fig.2). Il permet de sensibiliser le patient et de le motiver à suivre vos recommandations matière en d'hygiène buccale.

Après ces 3 premières étapes essentielles, les technologies AIRFLOW® et PERIOFLOW avec la poudre PLUS, poudre ultra fine (14 µm) à base d'érythritol vont vous permettre d'éliminer tout en douceur le biofilm et le tartre récemment formé en sous et supra-gingival sans altérer les surfaces implantaires et les tissus gingivaux (fig.3).

La pièce à main AIRFLOW permet un nettoyage complet et confortable pour le patient du sulcus péri-implantaire jusqu'à une profondeur de 4 mm. (fig.4)

La pièce à main AIRFLOW PERIO avec sa buse en plastique souple à usage unique prend le relais pour l'élimination du biofilm dans les poches péri-implantaires d'une profondeur de 4 à 9 mm. sans endommager la surface de l'implant. (fig.5)

Si besoin, vous pourrez éliminer les dépôts tartriques résiduels avec la technologie Piezon et l'instrument PI. Avec son embout en PEEK (surmoulage plastique de haute technologie), l'instrument PI permet de réaliser un débridement peu invasif sur les surfaces implantaires, piliers et couronnes prothétiques. Il n'endommage ni les surfaces en titane ni celle en zircone.

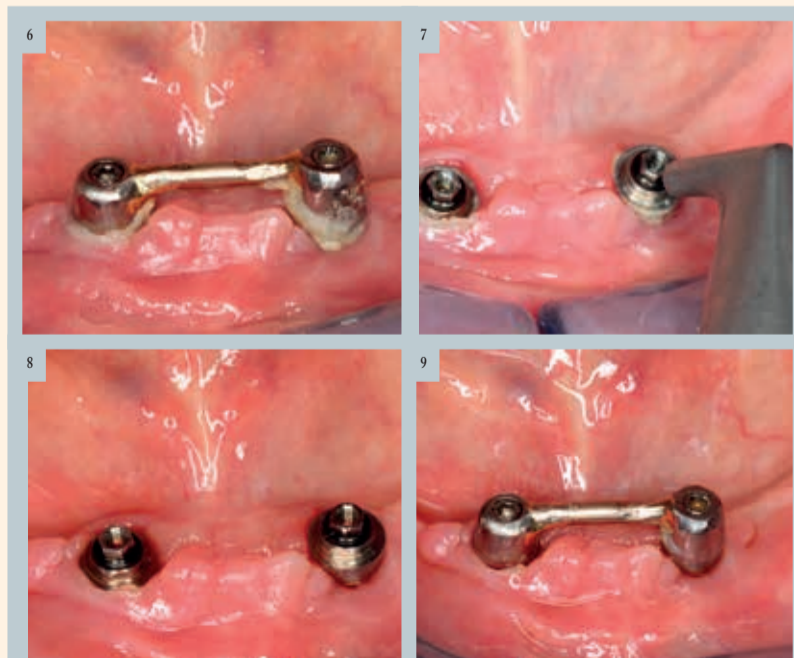


Fig. 6 situation initiale | Fig. 7 nettoyage avec la poudre PLUS et la pièce à main AIRFLOW | Fig. 8 après nettoyage avec l'AIRFLOW | Fig. 9 Contrôle à 15 jours et la poudre Plus



Dr Jacques Hassid – Colmar (France),
exercice exclusif en parodontologie et
implantologie

Ce protocole sera nettement moins traumatique pour les tissus mous et les surfaces implantaires. De plus, il satisfera et fidélisera vos patients par son confort et ses résultats significatifs.

En pratique... du cas simple au cas plus complexe

Traitement d'une mucosite

Patiente de 70 ans qui présente une inflammation péri-implantaire (fig.6) symptômes : douleurs et gêne fonctionnelle. Dépose de la barre, nettoyage avec la poudre PLUS et la pièce à main AIRFLOW (fig.6 et 7). Contrôle à 15 jours => disparition des symptômes (fig.8)

Traitement d'une péri-implantite

Une patiente née en 1968 sans problème de santé se plaint d'une inflammation péri-implantaire persistante avec saignements au brossage. Lors de l'examen clinique et radiologique, je constate trois implants placés en 45, 46 et 47. Ces implants ont été posés en 2005. Un défaut péri-implantaire est diagnostiqué sur l'implant 45.

Après avoir constaté une péri-implantite moyenne, le plan de traitement a été le suivant :

- Motivation et enseignement d'une hygiène bucco-dentaire
- Les moyens utilisés : la poudre AirFlow Plus et l'instrument Piezon PI en PEEK de EMS, à raison de trois séances sur trois semaines.
- Une antibiothérapie par voie

générale (Amoxicilline 500 3x/jour et Métronidazole 500 2x/jour pendant 10 jours) et bains de bouche à base de Chlorhexidine 0,2% ont été prescrits.

A 1 an post-opératoire, le sondage réalisé montre une nette amélioration car les valeurs sont sur la dent n°45 : 3 mm en distal, 2 mm en vestibulaire, 3 mm en mésial et 2 mm en lingual.



Fig. 20: AIRFLOW PROPHYLAXIS MASTER

AIRFLOW PROPHYLAXIS MASTER

La dernière innovation EMS alliant les technologies AIRFLOW, PERIOFLOW et PIEZON, une solution unique pour le traitement des maladies parodontales et implantaires !

Plus d'infos sur
<https://www.ems-dental.com/fr>

EMS
MAKE ME SMILE.

¹ (Mombelli A, Müller N, Cionca N. The epidemiology of peri-implantitis. Clin Oral Implants Res 2012; 23 Suppl 6 : 67-76. / Consensus statements and recommendations for prevention and management of biologic and technical implant complications; Heitz-Mayfield LJ, Needleman I, Sakli GE, Pjetursson BE; Int J Oral Maxillofac Implants. 2014; 29 Suppl:346-50)

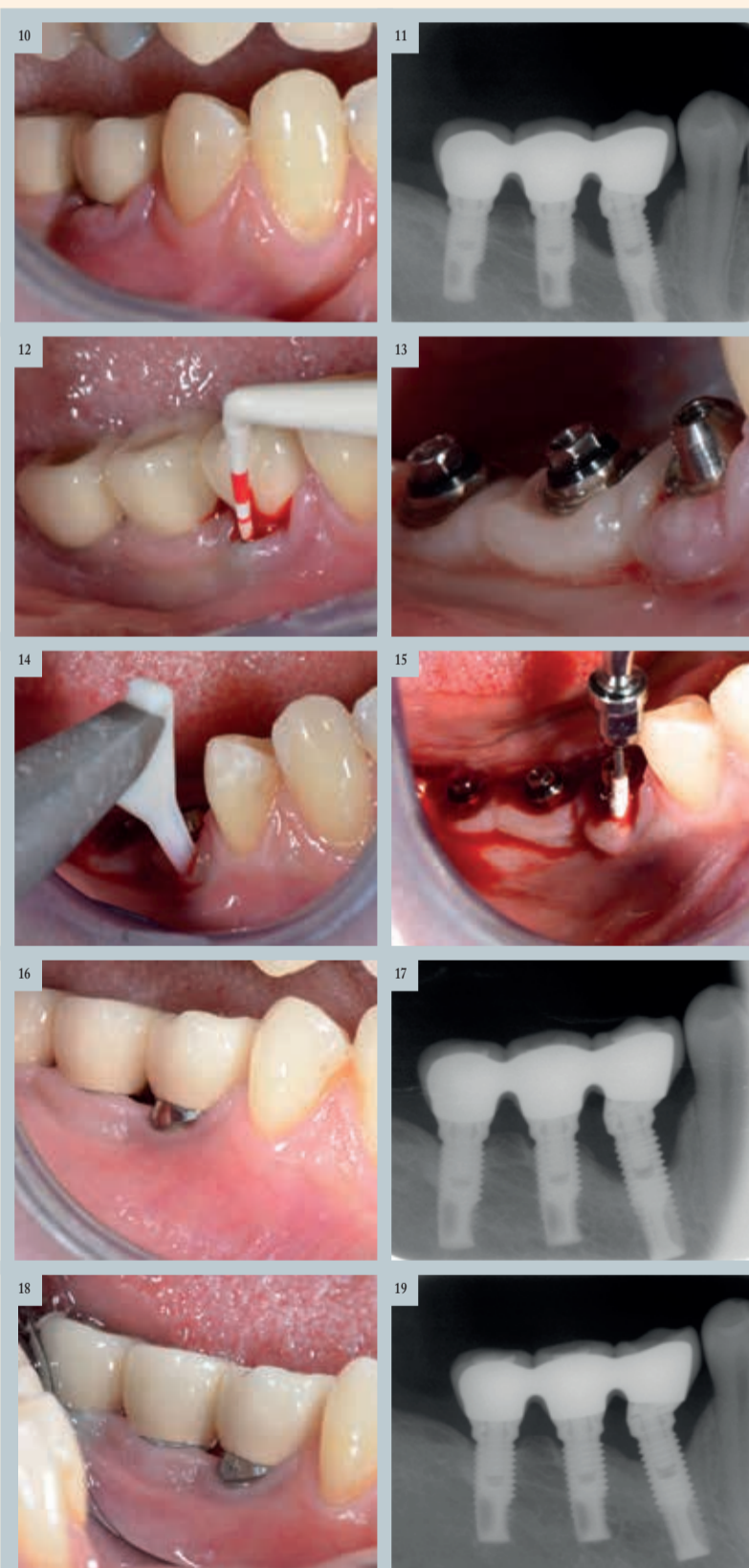


Fig. 10 Situation initiale | Fig. 11 Examen radiographique initial | Fig. 12 Le sondage révèle une poche de 7 mm en distal, 7 mm en mésial et 6 mm en vestibulaire. | Fig. 13 La prothèse supra-implantaire est déposée afin d'améliorer l'accès lors du traitement. | Fig. 14 La buse PERIO EMS est délicatement introduite dans la poche puis un mouvement de va et vient pendant 5 secondes est appliqué | Fig. 15 Instrument PI EMS en PEEK | Fig. 16 Contrôle à 6 mois, on note la résolution de l'inflammation gingivale. | Fig. 17 Radiographie 6 mois | Fig. 18 Contrôle à 1 an | Fig. 19 Radiographie à 1 an

Produits

Avec X-MIND PRIME, Acteon démocratise l'examen 3D au sein des cabinets dentaires

Dernier-né dans la gamme des équipements panoramiques 2D et CBCT 3D d'ACTEON, X-Mind prime est un concentré de technologie allié à toujours plus de simplicité! Présenté en exclusivité lors du salon IDS 2019, cet appareil fait preuve d'une incroyable ingéniosité à travers sa compacité, et sa facilité d'utilisation tout en combinant les technologies 2D et 3D. Avec X-Mind prime, la haute technologie est également à portée de main grâce à des outils qui permettent un diagnostic précis et une planification complète du traitement. ACTEON démontre à nouveau sa capacité d'innovation et son expertise pour devenir LA référence en imagerie dentaire.

Une solution high tech complète qui démocratise la 3D

X-Mind prime, c'est d'abord une solution complète qui associe les technologies 2D et 3D. Bénéficiant d'un même capteur, le praticien passe aisément d'un mode à l'autre sans perte de temps. Avec de telles possibilités, X-Mind prime propose un vaste choix d'examen panoramiques (24) et CBCT (32) et couvre ainsi de nombreuses applications cliniques, notamment l'implantologie, l'endodontie, l'observation des ATM et des sinus. Les praticiens pourront aussi scanner des objets en 3D comme les modèles en plâtre et les impressions en silicone, ce qui ouvre le champ des possibilités.

Avec cette solution, tous les cabinets dentaires peuvent désormais proposer un examen 3D à leurs patients et élargir leur expertise. Et ce n'est qu'une partie des performances possibles avec X-Mind prime. En effet, équipé du logiciel de précision ACTEON Imaging Suite (compatible Windows et Mac), l'appareil fournit des fonctionnalités avancées. Grâce à une manipulation intuitive des images et des outils de pointe, la planification implantaire est simplifiée. En outre, l'édition de rapports personnalisés favorise la communication. Adaptée au flux de travail des praticiens, cette solution facilite leur diagnostic et assure, pour les patients, une prise en charge précise, fiable et rapide.

Un appareil compact et simple qui facilite le quotidien des praticiens

X-Mind prime est un système compact et léger ce qui est une réelle innovation pour un équipement 3D. C'est ainsi l'assurance de pouvoir intégrer cet équipement au sein des cabinets les plus exigus. Et l'ingéniosité de X-Mind prime ne s'arrête pas là! Avec son système de fixation murale intelligente, l'appareil s'adapte plus facilement à toutes les configurations spatiales, évitant ainsi tout encombrement au sol. Livré préassemblé au cabinet, l'appareil est opérationnel en moins d'une heure grâce à l'intervention d'un seul spécialiste, ce qui permet de ne pas interrompre le travail quotidien.

Utiliser X-Mind prime, c'est également bénéficier pour les praticiens d'un

véritable confort dans leur pratique au quotidien. L'appareil se distingue par sa facilité d'utilisation : le patient se positionne face au praticien lors de l'examen, et le panneau de commande simplifié situé sous le support mentonnier permet une manipulation simple et précise.

La reconnaissance automatique du support mentonnier en fonction du type d'examen sélectionné permet un positionnement patient sans erreur. Le praticien gagne ainsi un temps notable dans ses tâches quotidiennes.



Le X-Mind Prime d'Acteon - Image: Acteon

Une offre de service haut de gamme made in ACTEON

Acquérir X-Mind prime ne se limite pas à l'achat de l'appareil. ACTEON considère que la qualité de service auprès de ses clients est tout aussi essentielle que la qualité de ses produits, le Groupe déploie un véritable accompagnement personnalisé tenant compte des besoins et spécificité de chaque praticien.

Pionnier dans la fabrication de solutions d'imagerie dentaire innovantes et

moins invasives, ACTEON élargit sa gamme de panoramiques et de CBCT avec X-MIND prime, une solution tout-en-un qui combine la 2D et la 3D et intègre tout le savoir-faire de haute technologie du Groupe associé à sa qualité de service. X-Mind prime est également disponible en version panoramique seulement.

www.acteongroup.com

SMILE IS IN THE AIR*

- ▶ FINI LES CUPULES
- ▶ FINI LA PÂTE À POLIR
- ▶ UTILISATION RÉDUITE DE L'INSTRUMENTATION MANUELLE ET ULTRASONIQUE

ems-dental.com

MAKE ME SMILE™

AFPM_03/18 *Il y a du sourire dans l'air. *Faites-vous sourire. Dispositif Médical (DM) de classe IIa - Marquage CE 0124 - Organisme certificateur : DEKRA Certification GmbH - Fabricant EMS SA. DM pour soins dentaires, réservé au professionnel de santé. Lisez attentivement les instructions figurant dans la notice ou sur l'étiquetage avant toute utilisation.

L'importance d'une échelle radiologique préopératoire pour évaluer la difficulté d'extraction chirurgicale d'une troisième molaire inférieure incluse

pl» distincts : la longueur radiculaire et le type radiculaire.⁵ Ils ont attribué une note comprise entre 0 et 2 à chaque variable et ont additionné les notes individuelles pour parvenir à une évaluation finale de la difficulté chirurgicale : 0-5 (aucune difficulté), 6-10 (difficulté moyenne) et plus de 10 (grande difficulté). Cette évaluation est l'une des échelles englobant le plus grand nombre de paramètres et il s'est avéré que des notes supérieures correspondaient à des durées d'ostéotomie et opératoires totales plus longues – ce qui confirmait l'efficacité de la classification.⁵

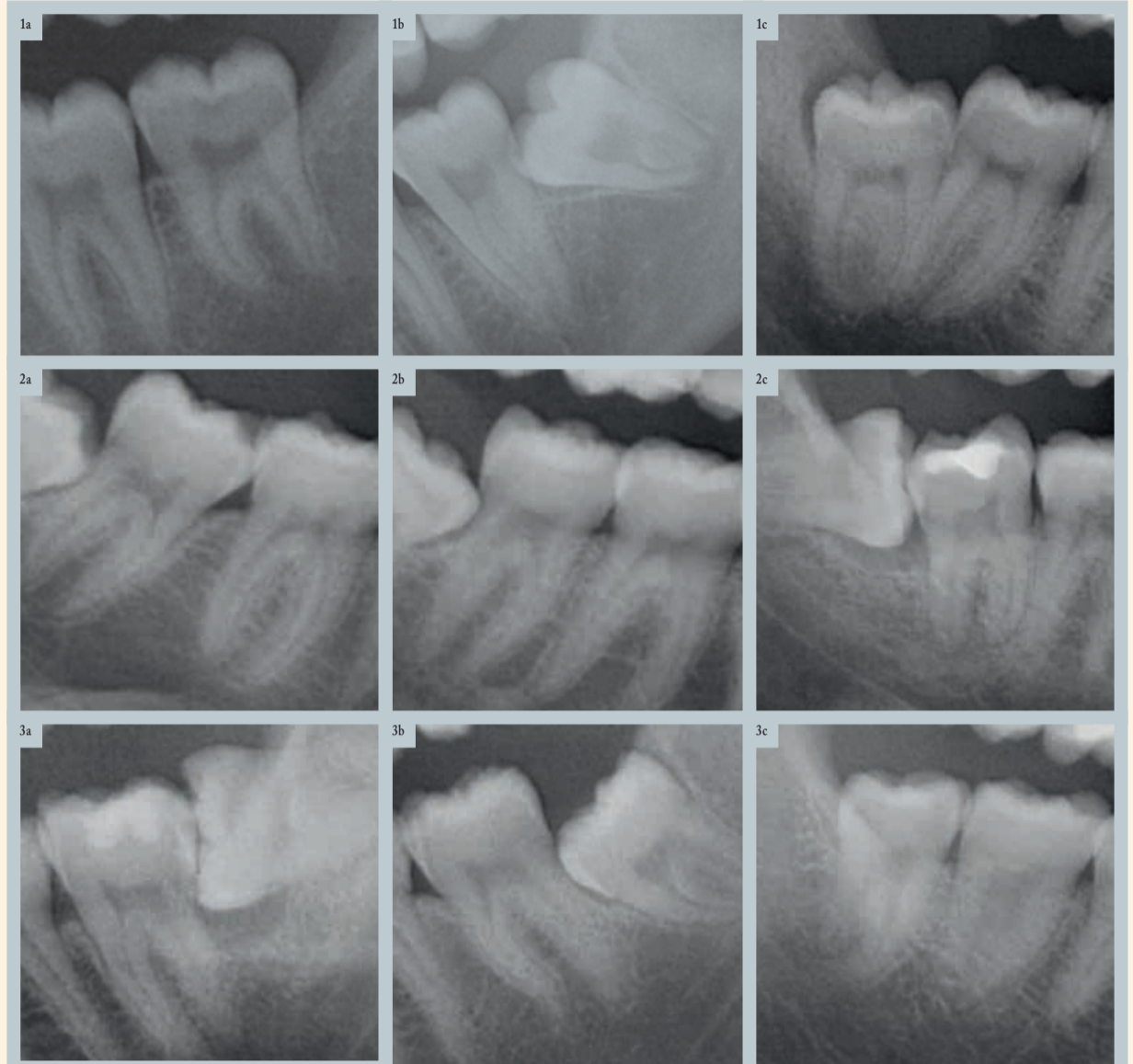
Une autre échelle clinique et radiologique prédictive de la difficulté d'extraction d'une troisième molaire a été développée par Romero-Ruiz et al. Celle-ci repose sur les paramètres classiques auxquels ils ont ajouté l'intégrité de l'os et de la muqueuse recouvrant la troisième molaire.⁶ La difficulté chirurgicale attendue était minimale si la dent était recouverte par la muqueuse uniquement, elle était par contre maximale si la molaire était entièrement recouverte par l'os et la muqueuse.

La prévision de la difficulté d'extraction chirurgicale d'une troisième molaire inférieure incluse est indispensable au plan de traitement et contribue à l'évaluation des compétences chirurgicales du professionnel dentaire, de même qu'elle diminue les complications, optimise la préparation du patient et minimise la douleur postopératoire ainsi que l'inflammation.

La présente étude décrit la difficulté chirurgicale sous forme d'une échelle reposant sur une série de paramètres et la compare avec la durée d'ostéotomie, la durée de sectionnement de la dent, la réalisation ou non d'une ostéotomie supplémentaire, et la durée opératoire totale. De plus, les paramètres radiologiques ont fait l'objet de mesures réelles pour identifier ceux dont l'incidence sur la difficulté chirurgicale était la plus significative.

Matériel et méthode

Une étude rétrospective faisant appel à des radiographies panoramiques a été menée chez des patients ayant subi l'extraction chirurgicale d'une troisième molaire inférieure incluse dans le service de stomatologie et de chirurgie maxillo-faciale (hôpital universitaire de Valence, Valence, Espagne). Les temps opératoires suivants ont été consignés : durées de l'ostéotomie et du sectionnement de la dent (en secondes) et durée opératoire totale (en minutes), comptée depuis le début de l'incision jusqu'à la dernière suture. Une échelle radiologique préopératoire a été développée (Figs. 1-10) à partir des valeurs moyennes de dix paramètres qui avaient été enregistrés par trois étudiants en médecine dentaire de la faculté de médecine et d'odontologie de l'université de Valence (Valence, Espagne), à l'aide du logiciel ImageJ (64 bits ; développé par les NIH (Instituts nationaux de la santé) des États-Unis, Bethesda, Maryland)⁷ : inclinaison de la troisième molaire, inclinaison de la deuxième molaire, radioclarité péricoronaire,



Figs. 1a-c : Inclinaison de la troisième molaire : (a) Verticale (1) ; (b) Mésiale (2) ; et (c) Distale ou horizontale (3). | Figs. 2a-c : Inclinaison de la deuxième molaire : (a) Mésiale (1) ; (b) Verticale (2) ; et (c) Distale (3). | Figs. 3a-c : Radioclarité péricoronaire : (a) Zone large (1) ; (b) Zone étroite (2) ; et (c) Non visible (3).

radioclarité radiculaire, morphologie radiculaire, longueur des lignes de Winter, distance entre le ramus et la deuxième molaire, largeur de la troisième molaire, surface coronaire et longueur radiculaire.

La distorsion des mesures radiologiques a été calculée par rapport aux mesures réelles de la troisième molaire pour effectuer l'étalonnage. Pour ce faire, on a utilisé les mesures radiologiques du diamètre et de la longueur de 15 troisièmes molaires inférieures incluses, exportées dans ImageJ, et les mesures au compas à calibrer obtenues après extraction de la troisième molaire, respectivement. L'analyse statistique de ces doubles mesures (ImageJ et compas à calibrer) a établi un coefficient de distorsion de 0,11.

La note finale a été obtenue par addition des notes individuelles de chaque paramètre, codée de la façon suivante en vue de l'analyse statistique : 1 = Aucune difficulté (10-16 points), 2 = Difficulté moyenne (17-23 points) et 3 = Grande difficulté (24-30 points). Les données ont été traitées au moyen de l'outil statistique SPSS (IBM SPSS Statistics pour Windows, version 21.0, IBM, Armonk, N.Y., États-Unis). La distribution normale des variables a été évaluée à l'aide du test d'hypothèse de Kolmogorov-Smirnov qui a confirmé le résultat dans tous les cas. Une analyse multivariée basée sur un modèle général de régression linéaire multiple a été réalisée pour définir la variable réponse sélectionnée (c'est-à-dire le temps) en fonction des paramètres de l'étude et des notes attribuées à la difficulté chirurgicale. Le niveau de signification statistique accepté était de 5% ($\alpha = 0,05$).

Résultats

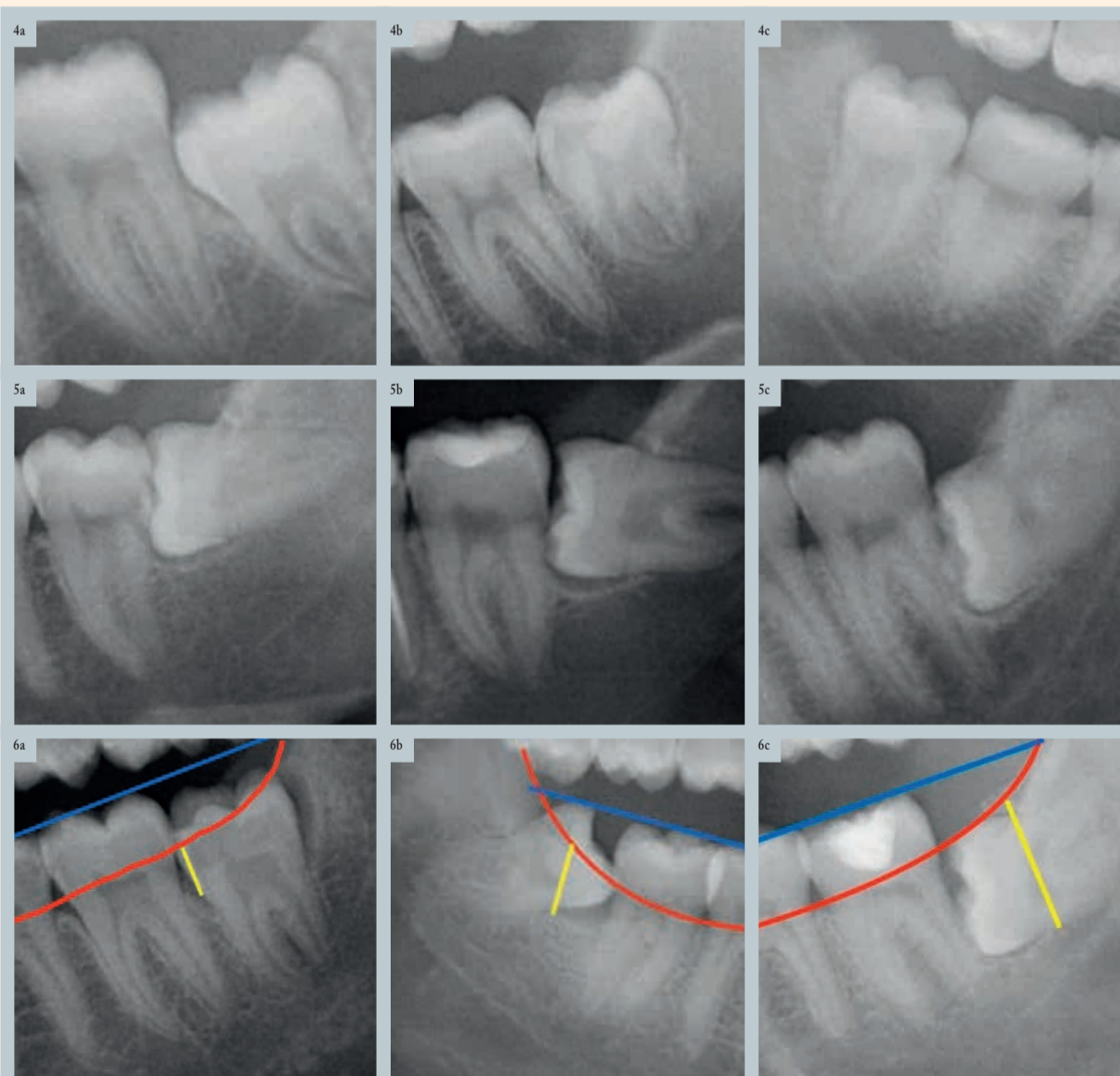
L'analyse a porté sur cent patients (41 hommes et 59 femmes) âgés de 18 à 45 ans (âge moyen de $24,9 \pm 6,5$ ans). Des troisièmes molaires inférieures gauches ($n = 49$) et droites (n

$= 51$) ont été extraites. La note finale maximale s'est élevée à 27 points, avec une note finale minimale de 13 (note finale moyenne de $19,4 \pm 2,6$ points). L'extraction n'a présenté aucune difficulté chez 14,6% des patients (10-16 points sur l'échelle de difficulté chirurgicale) tandis qu'elle s'est révélée de difficulté moyenne chez 79,2% (17-23 points) et de grande difficulté chez 6,3% (24-30 points) des patients.

La durée maximale de l'ostéotomie a été de 180 s et la durée minimale de 10 s (moyenne de $54,4 \pm 28,2$ s). Un sectionnement de la dent a été réalisé chez 74 patients en un temps moyen de $73,4 \pm 45,7$ s (maximum de 284 s). La durée opératoire totale moyenne a été de $10,8 \pm 5,3$ min (maximum de 30 min et minimum de 4 min).

La durée opératoire totale moyenne s'est révélée significativement plus longue dans le cas d'une inclinaison mésiale ainsi que d'une inclinaison distale ou horizontale des troisièmes molaires ($p = 0,043$). Il n'existait aucune différence significative dans les comparaisons de l'inclinaison de la deuxième molaire, de la radioclarité péricoronaire et de la radioclarité radiculaire. Par contre, la comparaison de la morphologie radiculaire a révélé des différences très significatives dans la durée d'ostéotomie ($p = 0,001$) et la durée opératoire totale ($p = 0,001$) (Tableau 1).

Le modèle général de régression linéaire multiple a montré que les paramètres quantitatifs ayant la plus forte incidence sur la durée d'ostéotomie étaient la longueur des lignes de Winter ainsi que la distance entre le ramus et la deuxième molaire. Une longueur supérieure des lignes de Winter a allongé la durée d'ostéotomie et, inversement, une distance



Figs. 4a-c : Radioclarité radiculaire : (a) Zone large (1) ; (b) Zone étroite (2) ; et (c) Non visible (3). | Figs. 5a-c : Morphologie radiculaire : (a) Unitaire ou fusionnée (1) ; (b) Distincte (2) ; et (c) Dysmorphique ou anormale (3). | Figs. 6a-c : Longueur des lignes de Winter : (a) < 5 mm (1) ; (b) 5-9 mm (2) ; et (c) > 9 mm (3).

plus importante entre le ramus et la face distale de la deuxième molaire l'a écourtée. Les paramètres qui s'avéraient linéairement corrélés avec la durée opératoire totale étaient la largeur coronaire et la distance entre le ramus et la deuxième molaire. La durée opératoire totale s'est avérée plus longue en présence d'une largeur coronaire supérieure et d'une distance plus courte entre le ramus et la deuxième molaire. La seule variable corrélée avec le temps de sectionnement de la dent a été largeur coronaire (Tableau 2).

Selon le modèle, des notes plus élevées sur l'échelle radiologique sont associées à des durées d'ostéotomie et opératoires totales plus longues. Pour chaque point supplémentaire sur l'échelle, la durée d'ostéotomie a augmenté de 2,89 s, tandis que la durée opératoire totale a augmenté de 0,56 s (Figs. 2a-c et 3a-c).

Discussion

Pour prévoir efficacement la difficulté d'extraction d'une troisième molaire inférieure incluse, il est nécessaire de tenir compte des résultats cliniques et radiologiques, qui contribuent non seulement à planifier la chirurgie, mais également à accroître la satisfaction du patient quant au traitement reçu. Barreiro-Torres et al. ont démontré l'importance du niveau d'expérience du praticien dans la capacité à établir un diagnostic de difficulté chirurgicale préopératoire. Il s'est avéré que les praticiens les plus expérimentés tendaient à sous-estimer les procédures chirurgicales et à n'examiner que les radiographies—et cet examen des radiographies seul peut mener à une évaluation insuffisante de la difficulté d'extraction.⁸

Les diverses méthodes développées pour évaluer la difficulté chirurgicale de l'extraction de troisièmes molaires inférieures incluses reposent sur l'examen préopératoire des radiographies panoramiques. Quoique la classification de Pell et Gregory¹ et de Winter² aient servi de référence, certains auteurs tels que García-García et al.,⁹ ont estimé que la classification de Pell et Gregory offre peu de sensibilité : dans bien des cas, elle n'a pas permis de détecter ceux qui, par la suite, se sont avérés difficiles après avoir été classés au moyen de l'échelle de Parant.¹⁰ Cette dernière,¹⁰ contrairement à l'échelle radiologique préopératoire utilisée dans la présente étude, a été conçue pour évaluer la difficulté d'extraction sous un angle clinique : elle repose sur le besoin d'évaluer le niveau d'intensité de l'effort chirurgical, du plus élevé au moins élevé, mais elle manque de valeur prédictive. Pedersen³ a ajouté un facteur supplémentaire à la classification de Pell et Gregory¹—la position de la troisième molaire—et a prédit la difficulté chirurgicale à partir de la somme des notes individuelles de l'échelle.

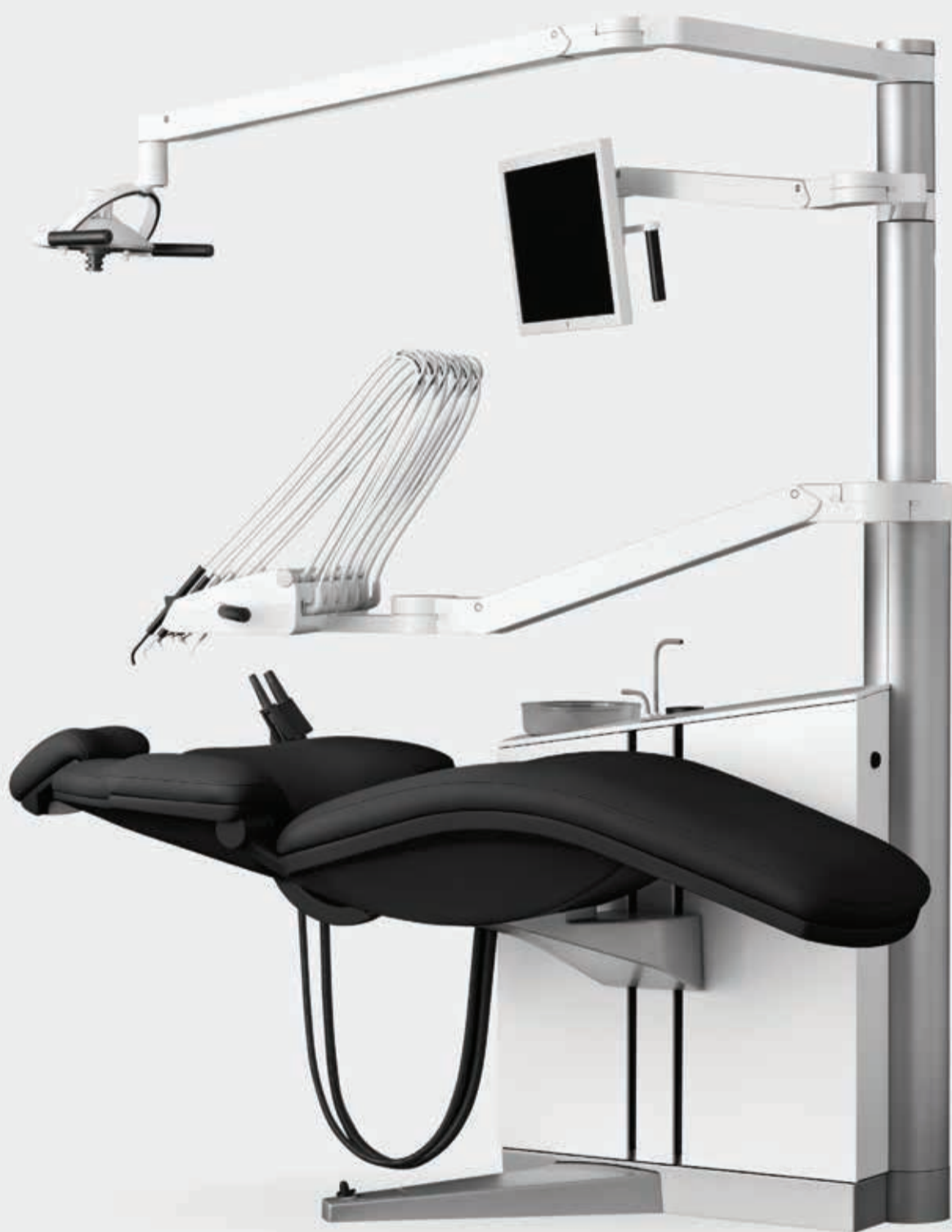Afin d'établir un diagnostic préopératoire de la difficulté chirurgicale, divers chercheurs ont proposé des échelles reposant sur une série de paramètres cliniques et radiologiques. Peñarrocha et al. ont ajouté les variables inclinaison de la troisième molaire et inclinaison de la deuxième molaire, radiocléarté péricoronaire, espace péricoronaire, longueur des

lignes de Winter, longueur et type de racine, et surface coronaire aux variables classiques de Pell et Gregory,¹ produisant ainsi l'échelle prédictive comportant le plus grand nombre de paramètres à ce jour, et ils ont ajouté la durée d'ostéotomie en tant qu'indicateur de difficulté chirurgicale.⁵ Ces auteurs ont enregistré des durées d'ostéotomie supérieures dans les cas d'extraction de difficulté maximale selon la prévision de leur classification.⁵ Ce résultat est en accord avec les conclusions de la présente étude, où les variables diamètre mésio-dis-

Variable	Groupe	Durée d'ostéotomie moyenne par groupe (secondes)	Durée opératoire totale moyenne (minutes)
Inclinaison de la troisième molaire	Verticale (1)	47,7	8,7
	Mésiale (2)	51,1	10,2
	Distale ou horizontale (3)	63,3	12,9
Inclinaison de la deuxième molaire	Mésiale (1)	54,1	10,9
	Verticale (2)	54,5	10,7
	Distale (3)	53,5	9,0
Radiocléarté péricoronaire	Zone large (1)	48,1	10,6
	Zone étroite (2)	58,0	10,7
	Non visible (3)	51,7	10,9
Radiocléarté radulaire	Zone large (1)	52,9	10,1
	Zone étroite (2)	54,4	11,0
	Non visible (3)	56,0	10,9
Morphologie radulaire	Unitaire ou fusionnée (1)	39,4	8,1
	Distincte (2)	47,9	9,5
	Dysmorphique ou anormale (3)	67,6	13,1

Tableau 1 : Paramètres de l'étude ayant la plus forte incidence sur la difficulté chirurgicale.

* $p < 0,05$; ** $p < 0,01$



L'IMPORTANCE EST DANS LES DÉTAILS

En phase avec le légendaire concept de l'unit Flex, nous vous présentons XO FLEX, un unit basé sur plus de 65 ans d'expérience, de développement produit continu et de finesse infinie du détail.

Visitez xo-care.com ou venez nous rencontrer aux événements XO DENTAL DIALOGUE, pour découvrir tous les avantages offerts par notre nouvel unit XO FLEX.

EXTRAORDINARY DENTISTRY

