

Новости



Первый глобальный виртуальный симпозиум Nobel Biocare

С 11 по 13 июня в Сочи прошло грандиозное и по-настоящему инновационное событие в мире имплантологии – Nobel Biocare Symposium 2014, собравшее более 800 участников из стран СНГ и Восточной Европы. Отличительной особенностью прошедшего симпозиума стал уникальный интерактивный формат мероприятия. В основе научной части первого дня Симпозиума лежали три клинических случая. Участникам были представлены не только традиционные фотоматериалы, но и личные интервью с пациентками, каждая из которых искренне и эмоционально делилась тем, что для нее значит проблема адентии. Далее аудитории предстояло проголосовать за озвученные экспертным советом возможные планы лечения. В каждой сессии разворачивались по-на-



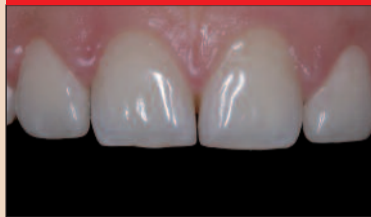стоящему бурные дискуссии вокруг предложенных решений. Тотальная интеграция аудитории в научный процесс оказалась возможна, в том числе благодаря специальному мобильному приложению Nobel Biocare Sochi 2014. Зрители могли задавать вопросы и писать свои комментарии, оперативно реагируя на происходящее.

Второй уникальной особенностью стало голографическое изображение. Участники Симпозиума вряд ли могли представить себе личное присутствие доктора Пер-Ингвара Бранемарка на конгрессе. Однако организаторам Симпозиума удалось невероятное. Прямо со сцены человек, стоящий у истоков важнейшего направления всей медицины, профессор Бранемарк, обратился к участникам с приветственной речью. Добиться полного эффекта присутствия удалось благодаря голографическому экрану.

В довершение участникам была предложена возможность посетить прямо на конгрессе мини 3D-кинотеатр, в котором транслировались клинические операции.

Nobel Biocare Symposium 2014 стал юбилейным для компании. Ровно 10 лет назад, в Ялте, впервые прошел конгресс для докторов из России и стран СНГ. Nobel Biocare Symposium 2014 стал одним из самых ярких и эмоциональных как для участников, так и для самих организаторов. И даже проливные дожди не могли разрушить удивительную атмосферу, в том числе царившую на вечеринках, проходивших прямо на берегу Черного моря.

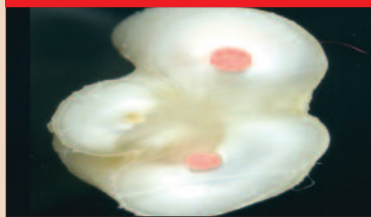Эстетическая стоматология



Междисциплинарный биомиметический подход к лечению пациентки с адентией 11 зубов
Современный уровень технологий и специализации во всех сферах жизни позволяет нам при лечении пациентов правильно оценивать свои возможности и их пределы. Сегодня мы больше не пытаемся улучшить природу, а стремимся максимально полно подражать ей, опираясь при этом на ее наилучшие решения. В этом сущность биомиметики.

стр. 4

Эндодонтия



Оценка качества пломбирования корневых каналов гуттаперчей методом оптической микроскопии и конусно-лучевой компьютерной томографии
Несмотря на значительные успехи клинической стоматологии в вопросах профилактики и лечения кариеса, осложненный кариес является весьма распространенной патологией твердых тканей зуба.

стр. 8

Клинический случай



BT-Race – биологическое и консервативное препарирование корневого канала с учетом окончательной реставрации
Причиной эндодонтического поражения является внутриканальная бактериальная флора. Профилактика бактериального обсеменения или удаление микроорганизмов из системы корневого канала в процессе лечения является определяющим фактором успешности лечения.

стр. 12

Частная клиника



Система мотивации в частной клинике: как заинтересовать персонал и сохранить прибыль
Вопрос мотивации персонала всегда был одним из самых неоднозначных в структуре управления клиникой. Мнений на этот счет может быть столько, сколько управляющих. Тем не менее мы хотели бы обобщить те принципы работы, которые по опыту ряда успешных клиник оказались наиболее эффективными.

стр. 31

На конференции в Дублине обсуждали новые концепции имплантологической реабилитации

Существенным достижением последнего десятилетия стала реабилитация с помощью имплантатов. Перспективы и тенденции имплантологии обсуждали в октябре прошлого года, когда в дублинском конгресс-центре состоялось 22-е Ежегодное научное совещание Европейской ассоциации остеointеграции (ЕАО).

По данным организаторов, в этом трехдневном мероприятии, которое проводилось в столице Ирландии второй раз, приняли участие более 2 тыс. человек. Помимо актуальных вопросов, например риска перимплантита и проблем, связанных с лечением все более стареющего населения, участники конгресса об-

суждали и новые разработки и методы – такие как компьютеризированная имплантация и регенерация тканей.

Кроме того, ряд заседаний был посвящен факторам риска, планированию лечения и возможностям методов виртуального обучения.


Свои доклады на совещании представили без малого 70 европейских и мировых экспертов. Между научными семинарами проводились короткие лекции и презентации, посвященные новейшим исследованиям.

Новые товары, способствующие большей предсказуемости результатов лечения и оптимизации рабочих

процессов в стоматологических клиниках и лабораториях, были представлены на выставке, которая на этот раз прошла при поддержке 87 спонсоров. Среди прочего компания MIS и Henry Schein представили новейшие инструменты, соответствующие концепции полностью цифрового рабочего процесса. Кроме того, датский разработчик стоматологических решений компания 3Share показала свою недавно выпущенную систему для внутривитального сканирования TRIOS. Новые и усовершенствованные системы имплантатов продемонстрировали на выставке компания Implant Direct и ряд других производителей.

В 1995 г. ЕАО провела в Дублине одно из своих первых совещаний. С тех пор это важное мероприятие проходило в 17 городах 15 стран Европы. Предыдущее совещание в Копенгагене привлекло внимание более 2500 профессионалов; примерно такое же число участников ожидалось и в Дублине. Совещание 2013 г. получило поддержку со стороны Королевского хирургического колледжа Ирландии и Ирландского общества хирургической стоматологии, а также Ирландского общества пародонтологии и Общества ортопедов Ирландии.

→ DT стр. 2





← DT стр. 1

«В 1995 г. лишь немногие специалисты занимались имплантологическим лечением, и лишь немногие па-

циенты могли воспользоваться их услугами, – отметил доктор Brian O'Connell, председатель конгресса и профессор реставрационной стоматологии стоматологического фа-

культета и госпиталя дублинского Колледжа св. Троицы. – Сегодня такое лечение доступно пациентам, проживающим во всех уголках страны, множество стоматологов уста-

навливают имплантаты. В результате осведомленность населения в вопросах имплантологии заметно возросла... Население Европы в целом стареет; это означает, что со време-

нем оно будет особенно нуждаться именно в имплантологическом лечении. Имеющиеся данные показывают, что сегодня большинство людей сохраняют здоровье и активность гораздо дольше, чем нам представлялось. Нам необходимо как можно более подробно изучить потребности лиц преклонного возраста и не забывать о сопутствующих рисках. Очень часто наши представления о пожилых людях не соответствуют действительности. Хотя они могут предъявлять не столь высокие требования к протезированию, пожилые люди зачастую весьма положительно реагируют на имплантологическое лечение».

В 2014 г. ежегодный конгресс ЕАО пройдет с 16 по 19 октября в Риме. Чтобы получить дополнительную информацию, посетите сайт ЕАО. [Все фотографии любезно предоставлены ЕАО.](#)

Диагностика и лечение некроза при продольном переломе зуба, сопряженном с обширным дефектом пародонта

Антонис Каниотис, Греция

Введение

Проблема классификации неполных переломов зубов привлекает пристальное внимание исследователей многие десятилетия. Ученые предлагали множество терминов и определений; это связано со сложностью диагностики, оценки прогноза и планирования лечения. Бугорковый перелом (Gibbs, 1954), фиссурный перелом (Thoma, 1954),

перелом коронки (Down, 1957), линейный и разветвленный перелом (Sutton, 1961; 1962), синдром треснувшего зуба (Cameron, 1964), волосовидные трещины (Wiebusch, 1972), синдром расщепленного зуба (Silvestri, 1976), надлом эмали (Andreasen, 1981), трещины и надломы (Abou-Rass, 1983), неполный перелом зуба (Luebke, 1984) – вот лишь некоторые из терминов, возникших

за долгие годы. Разные авторы использовали многие из этих терминов для описания одного и того же клинического состояния.

Недавно Американская ассоциация эндодонтии классифицировала продольные переломы зубов следующим образом:

- волосовидная трещина;
- трещина бугорка;
- трещина зуба;

- раскол зуба;
- вертикальная трещина корня (ВТК).

Волосные трещины затрагивают только эмаль, возникают на окклюзионной поверхности обычно вследствие окклюзионной нагрузки и перепадов температур, бессимптомны.

Трещина бугорка – это полный или неполный перелом, начинающийся в области клинической коронки и распространяющийся в поддесневую область, обычно одновременно в мезиально-дистальном и вестибуло-язычном направлении.

Трещина зуба – неполный перелом, начинающийся в области клинической коронки и распространяющийся в поддесневую область, обычно в мезиально-дистальном направлении.

Расколом зуба называется полный перелом, начинающийся в области клинической коронки и распространяющийся в поддесневую область, обычно в мезиально-дистальном направлении через краевые гребни и проксимальные поверхности.

Истинная ВТК определяется как полный перелом корня на любом уровне, распространяющийся в вестибуло-язычном направлении.

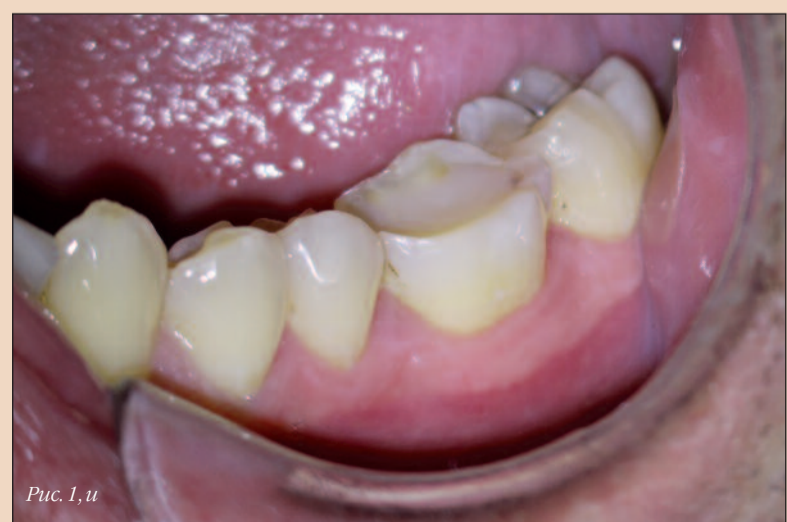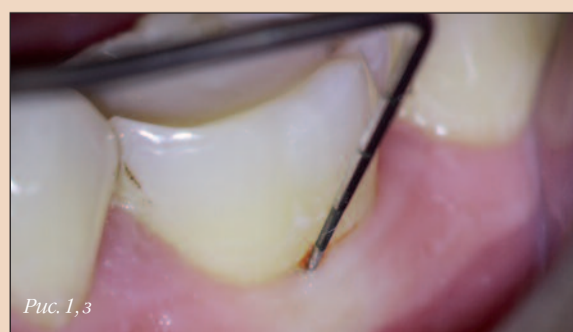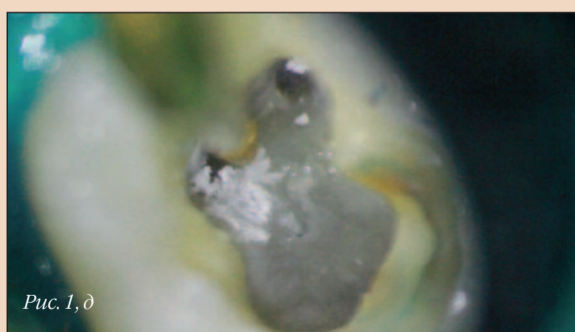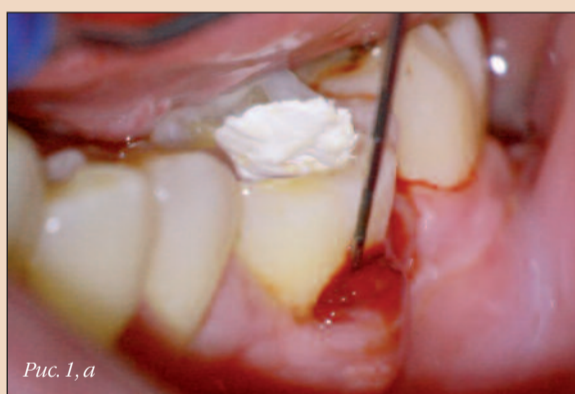Считается, что трещины зубов возникают, как правило, в результате парафункциональных привычек или ослабления структуры зуба. Перелом при этом неполный, с тенденцией к распространению в мезиально-дистальном направлении и, как правило, располагается по центру окклюзионной поверхности. Совокупность симптомов, развивающихся в результате таких трещин, называется «синдромом треснувшего зуба». Его описывают как острую

боль, возникающую при пережевывании твердой пищи и усиливающуюся под воздействием холода. Однако признаки и симптомы трещины зуба также могут соответствовать необратимому некрозу пульпы, или пульпиту.

Согласно литературе и исследованиям трещин и переломов зубов эндодонтический прогноз таких повреждений неблагоприятен, после лечения высок риск развития нежелательных последствий. Bergman и Kuttler (2010 г.) приходят к выводу, что в отсутствие обширных реставраций, кариеса или вывиха некроз пульпы чаще всего возникает в связи с продольным переломом, идущим от окклюзионной поверхности к пульпе. Исходя из имеющихся в литературе данных, авторы полагают, что прогноз таких зубов после эндодонтического лечения неблагоприятен и сопряжен с вероятностью утраты большого объема кости. Ввиду этого они считают удаление такого зуба основным вариантом лечения.

Хотя данный вывод представляется логичным, следует отметить, что чрезвычайно важно определить пределы распространения неполного перелома, прежде чем принять решение об удалении зуба.

Выявление неполных продольных переломов – сложная задача, решением которой зачастую пренебрегают. В целом для выявления и подтверждения наличия перелома необходимо провести осмотр, просвечивание, окрашивание, диагностическую операцию, микроскопическое исследование и сканирование с помощью конуснолучевой компьютерной томографии (КЛКТ). По мнению автора, удаление зуба без выявления и ре-

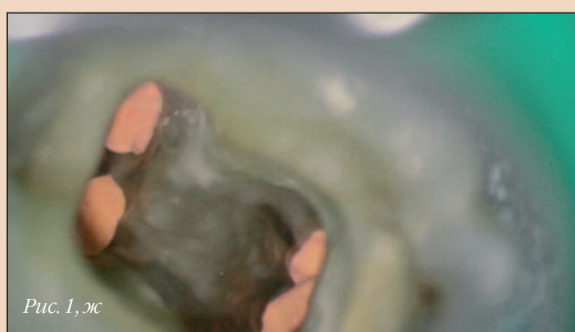
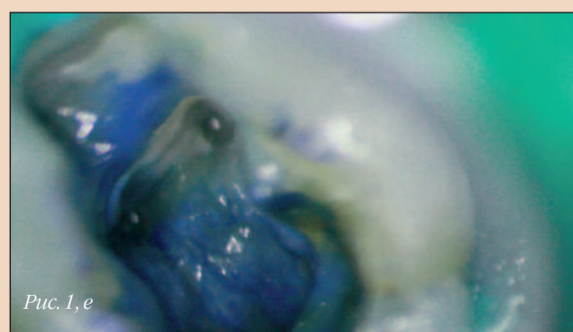
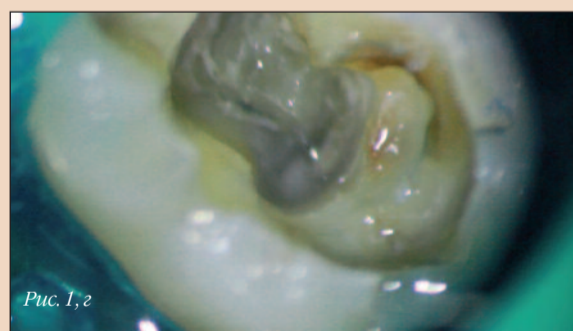
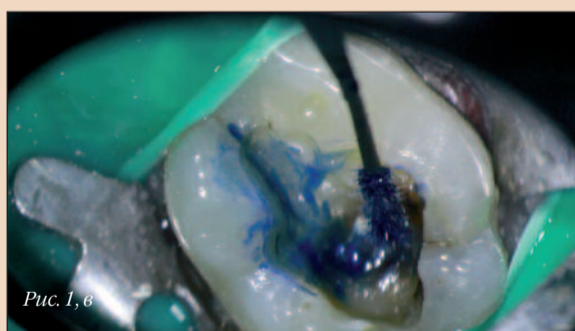
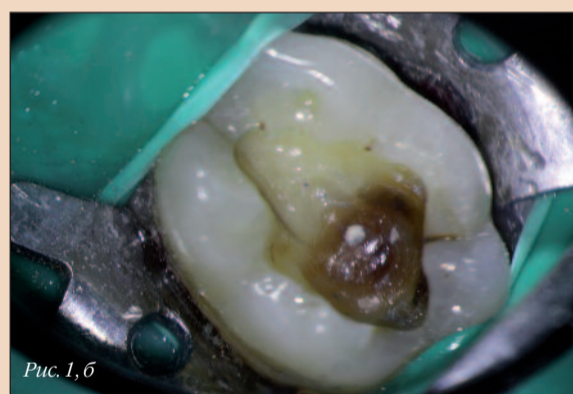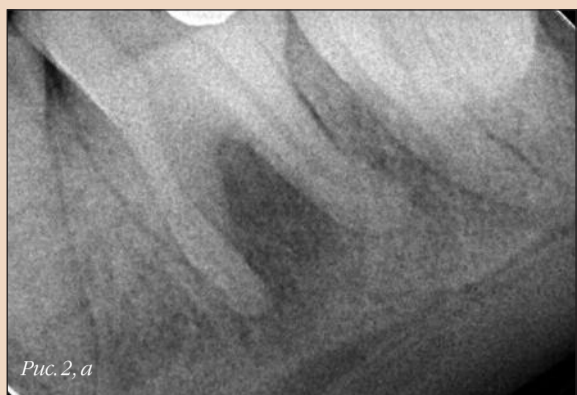




Рис. 2, а

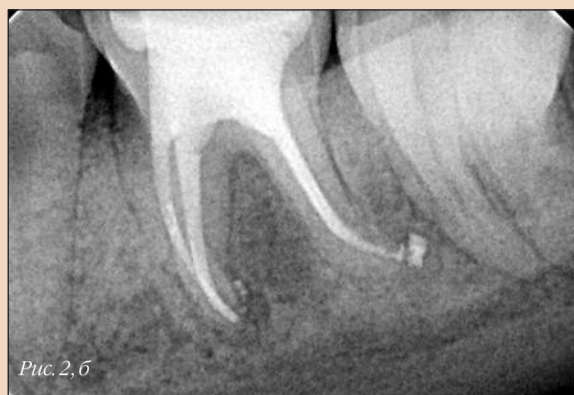

Рис. 2, б

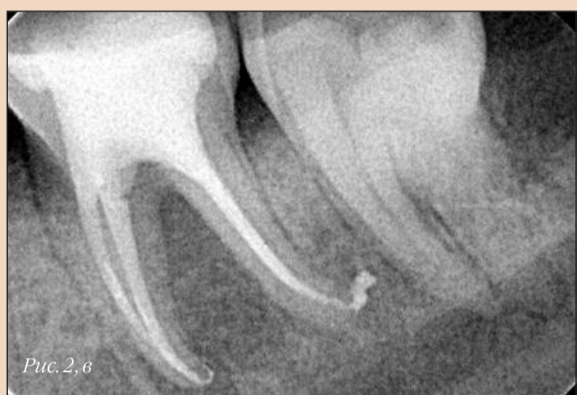

Рис. 2, в

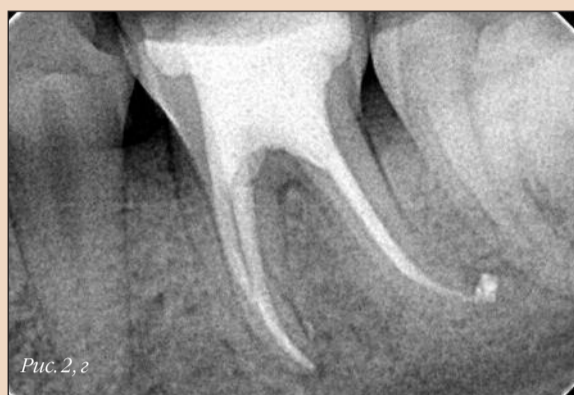

Рис. 2, г

гистрации пределов распространения перелома не оправдано.

Цель настоящей статьи заключается в том, чтобы продемонстрировать важность диагностических процедур при определении прогноза и планировании лечения зубов с неполным вертикальным переломом.

Клинический случай

Пациент 30 лет направлен в нашу эндодонтическую клинику для оценки и по возможности лечения первого моляра нижней челюсти слева. Лечащий стоматолог поставил пациенту предварительный диагноз ВТК и рекомендовал удалить зуб с последующей трансплантацией кости и установкой имплантата. Пациент здоров, травм и парафункциональных привычек не имеет. Отметим припухлость десны с вестибулярной стороны в области фуркации и чувствительность зуба к перкуссии. Лечащий стоматолог удалил амальгамовую реставрацию и установил временную пломбу. Проверка витальности холодом и электроодонтодиагностика дали отрицательные результаты. Выявили большую глубину зондирования зубодесневой борозды с вестибулярной стороны. На рис. 1, а представлена исходная клиническая картина. Рентгенограмма показала обширное периапикальное поражение, распространяющееся на область фуркации (рис. 2, а).

Внешний вид зуба и рентгенограмма указывали на вызванный продольным переломом некроз, связанный с обширным эндопародонтальным дефектом. Приняли решение выявить пределы распространения перелома для оценки возможности восстановления зуба.

После введения инфльтрационной анестезии разметили коффердам. Временную пломбу удалили, дентин окрасили метиленовым синим (рис. 1, б, в). Выявили линию перелома, проходящую от мезиального краевого гребня через дентин до дистального краевого гребня (рис. 1, в, г). Вскрыли пульпарную камеру, чтобы оценить глубину распространения линии перелома. В процессе обеспечения доступа дно пульпарной камеры под микроскопом очистили от кальцифицированной ткани с помощью ультразвукового наконечника (рис. 1, д). Дно и аксиальные стенки пульпарной камеры еще раз окрасили и исследовали под микроскопом (рис. 1, е). На дне камеры линию перелома или трещины не обнаружили; на мезиальной и дистальной стенках линия перелома заканчивалась, не доходя до устьев мезиально-щечного и дистального корневых каналов.

Зуб признали подлежащим лечению и восстановлению. Под микроскопом провели стандартное лечение корневых каналов, зуб восстановили с помощью композита двойного отверждения.

Каналы препарировали с помощью вращающихся файлов HyFlex CM (Coltène/Whaledent) и подвергли тщательной медикаментозной обработке. Протокол ирригации подразумевал введение с помощью шприца 6% раствора NaOCl с модификаторами поверхности (CanalPro, Coltène/Whaledent). По завершении препарирования (3×20 с на каждый канал) ирригационный раствор активировали с помощью ультразвукового К-файла №15 (SATELEC). Каналы просушили бумажными штифтами и на 5 мин ввели в них 17% раствор этилендиаминтетрауксусной кислоты (CanalPro). После этого каналы промыли стерилизованной водой, снова просушили и еще на 5 мин ввели в них 2% раствор хлоргексидина (Vista Dental). Затем каналы еще раз промыли стерилизованной водой и просушили с помощью стерильных бумажных штифтов (Roeko Cellpack, Coltène/Whaledent).

Обтурацию каналов провели по методу непрерывной волны в сочетании с инъекционным введением термопластифицированной гуттаперчи в технике «backfilling».

Под микроскопом дно пульпарной камеры очистили пескоструйным методом с применением бикарбоната натрия (рис. 1, ж) и закрыли устья каналов текучим композитом двойного отверждения. Коронку восстановили с помощью композитного материала двойного отверждения, скорректировали окклюзию. Рентгенограмма зуба по завершении лечения корневых каналов и восстановления коронки представлена на рис. 2, б, в.

Наблюдение вели в течение 1 года. Рентгенограмма, сделанная через 1 год, продемонстрировала заживление без осложнений (рис. 2, г). Глубина зондирования на всех участках была в пределах нормы, клиническая картина благоприятна (рис. 1, з, и).

Пациента направили к ортопеду для установки полной коронки. Прогноз чрезвычайно благоприятен.

Обсуждение

Диагностика, оценка прогноза и планирование лечения при неполном продольном переломе могут быть сложными задачами. Такие переломы чрезвычайно трудно, если вообще возможно, выявить на периапикальной рентгенограмме. Трехмерное изображение, получаемое с помощью КЛКТ при ограни-

ченном поле сканирования, дает гораздо больше информации. Тем не менее даже на изображении КЛКТ неполные переломы могут быть неразличимы. Выявление линии перелома и ее распространения в структурах зуба представляет собой сложную клиническую задачу.

По мнению автора, хирургический микроскоп является незаменимым инструментом тщательной оценки и регистрации неполных переломов. Для точного выявления неполного перелома необходимо сочетание обследования под микроскопом, просвечивания, окрашивания и диагностической операции.

При планировании лечения неполных переломов нельзя исходить из предположений: основой плана

лечения должна быть точная диагностика с использованием микроскопа. Удаление зуба показано далеко не всегда: оно совершенно не оправдано без оценки и регистрации пределов распространения перелома. **DT**

От редакции

Статья впервые опубликована в журнале ROOTS, №2, 2012.

Информация об авторе

Доктор **Антонис Каниотис (Antonis Chaniotis)** в 1998 г. окончил стоматологический факультет Афинского университета (Греция). Там же в 2003 г. он окончил трехлетнюю аспирантуру по эндодонтии. Он является клиническим преподавателем у студентов и аспирантов кафедры эндодонтии родного стоматологического факультета. С 2003 г. доктор Каниотис работает в частной афинской эндодонтической клинике.

Доктор Каниотис опубликовал ряд статей в местных и международных журналах, выступал с докладами более чем на 40 конгрессах в Греции и за ее пределами. В 2010 г. он присоединился к форуму журнала «Roots» и приобрел широкую известность благодаря своим клиническим навыкам и циклу видеопрезентаций, посвященных эндодонтическому лечению с использованием микроскопа. С января 2011 г. доктор Каниотис является администратором видеоблога Endo-Implant-Algorithm на сайте Учебного клуба Dental Tribune. Связаться с доктором можно по электронной почте antch@otenet.gr или через его сайт www.endotreatment.gr



Реклама



XV Международная специализированная выставка

ДЕНТАЛ-ЭКСПО.

СТОМАТОЛОГИЯ УРАЛА 2014

УФА

21-23 октября 2014

ВК «Плаза»



Организаторы:

ЛИГАС **ULIGAS**

Выставочный центр «Лигас», г. Уфа
Тел./факс: +7 (347) 253-77-00
E-mail: ligas@ufanet.ru
<http://www.ligas-ufa.net>

DENTALEXPO

DENTALEXPO, г. Москва
Тел./факс: +7 (495) 921-40-69
E-mail: info@dental-expo.com
<http://www.dental-expo.com>

При поддержке:



Министерство
здравоохранения
Республики Башкортостан



Стоматологическая
Ассоциация России
(СтАР)



Стоматологическая
Ассоциация
Республики Башкортостан

Междисциплинарный биомиметический подход к лечению пациентки с адентией 11 зубов

Магдалена Яцак-Малковска, Иоанна Витановска и Малгожата Задурска, Польша

Современный уровень технологий и специализации во всех сферах жизни позволяет нам при лечении пациентов правильно оценивать свои возможности и их пределы. Сегодня мы больше не пытаемся улучшить природу, а стремимся максимально полно подражать ей, опираясь при этом на ее наилучшие решения. В этом сущность биомиметики. Биомиметический подход уже применяется во многих областях науки и техники, включая медицину и стоматологию. Используя его при лечении пациентов, стоматологи могут достичь результатов, удовлетворяющих требованиям эстетики и функциональности. Принцип биомиметического подхода заключается в сохранении естественного и привнесении в него минимального возможного количества необратимых изменений. Это очень важно для молодых пациентов, у которых впереди целая жизнь. Данный подход оказывает существенное влияние на планирование лечения, особенно в случае пациентов с множественной адентией. Последнее, безусловно, представляет собой сложную терапевтическую проблему, решение которой требует обширных знаний, опыта и тесного сотрудничества стоматологов разных специальностей.

Клинический случай

Пациентка 19 лет обратилась на кафедру ортодонтии Медицинского университета Варшавы в связи с врожденным отсутствием постоянных зубов (рис. 1, а, б). Пациентка сообщила, что у ее матери и брата также отсутствует некоторое количество зубов. При клиническом осмотре выявили сохранившийся временный второй правый моляр верхней челюсти, отсутствие всех премоляров верхней челюсти, двух вторых премоляров нижней челюсти и одного резца нижней челюсти. С помощью ортопантограммы подтвердили отсутствие 7 постоянных зубов верхней челюсти и всех третьих моляров (рис. 2).

Анализ окклюзии

Средняя линия верхнечелюстной дуги не совпадала со средней линией лица. Ввиду наличия на нижней челюсти трех резцов оценить среднюю линию зубной дуги было невозможно. Перекрестный латеральный прикус справа, от латерального резца до последнего зуба дуги. Трансверзальное и вертикальное соотношение в норме (рис. 3, а–в; 4, а, б). При боковых движениях челюсти клыковое ведение с обеих сторон отсутствует, травматическое смыкание в области вторых моляров. Резцовое ведение при протрузии сохраняется.

Режущие края латеральных резцов верхней челюсти закругленные, на обеих зубных дугах диастемы.

План лечения

Запланировали комбинированное ортодонтическое, ортопедическое и имплантологическое лечение, направленное на восстановление эстетики и функциональности с максимальным сохранением твердых тканей, замещением отсутствующих зубов и приданием новой формы латеральным резцам верхней челюсти. План лечения предусматривал закрытие диастем, восстановление средней линии и клыкового ведения, создание пространства для двух премоляров (по одному с каж-

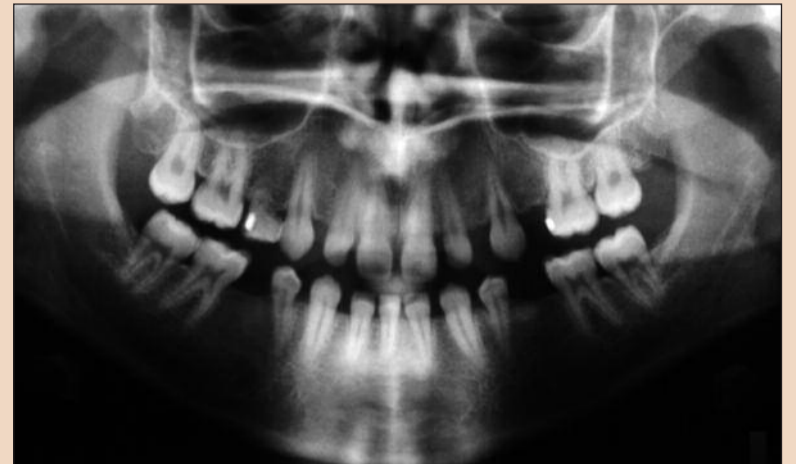

Рис. 1, а, б. Клиническая картина до ортодонтического лечения.

Рис. 2. Исходная ортопантомограмма.

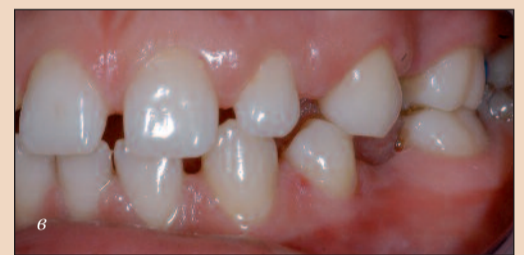
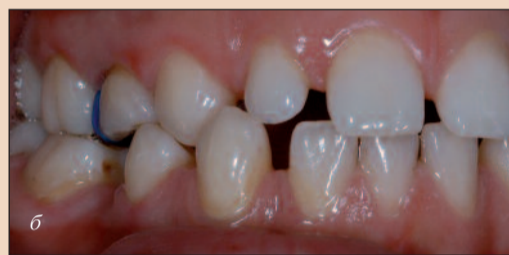
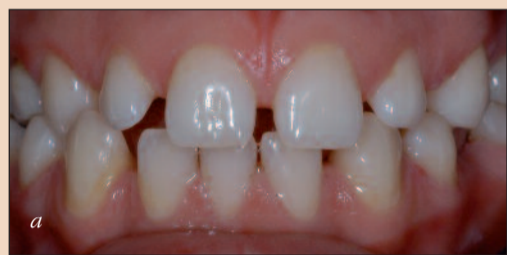Рис. 3, а–в. Контакты зубов до лечения.

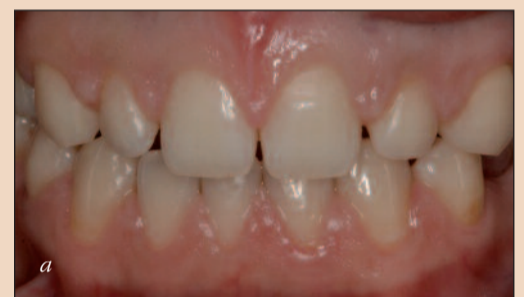
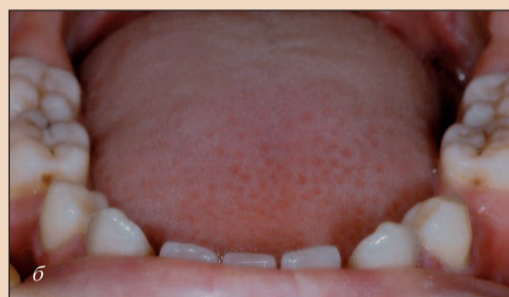
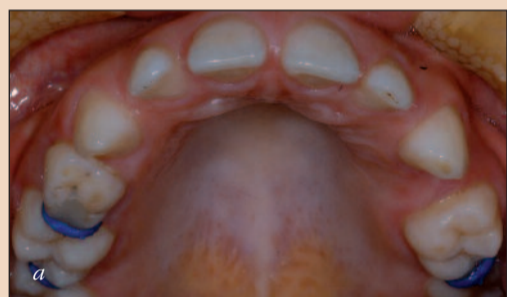Рис. 4, а, б. Зубные дуги верхней и нижней челюсти до лечения.

Рис. 5, а.

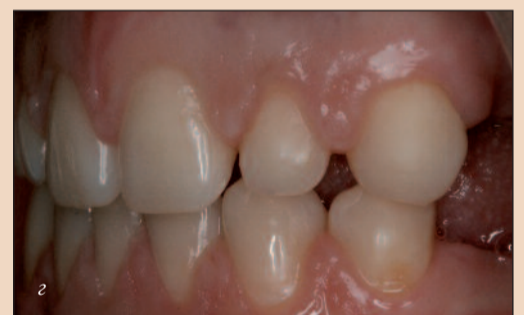
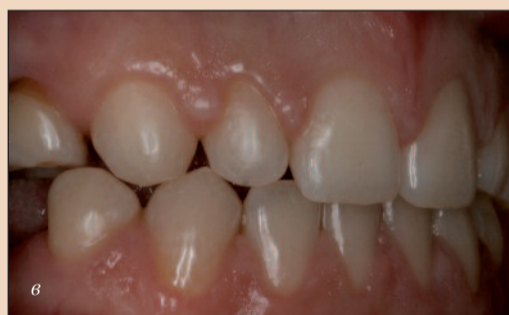
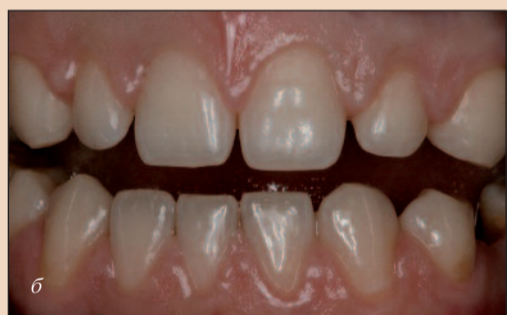Рис. 5, а–г. Контакты зубов после ортодонтического лечения; хорошо видна округлая форма резцов верхней челюсти.

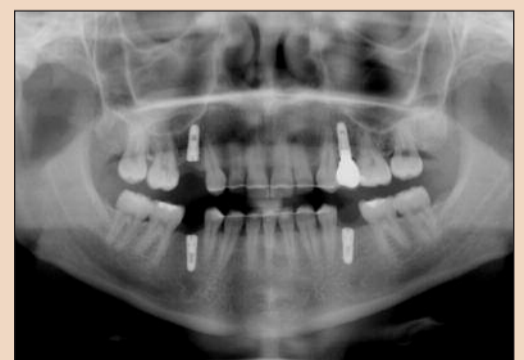
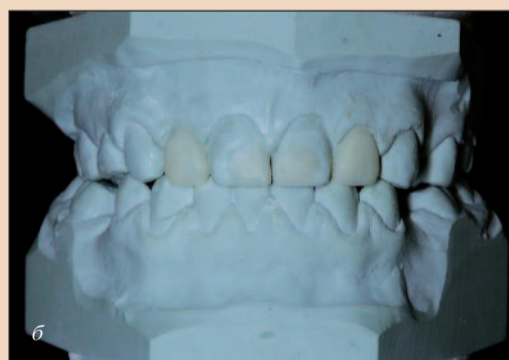
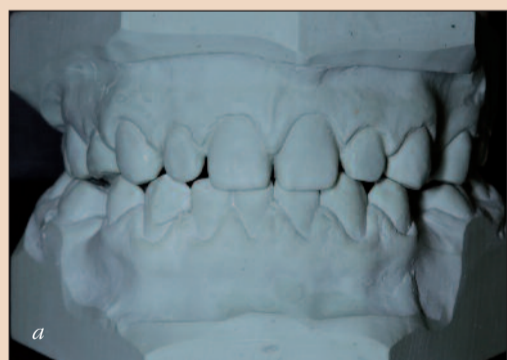Рис. 6, а, б. Гипсовые модели до (а) и после (б) диагностического моделирования.

Рис. 7. Ортопантомограмма после имплантации.

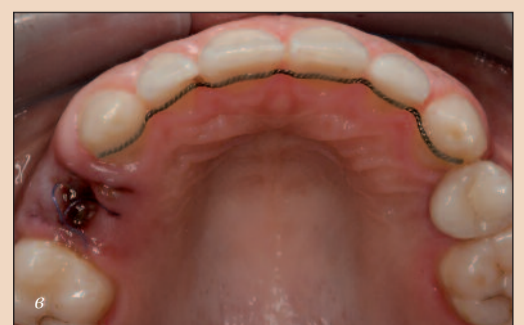
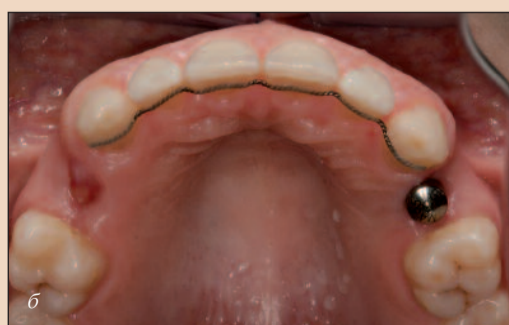
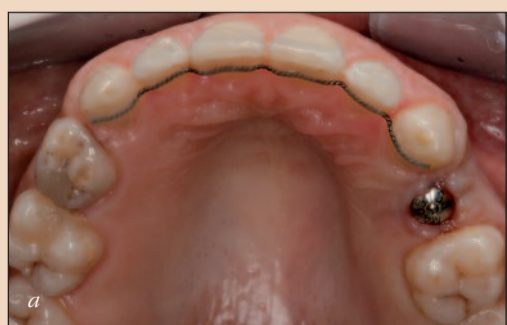Рис. 8, а–в. Отсроченная имплантация в области зуба 14.

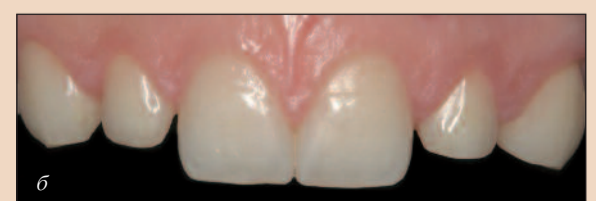
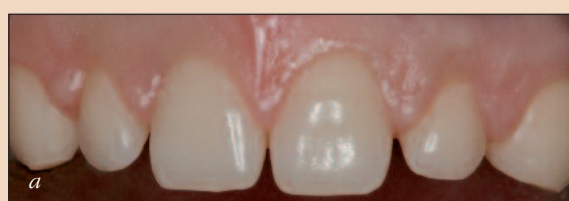
Рис. 9, а, б. Изменение контура двух центральных резцов верхней челюсти (до и после).

дой стороны) верхней челюсти и вторых премоляров нижней челюсти. Отсутствующие зубы решили заместить имплантатами с коронками, а форму резцов изменить с помощью виниров и прямых композитных реставраций.



Рис. 10. Готовые полешоватные виниры для двух латеральных резцов верхней челюсти.

Ортодонтическое лечение

Первый этап лечения подразумевал ортодонтическое вмешательство для коррекции перекрестного латерального прикуса, закрытия диастем и восстановления совпадения средней линии верхней челюсти и средней линии лица. План лечения также предполагал восстановление совпадения средней линии верхней челюсти и линии между двумя резцами нижней челюсти слева. С этой целью два резца справа оставили на своих местах, а клык слева сместили в область отсутствующего латерального резца. Обеспечили правильный фиссурно-бугорковый контакт зубов-антагонистов и клыковое ведение с обеих сторон. Левый клык верхней челюсти взял на себя функции латерального резца, а премоляр – функции клыка. Временный второй правый моляр верхней челюсти сохранили, чтобы обеспечить дополнительную фиксацию ортодонтического аппарата и сохранить ширину альвеолярного гребня.

Имплантологическое и ортопедическое лечение

По завершении ортодонтического этапа окклюзию проанализировали вновь, чтобы оценить эстетику и определить необходимые меры имплантологической и ортопедической реабилитации. Сделали фотографии под разными углами, диагностические модели разместили в частично регулируемом артикуляторе Artex (AmannGirrbach), используя для этого лицевую дугу и выполнив регистрацию центральной окклюзии по методу Dawson.

Анализ окклюзии и артикуляции

Выявили нормальную окклюзию и восстановленное резцовое и клыковое ведение (с дисклюзией жевательных зубов при протрузии и боковых движениях челюсти), а также правильные окклюзионные контакты и фиссурно-бугорковые контакты зубов-антагонистов. При центральной окклюзии (максимальных фиссурно-бугорковых контактах зубов-антагонистов) преждевременные контакты или травматическое смыкание отсутствовали. Также не выявили каких-либо субъективных или объективных проблем с височно-нижнечелюстными суставами. В области фронтальных зубов верхней и нижней челюсти диастемы были закрыты, а контакты восстановлены. Ортодонтическое лечение позволило обеспечить пространство для замещения отсутствующих зубов 24, 25 и 45. Пространство для замещения отсутствующего зуба 14 обеспечили за счет сохранения временного моляра (рис. 5, а–г).

Эстетика зубов и десны

При расслабленных губах между ними был виден примерно 1 мм режущих краев фронтальных зубов. Во время улыбки зубы фронтальной группы верхней челюсти обнажались в пределах нормы, линия режущих краев не совпадала с изгибом линии улыбки. В контексте сохранения клыкового ведения удлинение

резцов верхней челюсти было невозможно. Граница десны в области фронтальных зубов правильная.

Повторная оценка плана лечения

Чтобы определить план лечения и проанализировать эстетику фронтальной области, изготовили диагностические восковые модели и модели ортопедических конструкций, которые позволили оценить пропорции и внешний вид окончательных реставраций непосредственно во рту пациентки (рис. 6, а, б). Приняли решение изменить контур мезиальных углов центральных резцов верхней челюсти с помощью

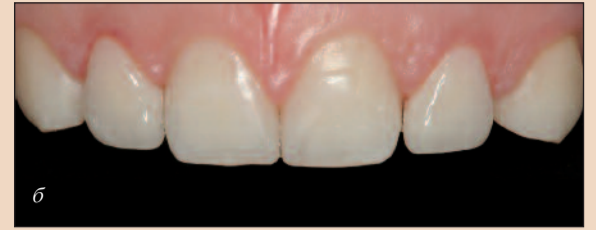
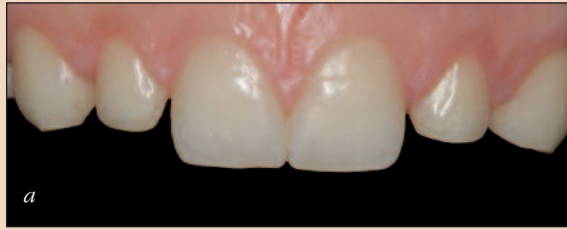
Рис. 11, а, б. Латеральные резцы верхней челюсти до и сразу после установки виниров; заметно небольшое раздражение десны.

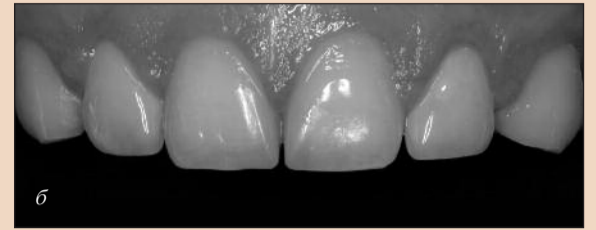
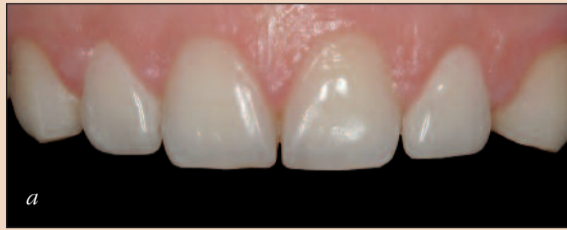
Рис. 12, а, б. Через 1 нед после фиксации виниров отметили превосходную адаптацию десны.

→ ДТ стр. 6

36-й Московский
международный
стоматологический
форум и выставка



Дентал-Экспо

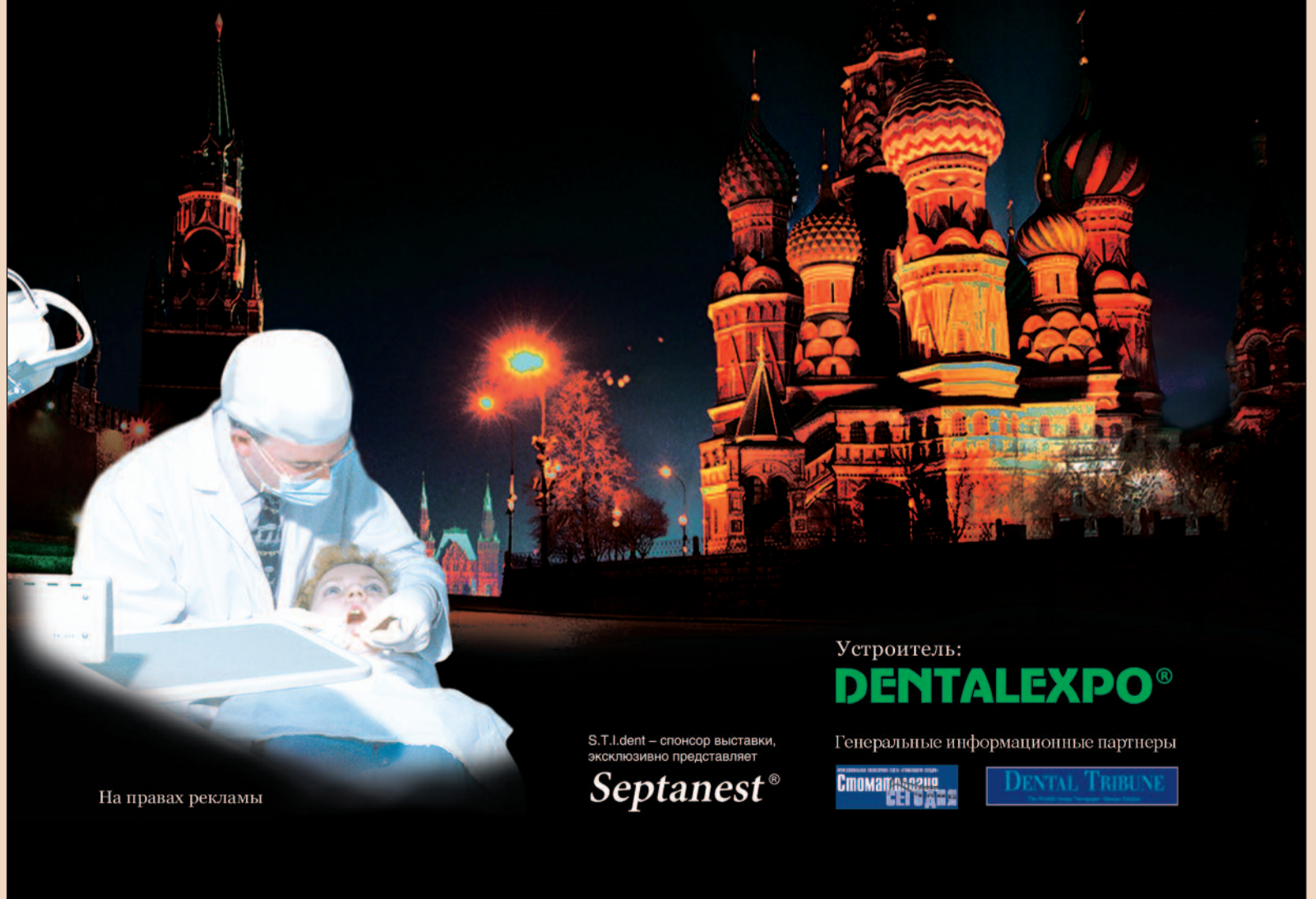29 сентября - 2 октября 2014

Москва, Крокус Экспо

Проезд: м. "Мякинино"



www.dental-expo.com



На правах рекламы

S.T.I.dent – спонсор выставки,
эксклюзивно представляет

Septanest®

Устроитель:

DENTALEXPO®

Генеральные информационные партнеры



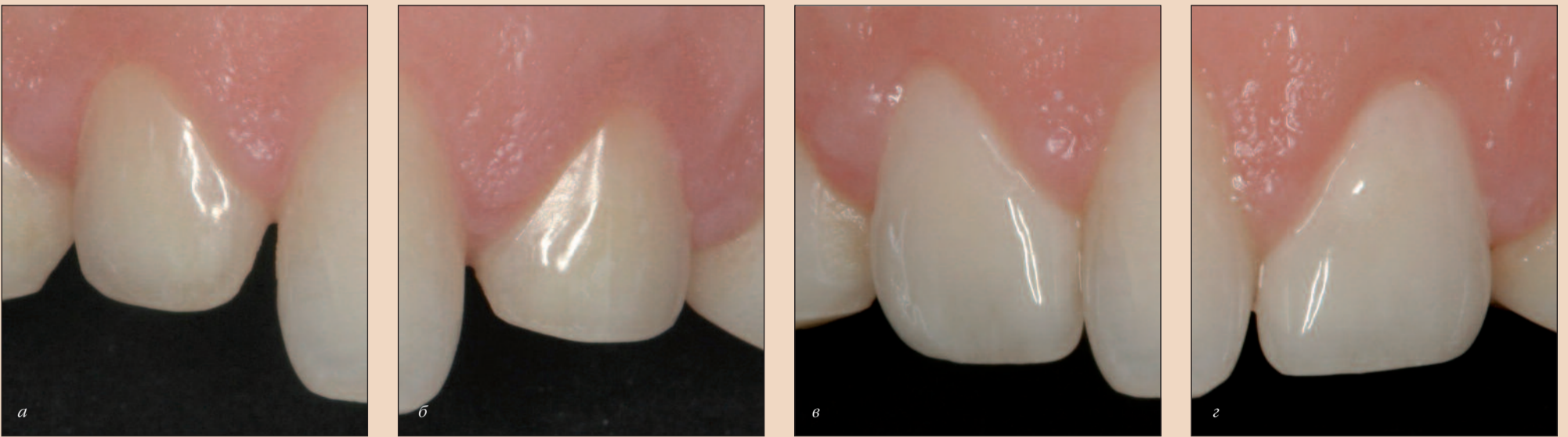


Рис. 13, а–г. Латеральные резцы верхней челюсти без виниров и с винирами: идеальная эстетика зубов и десны.

← DT стр. 5

композиата и установить на латеральные резцы два винира из полевошпатной керамики, спекаемой на огнеупорных штампиках. Поскольку пациентка отказалась от реконтурирования клыков верхней челюсти, решили закрыть промежутки между ними и латеральными резцами, чтобы сохранить нормальные соотношения этих зубов. Пациентка по-прежнему использует постоянные и съемные ортопедические ретейнеры. Запланировали удаление сохранившегося временного зу-

ба 55 и замещение всех отсутствующих премоляров с помощью керамических коронок с опорой на имплантаты.

Имплантологическое лечение

Чтобы оценить состояние кости и спланировать хирургический этап, сделали конусно-лучевую компьютерную томографию. Благодаря достаточной высоте и ширине альвеолярного гребня на участках предполагаемой установки имплантатов направленная регенерация кости не потребовалась. В области зубов 14 и 24 установили имплантаты TSIII (OSSTEM; 4×10 мм S, 3,5×10 мм M), а в

области зубов 35 и 45 – имплантаты TSII (OSSTEM; 3,5×10 мм M, 3,5×10 мм M). Имплантация в области зуба 14 носила отсроченный характер и была выполнена через 4 нед после удаления временного зуба 55 (рис. 7, 8, а–в).

Ортопедическая реабилитация

Изменение контура центральных резцов провели прямым способом с помощью композитного материала GRADIA DIRECT (GC Europe) и двухкомпонентной адгезивной системы CLEARFIL SE BOND (Kuraray Noritake). Новые контуры мезиальных уг-

лов создали с помощью стандартной целлулоидной матрицы Hawe (Kerr). Поверхность композитных реставраций отполировали с помощью дисков Sof-Lex (3M ESPE); рис. 9, а, б. Контуры виниров для зубов 12 и 22 проверили на моделях, изготовленных для предварительной примерки, и слегка подкорректировали. С помощью специально обрезанной силиконовой модели определили объем будущих керамических реставраций; препарирования зубов удалось избежать. Очистив зубы с помощью пемзы и разместив в зубодесневой борозде ретракционную нить №00 (Ultradent), получили

двухслойные однофазные оттиски из поливинилсилоксана (Bisico).

Полученные из лаборатории готовые реставрации (рис. 10) с помощью пасты Variolink Try-in (Ivoclar Vivadent) примерили в полости рта пациентки, чтобы проверить их форму и цвет. Зубы изолировали с помощью коффердама и очистили пемзой, затем тщательно промыли водой и в течение 45 с протравили 37% фосфорной кислотой, после чего в течение такого же времени промывали водой. Затем нанесли полимеризуемый светом адгезивный композит Variolink Veneer. Тем временем внутренние поверхности ви-

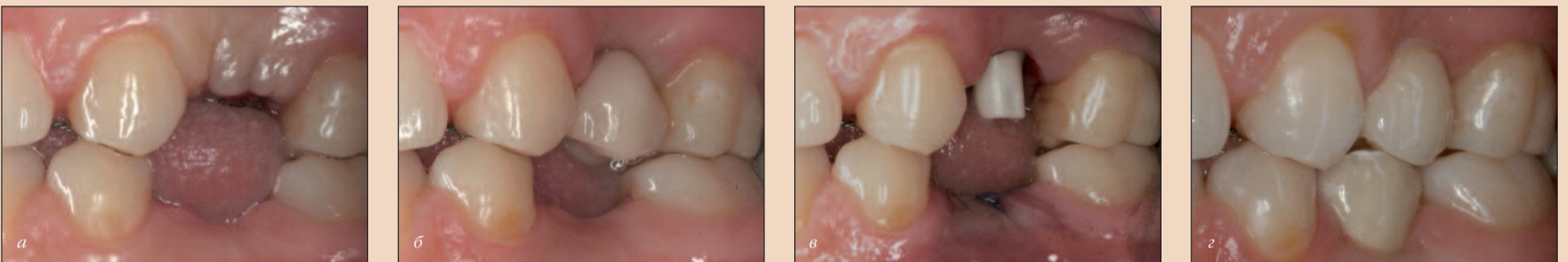

Рис. 14, а–г. Формирование десны с помощью временного абатмента и коронки (а, б); циркониевый абатмент и окончательная реставрация (в, г).

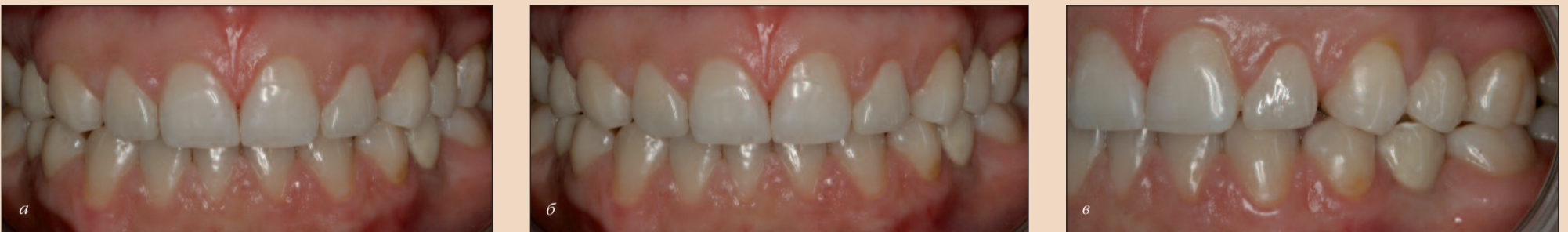

Рис. 15, а–в. Контакты после ортопедического этапа лечения.

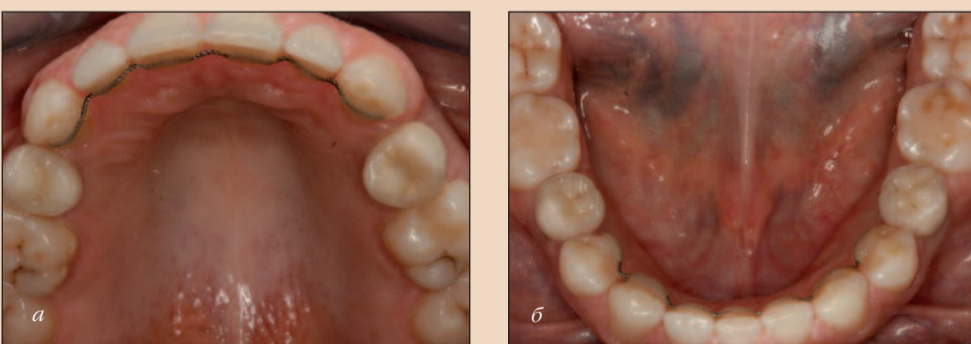

Рис. 16, а, б. Зубные дуги верхней и нижней челюсти после ортопедического этапа лечения.

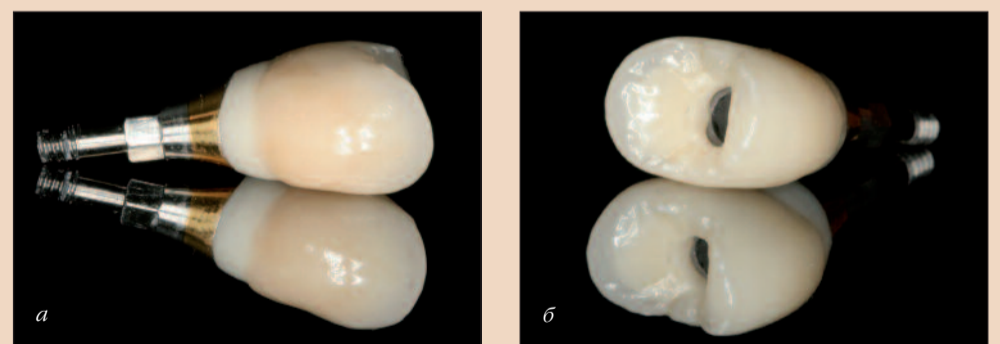


Рис. 17, а, б. Модифицированная циркониевая коронка на стандартном абатменте – поддесневая часть реставрации не покрыта керамикой.

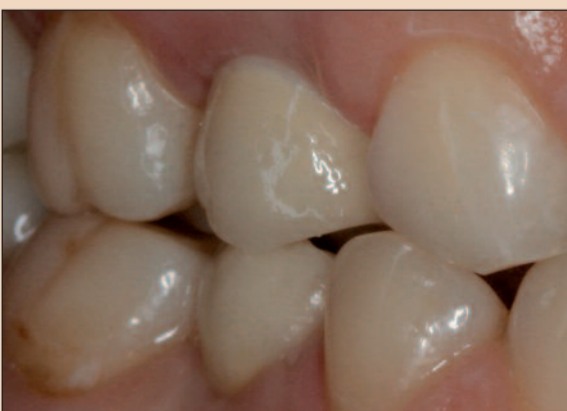

Рис. 18. Модифицированная коронка, зафиксированная на имплантате 14 с помощью винта.



Рис. 19, а, б. Клиническая картина после лечения.

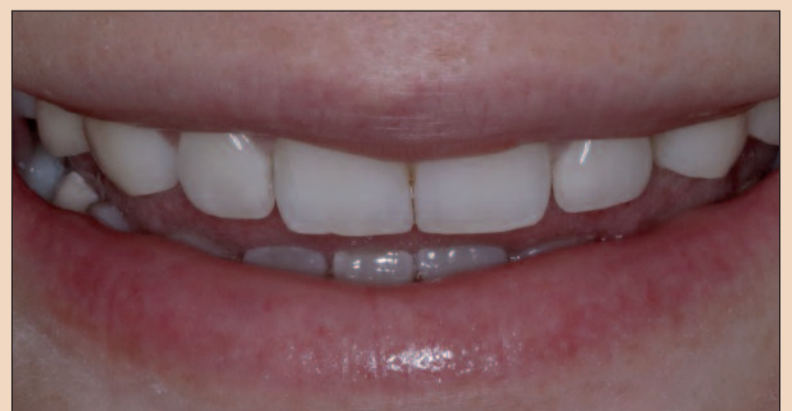

Рис. 20. Гармоничная улыбка пациентки после лечения.

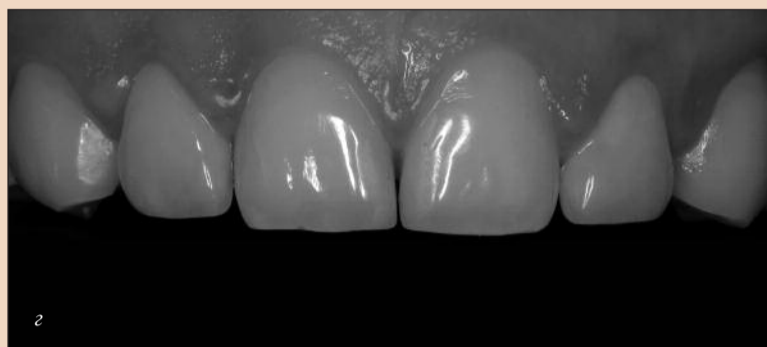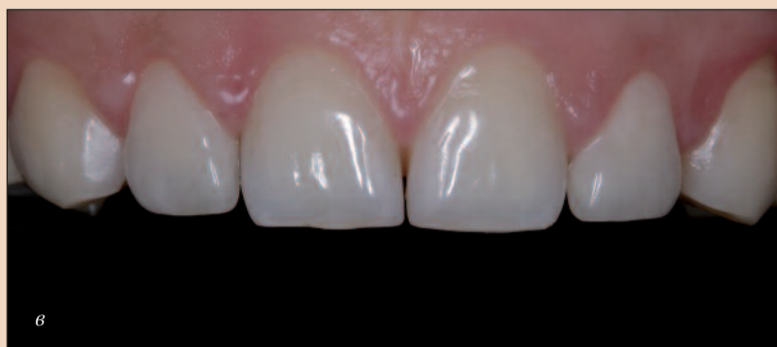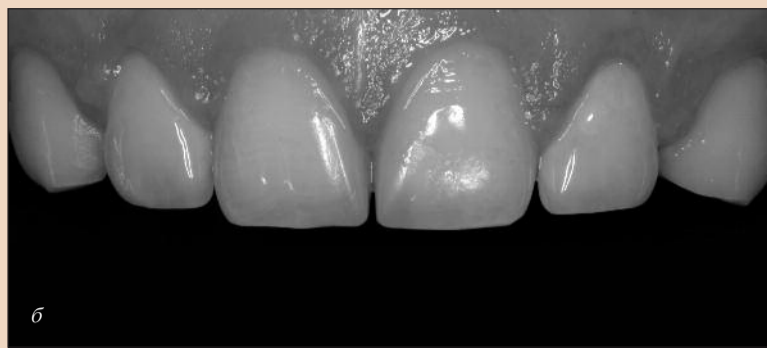


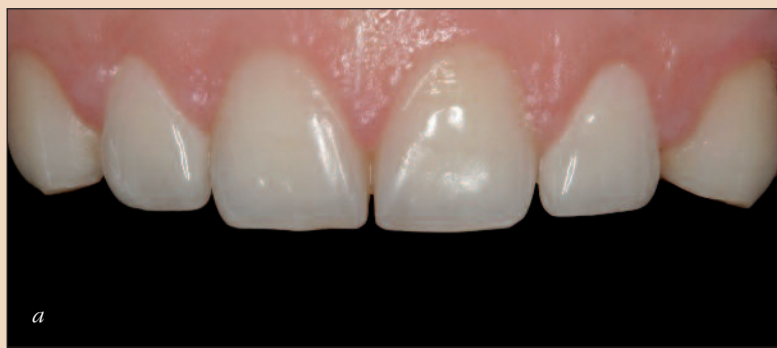Рис. 21, а–г. Резцы верхней челюсти сразу после ортопедической реабилитации и через 2 года.

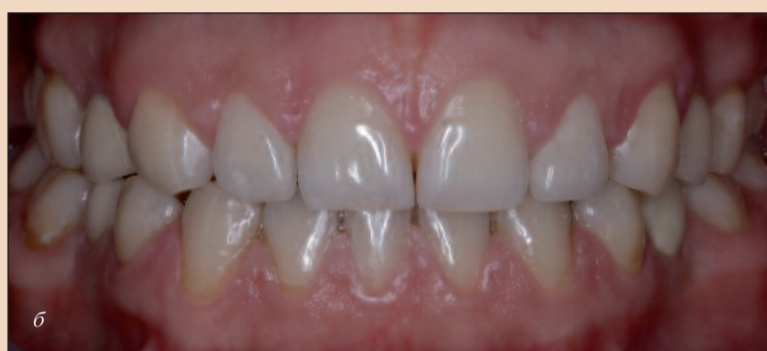
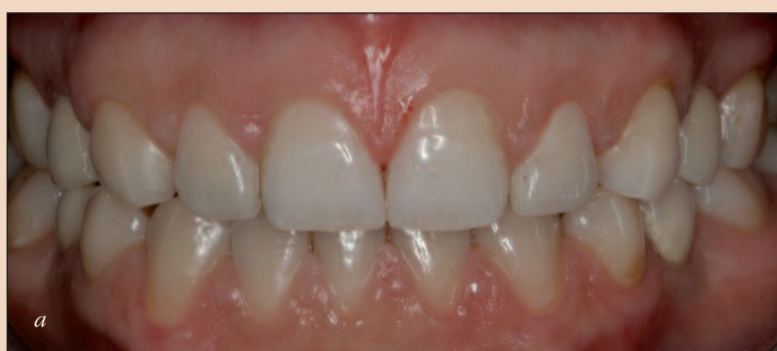
Рис. 22, а, б. Клиническая картина сразу по завершении лечения и 2 года спустя – стабильный функциональный и эстетический результат.

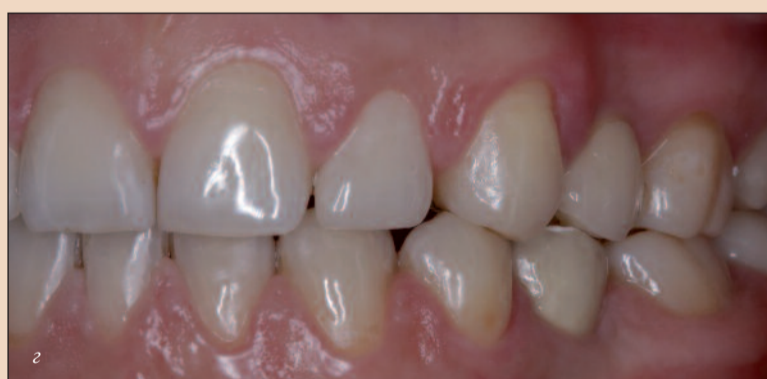
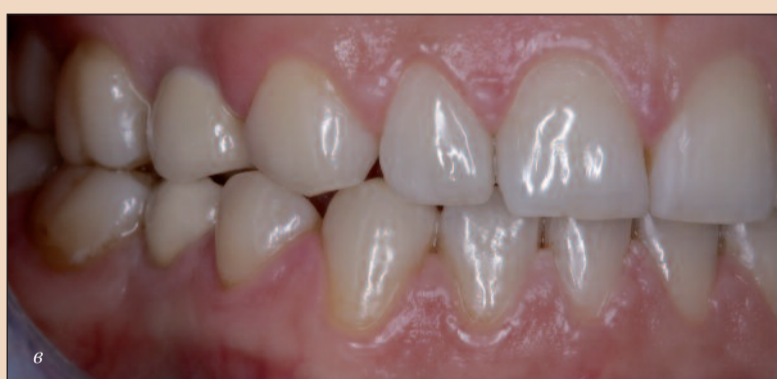
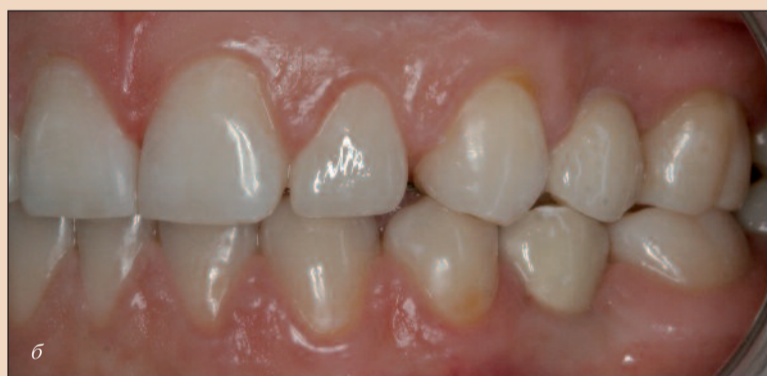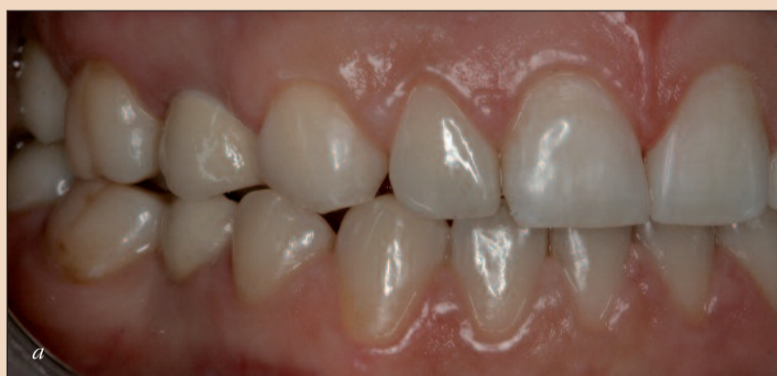Рис. 23, а–г. Клиническая картина сразу по завершении лечения и 2 года спустя – стабильный функциональный и эстетический результат.

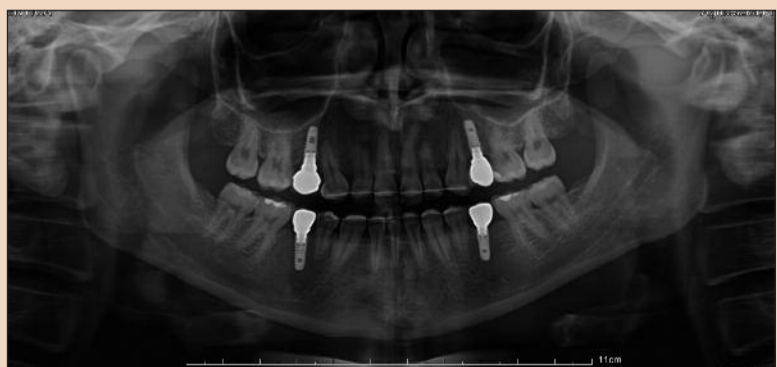

Рис. 24. Ортопантомограмма, сделанная через 2 года после лечения, – превосходная стабильность кости.

ниров протравлили в течение 1 мин 7% плавиковой кислотой, затем промыли водой и на 2 мин поместили реставрации в ультразвуковую ванну. На протравленные поверхности виниров нанесли силан (Monobond Plus, Ivoclar Vivadent), просушили и нанесли адгезив (Heliobond, Ivoclar Vivadent). Затем на поверхность виниров нанесли материал Variolink

Veneer оттенка HV+1 и разместили виниры на зубах. Излишки материала удалили, провели предварительную полимеризацию в течение 10 с. Края реставраций покрыли глицериновым гелем, чтобы предотвратить доступ воздуха и образование ингибирующего слоя на композите. Полимеризацию в течение 60 с с каждой стороны провели с помо-

щью лампы с интенсивностью излучаемого света 800 мВт/см². Излишки композита удалили с помощью скальпеля №12, виниры отполировали штрипсами и полировочными борами для композитных материалов. В заключение с помощью артикуляционной бумаги толщиной 14 мкм проверили окклюзию и скорректировали виниры, применив для этого бор с алмазным напылением 45 мкм и микромотор с ускорением 1:5. Окончательную полировку провели с помощью полировочных боров для композитных материалов (рис. 11, а, б). Через 1 нед отметили полную адаптацию десны к винирам (рис. 12, а, б; 13, а–г).

После заживления профиль выступания имплантатов изменили с помощью коронок и временных абатментов (рис. 14, а, б). Обеспечив необходимый результат в области имплантатов, замещающих зубы 24, 35 и 45, изготовили циркониевые коронки на стандартных абатментах (рис. 14, в, г; 15, а–в;

16, а, б). С учетом большой толщины мягкой ткани на имплантат 14 установили циркониевый абатмент с модифицированной циркониевой коронкой с винтовой фиксацией (рис. 17, а, б). Профиль выступления изменили с помощью коронки, которую зафиксировали на стандартном циркониевом абатменте и покрыли полевошпатной керамикой в пределах наддесневой области: к данной тактике прибегли ввиду отсутствия индивидуализированных циркониевых абатментов для системы OSSTEM (рис. 18).

Вывод

Лечение пациентов, у которых отсутствует такое количество постоянных зубов, является сложной задачей и зачастую бывает сопряжено с необходимостью компромиссных решений. Достижение удовлетворяющих функциональным и эстетическим требованиям результатов возможно только при тесном сотрудничестве стоматологов разных

специализаций и тщательном планировании всего лечения – от первых его шагов до заключительного этапа эстетической реабилитации (рис. 19, а, б; 20). Как уже было сказано в самом начале, помимо всего прочего важно сохранить максимальный объем естественных тканей зубов пациента, что способствует долговечности и стабильности реставраций. Представленный здесь клинический случай наглядно демонстрирует такой подход: при минимальном вмешательстве авторам удалось добиться долговечных, эстетичных и функциональных результатов.

Через 2 года отметили превосходную стабильность кости вокруг имплантатов (рис. 21, а–г) и отличную адаптацию десны как к коронкам на имплантатах, так и к винирам (рис. 22, а, б; 23, а–г; 24). **DT**

Информация об авторах



Доктор Магдалена Ящак-Малковска (Magdalena Jaszczak-Małkowska; DMD) окончила Медицинский университет Варшавы (Польша) в 1996 г. До 1998 г. сотрудничала с Институтом генетики и животноводства Польской академии наук. В 2008 г. доктор Jaszczak-Małkowska получила диплом стоматолога-ортопеда. С 2000 г. работает в частной клинике, специализирующейся на эстетической стоматологии и протезировании.
ESTEDENTICA
ul. Dobra 27/A, 00-344 Warsaw, Poland (Польша)
m.jaszczak@stedentica.pl



Доктор Иоанна Витановска (Joanna Witanowska; DMD) окончила Медицинский университет Варшавы (Польша). Работает ортодонтом и занимается исследованиями на университетской кафедре ортодонтии. В настоящее время пишет докторскую диссертацию по ортодонтии.
ul. Nowogrodzka 59, 02-005 Warsaw, Poland (Польша)
jwitanowska@gmail.com

Доктор Малгожата Задурска (Małgorzata Zadurska; DMD, PhD) – выпускница Познаньского медицинского университета (Польша). Является специалистом в области ортодонтии и детской стоматологии, а также доцентом и руководителем кафедры ортодонтии Медицинского университета Варшавы.
Nowogrodzka 59, 02-005 Warsaw, Poland (Польша)

Оценка качества пломбирования корневых каналов гуттаперчей методом оптической микроскопии и конусно-лучевой компьютерной томографии

С.С. Григорьев

Кафедра пропедевтики и физиотерапии стоматологических заболеваний ГБОУ ВПО Уральский государственный медицинский университет Минздрава России, Екатеринбург

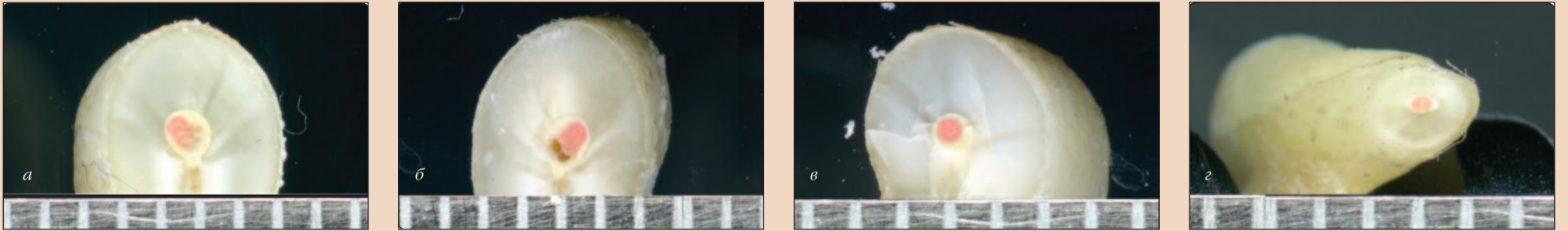


Рис. 1. Спил корня: а – на уровне середины корня; б – в нижней трети корня; в – в области верхушки корня (3 мм); г – в области верхушки корня.

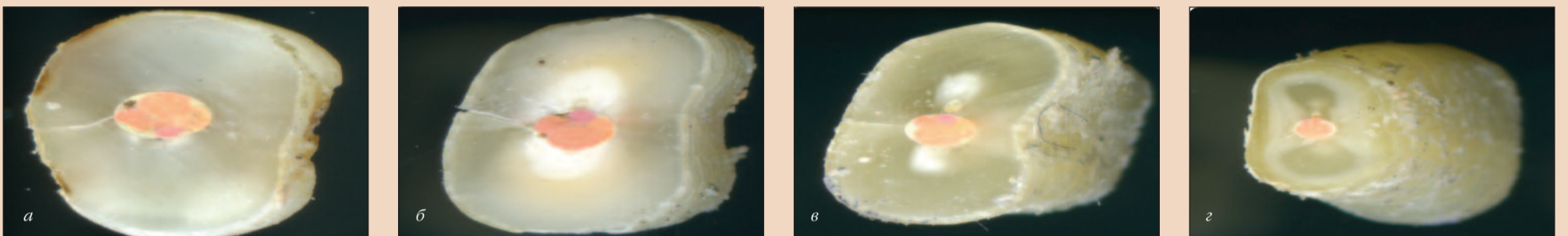


Рис. 2. Спил корня: а – на уровне середины корня; б – в нижней трети корня; в – в области верхушки корня (3 мм); г – в области верхушки корня.

Несмотря на значительные успехи клинической стоматологии в вопросах профилактики и лечения кариеса, осложненный кариес является весьма распространенной патологией твердых тканей зуба.

По данным одних авторов, механическая обработка канала является наиболее важной составляющей успеха лечения. Если канал обработан не полностью, вероятность успеха лечения минимальна [1]. По другим сведениям, именно медикаментозной обработке принадлежит ведущая роль при проведении

эндодонтического лечения. Однако в настоящее время, по мнению большинства стоматологов, необходимое качество лечения и полноценная реабилитация больных с осложненным кариесом возможны только при соблюдении полного соответствия определенным требованиям на всех этапах эндодонтического лечения [2]. Не умаляя важности каждого этапа, наше исследование посвящено заключительной части эндодонтического лечения – obturation корневых каналов и их ответвлений биосовместимым, нераздражающим пломбировочным материалом. По некоторым данным, около 60% случаев неэффективности эндодонтического лечения вызвано неадекватной obturацией системы корневых каналов [3]. Пломбирование корневого канала осуществляется в целях сохранения его наиболее биологически инертного состояния и предотвращения повторного инфицирования канала размножающимися в нем микроорганизмами. Полная obturация просвета канала и герметизация апикального отверстия

на уровне дентинно-цементного соединения и дополнительных каналов биологически инертным и стабильным (в размере) материалом является одним из залогов успеха эндодонтического лечения. Трехмерная obturация системы корневых каналов предотвращает микроподтекания и повторное инфицирование периодонта, а также создает благоприятные условия для заживления тканей.

Каковы же современные требования, предъявляемые к корневому пломбировочному материалу? Идеальный пломбировочный материал для корневых каналов не должен раздражать периодонт, а должен плотно заполнять канал в латеральном и вертикальном направлениях, не давать усадки в канале, не должен поддерживать размножение бактерий, а напротив, – обладать бактериостатическим эффектом, быть биосовместимым и нетоксичным, быть рентгеноконтрастным и не изменять цвет зуба. Силер не должен слишком быстро твердеть, а после твердения обладать хорошей адгезией к дентину и пломбировочному материалу в канале; кроме того, он должен быть

нерастворимым в тканевой жидкости и обладать небольшим расширением. Однако ни один из препаратов не обладает всеми этими свойствами. Наиболее биологически благоприятным, надежным и долговечным методом является пломбирование корневого канала гуттаперчевыми штифтами и силером. Было предложено множество методов и техник obturации корневого канала, каждый из которых имеет свои преимущества и недостатки.

Цель исследования – методом конусно-лучевой компьютерной томографии (КЛКТ) и сканирующей микроскопии оценить качество заполнения корневого канала пломбировочным материалом на основе гуттаперчи.

Материалы и методы исследования

Лабораторные исследования проводили in vitro с помощью микроскопии и КЛКТ «Picasso».

Изучались спилы предварительно удаленных по разным показаниям 20 зубов. Спили производились на уровне апикального отверстия и на уровне середины корневого канала. Перед пломбированием каналов проведена их механическая и медикаментозная обработка в соответствии со всеми правилами эндодонтического лечения. Механическая обработка корневых каналов проводилась техникой «Stepback» – машинными и ручными инструментами (ProTaper™). Медикаментозную обработку каналов проводили гелем, содержащим этилендиаминтетрауксусную кислоту, RC-Prep, с целью удаления смазанного слоя, закрывающего отверстия дентинных канальцев. Затем обрабатывали антисептиками (паркан и 3% перекись водорода). Перед введением силера – AN Plus™ (DENTSPLY) из корневого канала полностью удалялись остатки растворов для промывания каналов, для этого каналы промывали дистиллированной водой. После этого корневые каналы высушивали бумажными штифтами и пломбировали по четыре образца в каждой группе: методом центрального штифта, гуттаперчевыми штифтами методом латеральной конденсации, вертикальной конденсации разогретой гуттаперчи и двумя группами

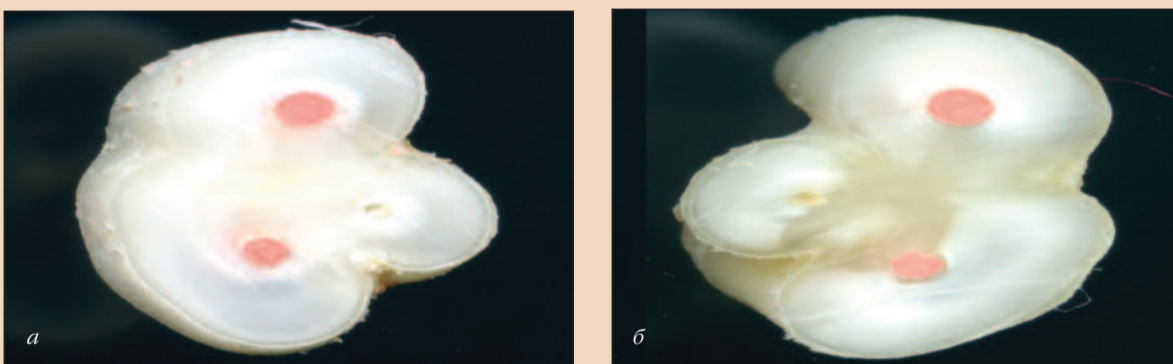


Рис. 3. Спил корня: а – в области верхушки корня; б – в нижней трети корня.



Рис. 4. Спил корня: а – на уровне середины корня; б – на уровне середины корня – ув. 150; в – в области верхушки корня (3 мм).




Рис. 5. Спил корня: а – в области верхушки корня (3 мм) – ув. 150; б) в области верхушки корня (медиальная поверхность) – ув. 30; в – в области верхушки корня (медиальная поверхность) – ув. 30.

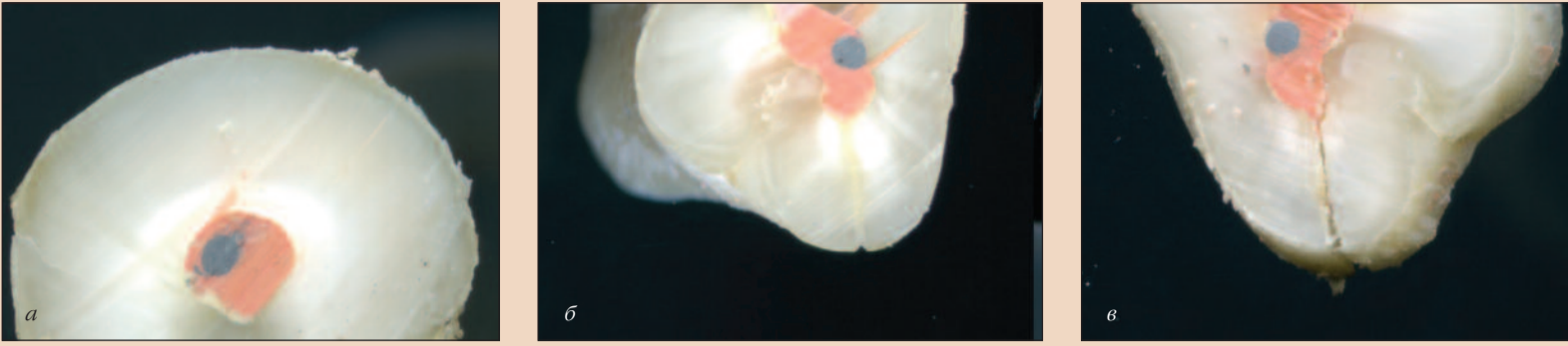


Рис. 6. Стил корня: а – в области верхушки корня; б – в нижней трети корня; в – на уровне середины корня.

разогретой гуттаперчей на носителе GuttaCore™ и SoftCore.

Результаты и их обсуждение

Изучение сканирующих изображений спилов зубов показало, что даже качественное пломбирование корневого канала гуттаперчей с силером методом центрального штифта может являться хорошей альтернативой для врачей, предпочитающих пломбировать каналы монополюсистой пломбировочной массой, однако при этом обеспечивается лишь заполнение просвета магистрального канала, а не трехмерная obturation всей системы корневого канала (рис. 1, а–г). Высокий риск формирования воздушных пор, образовавшихся при введении гуттаперчевого штифта. Участки с наличием воздушных пор, как правило, имеют небольшую протяженность и рентгенологически их выявить достаточно сложно. На денальных снимках определяется гомогенное заполнение корневого канала. Изучая КЛКТ в данных участках, определяется снижение интенсивности «тени», по которой можно предположить о наличии воздушной поры. В области апекса гуттаперчевый штифт имеет плотный упор. При этом если не удается добиться четкой округлой формы в области вершины корня, то свободное место заполняется силером.

Латеральное уплотнение штифтов проводится до гомогенного заполнения канала, критерием чего является невозможность ввести спредер в канал. Рекомендованное время прижатия спредером штифтов к стенкам каналов, по данным разных авторов, составляет 15–30 с. После этого выступающие концы гуттаперчевых штифтов срезают с помощью разогретого инструмента и вертикальной конденсацией гуттаперчи закрывают устье канала.

На качество obturation корневого канала при проведении латеральной конденсации холодной гуттаперчи оказывает влияние множество факторов. В первую очередь, это форма обработанного канала. Корневой канал должен иметь равномерную конусность по всей длине и апикальный уступ, предотвращающий выведение материала за апекс при проведении конденсации. Также большое значение имеет соотношение гуттаперчи и силера. Рекомендуется следующее соотношение: 95% гуттаперчи, 5% силера.

Использование методики латеральной конденсации гуттаперчи показало ее эффективность, простоту применения и надежность. Однако при проведении латеральной конденсации существует риск продольного перелома корня из-за прилагаемых усилий, особенно когда корень ослаблен (например, при чрезмерном расширении каналов в тонких корнях). Кроме того, при этой методике не удается добиться однородности материала и заполнения гуттаперчей боковых и апикальных ответвлений канала, что может приводить к развитию осложнений со стороны тканей периодонта – развитию (или поддержанию) воспалительной реакции, деструкции костной ткани (рис. 2, а–г).

При изучении шлифов зубов, в которых корневые каналы были запломбированы методом вертикальной конденсации (рис. 3, а и б) го-

рячей гуттаперчи на носителях SoftCore (рис. 4, 5) и GuttaCore™ (рис. 6, а–в), получены примерно одинаковые результаты. Корневые каналы запломбированы гомогенно на всем протяжении, количество силера минимальное.

Однако при проведении пломбирования корневого канала вертикальной конденсацией разогретой гуттаперчи есть риск перегрева тканей зуба, что неприемлемо скажется на отдаленных результатах лечения. Техника пломбирования методом вертикальной конденсации требует дополнительного дорогостоящего оборудования и высоких профессиональных навыков врача.

Использование obturators с пластиковыми носителями несет три основные проблемы: удаление коронковой порции материала для установки штифта, полное удаление корневой пломбы в целях ревизии канала, а также некоторые анатомические особенности – широкие щечно-лингвальные каналы и S-образные каналы. Поскольку носитель obturатора GuttaCore™ является также формой гуттаперчи, удаление коронковой порции материала не составляет труда в отличие от SoftCore.

Второй проблемой является потребность в удалении носителя во время ревизии корневого канала. Здесь снова показано использование инструментов ProTaper™ для перелечивания, которые обычно хорошо работают по всей длине канала. В качестве дополнительного метода можно использовать те же инструменты, что и при препарировании каналов и их расширении. Третьим вариантом будет размягчение гуттаперчи, которая окружает носитель, либо с помощью растворителей, либо тепла – для улучшения проникновения вращающегося или ручного инструмента. И, наконец, удаление коронковой 1/2–2/3 порции пломбировочного материала вращающимися инструментами с последующим использованием тепла; использование растворителей и ручных K- или H-файлов для удаления пломбировочного материала из апикальной трети также эффективно.

Широкие каналы с иррегулярной анатомией и сложным строением апикального сужения всегда создают проблемы для любой техники obturation. Ранее подход к obturation часто заключался в утомительной подготовке индивидуального гуттаперчевого конуса для obturation апикальной порции корневого канала. Однако средняя и коронковая части требовали широкого спектра техник для достижения желаемой obturation корневого канала. С системой GuttaCore™ obturation подобных каналов проста и возможна двумя путями.

1. Конденсирующий инструмент – такой как плаггер или спредер – может вноситься в корневой канал перед внесением первого obturатора. Впоследствии этот инструмент можно использовать для уплотнения пломбировочного материала без извлечения инструмента, тем самым сохраняя пространство для второго или даже третьего obturатора при соответствующих показаниях.

2. После внесения obturатора спредер или другой конденсирующий инструмент погружается в корневой канал рядом с носителем – та-

ким образом создается пространство для добавления дополнительных гуттаперчевых конусов или кусочков гуттаперчи, затем – снова уплотнение до тех пор, пока дальнейшее проникновение станет невозможным.

При инструментальной obturation и obturation корневого канала необходимо учитывать выявляемые при КЛКТ особенности их анатомического строения: количество, угол изгиба, радиус кривизны, наличие апикального изгиба [4, 5].

Целесообразно применение КЛКТ при исследовании зубов, имеющих высокую встречаемость дополнительных корневого канала и сложную анатомию апикальной области корня, при сочетании рентгенологической картины качественно выполненной obturation корневого канала и наличия периапикальных осложнений, при подозрении на перфорацию корня зуба, при суммации теней пломбировоч-

ного материала в корневых каналах, при расхождении клинических и рентгенологических данных о степени obturation корневого канала. Менее эффективно использование КЛКТ при выявлении неоднородной obturation корневого канала, наличия в них фрагментов эндодонтических инструментов, переломов зубов без смещения отломков.

Выводы

1. Гомогенного заполнения корневого канала удалось добиться только методами разогретой гуттаперчи.
2. Наименьший риск перегрева твердых тканей выявлен при использовании метода пломбирования корневого канала разогретой гуттаперчей на носителе.
3. В целях дальнейшего использования корня зуба под опору штифтовой конструкцией целесообразнее применять систему GuttaCore™.

Литература

1. Гранде Н.М., Плотин Д. Контролируемая обработка корневого канала вращающимися никель-титановыми инструментами. Фармгеоком-Информ. 2010; 2: 6–9.
2. Зорян А.В. Повторное эндодонтическое лечение: современные стандарты и технологии. Эндодонтия today. 2009; 4: 40–8.
3. Чибисова М.А. Возможности денальной объемной томографии в повышении качества планирования имплантации и результатов дальнейшего ортопедического лечения. Медицинский алфавит. Стоматология. 2010; 3: 2–11.
4. Аржанцев А.П., Халилова О.Ю., Перфильев С.А. и др. Рентгенологическое исследование при оценке качества obturation корневого канала. Материалы XVI Международной конференции челюстно-лицевых хирургов и стоматологов «Новые технологии в стоматологии». СПб, 2011; с. 27.
5. Халилова О.Ю. Рентгенологическая оценка качества obturation корневого канала. Материалы II научно-практической конференции молодых ученых «Инновационная наука – эффективная практика». М., 2011; с. 51–2.

Реклама

gutta•core™

Обтуратор с поперечно сшитым гуттаперчевым носителем

Гуттаперча

Поперечно сшитая гуттаперча

- Превосходная 3D obturation
- Лёгкость в случаях перелечивания
- Простота при подготовке канала под штифт

Регистрационное удостоверение №ФСН.2013.0802

DENTSPLY Russia Limited, 129090, Москва, Проспект Мира, д.6
Тел. +7 495 988 28 08 08 www.dentsplycis.com