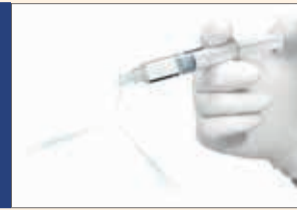



Eenvoudige en efficiënte hulpmiddelen voor implantaair onderhoud en ...
... pagina 6



Irriflex een innovatief ontwerp van canules voor een geavanceerde tandwortelirrigatie
... pagina 11

Dit nummer wordt u aangeboden in samenwerking met de volgende bedrijven:
EMS, Johnson & Johnson, Produits Dentaires, Ultradent, Xo-Care

Het belang van een preoperatieve radiografische schaal voor het evalueren van de chirurgische moeilijkheidsgraad van de extractie van een geïmpacteerde mandibulaire derde molaar

Evaluatie van de chirurgische moeilijkheidsgraad van een extractie

Natalia Ribes Lainez^a, José Carlos Sanchis González^a
David Peñarrocha Oltra^a en José María Sanchis Bielsa^{a,b}

^a Afdeling stomatologie, Faculteit geneeskunde en tandheelkunde van de Universiteit van Valencia, Valencia (Spanje)

^b Afdeling stomatologie en kaakchirurgie, Universitair ziekenhuis van Valencia (Spanje)

Doelstelling: Het doel van het onderzoek was een evaluatie van de correlatie tussen de chirurgische moeilijkheidsgraad, gemeten met een vooraf bepaalde schaal en de totale duur van de chirurgische ingreep, de duur van de osteotomie en de duur van het sectioneren van de tand. Daarenboven wilden we met deze studie analyseren welke van de betrokken factoren de grootste invloed had op de totale duur van de chirurgische ingreep.

Materialen en methodes: Een preoperatieve radiografische schaal werd uitgewerkt op basis van tien parameters. Elke parameter kreeg een score van 1 tot 3, en de individuele scores werden opgeteld. Er werd een retrospectieve analyse uitgevoerd van panoramische röntgenfoto's van patiënten die een chirurgische extractie van de mandibulaire derde molaar hadden ondergaan, waarbij de duur van de chirurgische ingreep was geregistreerd. Er werd een statistische analyse uitgevoerd om de correlaties te bepalen tussen de parameters van het onderzoek, de radiografische schaal en de duur van de ingreep.

Resultaten: Een grotere lengte van de lijnen van Winter verlengde de duur van de osteotomie, terwijl een grotere afstand tussen de ramus en het distale vlak van de tweede molaar leidde tot een kortere ingreep. Bij gescheiden of dysmorphe wortels duurden de osteotomie en de totale ingreep langer. De totale duur van de ingreep was ook langer bij aanwezigheid van een grote coronaire breedte en een kortere afstand tussen de ramus en de tweede molaar. De enige variabele die was gecorreleerd met het sectioneren van de tand was de coronaire breedte.

Besluit: De eindscore was gecorreleerd met de duur van de osteotomie en de totale duur van de ingreep. De duur van de osteotomie werd op zijn beurt beïnvloed door de lengte van de lijnen van Winter, de afstand tussen de ramus en de tweede molaar, en door de vorm van de wortel. De duur van het sectioneren van de derde molaar hing af van zijn coronaire breedte. De parameters met de meeste correlatie met de totale duur van de ingreep waren de coronaire breedte en de afstand tussen de ramus en de tweede molaar.

Metatags: Chirurgie van een derde molaar, verstandskiezen, geïmpacteerde mandibulaire derde molaar, extractie van een derde molaar.

Inleiding

Er zijn verschillende classificatiesystemen voorgesteld voor het beoordelen van de moeilijkheidsgraad van de extractie van een geïmpacteerde mandibulaire derde molaar, gebaseerd op preoperatieve evaluaties van panoramische röntgenfoto's. De traditionele classificaties zijn die van Pell en Gregory¹ en Winter², die zijn gebaseerd op de diepte van de derde molaar, de relatie tot de mandibulaire ramus en zijn anatomische positie ten opzichte van de lengtes van de aangrenzende

tweede molaar. In de loop van de tijd zijn verschillende wijzigingen van deze schalen geopperd teneinde de prognose van de chirurgische moeilijkheidsgraad te verbeteren. In dat opzicht stelde Pederson een wijziging van de schaal van Pell en Gregory voor door een bijkomende factor in beschouwing te nemen: de positie van de molaar.³ Elke variabele kreeg een score van 1 tot 4, op basis van de invloed ervan op de moeilijkheid van de extractie, en deze scores werden opgeteld om tot een eindscore te komen, die de chirurgische moeilijkheids-

p8»

Minimale preparatie van een toegangsholte in de endodontologie: Wanneer? Hoe? Waarom?

Dr. Alfredo Iandolo, Italië en Dr. Dina Abdel Latif, Egypte

Inleiding

Bacteriën en hun nevenproducten zijn de belangrijkste factoren die aan de basis liggen van infecties in de pulpa en in periapicale zones.¹ In de moderne endodontologie wil men bacteriële verontreiniging verwijderen of verminderen tot een niveau waarop het genezingsproces mogelijk gemaakt wordt.² Dit kan worden bereikt door het correct driedimensionaal vormen en grondig reinigen van de wortelkanalen, gevolgd door een volledige afdichting van het complexe wortelkanaalsysteem met behulp van thermoplastisch guttapercha.^{3,4} Met behulp van deze technieken kan een onomkeerbare pulpitis worden behandeld, of kan een periapicale en/of laterale laesie van endodontische oorsprong worden verwijderd. Echter: zelfs wanneer de behandeling correct wordt uitgevoerd, kan de slaagkans op korte of lange termijn op structureel niveau niet worden gegarandeerd.

Eén van de belangrijkste oorzaken van een niet-geslaagde postoperatieve wortelkanaalbehandeling, met extractie van de behandelde tand tot gevolg, is een breuk die ontstaat door onvoldoende resterend volume van de tandstructuur. Een langere levensduur van de behandelde tand kan worden gegarandeerd wanneer de moderne wortelkanaalbehandeling correct wordt uitgevoerd, volgens het concept van de minimaal invasieve toegang, waarbij de nodige ruimte voor het onderzoek wordt geopend en zoveel mogelijk tandstructuur behouden blijft.

Het succes van de wortelkanaalbehandeling hangt af van de identificatie, exploratie en volledige behandeling van het complexe wortelkanaalsysteem. Dit doel kan worden bereikt wanneer de behandelende arts de vereiste kennis heeft en het geanticiperde wortelkanaalsysteem onderzoekt met behulp van de nieuwste technologieën. De laatste jaren hebben de minimale preparatie van een toegangsholte en de bijbehorende nadelen veel discussies uitgelokt. In dit artikel willen we beschrijven wanneer het mogelijk is om conservatieve toegangsholtes te creëren tijdens een wortelkanaalbehandeling, hoe die geprepareerd moeten worden, en waarom voor deze techniek gekozen moet worden.

Wanneer?

Een minimaal invasieve toegangsholte kan enkel worden geprepareerd wanneer aan alle volgende voorwaarden is voldaan:

- Direct visueel onderzoek van de bodem van de pulpakamer en de mogelijkheid om de anatomie van de pulpakamer volledig te onderzoeken.
- Mogelijkheid om alle verwachte kanaalingangen te lokaliseren.
- Volledige verwijdering van alle verkalking die aanwezig is op de bodem van de pulpakamer.
- Mogelijkheid om de tussenruimte bij premolaren met twee wortelkanalen te prepareren.
- Mogelijkheid om, op dezelfde

manier, de mesiale tussenruimtes bij de onderste molaren te prepareren.

- De toegang maakt onderzoek en reiniging van de pulpakamer mogelijk, zonder de pulpahoorns te verwijderen en met een minimale verwijdering van de bovenzijde van de pulpholte.

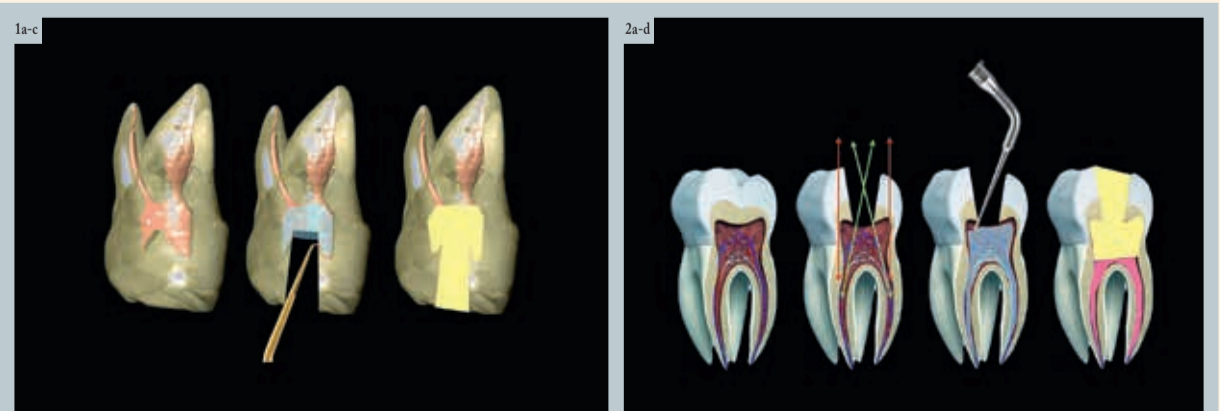
Rekening houdend met die factoren zullen we in dit artikel klinische gevallen bekijken waarin de preparatie van een toegangsholte door middel van een conservatieve techniek wordt aanbevolen.

Tanden die zijn aangetast door onomkeerbare pulpitis of necrose door caviteiten van klasse V

De verwijdering van de cariës kan resulteren in een gezond occlusaal vlak. Om die reden is het in deze gevallen raadzaam om de toegangsholte te prepareren met behulp van een conservatieve techniek, zodat de tandstructuur behouden blijft. Dit geldt ook voor tanden die zijn aangetast door een onomkeerbare pulpitis of necrose die te wijten is aan een proximale cariës die het occlusale vlak niet heeft aangetast. Na een volledige curettage van de carieuze laesie kan de preparatie lichtjes occlusaal worden vergroot om de endodontische behandeling uit te voeren via een mesiale of distale caviteit.

Tanden die zijn aangetast door een onomkeerbare pulpitis of necrose als gevolg van een preparatie onder kronen of bridsen

p2»



Afb. 1a-c: Reinigen van de pulpahoorns met behulp van een ultrasoon tip die speciaal is ontworpen voor endodontische chirurgie. | Afb. 2a-d: Reinigen van de pulpahoorns met behulp van een ultrasoon tip.



VVTE, de Vlaamse Vereniging van Tandheelkundige experts organiseert op 17/10/2019 een dagseminarie met als onderwerp

'Ethiek in de tandheelkunde'

Plaats: Crowne Plaza Antwerpen

Info en inschrijving: www.tandexpert.be/activiteiten.html

Accreditering aangevraagd in deelgebied 2

Minimale preparatie van een toegangsholte in de endodontologie: Wanneer? Hoe? Waarom?

pl» Wanneer, in deze gevallen, de pathologie van de pulpa te wijten is aan de preparatie van de tanden, en op voorwaarde dat geen carieuze laesie aanwezig is en dat de kroon of bridge duidelijke marges heeft, is het, vanuit structureel en esthetisch standpunt, ideaal om een toegangsholte te prepareren met behulp van een conservatieve techniek.

Tanden die zijn aangetast door een onomkeerbare pulpitis of necrose als gevolg van endodontische-periodontische laesies met geen of slechts minimale occlusale cariës

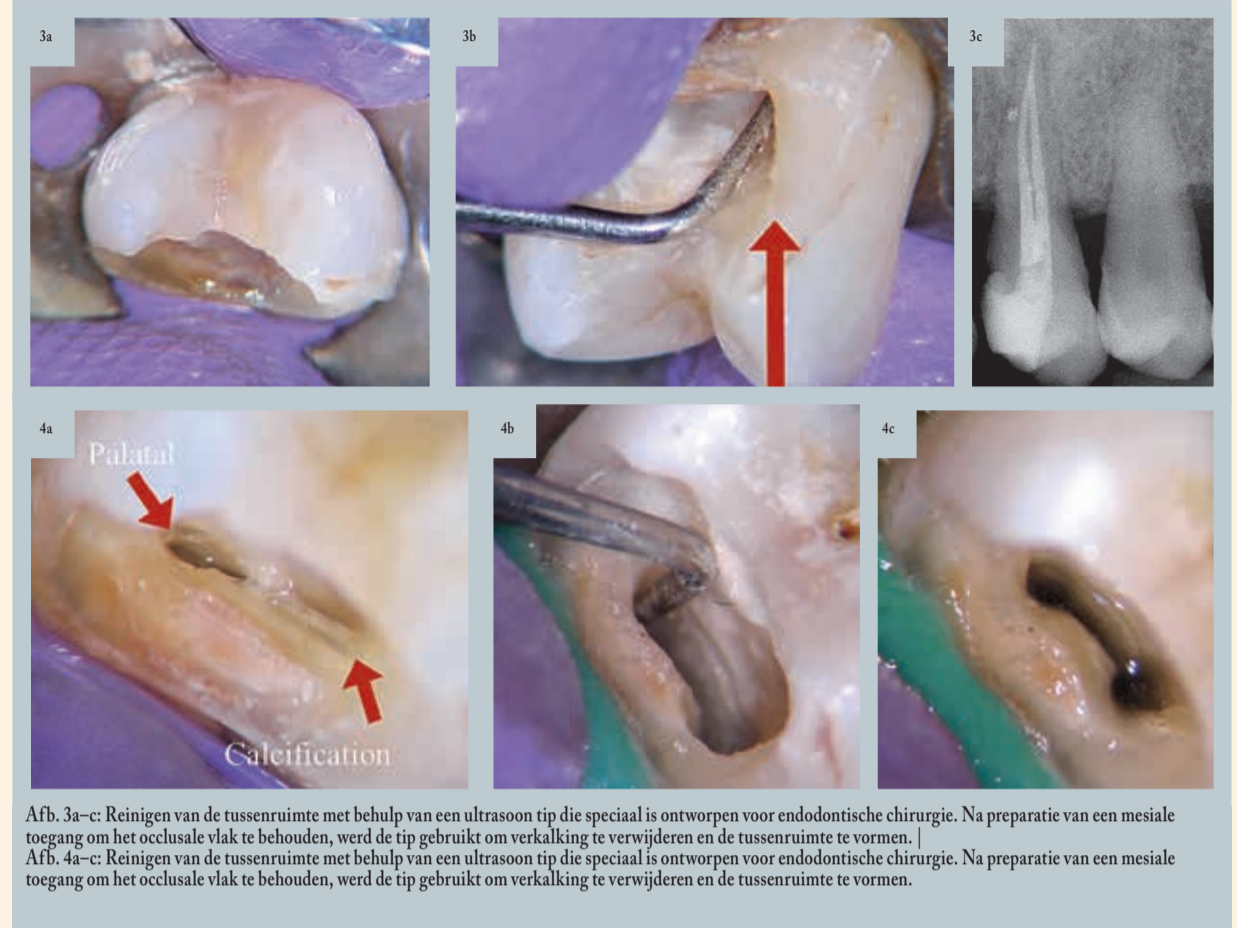
Een ernstige periodontische ziekte kan leiden tot een pathologie van de pulpa, terwijl de tandstructuur gezond en intact kan zijn. In dat geval kan een kleine, conservatieve toegangsholte ertoe bijdragen om de integriteit van de aangetaste tanden te behouden. Dit geldt ook voor tanden die zijn aangetast door een onomkeerbare pulpitis of necrose die te wijten is aan een trauma of aan gevaarlijke occlusale stress.

Hoe?

Het concept van een conservatieve preparatie van de toegangsholte kan

enkel worden uitgevoerd wanneer de behandelende arts voldoende ervaring heeft en gebruik maakt van moderne technologieën, zoals een operatiemicroscop, ultrasoon tips, roterende vijlen in nikkel-titanium en een moderne 3D-reiniging. Enkel met een sterke vergroting en een efficiënte verlichting is het mogelijk om de volledige bodem van de pulpakamer, alle openingen van de wortelkanalen, de hoofdkanalen, zijkanalen en eventuele obstructies zoals verkalkingen, doorheen de kleine toegangsholte in beeld te brengen. Het gebruik van een operatiemicroscop is dus van essentieel belang bij de preparatie van deze kleine toegangsholtes.

Het prepareren van een conservatieve toegangsholte wordt uitgevoerd onder een operatiemicroscop, met behulp van boren met een lange schacht en een kleine diameter (0,8-1,0 mm) om de zichtbaarheid tijdens de penetratie van de pulpakamer te verhogen. Na penetratie wordt een irrigatie met natriumhypochloriet uitgevoerd om eventueel achtergebleven puin te verwijderen. Daarna wordt een K-vijl met kleine diameter (0,08 mm) gebruikt om de wortelkanalen te sonderen en te onderzoeken. Vervolgens worden alle verkalkingen onder de microscoop



Afb. 3a-c: Reinigen van de tussenuimte met behulp van een ultrasoon tip die speciaal is ontworpen voor endodontische chirurgie. Na preparatie van een mesiale toegang om het occlusale vlak te behouden, werd de tip gebruikt om verkalking te verwijderen en de tussenuimte te vormen. | Afb. 4a-c: Reinigen van de tussenuimte met behulp van een ultrasoon tip die speciaal is ontworpen voor endodontische chirurgie. Na preparatie van een mesiale toegang om het occlusale vlak te behouden, werd de tip gebruikt om verkalking te verwijderen en de tussenuimte te vormen.

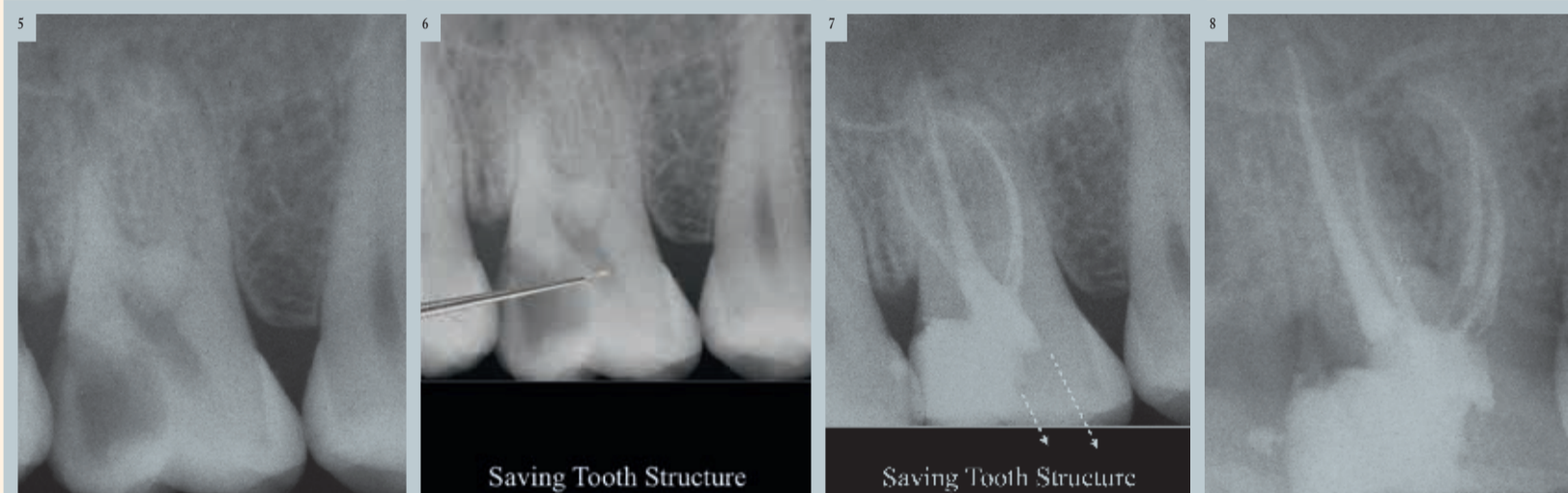
in beeld gebracht en verwijderd met behulp van ultrasoon tips. Wanneer sommige wortelkanalen in dit stadium niet kunnen worden gevonden, kunnen ze worden gelokaliseerd met ultrasoon tips na een incisie in de bodem van de pulpakamer.

Eén van de belangrijke aspecten van de conventionele preparatie van een grote toegangsholte is de volledige verwijdering van de bovenkant van de pulpakamer (dit is van belang om bacteriële besmetting door resten van pulpaweefsel te voorkomen).

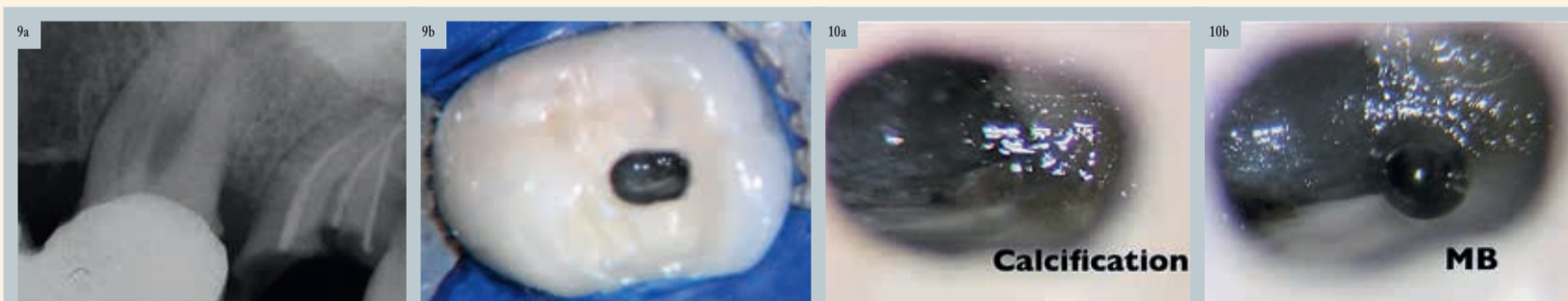
Met de moderne technieken voor een conservatieve preparatie van de toegangsholte is het echter mogelijk om een overmatige verwijdering van dentine te vermijden door een volledige reiniging van de gehele bovenkant van de pulpakamer, zonder dat resten van pulpaweefsel achterblijven. Deze preparatie kan worden uitgevoerd met behulp van ultrasoon tips die speciaal voor de endodontologie zijn ontworpen. In dit geval is het raadzaam om een kleine ultrasoon tip te gebruiken die is uitgerust met een klein, rond diamantuiteinde, ofwel een ultrasoon tip die speciaal is ontworpen voor periapicale chirurgie. Met deze speciale ultrasoon tips kunnen de pulpahoorns en de resterende bovenkant van de pulpakamer gereinigd worden zonder de kostbare tandstructuur te verwijderen (afb. 1 en 2).

Een bijkomend element, dat in het verleden uiterst belangrijk was, is dat het inbrengen van de vijlen in de wortelkanalen uitgevoerd moest worden in een richting die loodrecht staat op het occlusale vlak van de tand. Om die toegang tot de wortelkanalen te bereiken, was het nodig om gezonde tandstructuur op te offeren. Bij een conservatieve preparatie van de toegangsholte is het mogelijk om in de kanalen te komen onder een hoek die loodrecht staat op het coronale derde van het kanaal, zoals weergegeven in afbeelding 1b. Bovendien is het mogelijk om, dankzij het gebruik van moderne roterende, voorgebogen vijlen in legeringen die zelfs in de martensitische fase (rustfase) superelastisch zijn, in wortelkanalen met een moeilijke toegang te komen zonder gevaar op breuken.

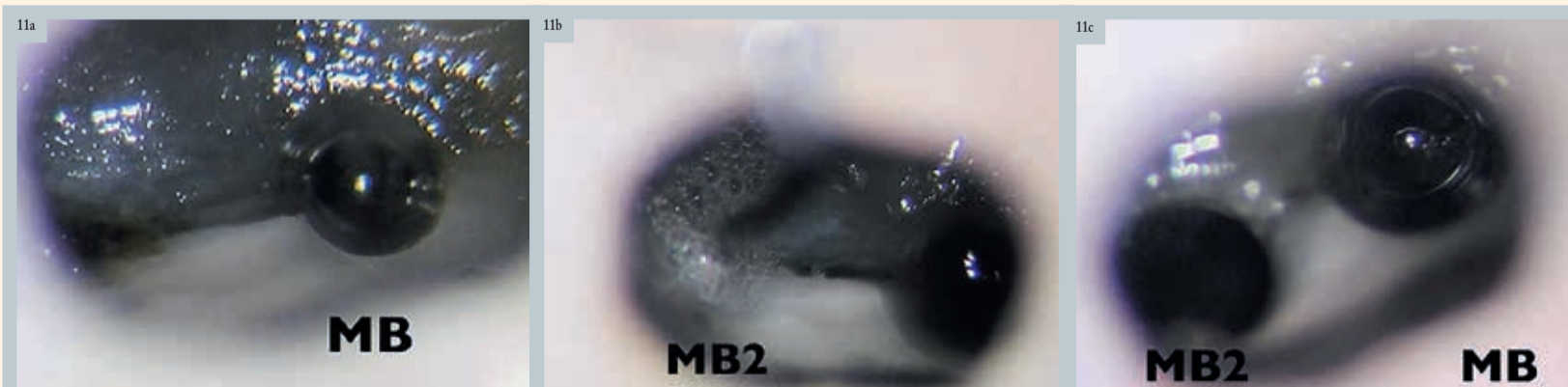
Enkel nadat de feitelijke anatomie van de pulpakamer is onderzocht, kan worden overgegaan tot het vormen van het wortelkanaal, gevolgd door de 3D-reiniging en de 3D-afdichting. Dankzij de nieuwste methodes van activering van irrigatievloeistoffen is het mogelijk om een meer accurate en grondige reiniging te garanderen. Deze methodes zijn onder meer de ultrasone activering, sonische activering, de interne opwarming, de laser en de apicale negatieve druk.



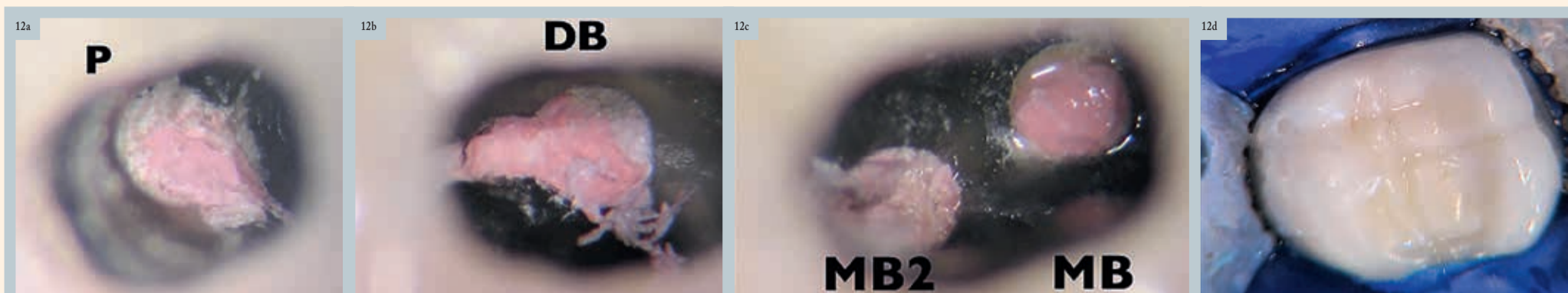
Afb. 5: Preoperatieve periapicale röntgenfoto van tand 16, die een mesiale cariës vertoonde. | Afb. 6: Reinigen van de pulpahoorns met behulp van een ultrasoon tip. | Afb. 7: Postoperatieve periapicale röntgenfoto, waarop de behouden tandstructuur te zien is. | Afb. 8: Postoperatieve periapicale röntgenfoto, waarop de behouden tandstructuur te zien is.



Afb. 9a en b: Preoperatieve periapicale röntgenfoto van tand 26, die is aangetast door onomkeerbare pulpitis, waarvoor een conservatieve toegangsholte werd geprepareerd onder de kroonrestauratie. | Afb. 10a en b: Onder vergroting is het mogelijk om de verkalking te onderzoeken en te verwijderen, en het mesiobuccale kanaal (MB) bloot te leggen.



Afb. 11a-c: De tussenuimte werd onder vergroting geprepareerd met behulp van een ultrasoon tip, en het tweede mesiobuccale kanaal (MB2) werd blootgelegd.



Afb. 12a-d: De vier kanalen na de afdichting. P = palatinaal; MB2 = tweede mesiobuccaal; MB = mesiobuccaal; DB = distobuccaal.

Waarom?

Waarom zouden we het onszelf moeilijk maken? Dat is één van de vragen die het vaakst terugkomt wanneer het gaat om de preparatie van een conservatieve toegangsholte. Het antwoord is eenvoudig: omdat het ontwerp van de toegangsholte dat in dit artikel wordt toegelicht, geen extreme situa-

tie is, en op voorwaarde dat die wordt uitgevoerd met de nodige ervaring en met de nieuwste technologieën, en dat alle bovenvermelde parameters in acht worden genomen, kunnen iatrogene fouten worden vermeden. Niet enkel wordt de tand behandeld op een veilige en gezonde manier, waarbij de kostbare tandstructuur behouden blijft, maar ook is de slaagkans op korte en lange termijn beduidend hoger. In afbeeldingen 3-13 worden de preparatie van een conservatieve toegangsholte en de toepassing ervan in klinische gevallen beschreven.

en lange termijn mogelijk. En wat nog het meest belangrijk is: de kostbare, gezonde tandstructuur blijft behouden, in tegenstelling tot het traditionele concept van de toegangsholte.

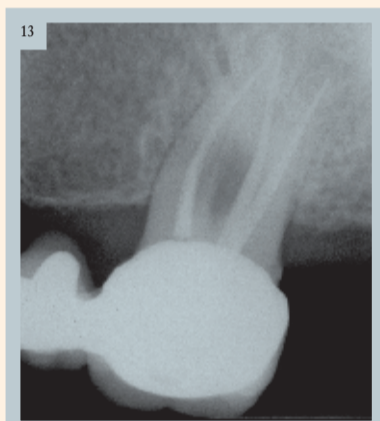
Het is zeker waar dat de behandelende arts voldoende klinische ervaring moet hebben om conservatieve toegangsholtes te prepareren. Even belangrijk is het gebruik van moderne technologieën, meer bepaald de operatiemicroscop, ultrasoon tips, moderne roterende vijlen en moderne methodes voor 3D-reiniging.

Conclusie

Wanneer het, dankzij de conservatieve toegangsholte, mogelijk is de volledige carieuze laesie te verwijderen, de volledige bodem van de pulpakamer te visualiseren, alle kanaalopeningen te onderzoeken, de tussenruimtes te prepareren en te reinigen, en alle aanwezige verkalking te verwijderen, dan is een succesvolle behandeling op korte

Als besluit kunnen we stellen dat meer endodontologen deze moderne technologieën en het concept van de conservatieve preparatie van toegangsholtes zouden moeten toepassen, om een betere slaagkans en een langere levensduur van wortelkanaalbehandelingen te bereiken.

Noot: Een volledige lijst met referenties is verkrijgbaar bij de uitgever.



Afb. 13: Postoperatieve röntgenfoto.



Dr. Alfredo Iandolo

is professor aan de endodontische afdeling van de Federico II-universiteit van Napels (Italië). Hij kan worden gecontacteerd op het volgende adres: iandoloalfredo@libero.it



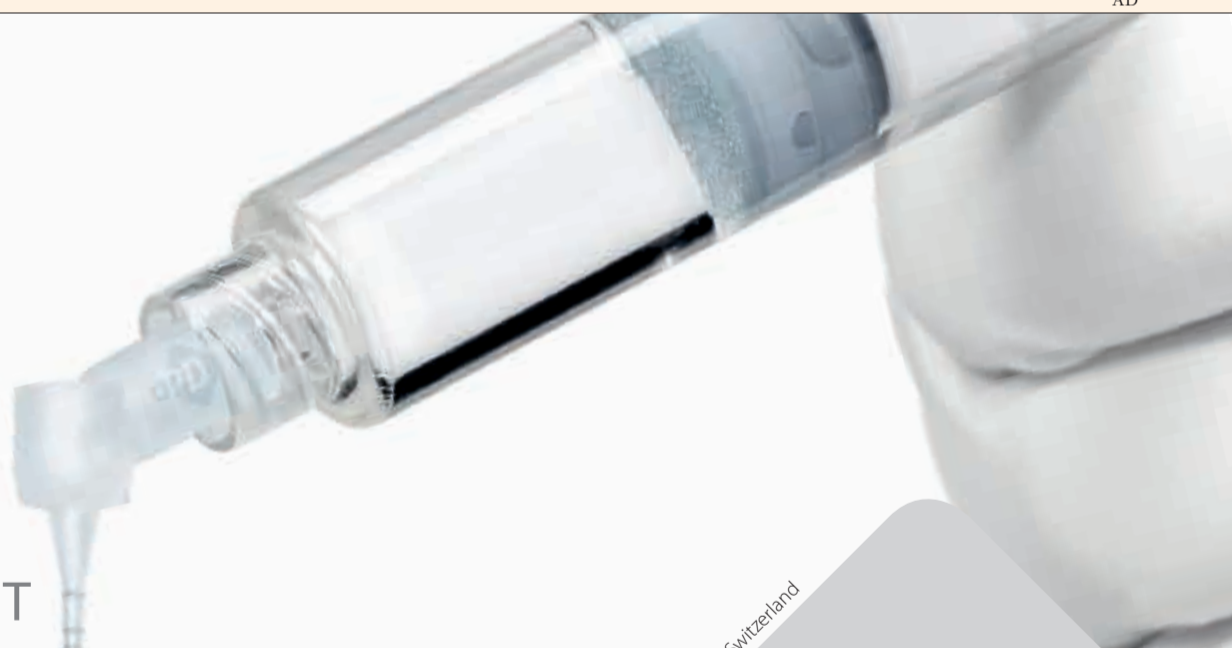Dr. Dina Abdel Latif

is endodontologe, klinisch en pre-klinisch docent (afdeling conservatieve tandheelkunde) aan de Universiteit van Alexandrië in Egypte. Ze kan worden gecontacteerd op het volgende adres: dinaabdellatif81@gmail.com

AD

IrriFlex®

EEN NIEUWE STANDAARD ZIET HET LICHT



Produits Dentaires SA - Vevey - Switzerland

Een vernieuwend ontwerp van canules voor de geavanceerde irrigatie van de wortelkanalen.

Ontdek nu Irriflex®

pd-irriflex.com

“Geen magie, zonder moderne technologie”

Interview met Jan de Jong en Deborah Vermeulen, Ivoclar Vivadent Benelux

Tandtechnici en tandartsen verwachten van Ivoclar Vivadent hoogwaardige en economische oplossingen. Jan de Jong, Managing Director en Deborah Vermeulen Rog, Marketing Manager Benelux bij Ivoclar Vivadent Benelux, geven een interview voor Dental Tribune en spraken over het aanbod van nieuwe innovatieve productsystemen & diensten.

Vraag 1: Digitalisering is trending topic en wordt ook met name in het tandtechnisch laboratorium toegepast - Ivoclar Vivadent heeft de afgelopen jaren ook niet stilgezeten en introduceerde o.a. Ivoclar Digital. Welke ondersteuning kunnen tandtechnici en tandartsen verwachten? En welke rol speelt conventionele tandtechniek hierin?

Jan de Jong: “We anticiperen niet alleen op de duidelijke trend in de richting van digitalisering, maar ook op innovaties binnen de huidige conventionele tandtechniek. R&D is een essentieel onderdeel van onze bedrijfsvoering en staat hoog in het vaandel. De focus ligt hierbij ook op de ontwikkeling en het doorontwikkelen bestaande producten en systemen, voor conventionele tandtechniek en toepassingen, zoals bijvoorbeeld IPS e.max Press, opbouwkeramiek IPS e.max Ceram en kleurmateriaal zoals IPS Ivocolor.

Destijds, in 2012 is door de overname van Wieland Dental een belangrijke stap gemaakt richting digitalisering. Ivoclar Digital is het merk van Ivoclar Vivadent en biedt complete productsystemen geoptimaliseerd voor een digitale workflow. Denk hierbij aan ons PrograMill platform, waarvan de interesse voor de PM7 freemachiner voor labside toeneemt, door de groeiende vraag met betrekking tot Digital Denture. In het najaar lanceren we de PM1 chairside freemachiner voor in de tandartspraktijk.

Het complementaire IPS e.max productsysteem omvat o.a. CAD/CAM producten; lithiumdisilicaat & zirkoniumoxide en diverse materialen en ondersteunende diensten voor zowel tandtechnische laboratoria als tandartspraktijken.

Gloednieuw is IPS e.max ZirCAD Prime, volkeramiek gebaseerd op een geheel nieuwe procestechnologie, die sintercycli versnelt en zeer esthetische resultaten oplevert. Het is het eerste volkeramiek materiaal met uitzonderlijke esthetiek, dat voor alle indicaties gebruikt kan worden.

Ook bieden wij nu totaaloplossingen in 3D-printen: De PrograPrint, ons nieuwe 3D-printsysteem voor dentale technologie, is geïntegreerd in een gevalideerde workflow, bestaande uit materialen en geschikte apparatuur voor printen, reiniging en nabewerking. Het printsysteem breidt het portfolio van Ivoclar Digital uit en is een ideale aanvulling op het PrograMill-platform”.

Vraag 2: Daarnaast is Ivoclar Vivadent ook een samenwerking aangegaan met Amann Girrbach. Wat was de reden voor dit partnerschap, welk doel wordt hiermee bereikt?

Jan de Jong: “Ivoclar Vivadent en Amann Girrbach staan samen voor optimale patiëntenzorg door volledig gevalideerde digitale applicaties en processen aan te bieden in combinatie met toonaangevende tandheelkundige producten. De samenwerking zal Ceramill-gebruikers alle verwerkingsmogelijkheden bieden met het beproefde en betrouwbare volkeramieksysteem van Ivoclar Vivadent: IPS e.max.”

Vraag 3: Ivoclar Vivadent is fabrikant van o.a. composieten en bulkfill materialen - en nu komen jullie met het speciale 3s PowerCure productsysteem, die het mogelijk maakt om posterieure composietrestauraties in slechts 3 seconden uit te harden. Hoe wordt deze totaaloplossing ontvangen door tandartsen?

Deborah Vermeulen: “Tandartsen, die in het bijzonder zijn op zoek naar een efficiënt alternatief voor complexe meerlaagse techniek voor posterior composietrestauraties kunnen met het nieuwe 3sPowerCure productsysteem aan de slag! Het innovatieve 3s PowerCure productsysteem bestaat naast de nieuwe Bluephase PowerCure uit het modelleerbare composiet Tetric PowerFill en het vloeibare Tetric PowerFlow en het universele Adhese Universal voor bonding. Tandartsen ervaren merkbaar kortere polymerisatietijden ten opzichte van de gebruikelijke 10 of in sommige gevallen zelfs 20 seconden. Beide composieten kunnen worden toegepast in lagen van maximaal 4 mm en verminderen het aantal werkstappen aanzienlijk, dat nodig is om een posterieure restauratie te vervaardigen. 3 seconden voor een 4-millimeter-composietlaag - klinkt bijna als magie toch?”

“U begrijpt dat het hierbij gaat om zeer moderne Intelligente LED-polymerisatietechnologie, Polyvision met een lichtintensiteit van 3.000 Mw/m2 waardoor de belichtingstijd kan worden teruggebracht tot 3 seconden. Als de restauratie het risico loopt onvoldoende te worden uitgehard, wordt de gebruiker gewaarschuwd van onjuist gebruik. De lamp trilt en verlengt automatisch de uithardingstijd. De voordelen liggen voor de hand: professionals die op zoek zijn naar betrouwbaarheid, bedieningsgemak en tijdwinst in het dagelijkse werk, krijgen wat ze zoeken met de Bluephase PowerCure”.

“Tetric PowerFill omvat veel technologische hoogstandjes: het gepatenteerde en zeer reactieve initiator Ivocerin is gebruikt voor meer polymerisatiediepte. De toepassing van de Aessencio-technologie zorgt er weer voor dat de translucentie verandert van hoge translucentie naar een meer dentine kleurende translucentie. Het

draagt ook bij aan de hoge polymersatiediepte en tegelijkertijd een uitstekende esthetiek. Door bepaalde toepassing worden de polymerisatieketens in het composietmateriaal tijdens het uitharden langzamer en gelijkmatiger gevormd - waardoor er een uniformer netwerk ontstaat. De krimpspanning wordt verminderd en een optimale uitharding is gegarandeerd. Dit innovatieve productsysteem is voor het eerst gepresenteerd op IDS 2019, en nu verkrijgbaar. Uiteraard beproefd en ondersteund door zeer uitgebreide wetenschappelijke documentatie van studies”

Vraag 4: Biedt Ivoclar Vivadent geaccrediteerde opleidingen, cursussen of demonstraties aan voor klanten om bijvoorbeeld kennis te maken met deze nieuwe producten en deze te testen?

Deborah Vermeulen: “Ivoclar Vivadent beheert met 54 trainingscentra, oftewel International Centers for Dental Education (ICDE's), één van de grootste netwerken voor tandheelkundige opleidingen wereldwijd, voor zowel tandartsen als tandtechnici, gericht op conventionele en/of digitale technieken. In de Benelux geven we veelal demonstraties, cursussen en trainingen in samenwerking met officieel erkende dealer depots, opinielers en opleidingscentra”.

Vraag 5: Er wordt geïnvesteerd in een groot logistiek distributiecentrum, in Duitsland, wat zijn hiervan de voordelen voor klanten?

Jan de Jong: “Het wereldwijde logistieke distributiecentrum van Ivoclar Vivadent wordt gebouwd in Ellwangen. Materialen die wereldwijd worden geproduceerd, komen samen in Ellwangen en worden daar geleverd aan dochterondernemingen, distributiepartners en klanten over de hele wereld. Bijvoorbeeld zirkonium uit de VS, apparaten, ovens en lichtapparaten uit Oostenrijk, prothetische tanden uit de Filipijnen, CAD / CAM-discs en keramiek uit Noord-Italië. Met het nieuwe logistieke distributiecentrum hebben we de mogelijkheid om de eindgebruiker en de tandheelkundige handel in Europe optimaal en op tijd te bevoorraden”.

Vraag 6: Tot slot Ivoclar Vivadent is een familiebedrijf, passie, visie en innovatie staan hoog op de agenda. In hoeverre vertaald zich dat naar meerwaarde voor klanten?

Jan de Jong: “Dat klopt, Ivoclar Vivadent hecht veel waarde aan deze vertrouwde bedrijfscultuur.

Onze visie: “Making People Smile”, staat voor een glimlach, die gedragen wordt met zelfvertrouwen. Dat willen we niet alleen voor onze klanten en hun patiënten, maar ook voor onze medewerkers, die met passie en interesse voor het vak verschillende disciplines samenbrengen, zich graag willen blijven ontwikkelen en het verschil willen maken!

Professionele bleekbehandelingen: een belangrijke pijler voor moderne praktijken

Interview met Dr. Christian Gan

1. Hoe lang biedt u al bleekbehandelingen aan in uw praktijk en wat was voor u de motivatie om dat te doen?

“Negen jaar geleden ben ik mijn eigen tandartspraktijk gestart, Mijn Tandarts Heemskerk, en meteen begonnen met het aanbieden van bleekbehandelingen. De laatste jaren is een witter gebit steeds meer in trek, omdat mensen de neiging hebben elkaar te beoordelen op hun uiterlijk en dan vooral op de kleur van hun gebit. Bij bleekbehandelingen gaat het dan ook om meer dan alleen het blekeffect. Deze behandelingen zorgen ervoor dat patiënten weer een aantrekkelijke, mooie glimlach hebben en hun zelfvertrouwen terugkrijgen.”

2. Aan welke bleekmogelijkheden geeft u de voorkeur?

“Na de eerste behandeling in mijn praktijk en een aantal duidelijke instructies raad ik altijd aan om verder thuis te behandelen met OpalescenceTM PF 16%-bleekgel. Ten eerste omdat Opalescence PF gemakkelijk in gebruik is dankzij de op maat gemaakte, perfect passende lepels. Ten tweede omdat Opalescence PF voor zeer goede en langdurige resultaten zorgt. In vergelijking met andere bleekproducten en volgens prof. Pfeilzer van ACTA, het Academisch Centrum Tandheelkunde Amsterdam, biedt Opalescence PF momenteel de meest efficiënte resultaten en is het het veiligst in gebruik.

“Ook economisch gezien is het voor iedere tandarts een interessant product. Er hoeft namelijk alleen maar een snelle afdruk te worden gemaakt. Naderhand is er geen tijd aan de stoel meer nodig, omdat de patiënt de behandeling helemaal zelf thuis kan doen. Op die manier is een aanzienlijke tijds- en

kostenbesparing mogelijk, terwijl er wel omzet wordt gedraaid.”

3. Hoe werkt een bleekbehandeling?

“De blekende stof (carbamideperoxide of waterstofperoxide) dringt door tot in de glazuurprisma's en bereikt zo de verkleurde moleculen binnenin de tanden of kiezen. Zuurstofmoleculen brengen het bleekproces op gang door te reageren met de verkleurde moleculen in de tanden en kiezen. Ze verbreken de verbindingen die de verkleurde moleculen bij elkaar houden. De zuurstofmoleculen verspreiden zich en bleken zo het hele gebitselement. Zo lijkt het gebit witter en lichter.”

4. Wat zijn uw ervaringen met bleekbehandelingen en welke resultaten kunnen er worden behaald?

“Mijn ervaring is dat bleekbehandelingen echt een eenvoudige manier zijn om patiënten een meerwaarde te bieden. Bleken is geschikt voor iedereen, zelfs voor patiënten met vullingen in het front.

“Het is belangrijk om vooraf de mogelijkheden met de patiënt te bespreken en duidelijk te maken wat hij of zij van een bleekbehandeling kan verwachten. Als mijn patiënten vragen om een ‘Hollywoodglimlach’ bespreek ik of dat met alleen een bleekbehandeling wel mogelijk is, of dat we dan beter voor facings kunnen gaan.

“Vaak vragen patiënten die in bleekbehandelingen geïnteresseerd zijn, ook om veel achtergrondinformatie. Deze patiënten zijn zich bewust van het belang van hun gebit en willen graag het beste voor hun mondgezondheid. Na het eerste consult overhandigen we onze patiënten daarom een uitgebreide



OpalescencePF (Ultradent Products) voor thuisbehandeling is perfect voor mensen die graag meerdere opties willen hebben. Het bleekgel (10% en 16% carbamideperoxide) wordt aangebracht met op maat gemaakte lepels en is verkrijgbaar in drie smaken. - Beeld © Ultradent Products

gebruikershandleiding voor bleekbehandelingen. Daarmee kunnen eventuele vragen die thuis naar boven komen gemakkelijk worden beantwoord en opgehelderd.”

5. Wat zijn meestal de verwachtingen van uw patiënten?

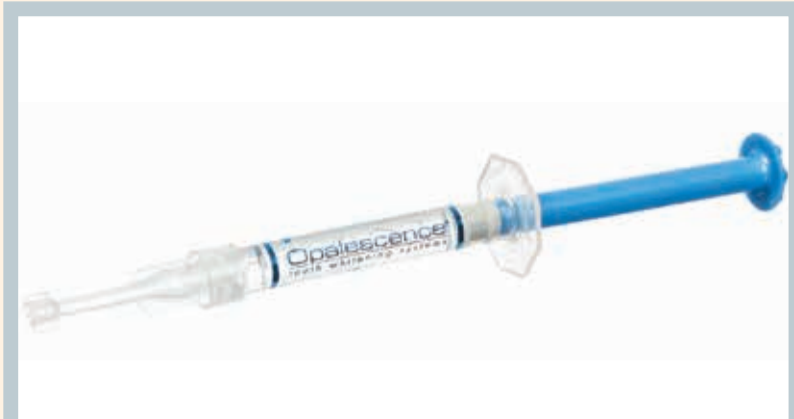“De meeste patiënten willen gewoon een lichter, witter gebit en een mooie glimlach zonder verkleuringen. Als we de voordelen van een bleekbehandeling uitleggen, zijn ze meestal opgelucht dat een bleekbehandeling zo snel en gemakkelijk is.”

6. Wat zijn de voordelen voor uw patiënten en hoe kunnen ze hun stralend witte glimlach zo lang mogelijk behouden?

“Doordat hun gebit witter en hun glimlach aantrekkelijker is, passen patiënten automatisch hun gedrag aan en krijgen daardoor meer zelfvertrouwen. Wij zien bij volgende bezoeken meestal dat patiënten blijer en tevredener geworden zijn.

“Uit onderzoek blijkt dat het gebit zelfs twee jaar na een bleekbehandeling meestal nog witter is dan voor de bleekbehandeling. Het bijwerken kan gemakkelijk thuis worden gedaan met behulp van de bestaande individuele lepels en een paar spuiten bleekgel, die verkrijgbaar zijn bij de tandartspraktijk.

“Een zeer prettig bijkomend verschijnsel van een heel andere orde is dat een mooi gebit vaak leidt tot een betere algehele mondhygiëne. Als u terugdenkt aan uw schooltijd, dan weet u vast nog wel dat u vaak de meeste aandacht besteedde aan de vakken waarin u toch al goed was. En dat is met een aantrekkelijk gebit niet anders: het wordt beter verzorgd dan daarvoor het geval was.



Opalescence PF (Ultradent Products) voor thuisbehandeling is perfect voor mensen die graag meerdere opties willen hebben. Het bleekgel (10% en 16% carbamideperoxide) wordt aangebracht met op maat gemaakte lepels en is verkrijgbaar in drie smaken. Beeld - © Ultradent Products

werk gaat, wat de mogelijkheden zijn, hoeveel het gaat kosten en welke verwachtingen patiënten kunnen hebben. Mijn patiënten vinden deze manier heel prettig. Het is ook aan te raden om direct te beginnen met de behandeling. Zodra de bleeklepels klaar zijn, wordt dan nog een keer alle benodigde informatie gegeven.

“Bleken wordt niet alleen door de tandarts besproken als hij of zij een patiënt in de stoel heeft liggen. Het is een vrij gebruikelijk onderwerp, waarover ook met mondhygiënist of assistenten wordt gepraat bij de halfjaarlijkse controles. Daarnaast maken wij in onze wachtkamer reclame voor bleekbehandelingen met behulp van posters en brochures en besteden we er aandacht aan via onze activiteiten op sociale media. De ideale situatie is dat een patiënt proactief vragen stelt over de behandeling.

“Het is misschien interessant om te weten dat patiënten vaak verrast zijn dat bleekbehandelingen niet eens zo duur zijn, maar eigenlijk juist heel betaalbaar.” 8. Hoe trekt u voor uw bleekbehandelingen de aandacht van uw patiënten?

“De beste platforms zijn onze socialmedia- en andere onlinekanalen en onze wachtkamer. Wij maken zelf YouTube-filmpjes over bleekbehandelingen waarnaar wij doorlinken vanaf onze website en onze socialmediaprofielen. Ook draaien er filmpjes over bleken in onze wachtkamer. Door het aanbod aan bleekbehandelingen zichtbaar en duidelijk te maken, stimuleren wij de vraag ernaar.”

9. Zorgen bleekbehandelingen ervoor dat patiënten hun praktijk trouw blijven?

“Bleekbehandelingen worden gezien als kwaliteitsaanbod van een tandheelkundige praktijk. Deze behandelingen helpen om het vertrouwen van patiënten te winnen en de relatie tussen patiënt en tandarts naar een hoger niveau te tillen. Wij zien dit iedere dag aan onze tevreden patiënten. En tevreden patiënten zorgen beter voor hun gebit en brengen regelmatig een bezoek aan onze praktijk.”

10. Welke andere toegevoegde waarde hebben bleekbehandelingen voor uw praktijk?

“Een geschikt bleekbehandelingsprogramma verandert de positie van

tandheelkundige professionals. Patiënten zien de tandarts dan als cosmetisch tandheelkundige. Wij bieden in onze tandheelkundige praktijk de complete reeks aan bleekbehandelingen aan. Vaak is er in onze ‘one-stop-shop’ ook sprake van combinaties met behandelingen met Invisalign, volledige restauraties of facings. Vandaag de dag vormen bleekbehandelingen een van de belangrijkste pijlers van een moderne tandheelkundige praktijk: ze zorgen voor een professionele uitstraling en zijn economisch interessant.”

11. Zijn er aanvullende of andere producten voor thuis bleken verkrijgbaar?

“In onze praktijk hebben wij goede ervaring met het bleekproduct Opalescence Go™. Opalescence Go heeft een waterstofperoxideconcentratie van slechts 6% en is daardoor bij uitstek geschikt voor bleekbehandelingen thuis. Het product is gemakkelijk in gebruik doordat het geleverd wordt in kant-en-klare, gevulde lepels. Er hoeven dus geen afdrucken te worden genomen en individuele lepels te worden gemaakt. Patiënten kunnen meteen beginnen met de behandeling en zijn goedkoper uit. Dit soort behandelingen is geschikt voor iedereen, maar vooral populair bij jongere patiënten vanwege het gemak en comfort. In onze praktijk bieden wij voor 99 euro bleekbehandelingen met Opalescence Go aan.”

12. Wat zou u tandartsen aanraden die tot nu toe nog geen bleekbehandelingen aanbieden?

“In de eerste plaats is het heel belangrijk om patiënten voor te lichten over alle voordelen die bleekbehandelingen kunnen hebben. Bleken is veilig en efficiënt zolang het wordt uitgevoerd onder leiding van iemand met ervaring en een degelijke tandheelkundige opleiding.



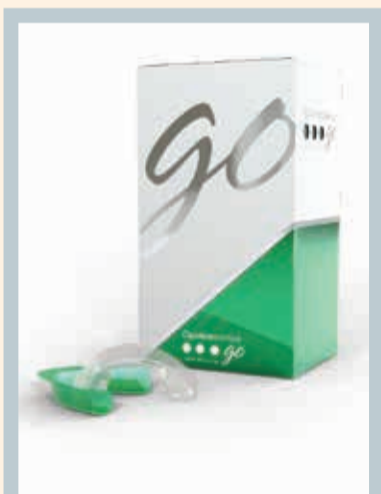Dr. Christian Gan

Tandarts Christian Gan biedt in zijn tandartspraktijk, Mijn Tandarts Heemskerk, al sinds de start 9 jaar geleden bleekbehandelingen aan. - Beeld © Kim Verkade

Mijn Tandarts
Steenbouwerskwartier 29c
1967 KD, Heemskerk, NL
www.mijntandarts.com

“Producten die vrij verkrijgbaar zijn, kunnen in eerste instantie heel verleidelijk lijken. Maar als dergelijke producten verkeerd worden gebruikt, kunnen ze schadelijk zijn en letsel veroorzaken. Bovendien zijn ze vaak helemaal niet efficiënt.

“Ik pak het altijd zo aan dat ik patiënten vertel dat ik zelf ook regelmatig mijn gebit bleek. Er is geen betere manier om reclame te maken voor bleekbehandelingen, want welke tandarts zou nou vrijwillig zijn eigen tanden en kiezen beschadigen?”



Opalescence Go (Ultradent Products) met 6% waterstofperoxide is de perfecte methode voor patiënten die op zoek zijn naar een gemakkelijke, kant-en-klare bleekbehandeling voor thuis. - Beeld © Ultradent Products

“Wij raden onze patiënten ook aan om na de bleekbehandeling niet meer te roken. Maar over gebitsverkleuring door bepaalde soorten voedsel en dranken wordt in mijn ogen erg overdreven gedaan.”

7. Hoe integreert u de bleekbehandelingen in uw dagelijkse werkzaamheden?

“Het is volgens mij enorm belangrijk om zoveel mogelijk informatie te geven over de behandeling en om zo snel mogelijk tot actie over te gaan. Als een patiënt geïnteresseerd is in een bleekbehandeling, laat ik mijn assistent verder uitleggen hoe de behandeling in zijn

AD



Opalescence™
tooth whitening systems

● ● ● ● ● ● ● ●

MY SMILE IS
Classic

#MYSMILEISPOWERFUL



Mike, uit de Verenigde Staten is vader, bijenhouder en skiër en glimlacht als hij anderen succes ziet hebben, vooral als het zijn kinderen zijn. Opalescence™ PF-bleekstelsel kan flexibel worden gedragen, zodat hij zijn tanden stralend wit kan houden op een manier die bij zijn levensstijl past:

- op maat gemaakte bleeklepels voor thuisbehandeling
- 10% of 16% carbamideperoxide

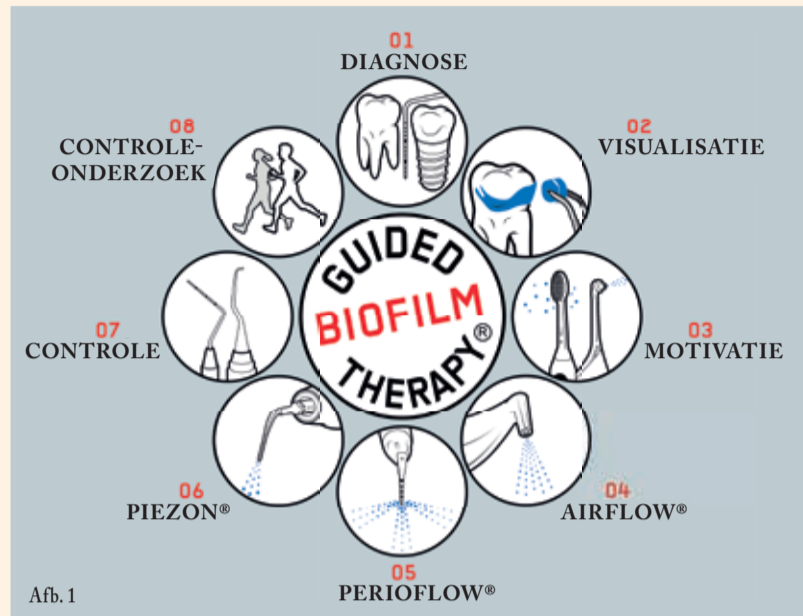
Lees meer over cosmetische bleekbehandelingen op opalescence.com/nl.




www.ultradent.com/nl
© 2019 Ultradent Products, Inc. All rights reserved.

AIRFLOW en PLUS-poeder van EMS: eenvoudige en efficiënte hulpmiddelen voor implantaair onderhoud en voor de behandeling van peri-implantaire ziektes

Dr. Jacques Hassid



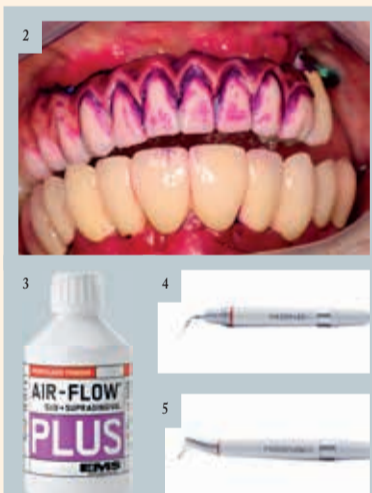Dr. Jacques Hassid - Colmar (Frankrijk), is gespecialiseerd in parodontologie en implantologie

een minimaal invasief debridement op implantaatoppervlakken, abutments en prothetische kronen mogelijk. Het beschadigt titanium en zirkonium oppervlakken niet.

Dit protocol is veel minder traumatisch voor zacht weefsel en voor het oppervlak van implantaten. Daarnaast zorgt het voor tevreden patiënten dankzij het optimale comfort en de significante resultaten.

We weten nu dat 20% van de patiënten vijf tot tien jaar na het plaatsen van het implantaat een peri-implantaire aandoening krijgt.

Het is om die reden dat bij afwezigheid van een follow-up en van regelmatige controles, het zogenaamde "onderhoud", het risico op peri-implantitis toeneemt.¹



Afb. 2: Vaststellen van de aanwezigheid van biofilm
Afb. 3: AIRFLOW Plus poeder
Afb. 4: Het AIRFLOW handapparaat
Afb. 5: Het AIRFLOW PERIO handapparaat

We weten ook dat het gebruik van metalen inserts of curettes voor het verwijderen van bacteriële afzettingen geen goed idee is, en dit geldt met name voor het oppervlak van het implantaat. Deze instrumenten beschadigen het oppervlak van het implantaat en het omringende weefsel.

EMS stelt een eenvoudig maar efficiënt protocol voor om biofilm en minerale afzettingen te verwijderen: de Guided Biofilm Therapy. (Afb.1)

Voor een optimaal resultaat is het van cruciaal belang om, vóór het begin van de behandeling, een individuele diagnose van de tanden, het zacht weefsel en de slijmvliezen te stellen, en de patiënt te sensibiliseren over de voordelen van een goede mondhygiëne. Inderdaad moet een professionele preventie steeds worden ondersteund door een individuele preventie. Om dat te doen kan het gebruik van een tandplak-detector zeer nuttig zijn (Afb. 2). Het helpt om de patiënt te sensibiliseren en hem te motiveren om uw aanbe-

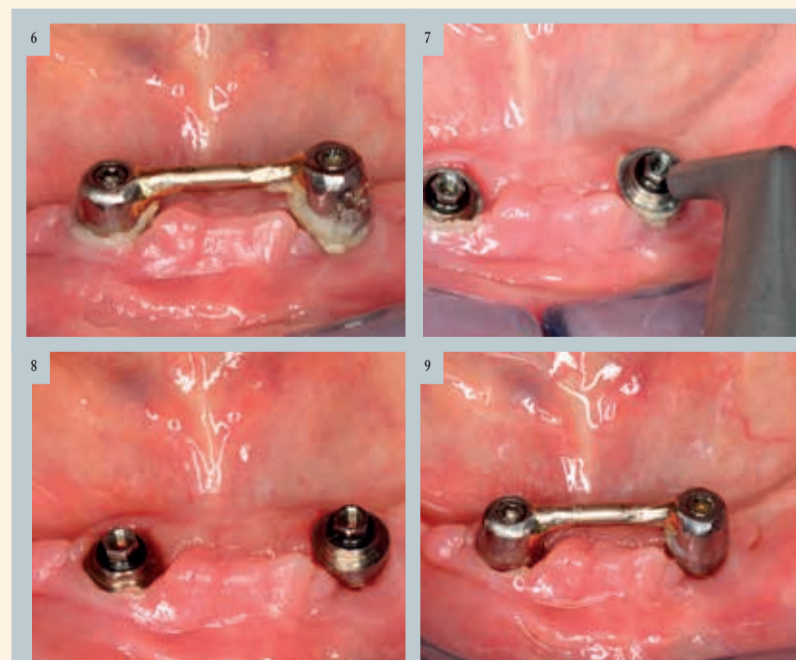
velingen voor een goede mondhygiëne op te volgen.

Na deze 3 eerste, essentiële stappen bent u dankzij de AIRFLOW en PERIOFLOW technologieën met het ultrafijne PLUS-poeder (14 µm) op basis van erythritol in staat om recent gevormde biofilm en tandsteen, zowel sub- als supragingivaal, te verwijderen zonder het oppervlak van het implantaat en het gingivale weefsel te beschadigen (Afb.3).

Dankzij het AIRFLOW handapparaat is een volledige en voor de patiënt comfortabele reiniging van de peri-implantaire sulcus tot een diepte van 4 mm mogelijk. (Afb.4)

Met het AIRFLOW PERIO handapparaat met een flexibel mondstuk in kunststof voor eenmalig gebruik kan de biofilm in peri-implantaire pockets met een diepte van 4 tot 9 mm verwijderd worden, zonder het oppervlak van het implantaat te beschadigen. (Afb.5)

Indien nodig kunt u resterende tandsteenafzettingen verwijderen met behulp van de Piezon-technologie en het IP-instrument. Dankzij een tip in PEEK (high-tech kunststof overmolding), maakt het PI-instrument



Afb. 6: initiële toestand | Afb. 7: reiniging met PLUS-poeder en het AIRFLOW-handapparaat
Afb. 8: na reiniging met de AIRFLOW | Afb. 9: Controle na 15 dagen en het PLUS-poeder

- De patiënte motiveren voor een goede mondhygiëne, en haar die aanleren
- Gebruikte middelen: AirFlow Plus-poeder en het Piezon PI-instrument in PEEK van EMS; drie sessies op drie weken.
- Een systematische behandeling met antibiotica (amoxicilline 500 3x/dag en metronidazol 500 2x/dag gedurende 10 dagen) en een mondbad op basis van chloorhexidine 0,2% werden voorgeschreven.

de behandeling van parodontale en peri-implantaire aandoeningen!

Meer informatie op <https://www.ems-dental.com/fr>



¹(Mombelli A, Müller N, Cionca N. The epidemiology of peri-implantitis. Clin Oral Implants Res 2012; 23 Suppl 6: 67-76. / Consensus statements and recommendations for prevention and management of biologic and technical implant complications; Heitz-Mayfield LJ, Needleman I, Salvi GE, Pjetursson BE; Int J Oral Maxillofac Implants. 2014; 29 Suppl:346-50)

1 jaar na de behandeling toont het onderzoek een duidelijke verbetering, want de waarden op tand 45 zijn: 3 mm distaal, 2 mm vestibulair, 3 mm mesiaal en 2 mm linguaal.

AIRFLOW PROPHYLAXIS MASTER

De nieuwste innovatie van EMS combineert de AIRFLOW, PERIOFLOW en PIEZON-technologieën, en is een unieke oplossing voor



Afb.20: AIRFLOW PROPHYLAXIS MASTER

In de praktijk ... van de meest eenvoudige tot de meest complexe gevallen

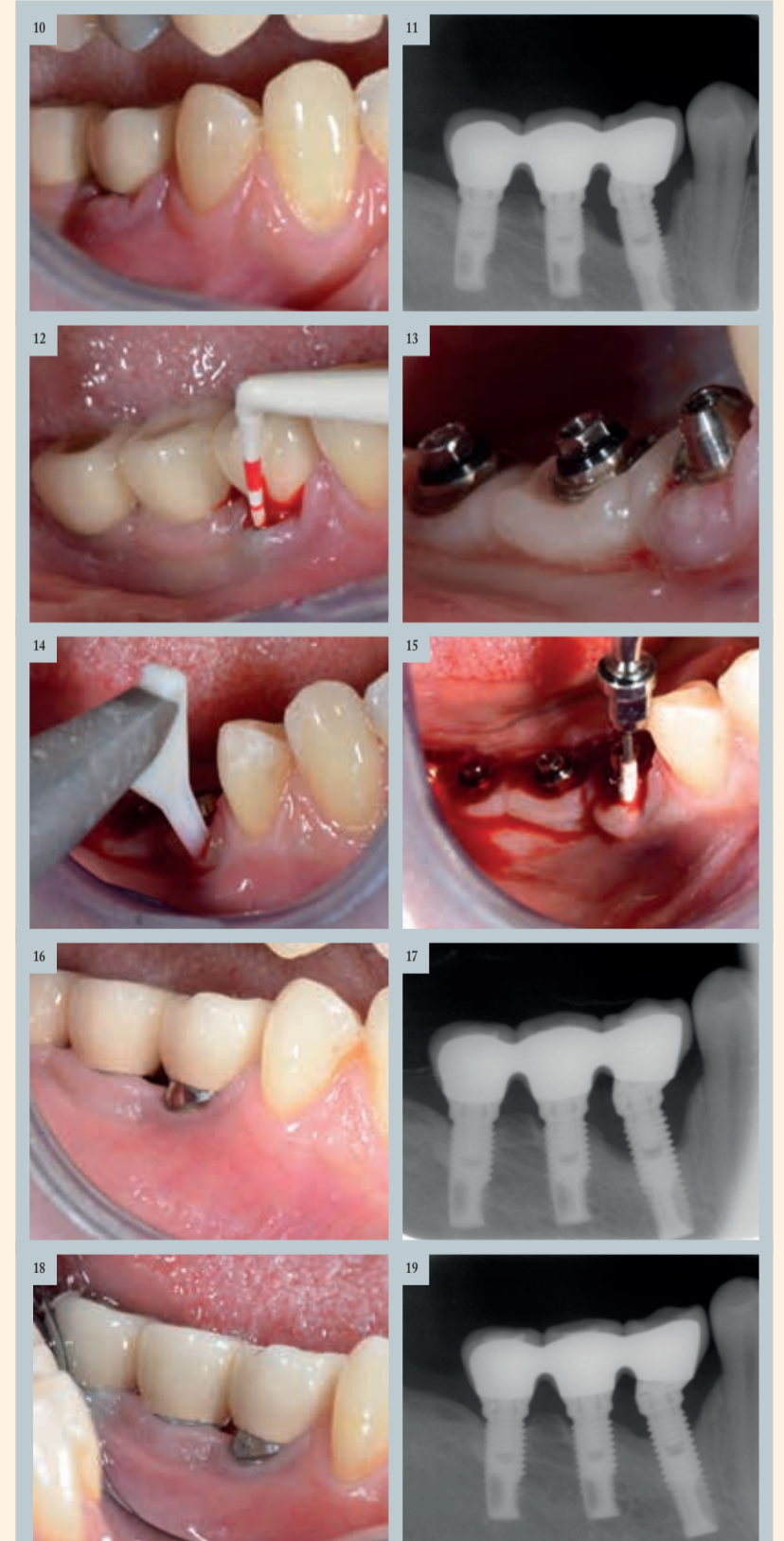Behandeling van mucositis

Patiënte van 70 jaar met een peri-implantaire ontsteking (Afb. 6). Symptomen: pijn en functionele beperkingen. Verwijderen van de brug, reinigen met PLUS-poeder en het AIRFLOW-handapparaat (Afb. 6 en 7). Controle na 15 dagen -> de symptomen zijn verdwenen (Afb. 8)

Behandeling van een peri-implantitis

Een patiënte, geboren in 1968, zonder gezondheidsproblemen beklagt zich over een hardnekkige peri-implantaire ontsteking met bloeden tijdens het poetsen. Tijdens het klinisch en radiologisch onderzoek stel ik vast dat er drie implantaten geplaatst zijn in 45, 46 en 47. Deze implantaten werden geplaatst in 2005. Er wordt een peri-implantair probleem vastgesteld op implantaat 45.

De diagnose is een matig ernstige peri-implantitis, en het volgende behandelingsplan werd voorgesteld:



Afb. 10: Initiële toestand | Afb. 11: Initieel röntgenonderzoek | Afb. 12: Het onderzoek toont de aanwezigheid aan van een pocket van 7 mm distaal, 7 mm mesiaal en 6 mm vestibulair. | Afb. 13: De overkappingsprothese wordt verwijderd voor een betere toegang tijdens de behandeling. | Afb. 14: Het PERIO-handstuk van EMS wordt voorzichtig in de pocket ingebracht en gedurende 5 seconden heen en weer bewogen. | Afb. 15: PI-instrument in PEEK van EMS | Afb. 16: Controle na 6 maanden, de gingivitis is verdwenen | Afb. 17: Röntgenfoto na 6 maanden | Afb. 18: Controle na 1 jaar | Afb. 19: Röntgenfoto na 1 jaar

Producten

Met X-MIND PRIME brengt Acteon het 3D-onderzoek naar elke tandartspraktijk

X-Mind prime is de nieuwste aanwinst in het gamma 2D en CBCT 3D panoramische apparatuur van ACTEON. Het is een combinatie van de nieuwste technologie met een optimaal gebruiksgemak. Dit apparaat, dat in primeur werd voorgesteld op de IDS 2019, geeft blijk van een ongeëvenaarde vindingrijkheid dankzij de compacte afmetingen en een maximaal gebruiksgemak, en dankzij een unieke combinatie van 2D- en 3D-technologieën. Met X-Mind prime ligt de meest geavanceerde technologie ook binnen handbereik, dankzij tools die een nauwkeurige diagnose en een volledige planning van de behandeling mogelijk maken. ACTEON toont opnieuw haar innovatieve kracht en expertise om dé referentie in dentale beeldvormingsapparatuur te worden.

Een volledige hightech oplossing die de 3D-beeldvorming naar elke tandartspraktijk brengt

X-Mind prime is in de eerste plaats een compleet pakket dat 2D- en 3D-technologieën combineert. Het apparaat is uitgerust met één enkele sensor, zodat de tandarts eenvoudig en zonder tijdverlies tussen de gebruiksmodi kan overschakelen. Dankzij die eigenschap biedt X-Mind prime een brede selectie panoramische (24) en CBCT (32) opties, en omvat op die manier vele klinische toepassingen, zoals implantologie, endodontie, en beeldvorming van de sinus of kaakdysfunctie. Tandartsen kunnen ook 3D-voorwerpen zoals gipsmodellen en siliconenafdrukken scannen, wat een hele waaier aan nieuwe mogelijkheden opent.

Met deze oplossing kunnen alle tandartspraktijken nu een 3D-onderzoek aan hun patiënten aanbieden en hun expertise uitbreiden. En dat zijn slechts enkele voorbeelden van de mogelijkheden met de X-Mind prime. Wanneer de unit is uitgerust met ACTEON Imaging Suite precisiesoftware (compatibel met Windows en Mac) biedt het apparaat nog meer geavanceerde functies. Dankzij een intuïtieve beeldverwerking en innovatieve tools wordt de implantaatplanning vereenvoudigd. Bovendien wordt de communicatie dankzij op maat gemaakte verslagen aanzienlijk verbeterd. Dit apparaat is speciaal aangepast aan de workflow van de tandarts, en vereenvoudigt het stellen van de diagnose. Voor de patiënt staat het garant voor een accurate, betrouwbare en snelle behandeling.

Een eenvoudig en compact apparaat dat de dagelijkse praktijk van de tandarts een stuk gemakkelijker maakt

X-Mind prime is een compact en lichtgewicht systeem, en een reële innovatie inzake 3D-apparatuur. Zelfs in de kleinste ruimte kan dit apparaat moeiteloos worden geïntegreerd. En dat is nog niet alles! Dankzij het intelligente wandmontagesysteem past de unit zich moeiteloos aan elke ruimtelijke configuratie aan, doordat het geen plaats op de vloer inneemt. Het apparaat wordt voorgeïnstalleerd geleverd en geïnstalleerd door één enkele gespecialiseerde technicus. In minder dan één uur is de unit operationeel, zodat de dagelijkse werkzaamheden niet onderbroken worden.

Gebruik maken van X-Mind prime betekent een écht comfort voor tandartsen in hun dagelijkse praktijk. Het apparaat is bovendien uiterst eenvoudig te gebruiken: tijdens het onderzoek bevindt de patiënt zich tegenover de tandarts, en het vereenvoudigde regelpaneel onder de kinsteun maakt een eenvoudige en nauwkeurige positionering mogelijk. Dankzij de automatische herkenning van de kinsteun, afhankelijk van het gekozen onderzoek, wordt de patiënt foutloos gepositioneerd. Dit betekent een aanzienlijke tijds winst voor de tandarts.



X-Mind Prime van Acteon - Beeld: Acteon

Een ongeëvenaarde service van ACTEON

X-Mind prime aanschaffen betekent veel meer dan een apparaat aankopen. ACTEON is ervan overtuigd dat de kwaliteit van de service aan haar klanten minstens even belangrijk is als de kwaliteit van haar producten.

De ACTEON-groep biedt een echte persoonlijke ondersteuning op basis van de behoeften en de specifieke situatie van elke tandarts.

Als pionier in de productie van innovatieve en minder invasieve tandheelkundige beeldvormingsapparatuur breidt ACTEON zijn gamma van panoramische en CBCT-producten uit met X-MIND prime, een all-in-one oplossing die 2D- en 3D-beeldvorming combineert, en waarin de hightech knowhow en de ongeëvenaarde service van de ACTEON-groep zijn geïntegreerd. X-Mind prime is ook beschikbaar in enkel panoramische uitvoering.

www.acteongroup.com

AD

SMILE IS IN THE AIR

**GUIDED
BIOFILM
THERAPY®**

- ▶ GEEN RUBBER CUPS MEER
- ▶ GEEN POLIJST BORSTELS MEER
- ▶ GEEN POLIJST PASTA MEER
- ▶ MINDER ULTRASOON EN HAND INSTRUMENTEN

ems-dental.com

EMS

MAKE ME SMILE.

Het belang van een preoperatieve radiografische schaal voor het evalueren van de chirurgische moeilijkheidsgraad van de extractie van een geïmpacteerde mandibulaire derde molaar

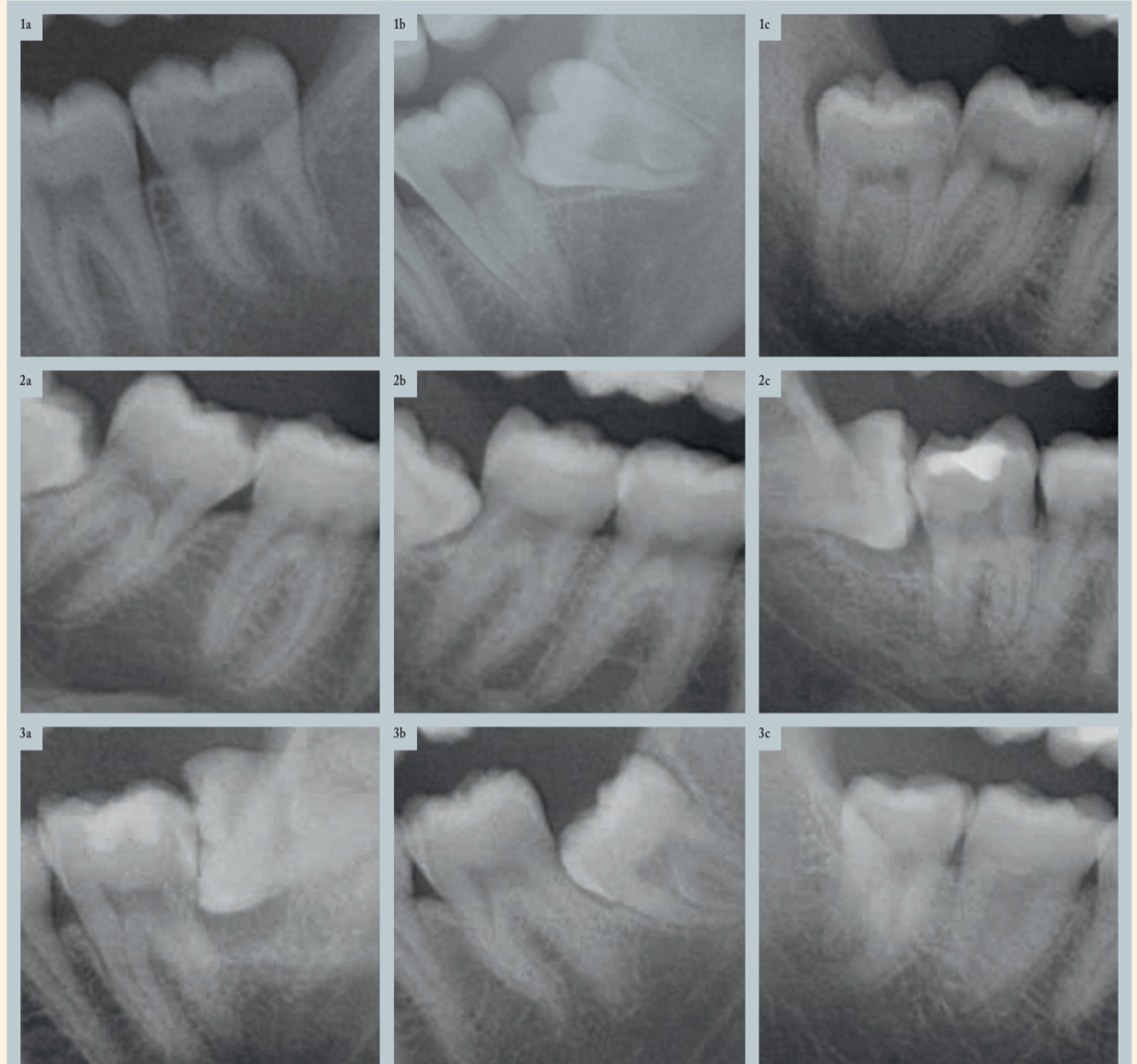
pl^o graad voorspelt: 3-4 (geen moeilijkheden), 5-7 (gemiddelde moeilijkheidsgraad) en 7-10 (hoge moeilijkheidsgraad). Deze schaal is uitgebreid beschreven in de orale en maxillofaciale chirurgische literatuur als een eenvoudige manier om de chirurgische moeilijkheidsgraad van de extractie van een geïmpacteerde mandibulaire derde molaar te voorspellen.

Cáceres Madroño et al. hebben nog andere parameters toegevoegd aan de schaal van Pedersen, met name de mandibulaire hoogte, de distale inclinatie van de tweede molaar, de grootte en vorm van de dentale follikel en de ontwikkeling van de wortels.⁴ Peñarocha et al. hebben op hun beurt de scores opgeteld die verband houden met de pericoronaire radiolucentie, de pericoronaire ruimte, de lengte van de lijnen van Winter en het coronaire oppervlak. Zij verdeelden bovendien de grootte en vorm van de wortels volgens twee afzonderlijke parameters: de lengte van de wortel, en het type wortel.⁵ Elke variabele kreeg een score tussen 0 en 2, en de individuele scores werden opgeteld tot een eindscore voor de chirurgische moeilijkheidsgraad: 0-5 (geen moeilijkheden), 6-10 (gemiddelde moeilijkheidsgraad) en hoger dan 10 (hoge moeilijkheidsgraad). Dit is één van de schalen waarbij het grootste aantal parameters in beschouwing wordt genomen, en hogere scores bleken overeen te komen met een langere duur van de osteotomie en een langere totale duur van de ingreep - wat de efficiëntie van deze classificatie bevestigt.⁵

Een andere klinische en radiografische schaal voor het voorspellen van de moeilijkheidsgraad van de extractie van de derde molaar werd ontwikkeld door Romero-Ruiz et al. Deze schaal is gebaseerd op de gebruikelijke parameters, waaraan zij de integriteit van het bot en het zacht weefsel dat de derde molaar bedekt, hebben toegevoegd.⁶ De verwachte chirurgische moeilijkheidsgraad was minimaal wanneer de tand enkel werd bedekt door zacht weefsel, terwijl een maximale moeilijkheidsgraad werd voorspeld wanneer de tand volledig was bedekt door bot en zacht weefsel.

Het voorspellen van de chirurgische moeilijkheidsgraad van de extractie van een geïmpacteerde mandibulaire derde molaar is van cruciaal belang voor de planning van de behandeling en draagt bij aan de evaluatie van de chirurgische vaardigheden van de tandarts. Bovendien vermindert het complicaties, optimaliseert het de voorbereiding van de patiënt en minimaliseert het postoperatieve pijn en ontstekingen.

Deze studie beschrijft een radiografische schaal voor het voorspellen van de chirurgische moeilijkheidsgraad op basis van een reeks parameters, en vergelijkt die met de duur van de osteotomie, de duur van het sectioneren van de tand, de noodzaak (al dan niet) van een aanvullende osteotomie en de totale duur van de ingreep. Bovendien werden actuele metingen van de radiografische parameters uitgevoerd om die parameters te identificeren die de grootste impact hebben op de chirurgische moeilijkheidsgraad.



Afb. 1a-c: Inclinatie van de derde molaar: (a) verticaal (1); (b) mesiaal (2); en (c) distaal of horizontaal (3). | Afb. 2a-c: Inclinatie van de tweede molaar: (a) mesiaal (1); (b) verticaal (2); en (c) distaal (3). | Afb. 3a-c: Pericoronaire radiolucentie: (a) brede zone (1); (b) smalle zone (2); en (c) niet zichtbaar (3).

Materialen en methodes

Er werd een retrospectieve analyse uitgevoerd van panoramische röntgenfoto's van patiënten die een chirurgische extractie van een geïmpacteerde

mandibulaire derde molaar hadden ondergaan in de afdeling Stomatologie en kaakchirurgie (Universitair Ziekenhuis van Valencia, Valencia, Spanje). De duur van de volgende ingrepen was daarbij geregistreerd: duur van de osteotomie en van het sectioneren van de tand (in seconden) en de totale duur van de ingreep (in minuten), gerekend vanaf het begin van de incisie tot de laatste hechting. Een preoperatieve radiografische schaal werd ontwikkeld (afb. 1-10) op basis van de gemiddelde waarden van tien parameters die waren geregistreerd door drie studenten tandheelkunde van de Faculteit Geneeskunde en tandheelkunde van de Universiteit van Valencia (Valencia, Spanje), met behulp van de ImageJ-software (64-bit; ontwikkeld door het U.S. National Institute of Health, Bethesda, Maryland)⁷: inclinatie van de derde molaar, inclinatie van de tweede molaar, pericoronaire radiolucentie, radiculare radiolucentie, vorm van de wortel, lengte van de lijnen van Winter, afstand tussen de ramus en de tweede molaar, breedte van de derde molaar, coronaire oppervlak en lengte van de wortel.

Voor de ijking werd de distorsie van de radiografische metingen in vergelijking met de actuele metingen van de derde molaar berekend. Om dit te kunnen doen, werden radiografische metingen van de diameter en de lengte van 15 geïmpacteerde mandibulaire derde molaren gebruikt, die vervolgens werden geëxporteerd naar ImageJ, naast metingen met een schuifmaat die werden uitgevoerd na extractie van de derde molaar. Na een statistische analyse van deze twee metingen (ImageJ en schuifmaat) werd een distorsiecoëfficiënt van 0,11 vastgesteld.

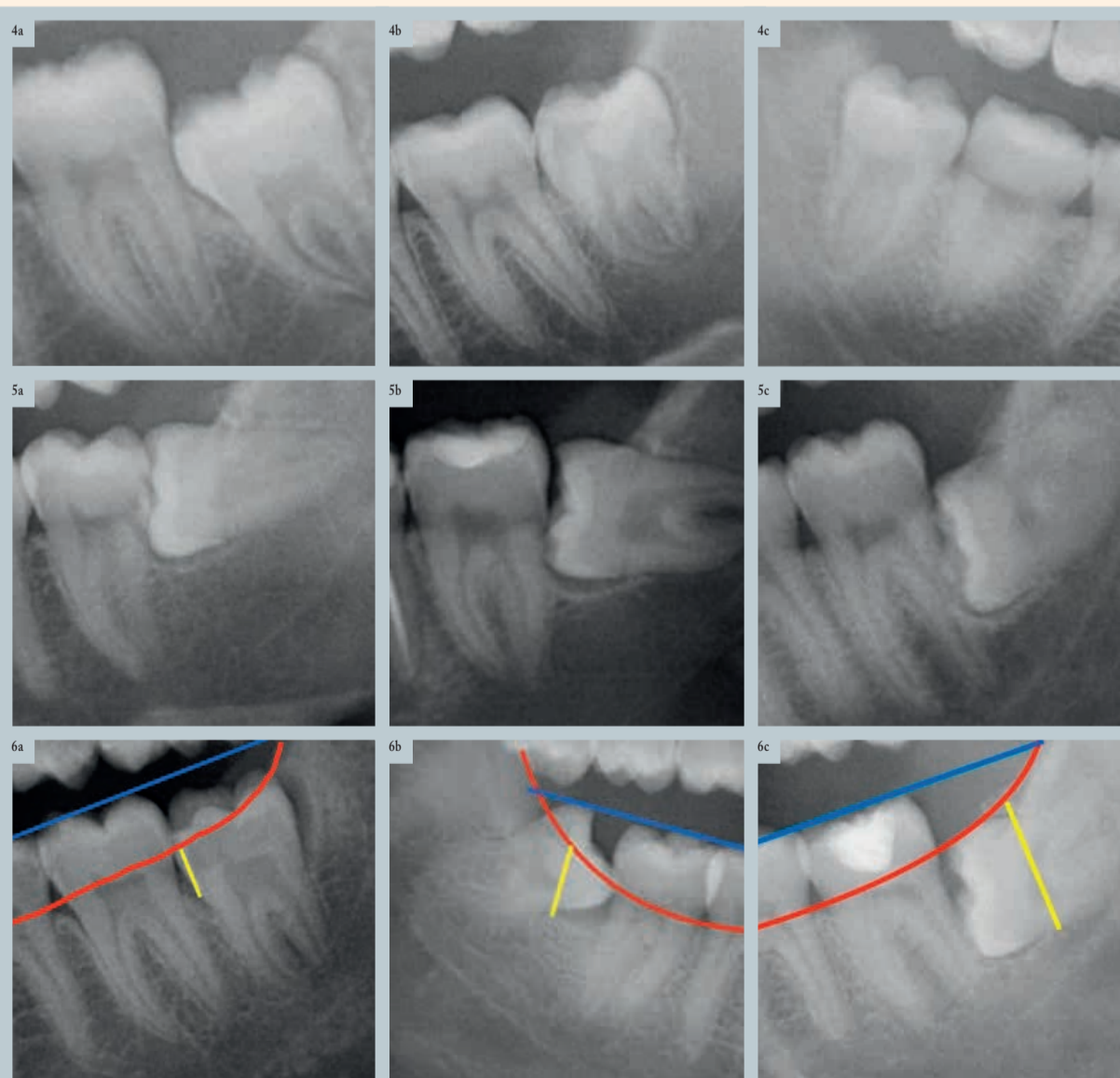
De eindscore werd bereikt door het optellen van de individuele scores voor elke parameter, als volgt gecodeerd

voor de statistische analyse: 1 = Geen moeilijkheden (10-16 punten), 2 = Gemiddelde moeilijkheidsgraad (17-23 punten) en 3 = Hoge moeilijkheidsgraad (24-30 punten). De gegevens werden verwerkt met behulp van het SPSS statistisch package (IBM SPSS Statistics for Windows, versie 21.0, IBM, Armonk, NY, USA). De normale distributie van de variabelen werd geëvalueerd met behulp van de Kolmogorov-Smirnov hypothesetest, en het resultaat werd in elk geval bevestigd. Er werd een multivariate analyse op basis van een algemeen model voor meervoudige lineaire regressie uitgevoerd om de geselecteerde responsvariabele te bepalen (de tijd) in functie van de onderzochte parameters en de scores voor de chirurgische moeilijkheidsgraad. Het geaccepteerde niveau van de statistische significantie was 5% (= 0,05).

Resultaten

De analyse werd uitgevoerd voor honderd patiënten (41 mannen en 59 vrouwen) tussen 18 en 45 jaar (gemiddelde leeftijd 24,9 ± 6,5 jaar). Er werden linker ($n = 49$) en rechter ($n = 51$) mandibulaire derde molaren geëxtraheerd. De maximale eindscore bedroeg 27 punten; de minimale eindscore was 13 (gemiddelde eindscore van 19,4 ± 2,6 punten). De extractie verliep zonder moeilijkheden bij 14,6% van de patiënten (10-16 punten op de chirurgische moeilijkheidschaal); er was een gemiddelde moeilijkheidsgraad bij 79,2% van de patiënten (17-23 punten) en een hoge moeilijkheidsgraad bij 6,3% van de patiënten (24-30 punten).

De maximale duur van de osteotomie bedroeg 180 s; de minimale duur 10 s (gemiddelde van 54,4 ± 28,2 s). Het sectioneren van de tand werd uitgevoerd bij 74 patiënten, in een gemid-



Afb. 4a-c: Radiculare radiolucentie: (a) brede zone (1); (b) smalle zone (2); en (c) niet zichtbaar (3). | Afb. 5a-c: Vorm van de wortel: (a) enkelvoudig of verbonden (1); (b) gescheiden (2); en (c) dysmorf of abnormal (3). | Afb. 6a-c: Lengte van de lijnen van Winter: (a) < 5 mm (1); (b) 5-9 mm (2); en (c) > 9 mm (3).

delde tijd van $73,4 \pm 45,7$ s (maximum van 284 s). De gemiddelde totale duur van de ingreep bedroeg $10,8 \pm 5,3$ min. (maximum van 30 min.; minimum van 4 min).

De gemiddelde totale duur van de ingreep was aanzienlijk langer bij molaren met een mesiale inclinatie of een distale of horizontale inclinatie ($p = 0,043$). Er waren geen significante verschillen bij de vergelijking van de inclinatie van de tweede molaar of van de pericoronaire of radiculare radiolucentie. Bij de vergelijking van de vorm van de wortel daarentegen werden significante verschillen vastgesteld in de duur van de osteotomie ($p = 0,001$) en de totale duur van de ingreep ($p = 0,001$) (Tabel 1).

Het algemene model van meervoudige lineaire regressie toonde aan dat de kwantitatieve parameters met de grootste invloed op de duur van de osteotomie de lengte van de lijnen van Winter en de afstand tussen de ramus en de tweede molaar waren. Een grotere lengte van de lijnen van Winter verlengde de duur van de osteotomie, terwijl een grotere afstand tussen de ramus en het distale vlak van de tweede molaar leidde tot een kortere duur van de osteotomie. De parameters met een lineaire correlatie met de totale duur van de ingreep waren de coronaire breedte en de afstand tussen de ramus en de tweede molaar. De totale duur van de ingreep was langer bij aanwezigheid van een grote coronaire breedte en een kortere afstand tussen de ramus en de tweede molaar. De enige variabele die was gecorreleerd met het sectioneren van de tand was de coronaire breedte (Tabel 2 - zie p.12).

Volgens het model verwijzen hogere scores op de radiografische schaal naar een langere duur van de osteotomie en een langere totale duur van de ingreep. Voor elk extra punt op de schaal werd de duur van de osteotomie verlengd met 2,89 s, terwijl de totale duur van de ingreep werd verlengd met 0,56 s (afb. 2a-c en 3a-c).

Discussie

Om op een efficiënte manier de moeilijkheidsgraad van de extractie van een geïmpacteerde mandibulaire derde molaar te kunnen voorspellen, moeten de klinische en radiografische bevindingen in beschouwing worden genomen. Die dragen niet enkel bij tot een betere planning van de ingreep, maar ook tot een hogere tevredenheid van de patiënt over de behandeling. Barreiro-Torres et al. hebben het belang aangetoond van de nodige ervaring bij het diagnosticeren van de preoperatieve chirurgische moeilijkheidsgraad. Het is gebleken dat ervaren tandartsen de neiging hebben om de chirurgische procedures te onderschatten en enkel naar de röntgenfoto's te kijken, wat een verkeerde inschatting van de moeilijkheidsgraad van de extractie tot gevolg kan hebben.⁸ De verschillende methodes die zijn ontwikkeld om de chirurgische moeilijkheidsgraad van de extractie van een geïmpacteerde mandibulaire derde molaar te beoordelen, zijn gebaseerd op het preoperatieve onderzoek van panoramische röntgenfoto's. Hoewel de classificaties van Pell en Gregory¹ en van Winter² als referentie hebben gediend, hebben sommige auteurs zoals García-García et al.⁹ gesuggereerd dat de classificatie van Pell en Gregory weinig gevoeligheid biedt: veel gevallen die achteraf

een hoge moeilijkheidsgraad bleken te hebben nadat ze geklasseerd waren volgens de schaal van Parant¹⁰, werden met deze schaal niet gedetecteerd. Deze schaal¹⁰ werd, in tegenstelling tot de preoperatieve radiologische schaal die in deze studie is gebruikt, speciaal ontworpen voor het inschatten van de moeilijkheidsgraad van een extractie in een klinisch perspectief: ze is gebaseerd op de noodzaak om het intensiteitsniveau van de chirurgische activiteit te kunnen beoordelen, van hoog naar laag, maar mist een voorspellende waarde. Pedersen³ voegde nog een

Variabele	Groep	Gemiddelde duur osteotomie per groep (seconden)	Gemiddelde totale duur ingreep (minuten)
Inclinatie van de derde molaar	Verticaal (1)	47,7	8,7
	Mesiaal (2)	51,1	10,2
	Distaal of horizontaal (3)	63,3	12,9
Inclinatie van de tweede molaar	Mesiaal (1)	54,1	10,9
	Verticaal (2)	54,5	10,7
	Distaal (3)	53,5	9,0
Pericoronaire radiolucentie	Brede zone (1)	48,1	10,6
	Smalle zone (2)	58,0	10,7
	Niet zichtbaar (3)	51,7	10,9
Radiculaire radiolucentie	Brede zone (1)	52,9	10,1
	Smalle zone (2)	54,4	11,0
	Niet zichtbaar (3)	56,0	10,9
Vorm van de wortel	Enkel of verbonden (1)	39,4	8,1
	Gescheiden (2)	47,9	9,5
	Dysmorf of abnormaal (3)	67,6	13,1

Tabel 1: Parameters van de studie met de grootste invloed op de chirurgische moeilijkheidsgraad

* $p < 0,05$; ** $p < 0,01$

AD



DISCOVER XO FLEX

In lijn met de legendarische Flex Integral unit, presenteren we u de XO FLEX. Deze unit is gebaseerd op meer dan 65 jaar ervaring, constante verbetering en oog voor detail.

Bezoek xo-care.com en ontdek meer.

EXTRAORDINARY DENTISTRY

