

face

& body

magazin für ästhetik

Fachbeitrag

Lidchirurgische Eingriffe –
Erfahrungen, Tipps und Tricks

Spezial

Hochwirksame Narbenbehandlung
und Hautverjüngung

Recht

Ärztliche Werbung
ohne Grenzen?



ICE AESTHETIC®

360° Bodyforming

CRISTAL Fit®

Bodylift ohne OP

**MIT CRISTAL Fit®
DIE SILHOUETTE AN
BAUCH, BEINEN
UND PO DEFINIEREN**

Müheloser Muskelaufbau mit Magnetwellen

500 Trainingseinheiten in 30 Minuten

Echte Muskeln ohne schweißtreibendes Training

CRISTAL Fit®

WWW.CRISTAL.FIT



Dr. Dr. med. Frank Muggenthaler
Präsident der Gesellschaft für Ästhetische
Chirurgie Deutschland e.V. (GÄCD)



Austausch und Fortbildung – jetzt erst recht!

Ein Schiff im Sturm auf hoher See muss jede einzelne Welle bezwingen. Die Sinne der Mannschaft müssen geschärft sein und Fehler können katastrophale Folgen haben.

Während ich dieses Editorial schreibe, rollt die zweite Corona-Welle mit voller Wucht auf uns zu. Täglich werden neue Maßnahmen beschlossen und niemand weiß, wie die nächsten Wochen und Monate aussehen werden. Ein sicherer Hafen ist aktuell nicht in Sicht und wahrscheinlich ist es gerade diese Unsicherheit, die vielen Menschen zu schaffen macht.

Im Angesicht der aktuellen Situation über die Bedeutung der Ästhetischen Medizin zu schreiben, mag geradezu frivol erscheinen. Ich mache es dennoch, und zwar aus der Überzeugung, dass jeder seinen Beitrag zur Bewältigung der Krise leisten kann, wenn er einfach das tut, was er am besten kann. Das muss nicht unbedingt direkt an der Corona-Front geschehen. Auch wir Ärzte und Fachpersonen der Ästhetischen Medizin können jetzt einen wichtigen Beitrag leisten, denn ein harmonisches und ästhetisches Erscheinungsbild gibt gerade in schwierigen Zeiten vielen Menschen Kraft, Lebensfreude und ein Stück Sicherheit zurück.

Dies zeigt sich auch hinsichtlich der aktuellen Fitness-Welle, welche die Einschränkungen der letzten Monate

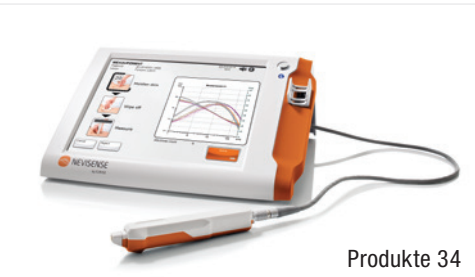ausgelöst haben. Ob Fahrradfahren, Laufen oder gesunde Ernährung – das Interesse an einem vitalen Körper scheint sprunghaft gestiegen zu sein. Diesen Trend wird mit Sicherheit auch die Ästhetische Medizin bald spüren. Vieles wird aber anders sein. Die Erfahrungen der letzten Monate werden meiner Einschätzung nach eine gewisse Ernsthaftigkeit hinterlassen, und im medizinischen Sinn noch aufgeklärtere und kritischere Patienten. Vor diesem Hintergrund ist es für uns Ärzte umso wichtiger, über den Tellerrand zu schauen, die Behandlungsmethoden kritisch zu hinterfragen und großen Wert auf Qualität und absolute Expertise zu legen. Als hilfreichen Kompass sehe ich besonders in stürmischen Zeiten ein soziales Miteinander, gegenseitigen Rat und den Erfahrungsaustausch unter Kollegen – auch wenn Kongresse, Workshops und dergleichen derzeit nicht in gewohntem Maße stattfinden können. Die neu entdeckten Möglichkeiten des virtuellen Zusammenkommens für Kongresse und Fortbildungen eröffnen großartige Chancen, sich noch einfacher und direkter weiterzubilden. Ebenso von Bedeutung sind Fachjournale wie die *face&body*, mit denen wir den Austausch unter Kollegen fortführen und unseren Horizont erweitern können.

In diesem Sinne wünsche ich Ihnen viel Freude und möglichst viele wertvolle neue Erkenntnisse beim Lesen dieses Journals.



Ästhetik 28

© oilly - stock.adobe.com



Produkte 34



Interview 56

Editorial

- Austausch und Fortbildung – **jetzt erst recht!** 03
Dr. Dr. med. Frank Muggenthaler

Ästhetik

- Lidchirurgische Eingriffe – **Erfahrungen, Tipps und Tricks** 06
Prof. Dr. med. Goetz A. Giessler, FEBOPRAS

- Better Aging – Älter werden? **Ja!** Alt aussehen? **Nein!** 12
Dr. med. Johannes Müller-Steinmann

- Moderne Lasertherapie** bei Pigmentstörungen 16
Dr. med. Gregor Cornelius Weber, Heike Heise

- Straffungs-OPs nach starker Gewichtsabnahme** –
Möglichkeiten der Plastischen Chirurgie 22
Nicole Hill

- Pseudogynäkomastie: **die Vergrößerung der** männlichen Brust 28
Priv.-Doz. Dr. Dr. med. Bernd Klesper

News/Produkte 34

Spezial

- Ästhetisch-Plastische Eingriffe 2020:** 40
Minimalinvasive Behandlungen besonders gefragt

- Radiofrequenz-Microneedling zur Hautstraffung** 44
an Hals, Gesicht und Körper
Nadine Naumann

- Hochwirksame Narbenbehandlung und Hautverjüngung 46
mit der Synergie aus drei Technologien
Christine Krieger

- CRISTAL Pro®: Was ändert sich mit dem** 50
Kryolipolyse-Gerät der neuesten Generation?
Majang Hartwig-Kramer

- Facial Assessment Scale: Filler-Portfolio** 54
und Botulinumtoxin **gezielt einsetzen**

- Der Kunde steht** auch während der Pandemie **im Mittelpunkt** 56
Majang Hartwig-Kramer

- Hyaluronidase im praktischen Einsatz **in der** 58
dermatologisch-ästhetischen Fachpraxis
Dr. med. Melanie Hartmann

- Facebook-Gruppen können das **Image der Praxis** beeinflussen 60
Oliver Löw

- Ärztliche Werbung **ohne Grenzen?** 64
Christian Erbacher, LL.M.

Impressum 66

Unsichtbare Anzeichen für Melanome messen

JETZT NEU: Nevisense 3.0 mit vereinfachtem Messprozess

INTEGRIEREN SIE NEVISENSE FÜR GENAUERE KLINISCHE ENTSCHEIDUNGEN

- Reduzierung unnötiger Exzisionen
- Monitoring auffälliger Läsionen
- 97% Sensitivität auf Melanome*
- Negativer Vorhersagewert von 99%

*Ab dem Stadium T1b lag die gemessene Sensitivität bei 100%

Objektive Risikobewertung im Bereich der Melanomerkennung

Nevisense ist ein Gerät zur Risikobewertung bei Läsionen mit Verdacht auf maligne Melanome, klinisch belegt durch die größte prospektive Studie** ihrer Art.

Auf diese Weise stehen dem Arzt bei der Entscheidung über eine Exzision zusätzliche Informationen zur Verfügung. Dabei kommt eine Technik namens Elektrische Impedanzspektroskopie (EIS) zum Einsatz. Die EIS misst durch Aussendung harmloser elektrischer Signale die elektrische Hautimpedanz bei verschiedenen Frequenzen.

Das von Melanomen betroffene Gewebe weist eine andere Impedanz als gesundes Gewebe auf. Anhand einer Analyse der Läsion und eines Vergleichs mit dem Referenzwert der gesunden Haut wird ein Risikowert bestimmt.

Dies stellt dem Dermatologen eine wertvolle zusätzliche Information zur Verfügung, um genauere klinische Entscheidung zu treffen. Mehr als 200 Praxen in Deutschland vertrauen bereits Nevisense (Stand Juni 2018). Weitere Informationen auf www.nevisense.de

**Clinical performance of the Nevisense system in cutaneous melanoma detection: an international, multicentre, prospective and blinded clinical trial on efficacy and safety. Malvey J, Hauschild A, Curriel-Lewandrowski C, et al. British Journal of Dermatology. Band 171, Ausgabe 5, November 2014, Seiten 1099-1107

 **NEVISENSE™**
by SCIBASE

- Bitte senden Sie mir Informationen und Studienergebnisse zu
- Ich interessiere mich für eine Workshopteilnahme
- Ich wünsche eine Praxisdemonstration
- Ich wünsche: _____

Ich bin an weiteren Informationen interessiert:

Praxis: _____

Name: _____

Strasse: _____

PLZ: _____ Ort: _____

Telefon: _____ e-mail: _____

Bitte ausschneiden/kopieren und per Fax an: 089 – 2093 1452 oder senden Sie eine email an: info@scibase.com

Gebühr zahlt
Empfänger

SciBase GmbH
Widenmayerstr. 11
DE-80538 München



Lidchirurgische Eingriffe – Erfahrungen, Tipps und Tricks

Prof. Dr. med. Goetz A. Giessler, FEBOPRAS

Die kosmetische Lidchirurgie gehört zu den häufigsten Eingriffen der Ästhetisch-Plastischen Chirurgie. Das Spektrum reicht von der ambulanten Korrektur kleiner Hautüberschüsse in Lokalanästhesie bis hin zu kombinierten Ober- und Unterlidplastiken mit Midface-Liftings in Vollnarkose. Rekonstruktive Operationen an den Lidern haben eine ähnliche Bandbreite. Trotz individuell patientenadaptierter Prozeduren haben sich gewisse Standards und Vorsichtsmaßnahmen für konsistent gute Ergebnisse bewährt.

Bei den meisten Plastischen Chirurgen herrscht hohe Routine bei lidchirurgischen Eingriffen, bei denen delicate Strukturen und deren anspruchsvolle Anatomie im Fokus stehen. Da die Gewebereaktionen auf die Eingriffe individuell jedoch sehr unterschiedlich sein können, empfiehlt es sich für optimale Ergebnisse, so viele beeinflussbare Parameter wie möglich konstant zu halten. Bewusst werden die altbewährten Techniken der Lidchirurgie hier nicht diskutiert, sondern Tipps und Tricks aus gesammelten Erfahrungen präsentiert.

Einzeichnung und Lagerung

Dimensionierung und Lokalisation der Inzisionen für die kosmetische Lidchirurgie sind weithin bekannt und publiziert. Unbedingt sollten dagegen die im Sitzen oder Liegen durchgeführten Einzeichnungen vor Infiltration und nach Abdeckung und Lagerung nochmals kontrolliert werden. Eine gegebenenfalls unter den Abdecktüchern

unbemerkt unphysiologische Reklination oder Elevation des Kopfes verändert die Spannungsverhältnisse an der Stirn und kann die Brauenposition erheblich verändern. Für Oberlid- und/oder einfache Unterlidoperationen empfiehlt sich daher eine neutrale Lagerung des Kopfes nur auf einem Gelkopfring. Ist die Präparation ausgedehnter, wie beispielsweise bei Midface-Liftings oder begleitendem Stirnlift, ist es sinnvoll, den ganzen Kopf zu waschen und auf einer Mayfield-Schale in einem Tischesack zu lagern. Die Abdeckung wird dazu mit einem U-Tuch vom Kinn über die Schultern in den Tischesack hinein komplettiert. Freie Kopf- und Halsbeweglichkeit, trockene Füße und fehlender Zug des Abdeckmaterials an der Haut sind unschätzbare Vorteile.

Tubusfixationen auf der Wange mit Klebeband sollten bei allen Arten der Unterlidkorrektur oder -rekonstruktion unterbleiben. Für freie symmetrische Wangenbeweglichkeit kann stattdessen der Tubus mit einem kräftigen



Faden (z. B. Oer Vicryl) um einen Zahnhals angenäht werden. Bei zahnlosen Patienten empfehlen sich stattdessen die nasale Intubation und die atraumatische Fixation des Tubus am Septum.

Gerade bei adipösen Patienten ist die horizontale Lagerung auf einem OP-Tisch immer ein wenig mit venöser Stauung am Kopf verbunden. Alle lidchirurgischen Patienten werden bei uns daher in 15 Grad Tischneigung fußtief gelagert, was das Patientenbefinden verbessert und intraoperative Blutungen reduziert.

Perioperatives Management

Intraoperative Blutdruckkontrolle kann gerade bei einem vermeintlich einfachen Eingriff sehr wichtig sein. Oft sind Oberlid-Blepharoplastiken der erste ästhetisch plastisch-chirurgische Eingriff im Gesicht, und die Aufregung ist gerade bei älteren Patienten groß. Schnell kann es da zu hypertonen Kreislaufsituationen kommen, welche den eigentlich unkomplizierten und kleinen Eingriff für beide Seiten unangenehm machen. Die Einnahme einer bestehenden Blutdruckmedikation sollte daher unbedingt am OP-Tag beibehalten werden. Ich persönlich operiere Unterlidstraffungen bevorzugt in einer kurzen Vollnarkose oder Sedierung mit Anästhesiebegleitung zur Stressreduktion aller Beteiligten. Dass Analgosedierung und chirurgischer Eingriff dabei nicht von der gleichen Person durchgeführt werden sollten, hat sich aufgrund vieler Rechtsprechungen dazu bereits etabliert.

Haut

Oft ist die Umschneidung der Resektionsfigur an den Oberlidern oder der Subzilial- oder Konjunktiva-Schnitt an den Unterlidern der einzige mit dem Messer durchgeführte Schritt. Auf ungestörte Armfreiheit und Ruhe im OP-Feld ist daher besonders zu achten. Für diesen

wichtigen Schritt, der die spätere Narbenformung entscheidend beeinflusst, ist die Haut gut anzuspannen und auf einen geraden vertikalen Schnitt zu achten. Ein Laser kann hier Vorteile bringen. Bei entsprechender Hydrodissektion durch das Lokalanästhetikum kann die Haut am Oberlid auch abgerissen werden, allerdings ist das nur bei Primäroperationen überhaupt denkbar.

Die Meinungen über den Cornea-Schutz (z. B. protektive Schalen) bei Lidplastiken haben schon fast religiösen Charakter. Eine sehr einfache und unkomplizierte Art, die Cornea z. B. bei einem transkonjunktivalen Zugang zu schützen, ist die Hochnaht der corneaseitigen Fornix-Konjunktiva per U-Naht an das Oberlid (durch die greyline) mit 5/0 monofilem Nylon. Diese Prozedur stört bei der weiteren Präparation überhaupt nicht, schützt aber vor Austrocknung und möglichen Abrasionsschäden. Die U-Naht wird erst vor der Konjunktivanah (siehe unten) wieder gelöst.

Außer an dem zu resezierenden Areal kann eine Lidplastik am Ober- und Unterlid gänzlich ohne ein traumatisches Greifen der verbleibenden Haut mit der Pinzette erfolgen. Das gilt auch für den Schritt der Hautnaht. Vor dieser empfiehlt es sich, die Hautränder nochmals bewusst mit einem nassen Finger zu benetzen, da dann die Nadel (z. B. 6/0 Prolene P-1) wesentlich exakter und viel widerstandsfreier zu stechen ist.

Muskel

Es ist erstaunlich, was der M. orbicularis oculi (MOO) so alles an Prozeduren über sich ergehen lässt, ohne seine Funktion gänzlich einzustellen. Wenngleich dies vor allem in der Lidrekonstruktion zutrifft, so sollte trotzdem auch in der Ästhetischen Chirurgie schonend mit ihm umgegangen werden. Der wichtigste Sektor ist das mediale Viertel am Unterlid. Hier gilt es, besondere Vorsicht walten zu lassen. Am Oberlid ist Muskel grundsätzlich einmal ein erhaltenswertes Volumen, und eine Open-Sky-Technik mit simultaner und äquivalent dimensionierter Resektion von Haut und Muskel halte ich daher für nur sehr selten und bei sehr kräftiger Muskelhypertrophie indiziert. Bei dünnem, zartem Muskel kann eine Muskelresektion auch ganz unterbleiben, oder er sollte nur mit der bipolaren Pinzette vorsichtig geschrumpft werden. Auf der anderen Seite soll natürlich bei ausgedehnter Hautresektion oder kräftigem Muskel die Muskelresektion adäquat sein, um zu viel Spannung auf die Hautnaht zu vermeiden.

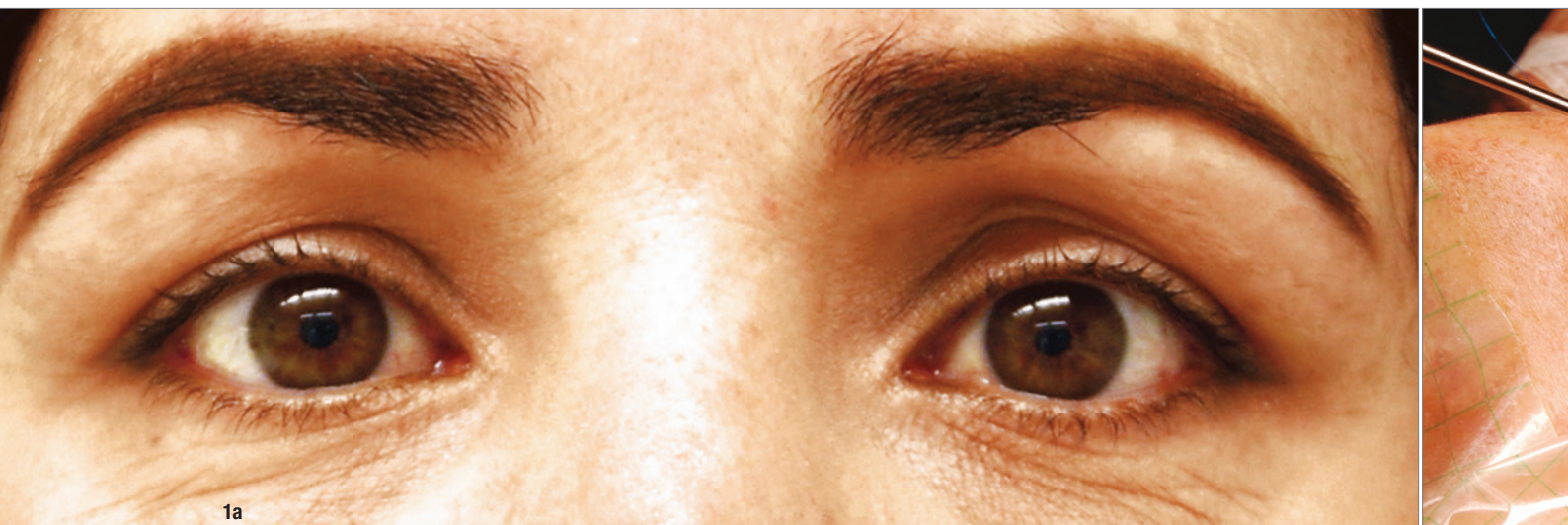

Abb. 1a: Ethnische Dysbalance der Oberlidfettkörper bei leichter, lateralbetonter Blepharochalasis und asymmetrischem Volumendefizit im nasalen Fettkompartiment.

Am Unterlid kann bei subziliarem Zugang das Belassen eines präarsalen MOO-Streifens im Sinne der „step incision“ nach Converse für die Ektropiumprophylaxe nicht oft genug betont werden. Haut- und Muskelinzision sind damit auf verschiedenen Niveaus und unterschiedlich weit vom Tarsus entfernt! Der MOO am Unterlid ist oft wesentlich dünner und gedehnter als am Oberlid und gleichzeitig von herausragender Bedeutung für die spätere Resuspension. Exakte Präparation in den Schichten und sehr sparsame Elektrokoagulation sind daher wichtig.

Orbitales Septum

Besonders bei älteren Patienten ist das Septum orbitale eine delikate, feine Struktur, welche auch entsprechend vorsichtig manipuliert werden sollte. Eine klare Identifikation gegenüber anderen Strukturen (z. B. Levatoraponeurose) muss gegeben sein. Müssen am Oberlid beide Fettkompartimente geöffnet werden, so sollte dies nicht über einen gemeinsamen, durchgehenden Schnitt erfolgen, da ansonsten der N. infratrochlearis durchtrennt wird. Dieser verläuft im Bereich des intermediären Fettes zwischen beiden Hauptkompartimenten auf dem Septum und ist oft sehr zart. Eine Durchtrennung hinterlässt eine gerade für das Auftragen von Lidschatten unangenehme Taubheit im nasalen Oberliddrittel.

Die Einbeziehung des Septums für Unterlidkorrekturen ist mannigfaltig. Am populärsten sind sicherlich Modifikationen des marginal release und die damit verbundene Septumeröffnung an der infraorbitalen Anheftung. Es empfiehlt sich, diese Region separat zu koagulieren (Bipolar oder Colorado-Nadel). Im medialen Drittel ist auf den Ursprung des M. obliquus inferior zu achten, welcher natürlich nicht durchtrennt werden darf.

Fett

Fett in der Periorbitalregion ist ein wertvolles Gut – auch wenn es oft korrigiert werden muss. Der erste Fettkörper, auf den man bei einer Oberlid-Blepharoplastik nach der MOO-Resektion trifft, ist das retro-orbicularis oculi fat (ROOF). Auf einen lateralen Descensus, welcher zu einem Lateral Hooding beitragen kann, ist spezifisch zu achten: Er kann pexiert oder reseziert werden. Reseziertes Fett hieraus kann zur Transplantation in andere Kompartimente oder in die Tränenrinne verwendet werden. Die präoperative Analyse der Oberlider im Sitzen bedingt nun die Balance der Fettresektion im zentralen und nasalen Kompartiment. Bei einer angeborenen, auch ethnisch individuell unterschiedlichen oder postoperativen Dysbalance kann der Liddeckel unterschiedlich breit zu sehen sein (Abb. 1a). Meist ist dies im nasalen Drittel der Fall (A-frame-Deformität). Dann kann der zentrale Fettkörper nach Mobilisation unter dem N. infratrochlearis nach nasal gezogen und dort mit einem 7/0 Vicryl fixiert werden (Abb. 1b und c).

Die Refixation eines Tränendrüsensprolapses z. B. mit 5/0 PDS ist erst als letzter Schritt empfehlenswert, da gerade im Falle einer simultan durchgeführten Unterlidpräparation der Faden an der feinen Faszie der Tränendrüse durch Spatelmanipulation ausreißen und das zu Blutungen führen kann.

Gerade an den Unterlidern ist das Fettgewebe der drei Kompartimente von teilweise kräftigen Gefäßen durchsetzt, welche bekanntermaßen sicher koaguliert werden müssen, bevor der Fettkörper mobilisiert oder reduziert wird. Was aber, wenn es trotz aller Vorsicht doch einmal zu einer Blutung und Retraktion des Gefäßes in die Orbita hinein kommt? Hier muss eine exakte Blutstil-

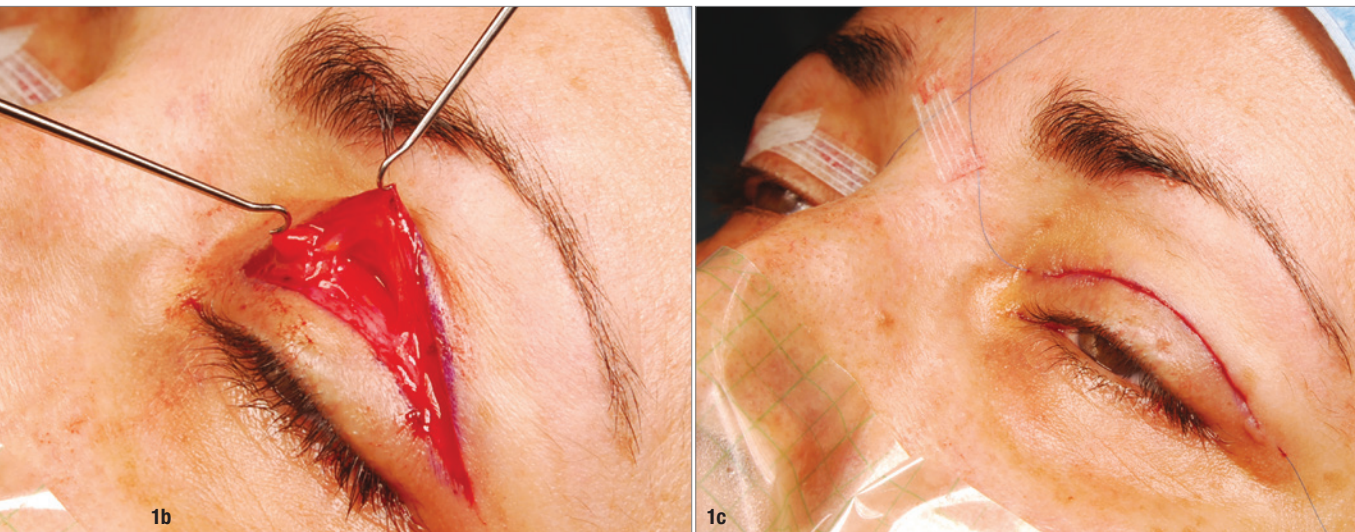


Abb. 1b: Translokation des medialen Fettkompartments unter dem N. infratrochlearis nach nasal zur Korrektur einer ethnischen A-frame-Deformität. **Abb. 1c:** Sehr gute Volumenkompensation nasal und jugendlich voller, gleichmäßiger Aspekt des Oberlides.

lung sichergestellt werden. Keine Angst – warme feuchte Kompressen, ein feiner Sauger und eine exakte systematische Suche unter vorsichtigem Handling des Fettes sind jetzt angezeigt. Nicht so geläufig ist die sichere Präparationstiefe für derartige Schritte: Am Orbitaboden und der lateralen Wand kann zur Sicherstellung der Hämostase ca. 35–40mm (!) in die Orbita hineinpräpariert werden, am Dach und an der medialen Wand ca. 30mm. Vertrautheit mit der orbitalen Anatomie ist hierfür unbedingte Voraussetzung.

Ein transkonjunktivaler Zugang ist bei ausreichend straffem Unterlid hervorragend geeignet, isolierte Korrekturen der Unterlidfettkörper durchzuführen. Wenngleich ein Offenlassen nach der Prozedur grundsätzlich möglich ist, empfehle ich, den Zugang mit zwei versenkten Einzelknopfnähten mit 7/0 Vicryl zu approximieren, um

einer Entropiumbildung durch verzögerte sekundäre Wundheilung vorzubeugen. Damit besteht ausreichend Drainagemöglichkeit, und die postoperative Schwellung der Konjunktiva verhindert den unangenehmen Kontakt des Fadenmaterials mit der Hornhaut und das Fremdkörpergefühl. Letzteres ist bei einer fortlaufenden Technik mit freien Fadenrändern besonders ausgeprägt.

Die Fetttransposition nach anterokaudal über den infraorbitalen Rand nach marginal release ist ein bewährtes Verfahren zur Harmonisierung der Unterlidkontur. Die Fixierung kann nach subziliarem Zugang immer direkt versenkt z.B. mit 5/0 PDS durchgeführt werden, bei transkonjunktivalem, präseptalem Zugang muss dies oft durch 6/0 Prolene-Auszieh Nähte stattfinden, weil die räumlichen Gegebenheiten oft zu eng sind, die Nadel 6–8mm unterhalb des Infraorbitalrandes atraumatisch

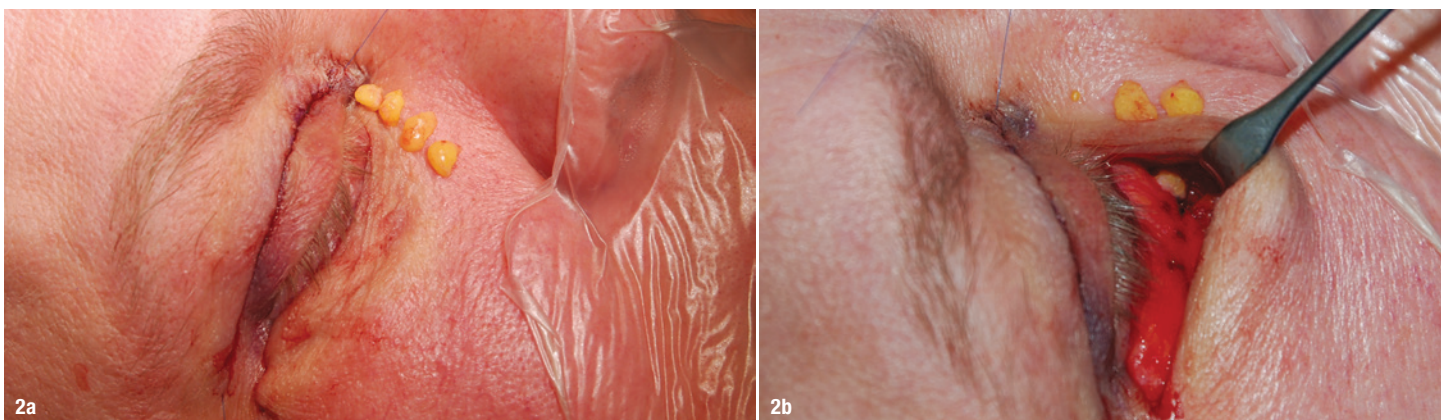


Abb. 2a: Mikrofetttransplantate, welche unter Haut und MOO an dieser Stelle zur Auffüllung der Tränenrinne verwendet werden. In diesem Fall kamen sie aus einem reichlichen Fettüberschuss des medialen Oberlidkompartments. **Abb. 2b:** Ein Transplantat bereits in situ. Bei gleichzeitigem marginal release ist eine Fadensicherung der Transplantate nicht notwendig, da eine Lateralisierung der Grafts durch den anterokaudal translozierten, postseptalen Fettkörper verhindert wird.