

DENTAL TRIBUNE

— The World's Dental Newspaper • Serbia & Montenegro Edition —

NOVI SAD

Decembar 2009

No. 4 VOL. 4

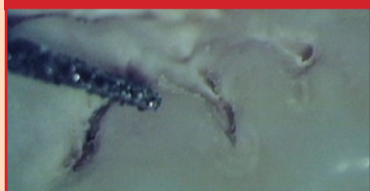Novi Sad
M. Stratimirovića 6
tel: +381-21-4740600
mob: +381-63-474411
fax: +381-21-6360935

HIPOKRAT
SISTEM

e-mail: info@hipokrat.co.rs
www.hipokratdental.com

Novi Beograd
Bul. Z. Đinđića 6b
tel: +381-11-3015356
mob: +381-63-476963
fax: +381-11-2138657

Trendovi

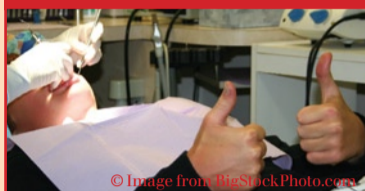

Šta je mikro-stomatologija?

Osnovni termini koji se spominju u ovom članku su: uveličanje, rezolucija, osvetljenje, ergonomija, vizuelno vođenje i mikro-instrumenti.

► strana 4

Menadžment




Ograničite uslove otkazivanja tokom pregleda

„Doktore, gospodin Džekson je upravo otkazao termin za stavljanje krunice i mosta“. Jednom rečenicom, nastaje ogromna praznina u vašem rasporedu.

► strana 19

Nove knjige



Stomatološki materijali -knjiga 1

Sveobuhvatan i moderan udžbenik grupe autora Stomatološkog i Tehnološko-metalurškog fakulteta, urednika Prof. dr Dragana Stamenkovića.

► strana 16

Zubna tehnika-NOVO!



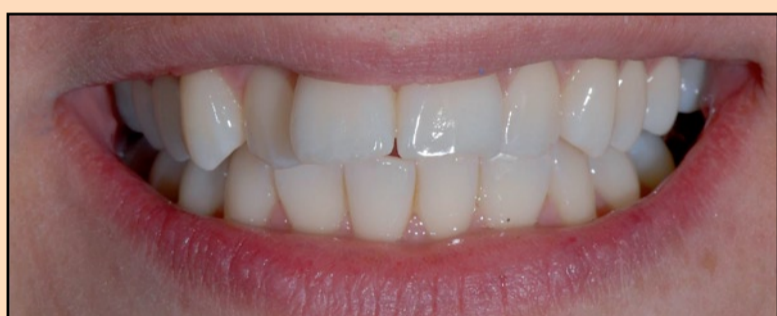Od ovog izdanja redovno u DT

Teme u ovom broju: o CAD/CAM tehnologiji i o Zirkonzahn Volksfräser - frez aparatu za manuelnu izradu mostova od cirkonoksida.

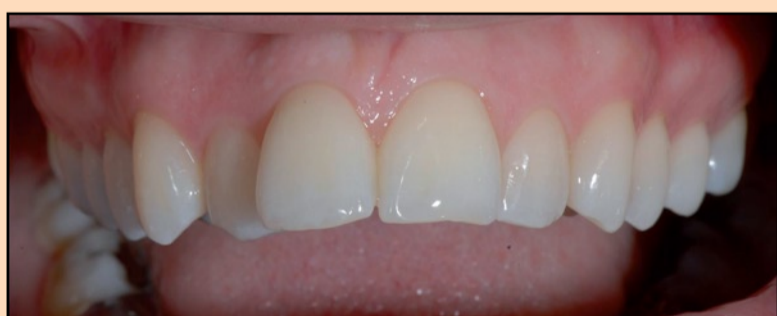► strana 11

Neinvazivne mini keramičke fasete – alternativa direktnim kompozitnim restauracijama

Autor: dr Dinos Kontouras, Grčka



Slika br. 1 – Preoperativni snimak



Slika br. 2 – Preoperativni snimak

Estetska stomatologija se danas u medijima prikazuje kao ono što može da promeni ili bar da utiče na lepši izgled lica, a sve u cilju povećanja samopouzdanja i postizanja kvalitetnijeg života. Pacijent sam odlučuje da li želi da ima sjajniji i lepši osmeh, a stomatolozi često da bi ispunili želje i zahteve, pacijenata moraju da odstranjuju puno zdravog zubnog tkiva.

Osnova Hipokratove zakletve je zakletva da će svaki lekar raditi sve u korist dobrobiti pacijenata, prema svojim mogućnostima i kako presudi da je najbolje, čuvajući pacijente od povređivanja i pogrešnih procena. Stomatolozi koji ne poštuju osnovne postulate Hipokratove zakletve u opasnosti su da izgube dozvolu za rad i zato ne smeju da dozvole da pacijenti, zbog postizanja željenog izgleda, dik-

tiraju vrstu i način terapije. Bez kritičke analize zahteva pacijenata lako se može naneti šteta, pa makar to bila samo suvišna preparacija tj. odstranjenje previše zdravog zubnog tkiva.

Prilikom preparacije zuba dolazi do otkrivanja dentinskog tkiva što narušava fiziologiju zuba. Oralne bakterije prolaze kroz otvorene dentinske tubule, naročito ukoliko ih nakon preparacije ne zalijemo. Prisustvo bakterija u dentinskim tubulima utiče na fiziologiju zubne pulpe što može da dovede do endodontskih komplikacija. Čak i ako problem preparacije ne posmatramo samo sa etičke tačke gledišta, postoji opasnost od mogućeg gubitka zarade ukoliko pacijent pokrene pravni postupak optužujući stomatologa da mu je naneo štetu svojom intervencijom.

Na nama stomatolozima je da postavimo sebi sledeće pitanje – kako pacijentu napraviti što prirodniji osmeh u skladu sa njegovim celokupnim izgledom, a da pri tom sačuvamo što više zdravog zubnog tkiva i osiguramo zaradu za svoju ordina-

ciju? Odgovor na ovo pitanje leži u pravilnom odabiru materijala koji nam omogućavaju primenu minimalno ili potpuno neinvazivnih metoda. Veoma je važno obaviti konsultacije sa stoma-

tolozima specialistima npr. ortodontom o tome kako da se prethodno ispravi položaj zuba što bi omogućilo primenu manje invazivnih metoda preparacije.

→DT strana 8



DIGITALNI RTG SISTEMI

←←←←←←←← ENDOS DC



STRATO 2000 D >>>>>>>>



COMMEX doo • Kornelija Stankovića 31 • Novi Sad
 tel/fax 021/511-073 • 511-075 • mob 063/526-949
 www.CommexDental.com • commex@eunet.rs



Na godišnjoj skupštini USS predsednik Prof. dr Obrad Zelić upoznao je prisutne sa godišnjim radom Udruženja. Dizajniran je logo Udruženja, sajt, članska karta. Pristupni list je poslat na e-mail adrese stomatologa, a može se naći i na sajtu Udruženja.

Sa Sava Centrom su počele pripreme za održavanje I Kongresa stomatologa Srbije, koji će se održati u Beogradu 20-23 oktobra 2010. Formiran je Organizacioni i Naučni odbor Kongresa. Prisustvo na ovom međunarodnom kongresu potvrdilo je 7 eminentnih predavača iz inostranstva.

S poštovanjem,
Prof. dr Obrad Zelić

CIP-Katalogizacija u publikaciji
Biblioteka Matice srpske, Novi Sad
616.31 (05)

Dental Tribune: the World's Dental Newspaper / glavni i odgovorni urednik Anita Brzaković. - Serbia and Montenegro edition. - Vol. 1, No. 1 (avgust 2006)- .- Novi Sad: Dental Media, 2006-. - 42cm

Četiri puta godišnje
ISSN 1452-6425

COBISS.SR-ID 215641863

Individualni pristup u održavanju oralne higijene

Autori: Prof. dr Mirjana Ivanović i Asist. dr Tihana Divnić-Resnik



Prvi seminar "iTOP-BASIC Beograd, "Individually Thought/Trained Oral Prophylaxis" odnosno, individualni pristup u održavanju oralne higijene, održan je početkom decembra 2009. god. u hotelu "Kontinental" Beograd. Organizatori ovog seminara su bili Oralent d.o.o., Curaden International, Sekcija za parodontologiju i SLD-a i Udruženje dečjih i preventivnih stomatologa Srbije.

Činjenica je da preko 90% svetske populacije nepravilno i neredovno pere zube i koristi neadekvatna sredstva

i tehniku. Posledica ovog je velika rasprostranjenost oboljenja parodontcijuma koja se u odmaklim stadijumima završavaju gubitkom zuba a s druge strane parodontopatije mogu značajno da utiču na opšte zdravlje remeteći funkcije mnogih organa. Ovo je umnogome doprinelo činjenici da se u svetu pridaje veliki značaj pravilnom i redovnom održavanju oralne higijene. Israživanja koja su se bavila značajem programa oralne higijene, neosporno su potvrdila da nenadgledana

i samopropisana oralna higijena ne može dati zadovoljavajuće rezultate u smislu prevencije oralnih oboljenja. Proverena koncepcija seminara je zainteresovala učesnike koji su pored uvodnih predavanja aktivno čestvovali u praktičnom delu seminara. Predavanja, koja su držali ovlašćeni iTOP predavači, su se odnosila na filozofiju iTOP-a, biofilm i mogućnosti njegove kontrole mehaničkim i hemijskim sredstvima.

→ DT strana 10

Imprint

Izdavač: DENTAL MEDIA d.o.o.
(ekskluzivni nosilac licence za Srbiju i Crnu Goru)
Adresa: Fruškogorska 55
21000 Novi Sad
Telefon: 065-1026242
E-mail: dentalmedia@neobee.net
Internet: www.dental-tribune.com

Glavni i odgovorni urednik: dr Anita Brzaković
Umetnički direktor: Snežana Popov
Prevodioci: Marijana Dudvarski
dr Anita Brzaković
Zoran Zrnić
Lektor: Mirjana Grubišić-Bandić
Štampa: Stojkov štamparija, Novi Sad

Distribuirano se besplatno u Srbiji i Crnoj Gori
Dental Tribune se izdaje kvartalno
Copyright 2006 by Dental Tribune International GmbH
All rights reserved

DENTAL TRIBUNE
— The World's Dental Newspaper • Serbia & Montenegro Edition —

Urednički materijal preveden i preštampan u ovom izdanju časopisa Dental Tribune International, iz Nemačke, zaštićen je autorskim pravom kompanije Dental Tribune International GmbH. Sva prava su zadržana. Objavljeno uz dozvolu kompanije Dental Tribune International GmbH, Holbeinstr. 29, 04229 Leipzig, Germany. Reprodukovanje na bilo koji način na bilo kom jeziku, u celini ili delimično, bez prethodne pismene dozvole kompanije Dental Tribune International GmbH i Dental Media d.o.o. strogo je zabranjeno. Dental Tribune je zaštitni znak kompanije Dental Tribune International GmbH.

International Imprint

Licensing by Dental Tribune International

Group Editor/Managing Editor DT Asia Pacific Daniel Zimmermann
newsroom@dental-tribune.com
+49 541 48 474 107

Managing Editor German Publications Jeannette Enders
j.enders@dental-tribune.com

Editorial Assistants Claudia Salwiczek
c.salwiczek@dental-tribune.com

Anja Worm
a.worm@dental-tribune.com

Copy editors Sabrina Raaf
Hans Motschmann

President/CEO Peter Witteczek

Director of Finance and Controlling Dan Wunderlich

Marketing & Sales Services Nadine Parczyk
n.parczyk@dental-tribune.com

License Inquiries Jörg Warschat

Accounting Manuela Hunger

Product Manager Bernhard Moldenhauer

Executive Producer Gernot Meyer

Ad Production Marius Mezger

Designer Franziska Dachsel

Publisher Torsten Oemus

International Editorial Board

Dr Nasser Barghi, Ceramics, USA
Dr Karl Behr, Endodontics, Germany
Dr George Freedman, Esthetics, Canada
Dr Howard Glazer, Cariology, USA
Prof Dr I. Krejci, Conservative Dentistry, Switzerland
Dr Edward Lynch, Restorative, Ireland
Dr Ziv Mazor, Implantology, Israel
Prof Dr Georg Meyer, Restorative, Germany
Prof Dr Rudolph Slavicek, Function, Austria
Dr Marius Steigmann, Implantology, Germany

Published by Dental Tribune Asia Pacific Ltd.

© 2009, Dental Tribune International GmbH. All rights reserved.
Dental Tribune makes every effort to report clinical information and manufacturer's product news accurately, but cannot assume responsibility for the validity of product claims, or for typographical errors. The publishers also do not assume responsibility for product names or claims, or statements made by advertisers. Opinions expressed by authors are their own and may not reflect those of Dental Tribune International.

Dental Tribune International

Holbeinstr. 29, 04229, Leipzig, Germany
Tel.: +49 541 4 84 74 302 Fax: +49 541 4 84 74 175
Internet: www.dti-publishing.com | E-mail: info@dental-tribune.com

Regional Offices

Asia Pacific
Yontorisio Communications
Room A, 26/F, 589 King's Road, North Point, Hong Kong
Tel.: +852 5118 7508 Fax: +852 5118 7509

The Americas

Dental Tribune America, LLC
215 West 55th Street, Suite 801, New York, NY 10001, USA
Phone: +1 212 244 7181, Fax: +1 212 224 7185

DENTAL TRIBUNE
— The World's Dental Newspaper - Asia Pacific Edition —

IVOCLAR VIVADENT simpozijum “KOMPETENCIJA U ESTETICI” Budimpešta, 27-28. novembar 2009.

Autor: dr Anita Brzaković, glavni i odgovorni urednik DT Srbija&Crna Gora

Ivoclar Vivadent, renomirani svetski proizvođač stomatoloških i zubotehničkih materijala i opreme, organizovao je u Budimpešti 27. i 28. novembra simpozijum “Kompetencija u estetici”. Tema je bila u skladu sa osnovnim odlikama Ivoclar Vivadent-a koji se na tržištu ističe kao proizvođač koji je kompetentan za kompozite, bezmetalnu keramiku i implantološku estetiku. Misija Ivoclar Vivadent-a je objedinjenje strasti, vizije i inovacije, što je spoj odlika koji vodi uspehu. Najbolji način za prenošenje misije Ivoclar Vivadent-a je obuka stomatologa i zubnih tehničara, a to je i osnovna filozofija ove kompanije kako je to izneo gospodin Gernot Šuler (Gernot Schuller) na konferenciji za štampu kojom je simpozijum započeo.

Predavači na simpozijumu bili su etablirani i kompetentni stručnjaci iz različitih područja estetske stomatologije. Nije lako opisati sva predavanja i kurseve. Posebnu pažnju su privukla predavanja svima nama poznatog dr Geri Unterbrinka (Gary Unterbrink) koji je imao dva predavanja – na prvom je pričao o kliničkim primerima estetskih restauracija i zajedničkog timskog rada sa zubnim tehničarom, a drugo predavanje imalo je naslov “Kako se snaći u džungli adheziva”. Dr Ulf Kruger Janson (Ulf Krueger Janson) je deo svog predavanja posvetio novom proizvodu cirkonijumske estetske nadogradnje na implantatima u području prednjih zuba. Dr Ulf Kruger Janson i zubni tehničar Vjekoslav Budimir prikazali su u subotu uživo na pozornici preparaciju i izradu krunice iz litijum disikatne keramike (IPS e.max CAD) CAD CAM metodom. Iz predavanja dr Wolfgang Boera (Wolganga Boer) saznali smo koji su izazovi direktnih i indirektnih restauracija u estetskom području, a drugi dan je praktično pokazao tehniku s IPS Empress direct-om.



U zubotehničkom delu govorilo se o svim materijalima za indirektno radove iz palete Ivoclar Vivadent proizvoda. U prvom predavanju Robert Zubak se osvrnuo na estetske mogućnosti izrade radova metal-keramikom dok je u drugom predavanju govorio o estetici bezmetalne keramike; Vjekoslav Budimir je bliže predstavio rad i mogućnosti CAD/CAM sistema na Sironi s naglaskom na plave IPS e.max CAD blokove; Kristof Zobler (Christoph Zobler) je govorio o pres-keramici koja može biti presovana na metal ili cirkonijumu, kao i o radovima

izrađenim od pune presovane keramike (IPS Empress) i o važnosti interakcije nadoknade sa preostalim zubnom strukturom.

Pored veoma zanimljivog i korisnog stručnog dela, simpozijum je bio praćen i dobrom zabavom, druženjem i novim kontaktima, što je inače uobičajeno za skupove koje organizuje kompanija Ivoclar Vivadent. U divnom ambijentu, sa dobrom muzikom, brazilskim plesačicama, madiničarom, odličnom večerom i naravno, što je i najvažnije, sa divnim ljudima iz kompanije Ivoclar Vivadent na čelu sa gospodinom Gernot Šulerom (Gernot Schuller).

Cilj ovog simpozijuma bio je da se dentalnim profesionalcima Istočne Evrope približe najnovija naučna i praktična znanja o estetskoj stomatologiji i taj cilj je u potpunosti ostvaren. Sa nestrpljenjem očekujemo šta nam je Ivoclar Vivadent



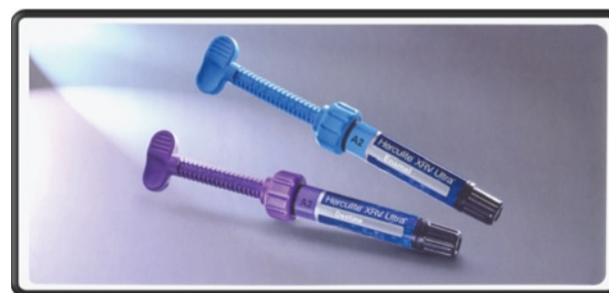preparirao za novembar 2010. održati simpozijum “Kompetencija u estetici”. DT da će se ponovo u Budimpešti

Kerr
SYBRON DENTAL SPECIALTIES

“Korak ispred svih”

prof. dr. Zoran Vuličević, stomatološki fakultet Beograd

HERCULITE XRV Ultra



Srećnu i uspešnu Novu Godinu

želi Vam


NEODENT

BEOGRAD Rankeova 4 • Tel. 011 308 91 61, 308 77 46 • NOVI SAD Ivana Kosačića 2 • Tel. 021 6546 793 • www.neodent.rs

Šta je mikro-stomatologija?

Autor: dr Tecuja Hirata (Tetsuya Hirata, DDS PhD), Japan

Mikro-stomatologija je jedna od novih oblasti u svetu moderne stomatologije. U upotrebi su mnogi novi izrazi, npr. mikroskopska stomatologija, mikroskopski centrirana stomatologija i mikroskopski potpomognuta stomatologija samo su neki od tih izraza koji se koriste za mikro-stomatologiju. U mikro-stomatologiju spadaju: mikro-restaurativna stomatologija, mikro-protetika (slika br. 1), mikro-preventivna stomatologija, minimalno-invazivna stomatologija, mikro-ortodoncija, mikro-implantologija itd. i mnogo poznatije mikro-endodoncija i parodontalna mikrohirurgija (slike br. 2 i 3). Od mikro-stomatologije treba razlikovati stomatologiju koja koristi mikro-abrazivne sisteme. Osnovni termini koje ćemo proučiti u ovom članku su: uveličanje, rezolucija, osvetljenje, ergonomija, vi-



Slika br. 1 – Mikro-protetika omogućava da se napravi manje od 30 mikrona marginalne pukotine između protetske nadoknade i preparisanog zuba

ju u poređenju sa medicinskim hirurškim procedurama i zato su proizvođači mikroskopa uložili puno znanja i energije da bi usavršili specijalne dentalne mikroskope. Kao što se to dešava u kompjuterskoj industriji, gde se stalno na tržištu pojavlju-

per inch = tačaka po inču) dok gledajući kroz mikroskop možemo videti i više od 350 dpi! Nažalost, dentalne lupe nam ne omogućavaju gledanje sa povećanom rezolucijom. Radno polje koje se koristi u mikro-stomatologiji je trodimenzionalno,

i zato danas dentalni mikroskopi upotrebljavaju ksenonsku svetlost ili svetlost koju emituje metalno-halidni izvor svetlosti. Ovo je naročito bitno za stomatologe koji žele da prave kvalitetne fotografije, posebno u mikro-endodontskim tretmanima. Halogena svetlost koja je tamnija takođe se i dalje upotrebljava u mikro-stomatologiji zato što je prijatna za ljudsko oko i njena žućkasta boja povećava koncentraciju stomatologa. Upotrebljava se i LED svetlost, međutim, ona nije pogodna za izradu mikroskopa jer se raspljnuje, ali ona se koristi za pojačavanje vizuelnih sistema jer je dovoljno jaka i duže traje.

Ergonomija

Problem koji je mnoge stomatologe naterao da odu u pre vremena penziju su bolovi u leđima koji se javljaju zbog lošeg položaja tela prilikom rada. Desnoruki stomatolog obično oslanja telo na desnu stranu da bi

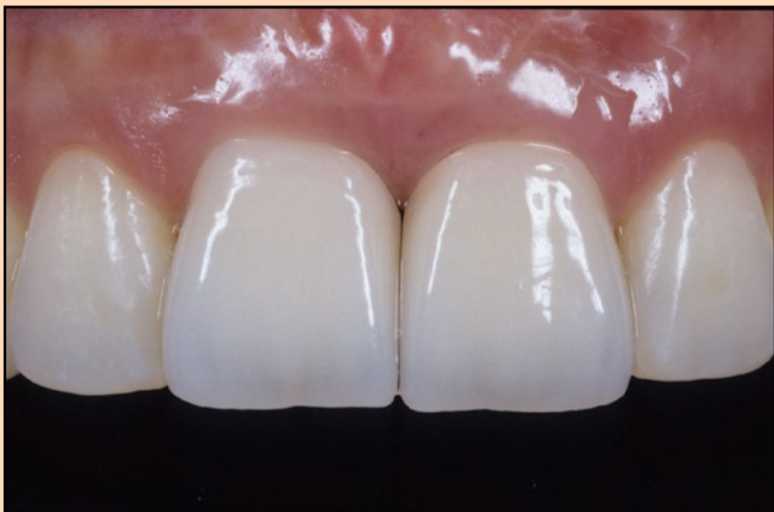zglobova i prstiju. Upotreba čula vida omogućava da mozak mnogo brže dobija informacije nego što ih dobija upotrebom samo čula dodira. Pokušajte ovo – zatvorite oči i neka Vam prijatelj stavi neki predmet u ruke koji treba da identifikujete samo čulom dodira. Za to će Vam verovatno biti potrebno nekoliko minuta, dok bi, da su Vam oči bile otvorene i da ste pogledali u taj predmet, skoro odmah mozgu poslali informaciju. Isti je slučaj i u mikro-stomatologiji. Tačnije to je osnova mikro-stomatologije koja nam omogućava preciznije pokrete i rezultira u boljem oblikovanju, punjenju, preciznijoj izradi nadoknada ili preciznijem ušivanju rana itd. Kada stomatolog uvežba rad sa vizuelnim vođenjem može ostvariti bolje rezultate i bez dodatnog uveličanja ili osvetljenja. Kako bismo se izveštili da u radu koristimo i čulo vida, potrebno je dosta treninga i samokritičnosti. Krivoljka učenja bila bi kao u sledećem opisu:

- učenje i dobijanje informacija kroz predavanja i knjige,
- pokušaj rada sa uveličanjem koje nam je na raspolaganju i samostalna procena efekata, dalje učenje i usavršavanje,
- kupovina boljeg sredstva za uveličavanje ili pojačano osvetljenje koje odgovara potrebama i mogućnostima,
- rad sa tim novim sredstvom za uveličavanje ili pojačano osvetljenje i samostalna procena rezultata,
- pokazivanje slučajeva radenih uz pomoć novog sredstva za uveličavanje ili ojačano osvetljenje i dobijanje povratnog mišljenja od drugih kolega.

Kontinuirana edukacija, samostalna procena rezultata, kao i mišljenje kolega omogućava Vam poboljšanje rezultata i tom procesu usavršavanja nema granica jer ukoliko jednog trenutka postanete zadovoljni onim koliko znate to će sigurno biti na štetu i Vas samih i Vaših pacijenata.

Mikro-instrumenti

Prvi mikro-instrumenti su se upotrebljavali u mikro-endodonciji, dok se danas na tržištu mogu naći mikro-instrumenti za sva druga područja mikro-



Slika br. 2 – Mikro PLV operacija koja spada u parodontalnu mikrohirurgiju (dr Masayuki Okawa)

zualno vođenje i mikro-instrumenti.

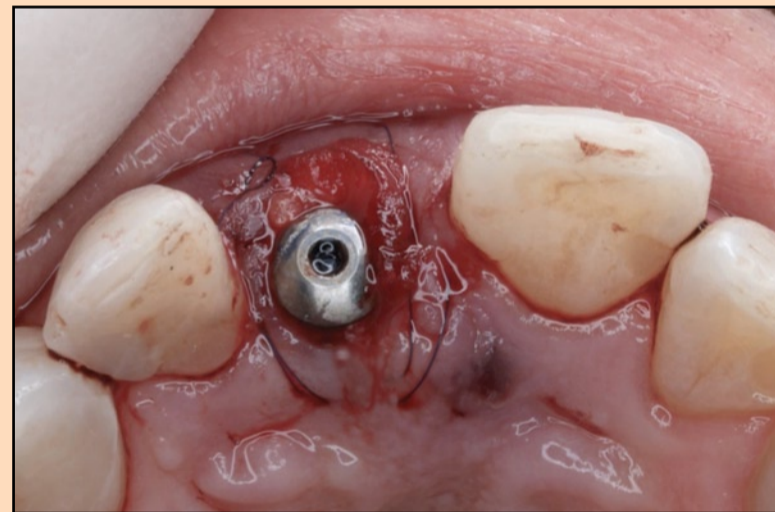
Uveličanje

Uveličanje u mikro-stomatologiji ostvaruje se pomoću veoma kvalitetnih sočiva, a ne putem digitalnog zumiranja. Digitalno zumiranje nije neophodno jer se digitalnom obradom ne dobijaju detaljnije informacije, tako da su mikroskopi tzv. «zlatni standard» u mikro-stomatologiji. U prvo vreme su se upotrebljavali mikroskopi koji su se već koristili u medicini – oftalmologiji i plastičnoj hirurgiji. Međutim, procedure rada u stomatologiji se razliku-

ju savršeniji hardveri i softveri, tako i kod dentalnih mikroskopa nove tehnologije dovode do poboljšanja vizuelnih sistema. Trenutno se na tržištu nalaze povećala druge generacije koji se upotrebljavaju u mikro-stomatologiji, ali se uskoro očekuje pojava i povećala treće generacije. Sa povećanjem tražnje od strane stomatologa dolazi do proizvodnje savršenijih i kvalitetnijih mikroskopa, što utiče na smanjenje cena na tržištu.

Rezolucija

Rezolucija ima najvažniju ulogu. Golim okom ne možemo da identifikujemo 72 dpi (dots



Slika br. 3 – slika napravljena odmah nakon augmentacije grebena sa tkivnom graftom (dr Kunio Matsumoto)

a ne dvodimenzionalno. Ako se rezolucija poveća 10 puta i ako se koristi uveličanje od 10 puta, konačna cifra uveličanja bila bi 1.000.000 (milion) puta tj. 10x10x10x10x10x10 kod 3D, dok bi kod dvodimenzionalnog pogleda uveličanje iznosilo 10.000 puta tj. 990.000 manje. Ovako veliko uveličanje nam omogućava posmatranje unutar strukture.

Osvetljenje

Osvetljenje nam omogućava svetlije i jasnije radno polje. Kako svetlost više ide prema plavoj svetlosti, utoliko se povećava rezolucija ljudskog oka

bolje direktno video radno polje očima, a ne njegovu sliku u ogledalcetu. Mikro-stomatologija omogućava stomatolozima pravilnije držanje tela tokom rada, ali takođe omogućava i bolju ergonomiju tj. udobniji položaj za pacijenta.

Vizuelno vođenje

Bez vizuelnog vođenja mikro-stomatološki tretman bio bi kao regularno stomatološko lečenje pod povećanim uveličanjem, boljom rezolucijom i boljim osvetljenjem. Obični stomatološki tretman se najčešće izvodi preko čula dodira tj. vođen je dodiranjem ruke, šake,

stomatologije, s obzirom da su instrumenti regularnih veličina preveliki. (slika br. 4)

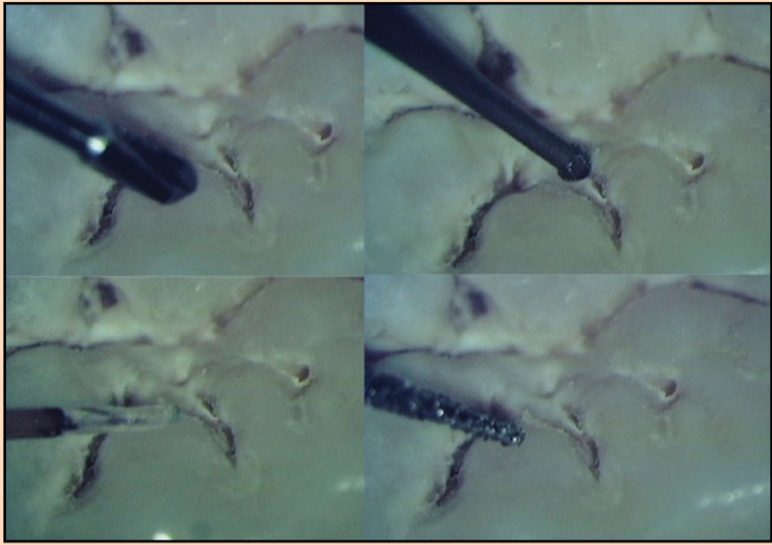
Zaključak

Pokušao sam da Vam pružim osnovne informacije o mikro-

stomatologiji. Ako Vas je ovo zainteresovalo više informacija možete dobiti u brojnim naučnim tekstovima posvećenim ovoj temi. Širom sveta se održavaju brojni naučni skupovi posvećeni mikro-stomatologiji koji su dragoceni ukoliko želite da se usavršite u ovoj savremenoj tehnici, kao i ukoliko želite tek da počnete. Akademija mikroskopske stomatologije planira da počne sa izdavanjem specijalizovanog časopisa za mikro-stomatologiju. **DT**

(Članak je objavljen u časopisu *Dental Tribune US edition* Jan. 19-25, 2009)

www.dental-tribune.com



Slika br. 4 – Gore levo: karbidni borer #330, gore desno: okrugli borer, dole desno: dijamantski borer, dole levo: laserski nastavak od 200 mikrona, suviše veliki za kavitet

Izlaganje alkalnim supstancama može dovesti do oštećenja zuba

Saopštenje za štampu Univerziteta u Geteborgu

Geteborg, Švedska: Već dugo nam je poznato da kiseline mogu da nagrizu zubnu gleđ, ali novo istraživanje koje je u Švedskoj sprovedla Sahlgrenska akademija Univerziteta u Geteborgu, pokazuje da jake bazne supstance takođe mogu oštetiti zube – supstance sa visokom pH vrednošću mogu uništiti organsku komponentu zuba, ostavljajući zubnu gleđ još ranjivijom.

„Istraživanje pokazuje da izlaganje alkalnim supstancama može da rezultira oštećenjem zuba, ali da je priroda procesa drugačija od onog izazvanog konzumiranjem kiselih napitaka ili industrijskih kiselinskih isparivača“, kaže Fabian Taube, stručnjak iz oblasti medicine rada i jedan od istraživača.

Upravo su povrede na radu prilikom reparacije automobila izazvale pažnju istraživača. Zajednički uzročnik bio je izlaganje alkalnom odmašćivaču koji se kao sprej nanosi na razne delove automobila. Sprej ima pH

vrednost između 12 i 14, što je veoma visoka alkalnost.

„Izlaganje ovim supstancama oštetilo je površinu zuba i dovelo do pojave pahuljastih tačkica na gleđi“, kaže profesor Jorgen Noren, viši saradnik na Sahlgrenska akademiji. „Ovakvo oštećenje značajno utiče na povećanje rizika od nastanka karijesa i drugih oštećenja zuba“.


Alkalni odstranjivači masnoća koriste se u prehrambenoj industriji, između ostalog kao sredstva za čišćenje profesionalnih kuhinja, ali uobičajeni su i proizvodi auto-kozmetike za odmašćivanje i sredstva za uklanjanje grafita i fleka od boje. „Ugrožavanje zdravlja zuba na radnom mestu zbog izloženosti alkalnim supstancama verovatno nije tako često kao ono koje se javlja usled izlaganja kiselinama, ali problem nastaje kada poslodavac ne obavesti zaposlene o rizicima i ne obezbedi za njih odgovarajuća sredstva zaštite na radu“, kaže Taube.

Istraživanje je obuhvatilo ispitivanja na izvađenim zubima koji su izloženi odmašćivačima i drugim baznim rastvorima. Uzorci gleđi su nakon toga pregledani i skenirani elektronskim mikroskopom i analizirani uz pomoć različitih spektroskopskih metoda. Istraživači su otkrili da se organski materijal sa površine zuba veoma brzo rastvara. Rezultati istraživanja ukazuju na to da su organske komponente zubne gleđi takođe ugrožene jer gleđ postaje poroznija.

„Ipak, nismo bili u stanju da dokažemo da alkalne supstance menjaju mineralni sastav glavne komponente zubne gleđi“, kaže Taube. „U tom smislu, postoji razlika u odnosu na efekat izloženosti kiselinama“.

Istraživanje je sprovedeno na Departmanu medicine rada i životne sredine na Sahlgrenskoj akademiji i objavljeno je u časopisu *Journal of Dentistry*. **DT**

Podaci o autoru



dr Tecuja Hirata (Tetsuya Hirata, DDS, PhD) predsednik je Akademije za mikroskopsku stomatologiju.

dr Tetsuya Hirata
Amenity Hills
4F 1-1-3 Uehonmachi
Tennoji-ku,
Osaka 543-0001
Japan

Tel.: +81 6 6765-8128
E-mail:
drhirata@
microscopdentistry.com

CHAMPIONS® IMPLANTS



jednostavni, uspešni & povoljni



neposredno od poznatog, njemačkog proizvođača

70 €



22 dujlina & Ø

ČETVEROBRIDNI



16 dujlina & Ø

GLAVA U OBLIKU TULIPANA

- Champions® oduševljava u svim pokazateljima, odnosu uložnog/dobivenog, svakodnevnoj prilagodljivosti pacijentima
- koštana kondenzacija i implantacija u minimalno invazivnom postupku
- nježna MIMI®-implantacija s preko 20.000 uspešnih ugradnji od 1994.
- najbolja primarna stabilnost pomoću mikronavoja → sigurno trenutno opterećenje
- cirkonijem zaštićene i izjetkane, Ti-IV-površine
- inteligentno područje vrata za sve debljine sluznica
- cirkonijem zaštićeni uzorak za upotrebu-„Prep Caps“ (za neobvezno cementiranje) za ispravljanje divergencije, estetike i trenutnu implantaciju te zubarsku pripremu usne šupljine.
- Njemački centar za glodanje i laboratorijski centar uključujući ZTM za biokomp., visokovrijednu i jeftiniju zubnu zamjenu (www.champions-dental-lab.com)
Tel. +49 (0) 6734-961592
Faks +49 (0) 6734-960844
- besplatno planiranje, dijagnostika, terapijska pomoć, te marketinške usluge za pacijente
- bez početnih troškova kod prve isporuke uz odobrenje komisije

besplatni DVD na poklon

Usavršavanje koje oduševljava:
certifikat za početnike i Only-Women-Power' &
Updater Champions - MotivaCtion - tečaj

uključujući implantacije uživo i siguran protetički koncept (15 tj. 30 točaka usavršavanja) kod dr. Armina Nedjata (Flonheim/Mainz) diplomiranog specijaliste implantologije ICOI razvijatelj i referent Champions®-a



Informacije, termini tečaja i narudžbe:
Telefon: +49 (0) 6734 - 6991 • Faks: +49 (0) 6734 - 1053
Info i online trgovina: www.champions-implants.com

O Rembrantima i molerima: koji od njih sam ja ?

Richard Mounce nudi svoje sugestije kako preći iz “molera“ u „Rembranta“

Preuzeto iz stručnog časopisa „Endodontic Practice“, novembar 2009. godine

Prevod: dr Vladimir Ivanović, profesor Stomatološkog fakulteta u Beogradu

Za nekog je uraditi lečenje kanala korena samo mehanički proces, nešto što se radi rutinskim ponavljanjem, možda slično šablonskom, numeričkom slikanju, broj po broj. Kanalna turpija A unosi se do nivoa A, turpija B do nivoa B, glavni gutaperka konus do nivoa C, koji se zatim “zbriše” vrelim instrumentom, i gotov posao. Jednostavna u svom konceptu i izvođenju, ova terapija kanala korena ima veoma kruto određene sekvence u primeni kanalnih turpija po fazama, predstavljajući proces koji se ne menja tokom njenog celokupnog odvijanja, bilo manuelno, ili mentalno. Da su ovakvi kliničari kojim slučajem fudbaleri, bili bi možda sposobni da duvajuć i brekćući jurcaju svuda po terenu, ali nikada ne bi stvorili trenutak magije koji preokreće utakmicu naglavačke i razdvaja dva sučeljena tima, koji su sve do tada bili u pat poziciji, u pobedu jednog od njih.

Kako kliničari u svom razvoju dospeju u takav stadijum i kako možda ostanu na tom nivou nije preterano teško objasniti. Možda se kruto drže, kao vezani, za stavove koje su dobili tokom osnovnih studija stomatologije od svojih učitelja; ili možda u svom pristupu endodonciji cene princip “brzo i sito nahranjen” više nego onaj gde je tok lečenja prilagođen svakom individualnom slučaju. Možda veruju da nemaju pristup adekvatnoj informaciji i učenju, pa teraju po principu: “što radi – radi”. U sva-

kom slučaju razlozi su bezbrojni. Ovi kliničari su “moleri”.

Paralelno sa ovima, postoji mnogo endodontskih “Rembranta” koji “molere” mogu da nauče jednoj ili dvema stvarima. Da ne budemo previše fini i da ne okolišamo – “Rembranti” moraju da rade retreatmane (revizije) mnogih slučajeva koje su prethodno uradili “moleri”. Pa da vidimo šta razdvaja ove dve grupe.

1. Rembranti nisu nikada u žurbi

Uvek imaju dovoljno vremena na raspolaganju da urade sve što je neophodno da se dođe do najboljeg rezultata. Oni shvataju da najbolja prilika da se dospe do odličnog rezultata jeste **prvo sprovedeno endodontsko lečenje** na konkretnom zubu, a da su retreatman (revizija) i slučajevi lečenja nekrotične/inficirane pulpe mnogo problematičniji nego terapija slučajeva sa vitalnom pulpom. Neki pacijenti su sami po sebi problematičniji i “teži” od drugih. Neki zubi su problematičniji i “teži” od drugih. Strogo utvrđeno i zakazano vreme za terapijsku proceduru uslovljava kompromise (najčešće loše), kada nema dovoljno vremena da bi se u jednom “cugu” razrešio kompleksan slučaj. “Rembranti” shvataju da profit dolazi i proističe iz vrhunskog kvaliteta i srećnog pacijenta, a ne iz endodontskog lečenja sa manje uspeha u dugoročnom post-operacionom periodu.

2. Rembranti nikada ne “pre-skaču” faze rada

Bez obzira kakav je anatomski i klinički izazov, “Rembrant” će učiniti napor i neće odustati zarad brzine. Ako MB2 kanal (drugi mezo-bukalni kod maksimalnih molara) nije moguće odmah pronaći, “Rembrant” će primeniti svoje ultrazvučne instrumente sa specijalnim vrhovima da otkriju njegov ulaz, i to sve dok ne bude definitivno potvrđeno da li ga ima ili ne. Ali oni nikada neće napraviti polovičan pokušaj da pronađu taj MB2, ako su već uradili onaj jedan MB kanal.

3. Novac, zarada i troškovi opreme i materijala ne diktiraju svaku Rembrantovu odluku

Na primer, raditi bez operacionog mikroskopa zbog njegove cene, ili zato “što sam srećan i zadovoljan ovako kako radim” jeste okretanje leđa moćnom sredstvu za sve nivoe endodontske prakse. Cinično odbiti da se oda priznanje vrednostima adhezivne obturacije kanala, kao što je “RealSeal” i “RealSeal One Bond Obturators” (SybronEndo, Orange, CA, USA), koji predstavljaju jedan od najznačajnijih napredaka u endodonciji posle pronalaska rotirajuće NiTi instrumentacije kanala, je daleko od bezazlenosti.

4. Rembranti proučavaju i prate celokupnu sliku/situaciju koju bilo koji pacijent i zub pokazuju

Oni se uvere da je zub moguće rekonstruisati, ispitaju i procene rizike pre nego što otpočnu i razviju strategije za očekivane poteškoće i izazove tokom lečenja. Odgovore na sva pacijentova pitanja; prodiskutuju proceduralne rizike i sve etape lečenja. Pacijente, koje je bolje vratiti stomatologu koji ih je poslao, vraćaju se, a oni koje je moguće lečiti u ordinaciji zadržavaju se na lečenju, ali bilo kakvi da su klinički uslovi, pacijent uvek dolazi na prvo mesto. “Rembranti” potpuno poznaju svoju opremu i materijale kojim raspolažu, tako da rezultate dovode na optimum, a ne da im se nadaju.

Prethodno sučeljavanje vodi u očekivano pitanje: kako “moler” može da pređe u “Rembrantovu umetničku klasu”? Želja za napretkom; nepromisljivost – neprocenljivost je prvi veliki korak. Drugo, vežbanje, vežbanje, vežbanje, naročito na izvađenim zubima. Treće, ovladati operacionim mikroskopom. Četvrto, prisustvo svakom dostupnom predavanju iz endodoncije. Peto, čitati International Endodontic Journal, Journal of Endodontics, svaki endodontski časopis i “online” dostupan materijal na internetu koji je u vezi sa endodontskom specijalnošću. “Žito od kukolja” se lako vidi i razlikuje posle određenog vremena. I na kraju, treba uvek gledati “na duge staze” - dugoročno.

S koje god tačke neko počne, uvek može poboljšati svoju

stručnost i postati bolji. Endodontsko sveznanje je planinski vrh koji se ne može potpuno izmeriti, veoma slično šampionskom fudbalskom timu, gde čak i najbolja ekipa igrača, u bilo kom danu, može biti pobedena. Ono što je važno jeste da se stalno trudimo, a u ovom kontekstu da se iz klase molera pomerimo u nešto čime bi se čak i Rembrant ponosio. **DT**

Podaci o autoru



dr Richard Mounce je autor mnogih objavljenih članaka iz oblasti endodoncije i predaje po celom svetu o različitim temama iz oblasti endodoncije. Odlikuju ga široko i svestrano obrazovanje, odličan izbor tematike, bogatstvo jezika, jedinstven i atraktivan stil kojim se služi u svojim prezentacijama i pisanim člancima.

dr Mounce će biti glavni predavač na Simpozijumu endodoncije u subotu, 22. maja, 2010. godine u „Sava Centru“, sa dva predavanja. Simpozijum organizuju Udruženje endodontista Srbije, Sekcija za endodonciju SLD i Centar za kontinuiranu edukaciju Stomatološkog fakulteta u Beogradu. Dobrodošli!

Protemp™ 4 Materijal za Privremene Nadoknade: Ubedljive osobine proverene u praksi

Protemp™ 4 materijal za privremene nadoknade, razvijen na bazi nove generacije posebnih punioca kompanije 3M ESPE, u upotrebi se nalazi od 2008. priznat je zbog svojih vrhunskih osobina. Gordon J. Christensen i magazin "CLINICIANS REPORT" dodelili su mu odlične kritike, nagrađen je sa 5* od strane "REALITY-a" i sa 4,5+ od strane, "THE DENTAL ADVISOR-a" Posebno su naglašeni lakoća upotrebe, izuzetna čvrstoća i visok sjaj bez potrebe za dodatnim poliranjem.

3M ESPE je svetski lider u proizvodnji materijala za privremene nadoknade. Poslednji član porodice privremenih materijala, Protemp™ 4, potvrđuje višegodišnje iskustvo kompanije: Sadržaj nove generacije posebnih punioca odgovoran je za otpornost na pritisak i lom dajući odlične ukupne mehaničke osobine. Stoga, ovaj materijal je namenjen kako za privremene krunice i mostove u frontalnoj i bočnoj regiji tako i za dugotrajne nadoknade i privremene nadoknade za abatmente implantata. Kao dodatna prednost ističu se prirodna fluorescencija i površinski sjaj bez potrebe za poliranjem što znatno smanjuje vreme rada.

Ubedljive osobine materijala Protemp™ 4 su već potvrđene u različitim izdanjima. Gordon J. Christensen-ov "CLINICIANS REPORT", sadrži procene nezavisnih praktičara i naučnika. Posebno su naglašene snaga i lako rukovanje. 96% od ukupnog broja stomatologa ocenili su Protemp™ 4 kao odličan ili dobar i preporučili bi ga drugom kolegi, dok je čak 78 % odlučilo da počne primenu u praksi.

Pored ove Protemp™ 4 je dobio nagradu 5* u izboru brenda REALITY, pouzdanog servisa za informacije o materijalima i kompanije koja se bavi nezavisnim ispitivanjem materijala. Istaknuti su lako rukovanje, prirodna fluorescencija i do sada neviđen visok sjaj koji se dobija tako što se neobrađena površina samo obriše alkoholom (etanolom).

Protemp 4 materijal za privremene nadoknade, takođe je ocenjen sa 4,5+ koje je dodelio "THE DENTAL ADVISOR". Ispitivači materijala su istakli: jednostavnu upotrebu, snagu i čvrstinu nadoknade sa superornim marginalnim detaljima i otpornost na uvrtanje i kidanje.

Na kraju, sve procene upućuju na to da ovaj materijal ima potencijal da unapredi i pojednostavi svakodnevnu stomatološku praksu. 3M ESPE DT 3M, ESPE and Protemp su zaštićeni znaci kompanija 3M ili 3M ESPE AG. Novembar 2009.

Prvih 10 čitalaca koji pošalju odgovor na pitanje:

Koja vrsta punioca se nalazi u sastavu Protemp™ 4?

na mail: mvladisavljevic@mmm.com,
DOBIĆE INTERESANTNE NAGRADE!

Kontakt

Dr Milan Vladislavljević
3M(East)AG Representation Office Belgrade
Bulevar Milutina Milankovića 23, Novi Beograd
Tel: 011 3132 550, Mob: 063 111 83 82
E-mail: mvladisavljevic@mmm.com

Promućkan ili promešan, trajno čvrst.



NOVO

Protemp™ 4: nov, snažan, lep!

You + 3M ESPE =

Groundbreaking ideas for dentistry

3M ESPE AG - ESPE Platz - 82229 Seefeld - Germany - info@3mespe.com - www.3mespe.com
3M, ESPE and Protemp are trademarks of 3M or 3M ESPE AG. ©3M 2008. All rights reserved.

Privremene krunice i mostovi se stalno susreću sa istim izazovom, kako istrajati uz upotrebu čvrste i lepljive hrane bonbona, lešnika i sl. Potrudite se da savladaju ove izazove. Nova generacija Protemp™ 4 materijala će Vam pomoći u tome. Jedinstvena tehnologija nano-punioca iz 3M ESPE čine Protemp™ 4 vrhunskim rešenjem za privremene mostove u svojoj klasi, i to ne samo kada je čvrstoća u pitanju:

- **Pouzdanost trajne privremene nadoknade** zahvaljujući otpornosti na lom i abraziju.
- **Pacijenti zadovoljni izgledom i funkcijom** zahvaljujući: glatkoj površini, prirodnom sjaju i fluorescenciji kao i stabilnoj boji. Olakšano uklanjanje plaka i smanjenje oboljenja desni.
- **Brzo i lako rukovanje i izrada privremenih nadoknada** zahvaljujući tankom razmaznom sloju i dobijenom sjaju bez dodatnog poliranja ili glaziranja.

**Protemp™ 4 materijal za privremene nadoknade -
Vaša dozvola da to uradite bolje nego do sad.**

Za kompletne informacije obratite se Vašem prodavcu ili posetite www.3mespe.com

* Also suitable for single-unit temporaries.



Protemp™ 4
Temporization Material

3M ESPE

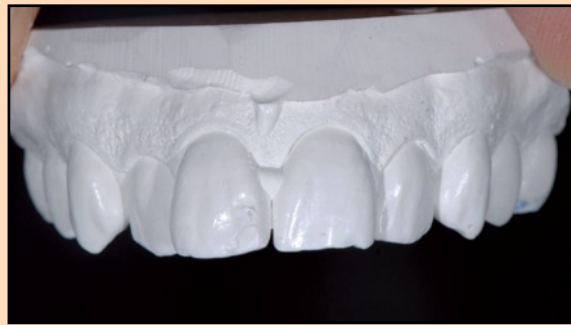←DT strana 1

Pored toga, veoma je važno odvojiti vremena za edukaciju pacijenata. Ukoliko je za ispunjavanje želja pacijenta neophodna agresivnija preparacija potrebno je pacijenta upozoriti na to, kao i na moguće posledice. Takođe je veoma važno pacijentu objasniti neophodnost njegovog aktivnog učešća tokom postavljanja dijagnoze i pravljenoja i izvođenja plana terapije, kao i pravilne higijene usne duplje nakon intervencije. Najbolji način komunikacije sa pacijentom je izrađivanje tzv. «mock-up» modela koji skoro realno može pacijentu da dočara izgled budućeg protetskog rada, koji oni mogu sami da vide, procene i saglase se sa njim. Veoma često je za postizanje estetskog osmeha u skladu sa celokupnim izgledom i stilom pacijenta neophodna kombinacija više metoda npr. beljenje zuba, estetsko rekonturiranje i postavljanje mini faseta.

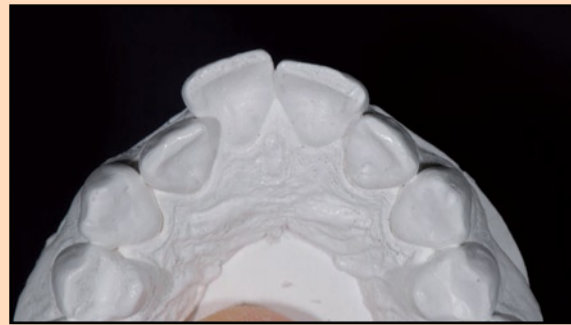Adhezivna stomatologija omogućava konzervativniji pristup prilikom izbora terapije, tako da zub možemo preoblikovati ili nadoknaditi a da pri tom sačuvamo što više zdravog zubnog tkiva.

Kompozitni materijali najčešće se koriste kod ispravljanja malih i srednjih estetskih nedostataka na zubima. Zahvaljujući njihovoj pristupačnoj ceni, zadovoljavajućim fizičkim i optičkim karakteristikama i mogućnosti direktne aplikacije u toku samo jedne posete ordinaciji kompoziti postaju sve važniji u savremenoj estetskoj stomatologiji.

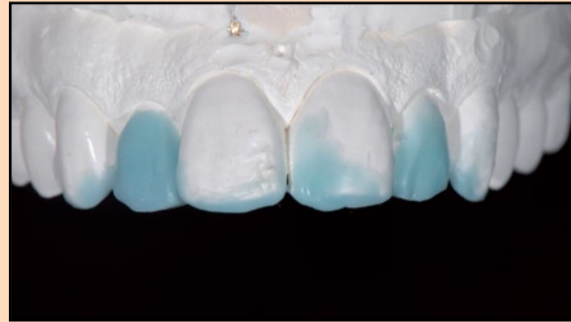Kao alternativa kompozitima postoje keramički materijali, za koje je karakteristično da imaju odličnu stabilnost boje i fizičku izdržljivost što obezbeđuje dugotrajnost i odlične optičke i estetske karakteristike protetskih nadoknada. Primena keramičkih materijala tradicionalno je povezana sa odstranjenjem



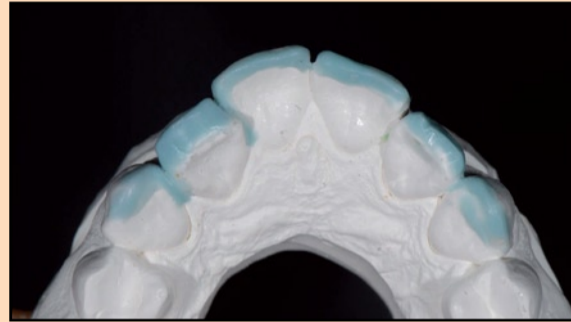Slika br. 3 – Frontalni pogled na izliveni model



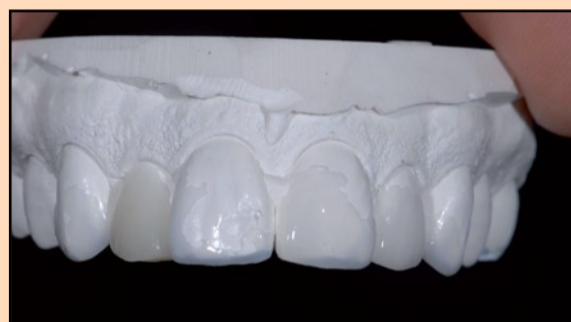Slika br. 4 – Okluzalni pogled na izliveni model



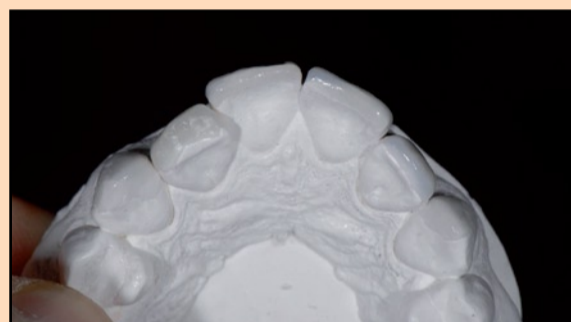
Slika br. 5 – Frontalni pogled na dijagnostički wax-up



Slika br. 6 – Okluzalni pogled na dijagnostički wax-up



Slika br. 7 – Frontalni pogled na fasete na modelu



Slika br. 8 – Okluzalni pogled na fasete na modelu

vanjem većih količina zdravog zubnog tkiva tj. sa agresivnijom preparacijom. Međutim, kada govorimo o keramičkim faseta, ova tehnika spada među konzervativnije estetske tehnike. Dugotrajnost keramičkih faseta zavisi od pravilne indikacije i korektno primene tehnika preparacije i adhezivnog cementiranja. Od keramičkih feldspatnih materijala mogu se praviti veoma tanke fasete, debljine 0,2mm, što je veoma bitno prilikom minimalno ili potpuno neinvazivne izrade faseta. Mogućnost izrade ovakvih faseta izrazito male debljine omogućava odstranjivanje minimalnih količina zdravog zubnog tkiva prilikom preparacije. Preparacija se može izvesti samo u gledu što je veoma bitno za dugotrajnost restauracije jer postoji korelacija količine gledu koja podupire fasetu sa dugotrajnošću fasete. Kada preparacija završava u gledu možemo smatrati da fleksibilnost zuba nije promenjena. Ukoliko preparacijom odstranimo veću količinu gledu

i naročito dentina narušava se mogućnost vezivanja fasete i zuba, povećava mogućnost pojave endodontskih komplikacija i menja se fleksibilnost zubne strukture pa kada na takav zub postavimo rigidni materijal kao što je keramika razlika između fleksibilnosti zuba i keramike može da dovede do razdvajanja adhezivnog kompozitnog cementa na ivicama i odlepljivanja cementiranih faseta. Da bi sve nabrojano izbegli potrebno je veoma pažljivo prisupiti dijagnostici i planiranju terapije, kao i samoj preparaciji zuba. Svrha minimalno-invazivnih tj. redukovanih tehnika preparacije je očuvanje zubnog tkiva i produženje veka trajanja fasete sa zadovoljavajućim estetskim rezultatima. Ovaj članak obuhvata prikaz slučaja sa indirektnim pristupom uz korišćenje neinvazivnih keramičkih mini faseta.

Prikaz slučaja

Pacijentkinja stara 36 godina došla je u našu ordinaciju zbog

konsultacija u vezi sa estetikom prednjih zuba. Ona nije bila zadovoljna sa palatinalnom pozicijom gornjeg lateralnog sekutića (slika br. 1) što joj je bilo naročito bitno jer zbog svoje profesije (violetistkinja) često gostuje na TV i studijsko svetlo pravi zatamnjene u tom delu što naručava estetiku njenog osmeha. Pored tog nedostatka pacijentkinja je želela da ispravi incizalne ivice na gornjim ocnjacima (slika br. 2) i estetski malo poravna liniju gornjih prednjih zuba. Njen izričit zahtev je bio da se sve to obavi bez bio kakve preparacije zuba.

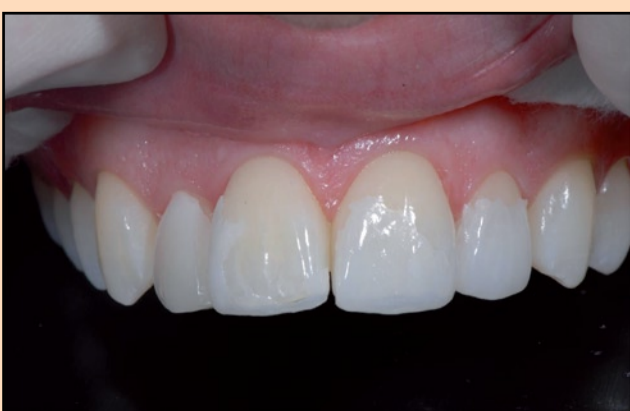Prilikom pregleda ustanovljeno je da postoji prednji otvoreni zagrižaj – kada je pacijentkinja u centralnoj okluziji lateralni sekutići i ocnjaci nisu u kontaktu. Iako je ovaj slučaj bio idealan za ortodontsku terapiju, pacijentkinja je odbila ovu vrstu dugotrajne terapije. Njen estetski problem mogao je da se reši ili kompozitima ili keramičkim materijalom. Mi smo izabrali

keramiku jer je pacijentkinja u anamnezi navela da pije veće količine kafe tako da smo odabacili kompozite kao materijal izbora zbog mogućeg prebojavanja. Feldspatna keramika se odlikuje izvanrednom stabilnošću boje i većom fizičkom izdržljivošću od kompozita i kako se od nje mogu izraditi vrlo tanke fasete odlučili smo se za ovaj materijal.

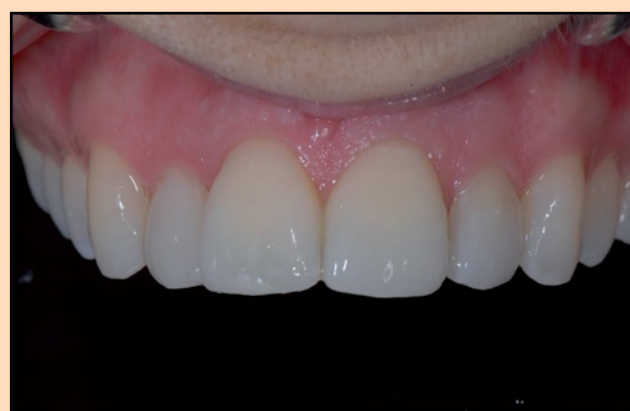Nakon uzimanja otiska vinil-polisiloksanom celokupnog zubnog niza u obe vilice izlili smo otiske u gipsu (slika br. 3 i 4). Prilikom uzimanja otisaka nije bilo potrebe za retrakcijom gingive s obzirom da margine preparacije nisu išle subgingivalno. Napravili smo «wax-up» model (slika br. 5 i 6) i zajedno sa pacijentkinjom se odlučili za sledeće:

- produženje zuba 11 i 21, uz preoblikovanje incizalne ivice i povećanje konture ta dva zuba labijalno;
- na zubu 12 smo labijalno dodali malo strukture da bi nastavili zubni luk, a isto tako smo labijalno oblikovali i zub 22;
- na oba gornja ocnjaka smo na mezijalnom delu incizalne ivice dodali malo strukture da bi se smanjio zaoštreni izgled ocnjaka.

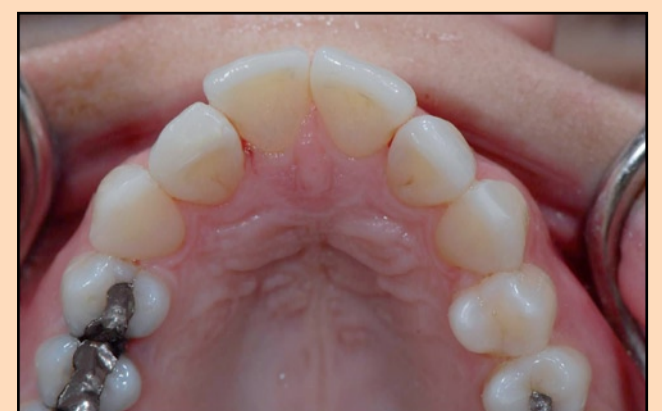Za sve ove zahvate nije bila potrebna nikakva preparacija zuba. Fasete su izrađene u zubnoj tehnici od keramičkog materijala IPS d.SIGN firme Ivoclar Vivadent. Za zube 12 i 22 izrađene su fasete koje su pokrivalu celu labijalnu površinu, dok su za zube 11, 21, 12 i 23 izrađeni veoma tanki kremički «uglovi» tj. mini fasete. (slika br. 7 i 8) Nakon provere kako fasete pasuju u ustima (slika br. 9) sa glicerinskim «try-in» gelom materijala Variolink Veneer firme Ivoclar Vivadent proverena je estetika izrađenih faseta i određena boja adhezivnog cementa – u ovom slučaju izabrali smo transparentni Variolink Try-In gel (MV 0) kao najpodesniji i sledstveno tome će se cementiranje izvršiti sa transparentnom bojom Variolinka. Pre cementiranja postavili smo retrakcioni



Slika br. 9 – Izgled faseta cementiranih sa Try-In gelom



Slika br. 10 – Frontalni pogled na cementirane fasete



Slika br. 11 – Okluzalni pogled na cementirane fasete

konac (Ultrapak 00, Ultradent) da bismo sprečili mešanje vlage iz gingivalnog sulkusa sa adhezivnim kompozitom tokom polimerizacije.

Površine zuba smo očistili i nagrizili 37% fosfornom kiselinom u trajanju od 30 sekundi, a nakon toga smo na nagrizene naneli bond (Heliobond, Ivoclar Vivadent) prema uputstvu proizvođača. Unutrašnju stranu faseta tretirali smo sa 5% hidrofluornom kiselinom u trajanju od 30 sekundi, pa smo na te površine naneli silan (Monobond S, Ivoclar Vivadent) takođe u trajanju od 30 sekundi. Nakon sušenja faseta toplim vazduhom radi pojačanja veze između keramike i adhezivnog kompozitnog cementa, naneli smo bond (Heliobond, Ivoclar Vivadent) preko osušenih silaniziranih površina i blagog razduvavanja vazduhom na bond tj. na unutrašnju stranu fasete smo naneli transparentni adhezivni cement Variolink Veneer firme Ivoclar Vivadent i aplikovali na zub.

Višak adhezivnog cementa uklanja se četkicom i nakon toga se svaka faseta prosvetli po 3 sekunde pre definitivnog odstranjenja viška (dok je još u obliku gela). Za odstranjivanje viška kompozitnog cementa interproksimalno koristi se zubni konac. Definitivna polimerizacija vrši se sa labijalne i lingvalne strane svakog zuba na koji cementiramo fasetu. Sa karbidnim finirerima (Sfe End Tapered Round, SS White) odstranjuje se višak adhezivnog cementa na ivicama, a polirnim trakama se ove površine poliraju. Okluzalno podešavanje vrši se takođe karbidnim boreima (SS White Flame), dok se za definitivno poliranje koriste dijamantima i karbidima impregnirane silikonske gumice (Jazz P3S, SS White) plamičastog i kupastog oblika.

Konačan izgled može se videti na slikama 10. i 11. na kojima se vidi da su izradene fasete u harmoniji sa licem pacijentkinje i sa njenim celokupnim izgledom (slika br. 12). Pacijentkinja je bila vrlo zadovoljna nakon cementiranja faseta, posebno što je zadovoljavajući estetski rezultat postignut bez bilo kakve preparacije zuba.

Zaključak

Primena neinvazivnih metoda prilikom estetskih stomatoloških tretmana u skladu je sa etičkim i fiziološkim zakonima. Prilikom rada sa mini keramičkim fasetama može se poboljšati estetika osmeha i celokupni izgled pacijenta bez uklanjanja



Slika br. 12 – Osmeh pacijentkinje nakon tretmana

zdravog zubnog tkiva. Usled toga što se preparacija završava u gledi, ispod faseta se nalazi gled, a ne dentin, pa je adhezija veoma jaka, a da pri tom nije narušena fiziologija zuba i stoga su prognoze za dugotrajnost ovih faseta odlične. Naravno, nije uvek moguća primena ovakvih neinvazivnih metoda, ali naš cilj treba uvek da bude da uz odstranjenje što manje količine zdravog zubnog tkiva ostvarimo

što prirodni i individualni estetski izgled osmeha koji treba da bude u harmoniji sa celokupnom pojavom i stilom pacijenta.

Zahvaljujem se zubnom tehničaru Augustu Brugueri za izradu zubotehničkog dela. **DT** (Članak je objavljen u časopisu Cosmetic Dentistry Dental Tribune Vol.3, Issue 1, 2009) *Napomena: kompletnu listu referenci možete dobiti od izdavača*

Podaci o autoru

Dr Dinos Kontouras je osnivač i predsednik Grčke akademije za estetsku stomatologiju (EAAO).

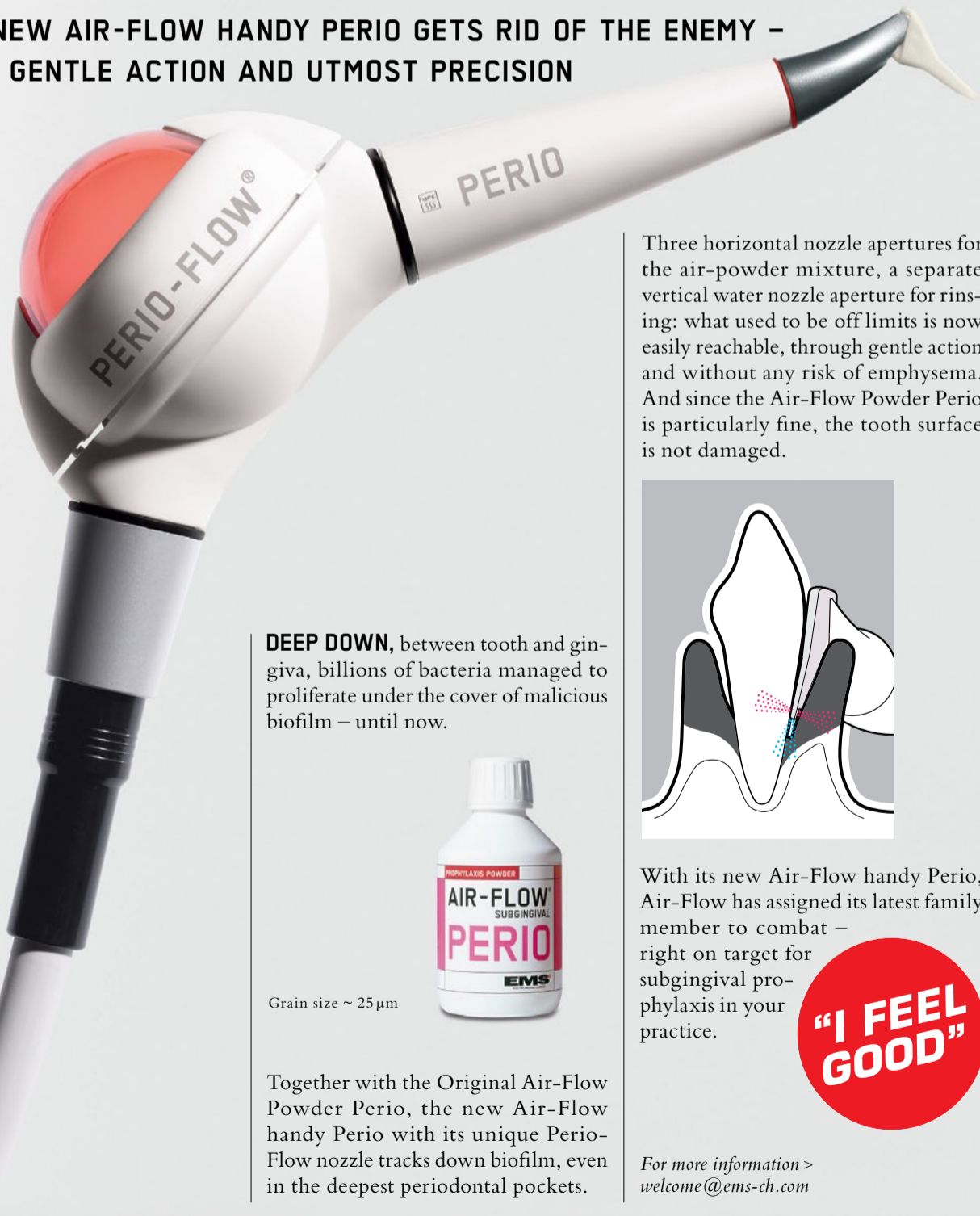Možete ga kontaktirati na e-mail: dinos@kontouras.com

EMS-SWISSQUALITY.COM

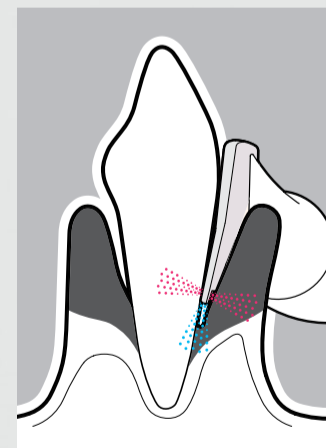
EMS⁺
ELECTRO MEDICAL SYSTEMS

AIR-FLOW KILLS BIOFILM

THE NEW AIR-FLOW HANDY PERIO GETS RID OF THE ENEMY – WITH GENTLE ACTION AND UTMOST PRECISION



Three horizontal nozzle apertures for the air-powder mixture, a separate vertical water nozzle aperture for rinsing: what used to be off limits is now easily reachable, through gentle action and without any risk of emphysema. And since the Air-Flow Powder Perio is particularly fine, the tooth surface is not damaged.



DEEP DOWN, between tooth and gingiva, billions of bacteria managed to proliferate under the cover of malicious biofilm – until now.

Grain size ~ 25 µm

Together with the Original Air-Flow Powder Perio, the new Air-Flow handy Perio with its unique Perio-Flow nozzle tracks down biofilm, even in the deepest periodontal pockets.

With its new Air-Flow handy Perio, Air-Flow has assigned its latest family member to combat – right on target for subgingival prophylaxis in your practice.

"I FEEL GOOD"

For more information > welcome@ems-ch.com