

根管论坛

— ENDO TRIBUNE · 中国版 —

香港，2014年4月28日出版

会员资料

第8卷第1期

根管再治疗

——在第二次治疗时取得成功

Brett E. Gilbert, 美国

有文献报道根管治疗的成功率可达92%。但是为了更精确的进行研究，我们必须需要目前所能获得的最准确，最有说服力的研究数据。而目前有关根管治疗效果的最高水平证据就是对于所有文献的meta分析。2007年，Ng等人通过对各种传统研究的牙髓治疗成功率进行了系统综述，完成meta分析。他们发现1年以上随访加权合并成功率为68-85%。这篇系统评价对于治愈采用了最严格的判断标准，许多纳入的研究是在采用牙科显微镜和其它先进的设备之前完成的。

当患牙进行根管治疗未成功，如何通过根管再治疗取得成功，是极具挑战性的。现代的设备和技术为我们提供了有力武器，使得我们能够对于再感染的根管进行彻底的根管再治疗。

Totonto的III和IV期研究表明，非手术再治疗后4至6年可达到80%的治愈率。在Torabinejad等人在一篇系统评价中比较了根尖手术与非手术根管再治疗。在术后4-6年，非手术根管再治疗的成功率为83%，而根尖手术的成功率为71.8%。

存在根尖周炎症状是成功率低的一个因素。无根尖周炎病例的初次根管治疗或根管再治疗的10年成功率为92-98%。有根尖周炎症状的，10年成功率降低至74-86%。牙髓病变可以通过根管再治疗治愈，患者可以保留自然牙(图1a-c)。尽管有种植义齿这样牙列缺失有效的临床治疗可供选择，但健康的保留自然牙仍应是大家共同的目标。

治疗失败后的病变必然与细菌感染和患者对细菌的反应有关。这些微生物是治疗后病变的关键病因，由于不规范的治疗技术、医源性原因和修复失败，这些微生物会在完成了治疗的根管系统中出现。

根管内细菌是治疗后病变的主要感染源，消除细菌感染是再治疗的首要目标。治疗不完善的根管内细菌感染很顽固，难以清除。细菌可以隐藏和存活于根分叉、不规则根管和牙本质小管内。

图2显示的是复杂的根管解剖(绿色区域)和根管治疗仪器中已完成清理的根管壁(红色区域)。红色区域以外的绿色区域表明了治疗没有处理到的地方。这些地方会残留有细菌以及供细菌生长繁殖的底物。可能的底物包括残留的牙髓组织，细菌生物膜以及组织液。特别是当根管冠方或者根尖封闭不佳时，细菌借助于底物增值，就会导致持续的炎症病变。

根管首次感染的细菌与经治牙感染的细菌不同。治疗前细菌谱革兰氏阳性和阴性菌数量相当。经治牙以革兰氏阳性菌为主，而

且在恶劣环境下仍能存活，对很多治疗方法有抵抗力。

肠球菌属数量很多。例如在治疗后病变中粪肠球菌通常占到27-77%。一个污染的根管可能是由于初次治疗没有清理干净或者根管治疗后发生微渗漏引起。粪肠球菌一旦在根管内定植，就可以表现多种特性，逃避我们最有效根管系统除菌的方法，包括侵入牙本质小管以及粘附于牙本质胶原纤维。同样，它对根管系统内使用的氢氧化钙有抵抗力。氢氧化钙通常用来在诊间进行封药，用来去除根管内微生物与它们的代谢产物，例如脂多糖。粪肠球菌能抵抗氢氧化钙作用是因为它可以由质子泵泵出氢离子。氢离子结合氢氧化钙并中和pH值。

粪肠球菌也可以用菌膜来隔离氢氧化钙。菌膜保护细菌避免与根管冲洗剂和药物接触，细菌得以存活。粪链球菌已经有大量文献进行了报道，但是对于根管治疗后再感染中的具体致病作用仍然要深入加以研究。尽管如此，粪链球菌的

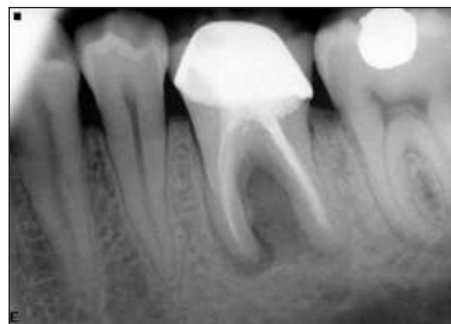

图1a: #19近中根根尖阴影直至根分叉。

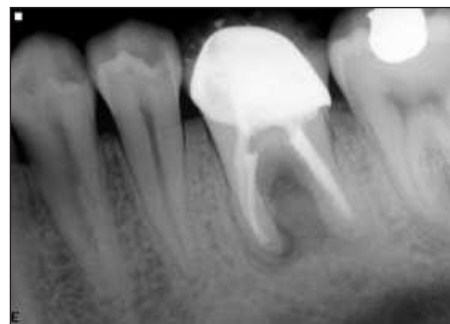

图1b: 术后根尖片。

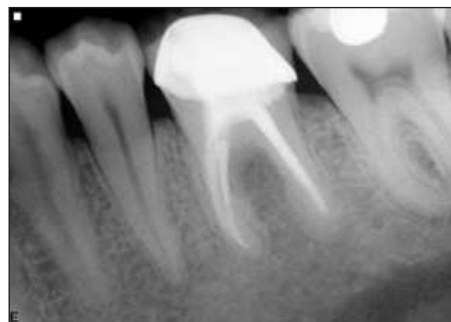

图1c: 1年后随访根尖片(由Brett E. Gilbert提供)。

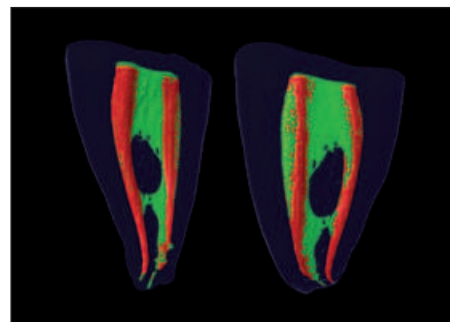


图2: 未预备组织(绿色)和治疗后区域(红色)，显示根管复杂解剖和彻底清理难度(图片来源: rootcanalanatomy.blogspot.com)。

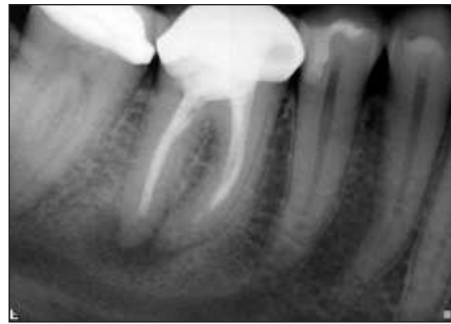

图3a: #30根尖阴影，未彻底清理、根管预备和封闭。

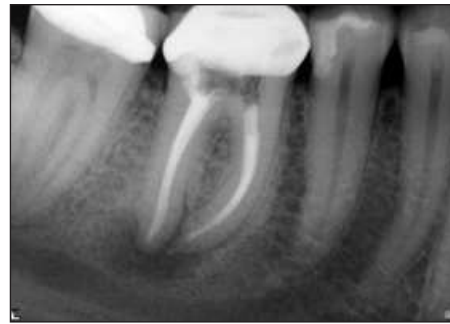

图3b: 术后根尖片。

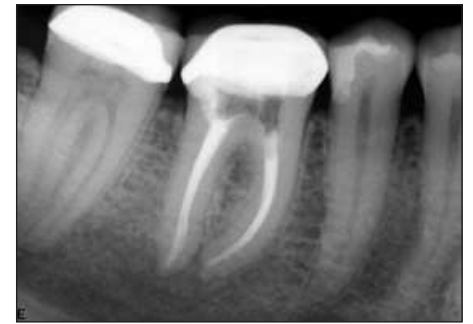

图3c: 随访13个月根尖片(由Brett E. Gilbert提供)。

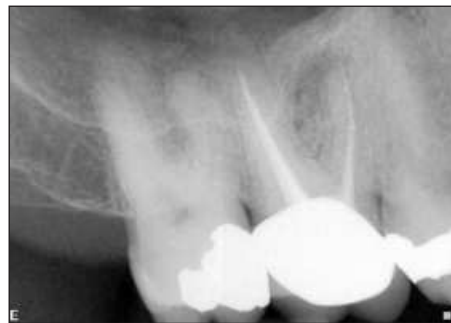

图4a: #3近中颊根根尖阴影。

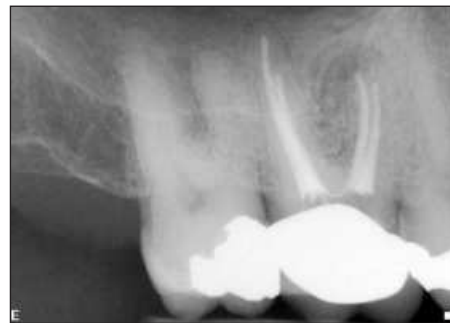

图4b: 术后根尖片，近中颊第二根管，远中颊根和腭根恰当工作长度(由Brett E. Gilbert提供)。

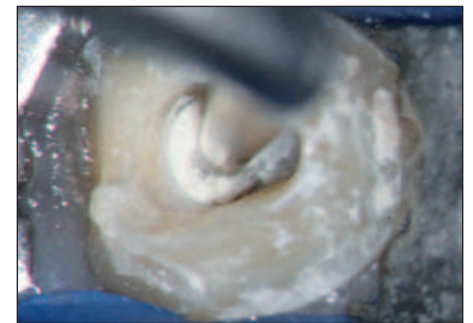


图5: 使用超声波工作尖，髓室可视性和放大比例良好(由Scott Bentkover, USA提供)。

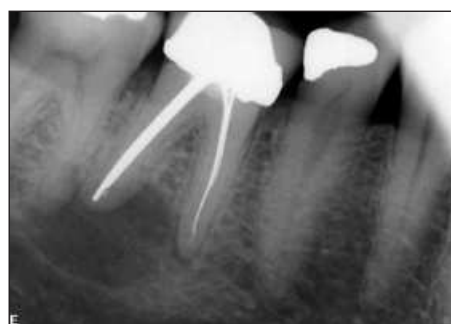

图6a: #30号近中根银针充填，远中根桩。在远中根较大根尖阴影。

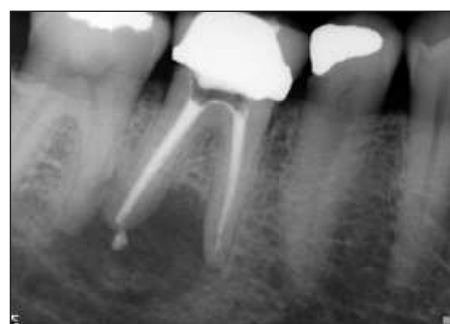

图6b: 术后根尖片。

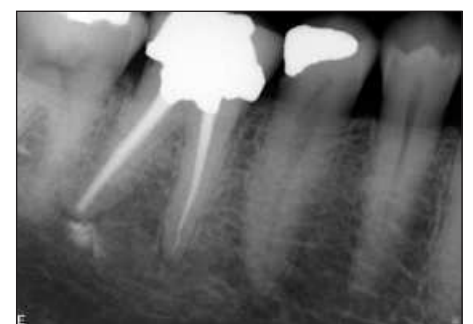

图6c: 随访13个月根尖片(由Brett E. Gilbert提供)。

存活机理向我们表明了细菌能够在治疗后的根管系统内持续增值，而我们临床再治疗的关键就是彻底的消除它们。

医源性问题是首次根管治疗引起根管内细菌感染的原因。这些问题包括根管预备、清理、塑形不彻底和根管扩大不充分、遗漏根管、根管台阶形成、根管偏移、根管过度预备以及分离的器械或者组织残屑。没有使用或使用如次氯酸钠的冲洗溶液量过少，都是医源性错误。

足量6%次氯酸钠表现较理想的抗菌性，而且可以溶解组织和破坏细菌生物膜。这些冲洗液是有抗药性的细菌和组织理想的清除剂。使用橡皮障来隔离治疗区是牙髓治疗的标准方法。没有使用橡皮障可能是治疗后病变的重要原因。随访

病例显示这些可以克服由治疗不彻底带来问题，成功治愈(图3a-c)。

临床案例

修复失败是治疗后病变常见的原因。没有及时进行永久修复可以导致根管系统出现微渗漏。冠修复边缘微渗漏会导致细菌入侵。

治疗牙继发龋是细菌感染的另一个原因。牙体结构因外伤、裂纹或者折断的破坏为根管细菌污染提供可能。我们的患者为他们自己口腔健康负责，必须采取有效的口腔清洁技术。患者没有采用有效的口腔清洁技术也会导致完善的根管治疗和修复失败。

临床医生面对的细菌感染问题，根管再治

疗技术必须要能有效清除细菌及代谢产物。采用牙科外科显微镜和超声波仪器可以让临床医生克服所有存在的根管解剖问题，保证可以彻底完全清理根管系统。临床病例随访(图4a&b)显示首次治疗后的未治疗根管区域包括预备不彻底的近中颊侧根，没有找到并清理隐蔽的近中颊侧第二根管。

牙髓超声波工作尖可以有效的清除桩核材料，充填糊剂以及银尖充填物。如图5所示。这些设备使临床医生通过牙科手术显微镜的精确可视化来保护牙本质，因此大大提高了二次治疗效果(图6a-c)。热源如System B系统(Axis, SybronEndo)可有效去除根管冠1/3的牙胶尖和树脂材料。手动和旋转设备可以取出根

出版者信息

根管论坛

— ENDO TRIBUNE · 中国版 —

© 2014, Dental Tribune International GmbH. 版权所有

Dental Tribune, 世界牙科论坛将尽自己最大的努力, 准确报道临床信息和制造商的产品信息, 但我们不能为产品信息的有效性承担责任。由于信息的不断变化, 我们也不能保证您阅读这些信息时的准确性和完整性。我们也不为产品名, 产品权和广告说明承担任何责任。作者发表的信息只代表他们个人的观点, 不代表Dental Tribune的观点。

本刊物由香港出版发行
亚太区总部
地址: 香港湾仔谭臣道111号
豪富商业大厦20楼A室
电话: +852-3113-6177
传真: +852-3113-6199

中国联络处

地址: 北京市朝阳区东四环北路6号二区
阳光上东安徒生花园底商102-103号
邮编: 100016
电话: 86-10-51293736
传真: 86-10-51307403
电子邮件: info@dtchina.com
网址: www.dentistx.com

根管专家顾问:

樊明文 梁景平 高学军 倪龙兴 凌均荣
边 专 周学东 刘天佳 牛忠英 彭 彬
岳 林 朱亚琴 侯本祥 吴补领 余 擎
王 强 亓庆国 张志民 牛玉梅 黄定明
李继遥 陈 智 范 兵 张成飞 夏文薇
孙吉吉 董艳梅 张 清 韦 曦 张亚庆
梅陵宜 卢兆杰 赵 蕾 郭青玉 詹福良
陈惠珍 吴友农 刘士有 刘建国 刘鲁川
胡昌蓉 周汝俊 张 武 张加理 储冰峰
孙克勤 韩建国 刘国勤 邓 婧 王祖华

亚太执行总编: 黄 懂
执行主编: 陈 佼
执行编辑: 高海萍 贾刘合

翻 译: 曹 丽 李云霞

市场部经理: 刘雪静

全球编辑/亚太管理编辑
Daniel Zimmermann
newsroom@dental-tribune.com
+49 341 48 474 107

临床编辑
Magda Wojtkiewicz

网络编辑
Yvonne Bachmann
Claudia Duschek

版权编辑
Sabrina Raaff
Hans Motschmann

出版者/总裁/CEO
Torsten Oemus

财务总监
Dan Wunderlich

媒体销售经理
Matthias Diessner (Key Accounts)
Melissa Brown (International)
Peter Witteczek (Asia Pacific)
Maria Kaiser (USA)
Weridiana Mageswki (Latin America)
Hélène Carpentier (Europe)

市场及销售服务
Nadine Dehmel
Nicole André

会计
Karen Hamatschek

商务拓展经理
Claudia Salwiczek

制作及发行经理
Gernot Meyer



北京大学口腔医学院

口腔种植基础理论和操作培训班

牙种植之路从此开始!

2014年将举办第19期—24期培训课程, 每期5天, 学员可选择任意一期报名参加, 具体日程安排如下:

第十九期: 5月14日—5月18日

第二十一期: 7月16日—7月20日

第二十三期: 9月17日—9月21日

第二十期: 6月18日—6月22日

第二十二期: 8月13日—8月17日

第二十四期: 10月15日—10月19日

课程安排: <<<<

日期	时间	题目
第一天	8:30--9:20	牙种植的发展状况
	9:20--10:30	牙种植的解剖学基础
	10:50--12:00	X线影像技术在牙种植中的应用
	13:00--14:00	牙种植外科基本技术
	14:00--17:00	模型操作I: 种植外科器械介绍; 在仿真颌骨模型上植入一枚种植体

日期	时间	题目
第三天	8:30--9:20	种植修复基本流程
	9:00--9:50	种植修复基台
	10:00--10:50	种植修复基台的选择及临床应用
	10:50--12:00	种植修复印模技术
	13:00--14:30	种植导板的临床意义
	14:30--17:00	模型操作III: 在导板指引下在仿真颌骨模型上完成1枚种植体植入, 制作临时冠

日期	时间	题目
第二天	8:30--10:10	牙种植基本设计原则
	10:40--12:00	牙种植的适应症和禁忌症
	13:00--14:00	种植治疗前的牙周准备; 种植手术的软组织切口设计, 种植体的III期暴露术
	14:00--17:00	模型操作II: 在动物颌骨上进行软组织处理实习; 在动物颌骨上植入1枚种植体

日期	时间	题目
第四天	8:30--9:30	种植体周围病的诊断、治疗和预防
	10:00--11:30	牙周炎病人的牙种植修复
	13:30--14:30	手术观摩
	14:50--16:30	特邀演讲
	16:30--17:30	种植相关产品介绍
17:30	晚宴(全体教师、学员及工作人员)	

日期	时间	题目
第五天	8:30--12:00	病例讨论
	13:30--14:30	手术观摩
	14:30--15:30	上颌窦内提升技术
	15:30--17:00	学习班总结, 考试, 颁发证书

一、本课程为学员提供40%学时的实习操作机会以及2例手术观摩, 有教师同步讲解手术过程。

二、本课程班赠送学员课程学习材料一套及种植教学光盘一张。

报名条件和程序: <<<<

- 三年以上口腔临床工作经验, 掌握基本外科操作技术或牙周治疗技术或口腔修复技术为宜;
- 联系人: 崔 颖 邮箱: elle7878@126.com 手机: 18611617168
蒋春芳 邮箱: jiangcf1983@163.com 手机: 13811889603
- 经课程管理委员会审查学员资格(必要时面试), 同意录取后, 汇交学费;
- 学习结束, 经考试合格发给写实性证书和学分证书;
- 汇款须知:
 - 学费: 9700元/人/期, 交通食宿费用自理;
 - 汇款时请注明“姓名”及“种植操作班”, 可通过银行汇款至:
户名: 北京大学口腔医院
开户行: 工商银行紫竹院支行
账号: 0200007609089118019
 - 报名交费后, 退费须在开班前三周提出, 过后恕不办理, 敬请谅解。

主办单位: 北京大学口腔医学院
协办单位: 北京口腔医学会口腔种植专业委员会
培训基地: 北京大学口腔医院第二门诊部
项目编号: 2012-08-05-018 (国)
学分: I类10分

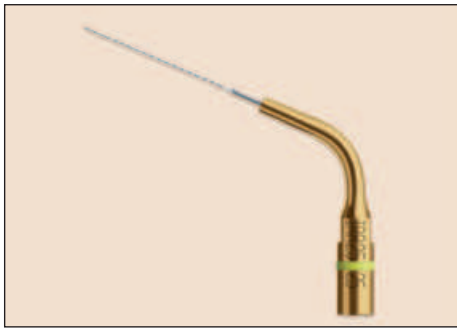


图7: Satelec 的IrriSafe工作尖 (法国Acteon Group提供)。

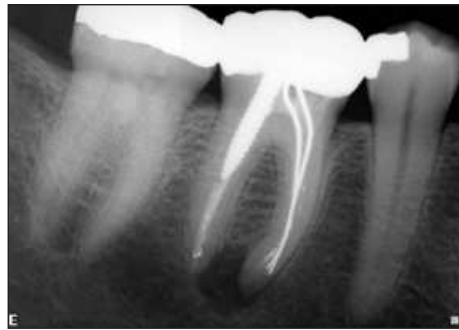

图8a: #30近中根尖阴影和远中根桩, 近中根管预备偏向远中, 根尖阴影。

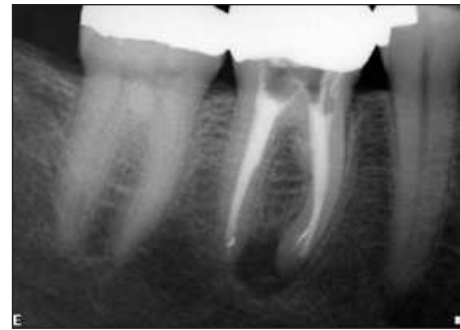

图8b: 术后根尖片。

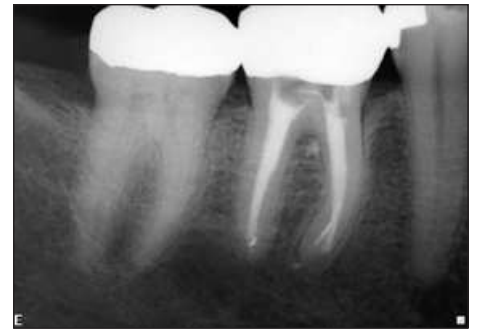

图8c: 随访15个月后根尖片(由Brett E. Gilbert提供)。

管内充填物, 预备根管达到恰当工作长度。现在NiTi旋转器械韧性好, 防折断能力强, 这样我们就能安全有效的机械扩大根管系统的根尖1/3, 有效的清理复杂根管解剖结构, 这些都是细菌躲避和抵抗清创的地方。

一旦找到根管并进行预备, 冲洗就是治疗成功的关键。冲洗目标是我们要清除的细菌。尽管次氯酸钠是一种抗菌和可溶解组织的冲洗液, 2%洗必泰也可以有效防止粪肠球菌粘附。17%EDTA也是常用的有效污染层清洁剂。因此, 根管的机械预备与成形为彻底地进行根管冲洗提供了有力条件。

被动式超声波清洗可以让临床医生可以用冲洗液冲洗髓室, 并将其震荡至根尖。Satelec (Acteon, 图7)的IrriSafe尖是一种非切割式超声波器械, 进入每个根管, 可以在根管内上下移动20秒3个周期。与单独使用扩大针相比, 被动式超声波可以较好的清洁根管工作长度根管末端2mm-4.5mm。被动超声波可在直或弯曲的根管尖3mm清除牙本质碎片。有效的冲洗能够有助于彻底清理由于初次根管治疗而改变了形态的根管系统。

最后这个病例中(图8a-c), 患牙远中根存在根管桩, 近中根管存在偏移, 而采用了彻底的清创之后, 再治疗取得了成功。这个病例也显示了为什么根管再治疗对于初次治疗后再次感染是首选的治疗方法。

当清创和消除感染完成后, 就应该采用适当充填方法封闭根管。采用热牙胶垂直加压法充填或者合适的树脂封闭剂, 提供一个完全封闭、彻底清理和形态良好的根管。为了防止微渗漏, 最终修复体应该封闭髓室。

现有的证据表明我们可以治疗经治牙并取得成功。这篇文献同时分析了细菌种属, 如粪肠球菌, 可在已经充填过的根管内存活。采用牙科

手术显微镜、超声波仪、冲洗剂、旋转NiTi器械和恰当封闭材料可以提高我们保留患者自然牙的能力。因为我们一直努力为患者保留治愈的自

然牙, 根管再治疗就应该成为治疗患者经治牙的首选。

可从编辑部获取完整参考文献目录。ET



www.dentech.com.cn

2014年10月22~25日
October 22~25, 2014

上海世博展览馆
Shanghai World Expo Exhibition and Convention Center, Shanghai, China



添加官方微信
OFFICIAL WECHAT

第十八届 中国国际口腔器材展览会 暨学术研讨会

The 18th China Int'l Exhibition
& Symposium on Dental Equipment,
Technology & Products

2014中国国际口腔修复大会

2014 China International Conference on Prosthodontics

2014中国国际口腔数字化发展论坛

2014 China International Forum on Digital Dentistry

第八届亚洲义齿加工展览会2014

The 8th Asian Dental Lab Outsourcing Exhibition




批准单位: 中华人民共和国科学技术部
 主办单位: 中国国际科技会议中心 / 上海交通大学医学院附属第九人民医院 / 上海博星展览有限公司
 协办单位: 上海交通大学口腔医学院 / 同济大学口腔医学院 / 上海市口腔病防治院

Approved by: Ministry of Science and Technology of the People's Republic of China
 Organized by: China International Conference Center for Science & Technology / Ninth People's Hospital, School of Medicine, Shanghai Jiao Tong University / Shanghai UBM ShowStar Exhibition Co., Ltd.
 Co-organized by: College of Stomatology, Shanghai Jiao Tong University / School of Stomatology, Tong Ji University / Shanghai Stomatological Disease Center /

如您参展或参观本展览会, 请填写以下报名表, 传真或邮寄至: 上海博星展览有限公司, 地址: 上海南京西路388号 恒丰广场9楼, 邮编: 200003
 If you are interested in participating or visiting the Exhibition, please fill the form below and fax or post to: Shanghai UBM ShowStar Exhibition Co., Ltd.
 9F, ICBC Plaza, No. 388 Nanjing Road (W), Shanghai 200003, China
 电话 Tel: 86-21-6157 3955 / 6157 3953 传真 Fax: 86-21-6157 7272 E-mail: sandra.shen@ubm.com / jingjing.xu@ubm.com

I am interested in DenTech China 2014, please send me more information on 本人欲索取有关第十八届中国国际口腔器材展览会暨研讨会的资料

EXHIBITING 参展 VISITING 参观

姓名 Name _____ 单位 Company _____
 地址 Address _____
 电话 Telephone _____ 传真 Fax _____
 邮编 Zip _____ 电子邮箱 E-mail _____

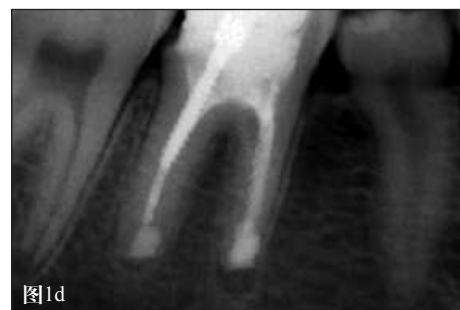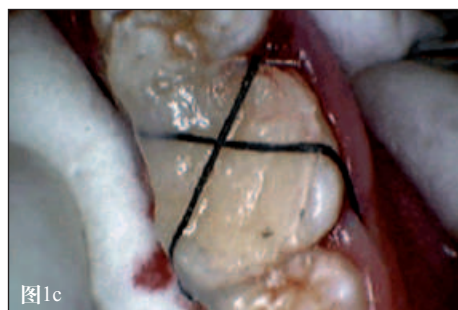
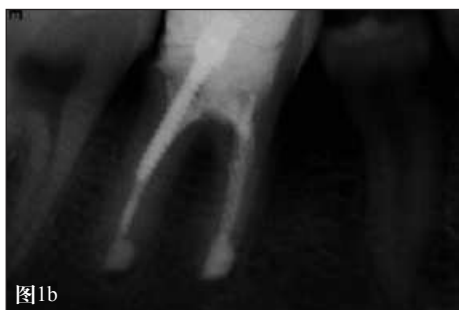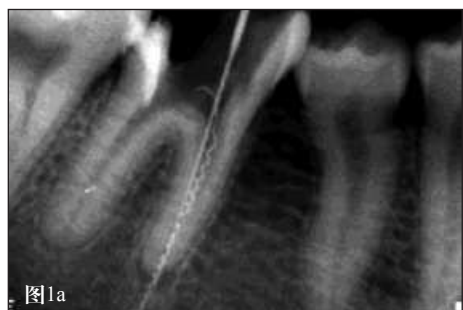作者信息



Brett E. Gilbert医生, 美国伊利诺伊州奈尔斯全职私人诊所医生, 专业牙髓病。他在国家及国际举办临床牙髓病学讲座。联系方式 kingendo@kingendo.com

有策划的拔牙再植术：适合于特定牙髓状况的一种可行性治疗方案

Naseem Shah & Ajay Logani & Abhinav Kumar, 印度



Tribune CME

6 Months Clinical Masters Program in Advanced Implant Aesthetics

17 July 2014 to 22 November 2014, a total of 12 days of intensive live training with the Masters in Como (IT), Barcelona (ES), Munich (DE)

图1a: #46号牙近中根管中可见一折断的Lentulo螺旋扩大器，并超出根尖孔。
图1b: 取出折断的器械后（根尖切除术和逆行MTA充填）将该牙再植。
图1c: 临床照片显示，再植牙通过缝线固定。
图1d: 6个月后随访。

有策划的拔牙再植术是指为了改正和修补缺损或者纠正导致治疗失败的原因而有策划的将某个牙齿拔除，随后再将其植入原来的牙槽窝中。任何可被完好无损的拔除的牙齿都可以进行牙再植术。然而，具体的适应症包括：

- 所有其他牙髓手术或者非手术治疗无法进行或者无法进行；
 - 张口受限使得非手术治疗或者根尖手术无法进行；
 - 根管不通；
 - 存在除了通过过度截根或者去骨等手术外无法到达的修复性或穿孔性牙根缺陷区域。
- 禁忌症包括：
- 牙根长而且弯曲；
 - 因晚期牙周疾病所致的牙周支持组织差和牙齿松动；
 - 多根牙且牙根分叉明显使拔牙和再植牙无法进行；
 - 不可逆性龋齿。

为了确保有策划的再植牙能获得最佳的长期预后，牙齿离开牙槽窝的时间要尽可能短，而且拔牙时对牙骨质和牙周膜的损害应降到最低。

为了使附着在牙根表面的牙周膜保持湿润，牙齿脱离牙槽窝后应浸泡在生理盐水、汉克稀释盐溶液（HBSS）、Viaspan或强力霉素溶液中。

我们选取了三个临床病例来论证有策划的拔牙再植术作为特定根管状况下的一种可行性治疗方法的潜力。

病例1:

14岁的男性患者，#46号牙的近中舌侧根管中可见一个Lentulo螺旋扩大器超出根尖孔4-5mm(图1a-d)。牙齿大面积缺损，螺旋扩大器卡到了根管里。为了取出该器械我们做了很多努力，但都没有成功，我们担心它会在根尖折断。

由于近中舌侧牙根无法直视，所以我们排除了根尖手术的方案。决定采用有策划的拔牙再植术并与患者沟通，患者同意我们的方案。因牙冠缺损面积大，故拔牙之前在远中根管中植入桩来加强牙冠的抗力。

麻醉后，用钳子将该牙无创伤的拔除。我们没有使用剥离子并且确保钳喙不超过釉牙骨质界，以防牙骨质和牙周膜受损。

拔牙后，将其浸泡在Viaspan中保持湿润。用钳喙夹住牙冠后减掉过长的Lentulo螺旋扩大器。随后，在三个根管的尖部进行了3mm的倒

Live surgery and hands-on with the masters in their own institutes plus online mentoring and on-demand learning at your own pace and location.

Learn from the Masters of Advanced Implant Aesthetics:



Registration information:

17 July 2014 to 22 November 2014
a total of 12 days in Como (IT), Barcelona (ES), Munich (DE)

Details on www.TribuneCME.com

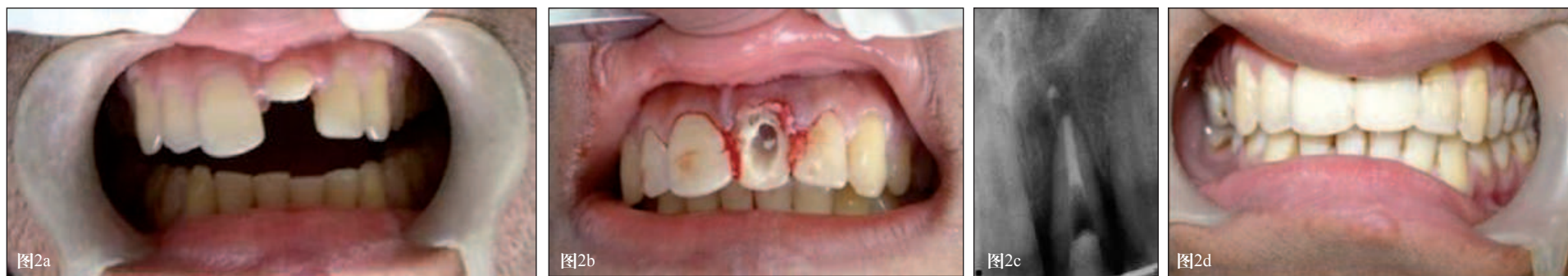Curriculum fee: € 11,900

contact us at tel.: +49 341 48474 302
email: request@tribunecme.com



ADA CERP® Continuing Educator Recognition Program

Tribune America LLC is the ADA CERP provider. ADA CERP is a service of the American Dental Association to assist dental professionals in identifying quality providers of continuing dental education. ADA CERP does not approve or endorse individual courses or instructors, nor does it imply acceptance of credit hours by boards of dentistry.



预备。用矿物三氧化物聚合体 (MTA) 完成逆行性根管充填。然后用盐水冲洗牙槽窝, 轻吸以去除血凝块。拔牙窝内填满磷酸三钙, 使牙齿比拔除前高出2-3毫米。这有助于牙髓治疗后的修复。

将牙齿细致的重新植入牙槽窝内, 通过数字操纵和患者自身的咬合力形成良好的咬合关系。通过缝线将该牙固定在牙槽窝内。7天后对该患者重新评估并拆线。

病例2:

22岁的男性患者, 上前牙区有过外伤史。临床检查发现#21号牙为埃利斯III类牙折, 牙折线延伸到牙根的腭侧。将活动部分取出后, 可见牙折线延伸到牙颈部以下2-3mm。为了使牙折线位于牙颈部以上, 我们考虑了两种方法: 正畸伸长和有策划的拔牙再植术。由于患者不能接受正畸伸长所需时间, 所以否决了正畸方案。

当该牙无损伤的拔除后, 浸泡在Viaspan中保持湿润。在牙槽窝根尖3-4mm范围内放入磷酸三钙, 将该牙旋转180°重新植入牙槽窝内, 使牙折线更偏唇侧。用纤维增强复合材料的夹板固定三周。随后完成根管治疗, 用复合材料修复牙冠唇侧。为防止其过早承担负荷, 该牙稳固后先暂时不进行牙冠的修复。要求患者定期随访。

病例3:

23岁的女性患者, 右侧上前牙区疼痛。无创伤使, 临床检查发现#12号牙(图3a-e)舌侧沟很深。口内根尖片可见根尖有透射影。我们决定拔除该牙, 封闭畸形舌侧沟, 然后将其再植。麻醉后, 用拔牙钳夹住牙冠, 将该牙无损伤拔除并浸泡在Via span中。舌侧沟通过超声洁治器清创后, 用玻璃离子粘接剂封闭。轻刮拔牙窝后, 将牙重新植入, 缝合。一周后进行根管治疗。根尖4-5mm处填入MTA, 根管的其余部分用可塑性热牙胶充填。7天后对该患者重新评估。

讨论:

有策划的拔牙再植术目前已进行了十几个世纪, 其在控制牙痛方面得到了广泛的应用。1956年, 当一个健康的牙齿被错误的拔除后, Pare建议使用牙再植术。在1712年, Pierre Fauchard进行了一颗牙的再植术, 随访期间该牙的效果也很稳定。但对于再植术的几个步骤仍存在有争论, 比如是否需要截断根尖, 应该立即还是延迟再植, 再植前还是再植后行根管充填, 牙周膜细胞是否应该去除, 最终愈合的目标是---骨粘连还是纤维修复。

1881年, Thompson发表了有关牙再植术的论文, 并强调了牙骨质周围组织对于治疗成功的重要性。后来, Fredel于1887年, Scheff在1890年强调了再植后在牙根外吸收方面, 牙周膜细胞的重要性。

随着再植技术变得越来越精细, 它成为不能进行根管治疗牙的一种简单的替代治疗方法, 然而再植技术本身诱发了尖锐的批评。

导致再植术后不良结果的原因有很多: 拔牙过程中牙齿可能折断也有可能完全消失; 牙骨质周围组织受损, 降低了再附着形成的可能性;

牙根的外吸收; 骨粘连。因此, 了解‘牙再植术是当所有非手术或手术方法都无效时的最后一种治疗方法’这一观点是极其重要的。当手术方式比较困难, 比如下颌磨牙舌根手术, 或者手术的创伤很大, 比如下颌第二磨牙的颊侧需要去除较厚的骨质时, 才选择再植术。

当牙齿在口外的时间尽可能短以及牙周膜

和牙骨质所受创伤最小时, 再植牙的预后才比较好。明智的做法是拔牙前在口内进行常规的根管治疗, 以减少牙齿在口外暴露的时间。建议两个牙医合作以免延长治疗时间, 以此来提高成功率。应避免使用剥离子, 拔牙钳的钳喙不应超过釉牙骨质界。尽量保持皮质骨的完整性, 且拔牙时创伤应尽可能小。

保持牙齿湿润的介质很重要。仅举几例, 广泛使用的有生理盐水, HBSS, 牛奶, Viaspan。Viaspan用于器官移植和保存。由于它的抗氧化活性, 该溶液可以保持牙周韧带湿润, 从而降低表面吸收的可能性。

我们通常使用超声进行根尖预备和PGG的清创术。与钻相比, 它保存了牙齿结构, 并产生很

2014 CDS China Dental Show

中华口腔医学会第16次全国口腔医学学术会议
2014上海国际口腔设备器材博览会

主办: [Logos] 支持单位: [Logos]

2014 CDS
2014年9月25-28日
上海光大会展中心

刘尧 先生
电话: +86 10 84556607 邮箱: yao.liu@reedsinopharm.com

www.ChinaDentalShow.com

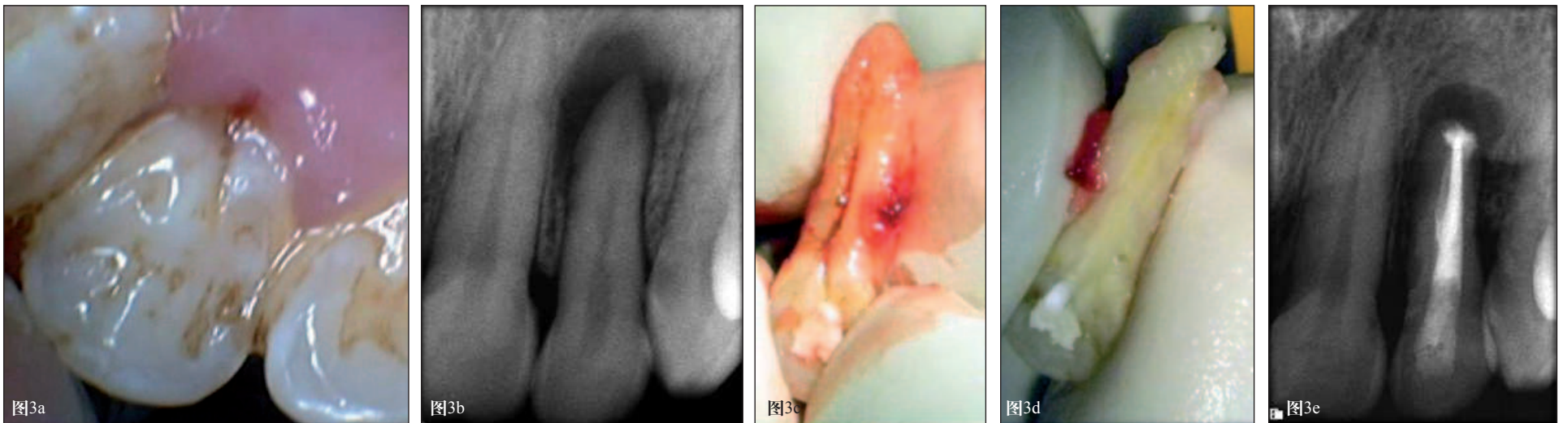


图3a: #12号牙的临床照片, 可见PGG。
 图3b: 口内根尖片可见根尖病损。
 图3c: 牙拔除后, 超声下修复PGG。
 图3d: 用GIC封闭PGG。
 图3e: 口内X线示: 根管封闭, 封闭的PGG叠加在根管充填上。



CROIXTURE

PROFESSIONAL MEDICAL COUTURE



EXPERIENCE OUR ENTIRE COLLECTION ONLINE

WWW.CROIXTURE.COM

少的玷污层。常用的根尖填充材料有银汞合金, IRM, 超级EBA, GIC, Diaket, 复合体和MTA。已证明MTA的密封能力和边缘适合性最好并不受血液污染的影响。另外, MTA可促进新的牙骨质沉积, 刺激成骨细胞附着在填充物表面。

在所展示的两个病例中, 在牙槽窝根尖几毫米范围内放入了磷酸三钙。这是为了让缺损位于龈上, 从而提高病例的完整性、美学效果和预后。磷酸三钙是一种骨引导材料, 可以作为骨生长的支架, 它将逐渐溶解并被骨替代。

畸形舌侧沟是一种发育异常, 它是由于釉质和上皮根鞘内折形成的。PGG在深度、长度和复杂性上有所不同, 引起不同程度的牙周问题。轻度的畸形舌侧沟止于釉牙骨质界, 中度的畸形舌侧沟沿牙根表面直达根尖。对于终止于釉牙骨质界的舌侧沟的治疗方法是外科手术暴露后将其封闭。所展示的病例3中, 舌侧沟超出了根尖部分。因此, 在口外将其封闭后再植术。由于玻璃离子与牙齿结构能形成化学附着并具有良好的密封性能和抗菌效果, 因此选择玻璃离子密封舌侧沟。

牙再植后用夹板固定两周。夹板能使牙齿保持生理动度, 以防形成骨粘连。再植术后一周完成根管治疗, 以防止炎性骨吸收和骨粘连, 并使得牙周纤维拼接从而防止有潜在危害的根管充填材料渗入到受损的牙周韧带内。为避免牙齿过早承担负荷以及确保牙周韧带的愈合, 应当推迟进行牙齿的修复治疗。

近年来, 一些生物调节剂, 如釉基质蛋白, 羟基磷灰石和富含血小板的血浆, 已被用于有策划的再植病例来提高其成功率。引导组织再生技术也可连同这些补充剂一起使用, 以进一步提高成功的可能性。我们的结论是有策划的再植术对于那些其他治疗方法无效的病例来说是一种可行的治疗方案。

我们要感谢Akanksha Gupta博士和Nikhil Sinha博士的大力相助。

作者信息




Naseem Shah教授是牙体牙髓科主任和口腔教育中心主席, 在全印度医学科学研究所从事研究工作。联系方式: naseemys@gmail.com.

国际牙科专家

高峰论坛

2014年中国国际口腔设备材料展览会暨技术交流会将于6月9日到12日在北京国家会议中心举行。届时，全球数十位牙科顶尖知名专家将齐聚北京举行高峰论坛。如此多的国际牙科专业领袖齐聚北京将是首次，6月11日的学术会议将成为历史上的盛大会议。会议将在两个会议厅同时举行，内容涵盖了根管，种植，美学，新技术等方面。这里我们将逐一介绍各位参会及讲课专家。此次国际牙科大师高峰论坛是由美国Channel 3，中国国际口腔设备材料展览会暨技术交流会，国家卫生和计划生育委员会国际交流与合作中心，世界牙科论坛共同举办的。



Dr. Louis H. Berman DDS, FACD

Dr. Berman是马里兰大学口腔医学院牙科硕士，并且获得了基于医院的牙髓学实习项目—爱因斯坦医学中心的牙髓学认证。他是马里兰大学大学口腔医学院的牙髓学临床副教授，同时也是爱因斯坦医学中心的临床讲师和客座教授。他在世界范围内进行了牙髓学领域的演讲，并且在多家国家级的牙科刊物发表了文章。他是马里兰州牙髓学协会的前任主席。


也是牙髓学杂志顾问委员会的一员。Dr. Berman是哈格里夫和科恩主编的科恩的《牙髓治疗》一书第九版和现在的第十版中关于诊断的章节的高级作者，并且是现在的第十版的网络版本的编辑。在未来的第十一版中，Dr. Berman将和哈格里夫博士一起成为联合主编。Dr. Berman也是综合教材《牙创伤学》的高级编辑和重要作者。作为委员会认证的牙髓学医生和美国牙科学院的成员，Dr. Berman在过去的三十年里都在马里兰州安纳波利斯开办私人诊所。



Dr. Diwakar Kinra DDS, MS

Dr. Diwakar毕业于密歇根大学牙科学院，1999年获得牙科专业学位。2004年获得牙髓学硕士学位，在密歇根州弗林特开创了自己的牙髓病私人诊所；是密歇根大学牙科学院的牙髓学和牙周病学及南加利福尼亚大学的牙髓学兼职教授。自从2005年就开始论及临床牙髓病学和实践管理。他在国内和国际上超过30所大学进行了演讲。从临床来讲，他的讲座集中

于牙髓病从开始到结束的整个过程。在实践管理方面，Dr. Diwakar关心如何从牙髓学毕业生到临床实践的过渡。他的讲座还围绕着普通牙科医生如何选择治疗方案以及如何提高方案的可行性。



Dr. L. Stephen Buchanan DDS, FICD, FACD

Dr. L. Stephen 1978年毕业于旧金山太平洋牙科学院获牙科博士学位。1980年宾夕法尼亚州天普大学牙科学院，牙髓学认证医师，于同年任加利福尼亚州立委员会美国牙髓学专委会委员。1978共获得美国牙髓学协会和普通牙科学院临床优秀奖、沃德奖、金斯伯里奖、阿尔法欧米茄奖及麦克道尔奖。

1982 - 1988加利福尼亚州洛马琳达大学牙科医学院讲座。1988 - 2004加利福尼亚州旧金山太平洋牙科学院牙髓系担任副主任医师。目前在洛杉矶南加利福尼亚大学牙髓学及洛杉矶加利福尼亚州UCLA牙髓学系任教授，研究生导师。任职于加利福尼亚州圣巴拉拉市牙髓和种植外科私人诊所，兼职宾夕法尼亚州费城私人诊所牙髓专家。



Dr. Gianluca Gambarini

罗马大学牙科学院牙髓学教授，牙髓学研究生院主任，沙特阿拉伯沙特国王大学客座教授。他是国际讲师和研究者，曾撰写450多篇学术文章，出版三本书刊，还参与过其他书的章节编写。其曾在世界授课400多次，并且受邀为许多国际会议（如AAE、IFE、ESE）和欧洲、南美、北美、亚洲、中东、澳大利亚和南非一些国家牙髓会议的主要讲师。他还在世界各地大学里讲课，并因其学术和研究工作而得到过许多认可和奖项。他主要关注牙髓材料和临床牙髓治疗。还积极地与世界范围内的制造商合作，研发新技术、手术程序和根管治疗材料。他是ANSI/ADA和ISO委员会牙髓材料方面的会员，还是IADR，意大利社会牙髓病学（Italian Society of Endodontists, SIE），欧洲社会的牙髓病学（European Society of Endodontology, ESE）等组织的活跃会员，同时也是AAE的准会员。他曾是意大利牙髓病学官方期刊意大利牙髓病学期刊（Italian Journal of Endodontics, G.It.Endo）的学术编辑，现在则担任ESE临床试验委员会主席。其在意大利罗马的私人诊所只接收牙髓病患者。



Dr. Yoshi Terauchi

Dr. Yoshi 是东京医科与牙科大学（TMDU）的一个兼职讲师，自1998年以来一直经营一家治疗牙髓病的私人诊所。他于1993年取得了DDS，并于1995年毕业于东京医科与牙科大学，取得了牙髓学博士学位。他曾在国内外的同行评审期刊上发表过数篇文章。他还撰写了几章的教材，包括“浆的途径”的第11版。他在国内外都有进行讲座，还因为现代根管治疗上了两次国家电视台。

Dr. Yoshi 2001年获得了总统奖，并在2009年获得了日本牙髓病协会（JEA）的若井奖。他十年来一直致力于研究仪器清除系统，该产品最终在2013年4月由美国鹰牌仪器（AEI）投放市场。



Dr. Lisa Germain 牙医外科博士，牙医学硕士

Dr. Lisa Germain是美国牙髓学董事会的一名认证医师，也是国际口腔种植牙会议成员和米施种植体研究所成员。她于1974年获得马里兰大学学士学位，1978年获得马里兰大学口腔外科博士学位。在1981年她获得了牙医学硕士学位并且获得波士顿大学高曼牙科学院的牙髓病学专业认证。1984年在新奥尔良开办了一家私人诊所，主要治疗牙髓病、移植和面部疼痛管理。她是路易斯安那州立大学牙科医学院和和波士顿大学亨利高曼研究生牙科学院副教授和的美国面部美学学会的高级教员，也是奥克斯纳斯医院和医疗中心在新奥尔良的医务人员。今日牙科学、AGD和LVI杂志多次发表过她的文章。她多次被同行评为新奥尔良最顶尖的牙医之一。在国内和国际上做了很多关于牙科学和医学的专业讲座。



Dr. Anthony Feck DMD.

牙科学博士，毕业于肯塔基大学口腔医学院；OsteoReady临床教师；六个月微笑注册临床讲师及医疗主任；镇静牙科学会长；美国面部美学学会董事会成员；医学文摘编辑；意识镇静牙科组织院长出版物；2013“六个月微笑机构培训—二级；2012“六个月微笑机构培训—一级；2009“高级静脉镇静”；2005“镇静解决方案”。



Dr. Brady Frank, DDS

马凯特大学牙科学院（Marquette University Dental School）口腔外科博士。国际种植牙专科医师学会（International Congress of Oral Implantology）和美国牙科协会（American Dental Association）会员。2012年研发了OsteoHybrid 种植体具有易于植入、预测性好、远期成功率高的优点。FDA将该种植体界定为常规种植体。2011年创建了OsteoReadyTM：一个创造了目前市场上最高效种植体的牙科种植体公司。2011年研发了PDL 基台 使全科牙医可以将自然牙齿和种植体相连，避免了过去的副作用。2009年提出了3合1植入过程：结合了高效和微创技术。2008年研发了OsteoconverterTM：即无钻植入程序。OsteoconverterTM是一种仪器也是FDA认可的常规种植体。2007年发明了颞孔定位器：辅助定位下颌骨的微创植入。



Dr. Ken Malament, D.D.S., M.Sc.D.

Dr. Ken Malament,纽约大学牙科学院口腔外科博士学位；美国波士顿大学牙医学院学士学位。在波士顿是一名全职的口腔修复医生，从事临床和基础研究。他是美国口腔修复学委员会的前任主席，担任塔夫茨大学临床教授和口腔修复学研究生部的课程总监，美国修复学委员会成员，口腔修复专家，口腔修复学的大纽约科学院院士，及东北Gnathological公会的资深会员。他是许多口腔组织的成员：国际修复学院、固定义齿修复的美国学院、美容牙科的美国学院等。并曾经是纽约科学院口腔修复学、东北Gnathological学会和东北修复学的前任主席，也担任美国大学修复学的秘书长和董事以及修复学国际学院的秘书长和财务主管。Dr. Ken Malament在口腔修复学获奖颇多，包括美国大学修复学“临床医师/研究员奖，丹尼尔楼戈登终身成就奖和杰出讲师奖，固定义齿修复的美国学院的乔治·莫尔顿奖杰出成就奖和东北Gnathological协会第一弗兰克五Celezza纪念奖。Dr. Ken Malament参加了两个不同的知名陶瓷产品的研究和临床实践中使用仪器的发明这两个研究团队。他是三份期刊的顾问，发表了多数牙科文献。他已获给有关陶瓷，种植体和牙周病口腔修复方面的荣誉发言人。




Dr. Marc Nevins D.M.D., M.M.Sc.

Dr. Marc Nevins,是国际牙周病学和修复牙科科学杂志的联合编辑，美国牙周病学董事会的认证医师，并且在马萨诸塞州波士顿的私人诊所从事牙周病学和种植牙科工作，并担任哈佛大学牙科学院的口腔医学、传染、免疫专业的助理主任医师。Dr. Marc Nevins,毕业于塔夫茨大学牙科学院，并且获得了哈佛大学牙科学院的牙周病学研究生的培训认证和口腔生物学药理学硕士学位。凯文博士致力于研究组织工程学在再生牙周病学和种植学中的临床应用。



Dr. Sonia Leziy and Dr. Brahm Miller, Vancouver

牙周病专家Sonia Leziy医生和修复医师Brahm Miller医生共同经营一诊所，专注于种植及美学修复。他们均在卑诗省温哥华Imperio集团（Imperio group）私人诊所担任全职医生，同时还是卑诗大学（University of British Columbia）兼职临床副教授。他们被认为是其专业领域领导者，讲座遍及国内外。此外，他们还是种植美学、牙周成形术和陶瓷领域众多期刊的编委成员。都在马里兰州安纳波利斯开办私人诊所。



Dr. Steffany Mohan

Dr. Steffany Mohan牙科科学博士，行医已经超过了17年。她现在专门研究种植学并且与四名助理牙科医师在依阿华州得梅因的普拉扎牙科部工作。她非常支持继续教育课程，现在作为一名教师，她同约翰博士、戈登博士讲授实用临床课程、隐适美？和Trudenta课程，与弗兰克博士一起指导种植方面的课程。作为一名种植学专家，种植学工作占她临床工作的75%，她既是一名种植科医师也是一名修复科医师。现在她正通过继续教育帮助更多的牙科医师了解种植学的知识。作为六月微笑的临床医师。她也正在进行道德营销课程的合作教学。她是国际口腔种植会议和美国牙科种植协会的会员。

美国UCLA美学精英证书课程

2014年课程时间

9月2-5日 美国 洛杉矶

讲师

EDWARD A. MCLAREN, D.D.S., M.D.C.

Todd R. Schoenbaum, DDS, FACD

Richard Gray Stevenson III, DDS



世界牙科培训中心诚邀您加入非凡的 2014 UCLA美国牙科美学之旅!

- 汇聚美学牙科全球知名专家
- 理论课程配合现场操作
- 美国加州大学洛杉矶分校牙科学院继续教育证书

讲师介绍



EDWARD A. MCLAREN, D.D.S., M.D.C.

McLaren 教授是UCLA大学口腔修复科医师、教授和牙科学院美学修复硕士专业的主任，同时他也是UCLA大学牙科美学研究中心的主任，这个中心为牙科学研究生提供了教学和临床课程。他是UCLA大学牙科全瓷修复硕士项目的创始人和主任。这个项目是一个全日制的陶瓷技师研究生课程，旨在借助最新的美容修复系统，专门为那些富有丰富经验牙科技师开设。Dr. McLaren开设了一个只为修复与美容牙齿的私人诊所。

Dr. McLaren 积极参与口腔修复材料的研究并且撰写了80多篇论文。他现在仍继续着各种修复系统上的临床研究。他在全美国以及世界已经做了许多场讲座，亲自动手操作了多次临床试验，并且讲授了多次有关陶瓷和美学的博士后课程。他最近出版了一本关于制做陶瓷牙技术和牙科摄影艺术，名叫“艺术的热情：陶瓷牙，牙齿”。



Todd R. Schoenbaum, DDS, FACD

Schoenbaum是美国加州大学洛杉矶分校恢复性牙科部的临床助理教授，同时也是继续牙科教育学院的主任。他以前曾任加州大学洛杉矶分校举办的两年口腔美容学住院医师实习项目的副主任，其间他教授了审美直接复合课程，陶瓷制备课程，种植修复课程，和CAD/CAM数码印象课程。

他的文章和教学重点主要有种植修复，美学，牙科材料和具有创新性的牙科技术。他是2012年由JPD颁发的Judson C. Hickey科学写作奖的获得者，他的文章被刊登在The Journal of Prosthetic Dentistry, Journal of Esthetic and Restorative Dentistry, Compendium, Inside Dental Technology, Journal of the California Dental Association, Dentistry Today等杂志中。

Schoenbaum博士还在加州大学洛杉矶分校开设了教师群体的私人牙科诊所，重点强调了美学和种植修复。



Richard Gray Stevenson III, DDS

Stevenson博士于1982年在UCLA化学系获得学士学位，并于1986年在UCLA牙科学院获得口腔外科博士学位。经过在加利福尼亚州拉古纳尼古尔8年的执业后，他接受了UCLA大学牙科学院的全职教学职位，即口腔外科的副教授。

通过四年临床预防外科课程的讲座经验，他总结了关于口腔外科的全方面的教学大纲。Dr. Stevenson已经四次被学生评定为年度教师，并且他也从14个不同班级的学生中得到许多教学奖。他在2003年还获得UCLA大学为教员颁发的学术委员会特聘教师奖。

2009年他得到了由美国牙科协会颁发的在博士与博士后课程教学中贡献卓越的金苹果教学奖。

课程安排

日期	课程内容	讲师
9月2日	美学区的种植修复 <ul style="list-style-type: none">• 如何使用临时修复来获得更好的美学结果及对美学的可预见性• 在美学区，如何选择合适的基台、牙冠来保证最大限度的长期美学• 粘接固位与螺丝固位：何时？为什么？怎么做？• 如何有效地获得最大精确度的种植印模• 即刻种植如何获得美学的临时修复• 在前牙种植区如何预知和建立软组织美学	Todd R. Schoenbaum, DDS, FACD
9月3日	前牙和后牙酸蚀牙釉质的全瓷修复	EDWARD A. MCLAREN, D.D.S., M.D.C.
9月4日	修复材料和瓷修复 <ul style="list-style-type: none">• 对前牙或后牙的染色修复的材料选择• 保守的，特殊材料修复的牙体预备设计• 印模及临时修复技术• 瓷的粘接技术• 咬合调整及抛光技术• 术后敏感的最小化及粘接持久的最大化	Richard Gray Stevenson III, DDS
9月5日	咬合及牙科美学 <ul style="list-style-type: none">• 功能性诊断的阐述功能紊乱，机能错乱的问题的理解• 正中关系和牙尖交错位时的患者治疗• 如何正确、容易地制取正中关系记录• 咬合稳定的要求• 何时、如何消除咬合紊乱• 何时、怎样做到咬合平衡• 对导致夜磨牙的因素认知• 检查和调整最小前牙咬合的5步骤• 操作实习：<ul style="list-style-type: none">-利用leaf gauge or Lucia jig来获得正中关系 (Demo/video演示或录像)-Equilibrating mounted casts模型 (所有学员都练习)	Richard Gray Stevenson III, DDS

联系方式



世界牙科培训中心

联系人: 陈佼 手机:18611102406

招生热线: 010-51293736-8006

邮箱: chenjiao@dentistx.com

网址: www.dentistx.com



口腔继续教育精品项目专刊

世界牙科培训中心



gIDE国际种植临床大师证书课程

2014-2015学年开始招生

成功牙医的共同选择

- 北京 东京 台北 悉尼 雅典 洛杉矶 6个国家地区
- 国际上最被认可的顶级种植培训项目之一
- 6年20多个国家500多名毕业医生
- 毕业后的医生每月2个视频课程继续学习
- 论坛继续病例讨论 不断提高
- 国际上最强的师资队伍 学员将聆听40多位国际大师的课程
- 集众家所长达到专家视野
- 中国已经成功举办五期，毕业医生80余人
- 毕业学员可获得美国罗马琳达大学证书

北京、东京、台北、悉尼、雅典、洛杉矶.....

6年.....

20个国家.....

500多名毕业生.....



gIDE | GLOBAL INSTITUTE FOR DENTAL EDUCATION

gIDE毕业生 获得EAO种植 证书



都柏林爱尔兰：10月17日欧洲骨整合学会EAO主席Pascal Valentini颁发种植牙认证EAO证书，今年只有三名医生获得此严格的种植证书，其中两位是gIDE临床种植大师毕业生，gIDE毕业生Silvio Meloni来自Sardinia(左数第三) Helge Oyre来自挪威(右数第三)和EAO主席Pascal Valentini(照片中间)，前任主席David Harris(右数第一)前任主席Sascha Jovanovic(右数第二)，EAO董事Prof Schliephake(左数第一)，再次证明了gIDE种植牙培训的国际一流水平，中国gIDE已经毕业80多名学员。

学员感言

<p>朱丽雅：上海拜尔齿科连冠医疗技术总监，1998年毕业于上海交通大学口腔医学院</p> <p>从四年前开始完成第一种植种植体，我陆陆续续参加各种种植学习班，包括美国system的AIC培训，美国费克丹公司的专科培训等等，但直到我参加了gIDE，我才真正感觉到终于参加了一个系统化的、把种植理论知识与实践技能可以更好的结合起来的高级培训课程。</p>	<p>赵高峰：荆门市第三人民医院，1985年毕业于武汉大学</p> <p>我从零开始，在大师的教导下，由易到难，从简单到比较复杂，已成功地完成了20多例种植牙病例。有言道，思想有多远就能走多远。通过gIDE的学习，知道了目标、方向和方法的我，自信会在种植牙这条道路上走的更远、更高、更好！</p>	<p>时春宇：深圳市友朋齿科，1998年毕业于中山医科大学</p> <p>从在国际种植大师的指引下，我的种植方案设计日趋合理，种植技术操作日渐提高。</p>	<p>郑斌：深圳维尔齿科，1998年毕业于西安医科大学2006年新加坡国立大学</p> <p>作为一名研究种植学多年的医生，非常有幸完成了这个一年的课程。它提供以循证医学为基础的种植牙科学临床教育，让我受益匪浅，使自己制定的种植治疗计划更具可预测性，也让我知道我正走在一条正确的路上。</p>
<p>王琳：北京赛德口腔门诊，2002年毕业于北京大学口腔医学院</p> <p>很多老师都是把多年的经验拿来和大家分享，使我对种植的技术操作和并发症有了更深入的理解，少走了很多弯路。</p>	<p>江山：北京诺亚口腔诊所，1989年毕业于首都医科大学</p> <p>这次课程涉及的软组织管理对种植和美容修复至关重要，讲课的专家讲得非常深入，毫无保留。</p>	<p>黎强：上海拜尔齿科</p> <p>像gIDE这样的国际一流种植培训课程真的太有必要了，让我们零距离接触学习到国际水平的种植技术。</p>	<p>张洪贵：大成林林口的医院</p> <p>病例汇报的形式非常好，大家互相从各自的病例设计的成功和失败教训中都学到很多。</p>
<p>俞连来：国内口腔种植专家，现为美国ADA(美国牙科学会)会员、北京种植牙学会理事，gIDE国际牙科种植硕士培训中国区临床指导。</p> <p>这些老师讲得真好，我相信所有学员都学到很多东西。</p>	<p>映亦妮：台北群齿牙医诊所</p> <p>我从来没有见过Dr. Andre Sandstrom讲得如此认真细致的老师，我受益匪浅。</p>	<p>孙鹏：解放军总医院第一附属医院</p> <p>gIDE培训在我心中点亮一盏明灯，指引我在种植医学道路上走得更远。gIDE培训不仅教授了种植学理论知识和临床操作技巧，更有严谨的治学态度和追求完美的精神，使我受益匪浅。</p>	<p>叶鹏：杭州维正口腔</p> <p>gIDE的讲师以他们丰富的临床经验耐心细致的讲解让我受益匪浅，特别是Dr. Sascha Jovanovic教授连续20天全球演讲，最后一站北京4天精彩讲授现场手术真实感受到了课程的专业高度和严谨思维，也提升了自己治疗思维。</p>
<p>白丽：昆明市曙晖口腔</p> <p>参加gIDE国际种植临床大师证书课程这次学习让我受益匪浅，目前的学习种植学、牙周、美学修复方面也学到国际标准化，又如例会运用达到功能及美学的长期效果更让我感受不同的团队的力量。</p>	<p>郑亮：皓歌口腔</p> <p>进入gIDE也是一个偶然的机会，说实话当时主要是被其学历证书所吸引的，但是真正接触到第一阶段的课程后，就被其顶尖的师资、充实的课程内容和严谨的教学态度所折服。自从研究生毕业后，就没有接受过这么密集而系统的专业信息更新。一直记得，那5天虽辛苦，但精神、很兴奋，但充足。</p>	<p>Dr. Robert Mejia，墨西哥，哥伦比亚</p> <p>为期一年的课程为我带来了最新的种植理念，并细化了类的种植植入和种植技术。教师、视频课程，以及动手操作都为我带来了自信并带我进入种植的另一层境界。非常感谢！</p>	<p>Dr. Nigel Reynolds，新西兰，英国</p> <p>15年来我参加了从最初到高级的各类培训。所以从那里gIDE/CIA国际种植临床大师证书课程时并没有很大高的期望。最后我推课程的质量和优质的内容折服了。它给予的比以往参加的任何课程都更多。真的好！gIDE!</p>

联系人:陈佼 手机:18611102406 招生热线: 010-51293736-8006 邮箱:chen.jiao@gmail.com