

# DENTAL TRIBUNE

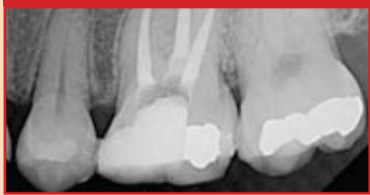— The World's Dental Newspaper • Serbia & Montenegro Edition —

NOVI SAD

Maj 2010

No. 1 Vol. 5

## Trendovi



Odgovori na dva najčešća pitanja u endodonciji

Odgovori na dva pitanja koji pomažu u donošenju odluka u vezi sa konačnošću kanala i apeksnom granicom preparacije i opturacije.

► strana 4

## Menadžment

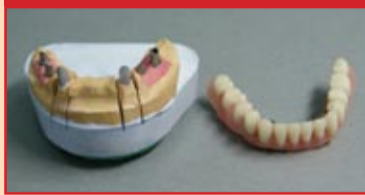

Pogledajte Vašu ordinaciju očima Vaših pacijenata

Šta zaista misle Vaši pacijenti? Mnogi stomatolozi veruju da znaju odgovor, ali samo nekolicina može ta verovanja da potkrepiti brojkama.

► strana 21

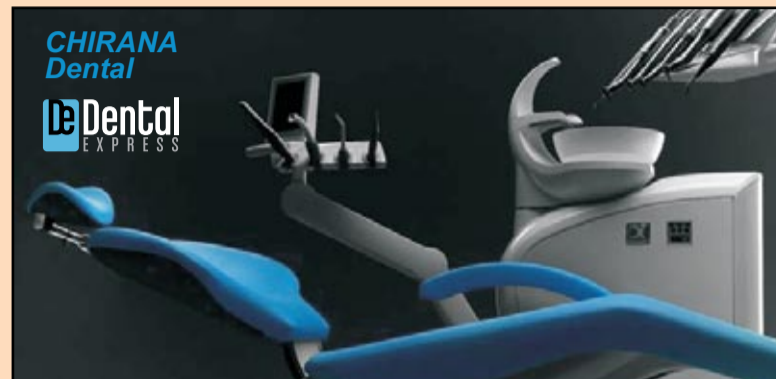## Zubna tehnika



Teme iz oblasti zubne tehnike u ovom izdanju

Nove mogućnosti u izradi protetskog rada na implantatima autora Mile Simonović i Zubna linija Premium autora Franka Porschke-a.

► strana 15



Ukoliko želite DT informacije mejlom, pošaljite nam Vašu e-mail adresu na: [dentalmedia@neobee.net](mailto:dentalmedia@neobee.net)

## VELIKA NAGRADNA IGRA

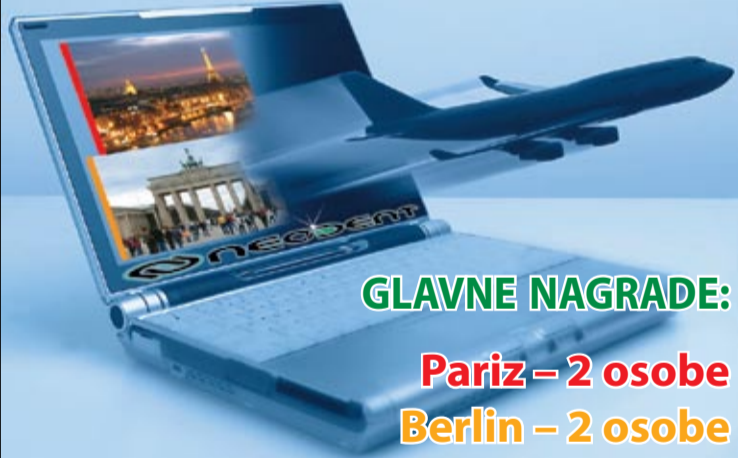od 01. 03. do 29. 05. 2010. godine

### IZVLAČENJE NAGRADA

subota - 29. 05. u 13<sup>00</sup>h

Master Centar Novi Sad

Kupujte i putujte sa Neodent-om!



GLAVNE NAGRADE:

Pariz – 2 osobe

Berlin – 2 osobe

Potrebno je da odaberete jedan proizvod iz akcije i eventualno porudžbinu dopunite sa bilo kojim proizvodom iz redovne ponude Neodenta.

Kupovinom robe u iznosu :

- 4000 din. u prodavnici Neodent-a u Rankeovoj br. 4
- 5000 din. sa dostavom robe na Vašu adresu
- dobijate 1 kupon

Vrednim nagradama akciju Neodent-a podržavaju:

**Kerr**

SYBRON DENTAL SPECIALTIES

**GC** **3M**

sa nizom vrhunskih proizvoda

## Botoks i dermalni punioci: sledeća "velika stvar" koja će se dogoditi u stomatologiji

Autor: dr Luis Malkmaher (Louis Malcmacher) SAD

Često me pitaju koja će sledeća velika stvar da se dogodi u stomatologiji. Koja nova tehnika ili tehnologija će promeniti stomatološku praksu? Mi smo sigurno napravili ogroman napredak u mnogim oblastima stomatologije kao što su restorativna terapija, implantologija i estetska stomatologija. Verujem da će se sledeća velika stvar u stomatologiji dogoditi u oblasti koja povezuje opšte i oralno zdravlje. Većina stomatologa upoznata je sa ovom povezanošću zbog toga što znaju kako oralno zdravlje utiče na opšte zdravlje.

Nameravam da povezanost između oralnog i opšteg zdravlja sagledam iz malo drugačije perspektive. Mi stomatolozi napravili smo velik posao postigavši da zubi izgledaju dobro, čime smo omogućili ljudima zdrav i lep osmeh.

Estetska stomatologija je bila apsolutni bum u proteklih trideset godina. U tom periodu se došlo do takvih inovativnih tehnika kao što su beljenje zuba i ugradnja venira minimalno invazivnom tehnikom. Kada smo postigli da zubi izgledaju dobro šta uraditi sa peri-oralnom regijom oko usta? Ako zubi izgledaju dobro, a ignorišemo ostatak lica, tada imamo ograničenje u

onom što smo postigli estetskom stomatologijom. Vreme je da se ozbiljno pozabavimo proširivanjem estetske stomatologije na estetiku celog lica. Stomatolozi su po tom pitanju mnogo više u toku od ostalih lekara.

Botoks se koristi da izravna dinamičke bore koje nastaju

pomeranjem mišića lica. Dermalni punioci obično se koriste da bi se povećao volumen lica kod nazolabijalnih brazdi, augmentacije usana, oralnih komisura i linija smeha.

→DT strana 20

**VILLA SISTEMI MEDICALI**

## DIGITALNI RTG SISTEMI

ENDOS DC

STRATO 2000 D

COMDEX doo • Kornelija Stankovića 31 • Novi Sad  
tel/fax 021/511-073 • 511-075 • mob 063/526-949  
www.ComdexDental.com • commex@eunet.rs

# www.dentopedia.inf

Od kraja 2009-te godine aktivan je novi stomatološki veb portal pod nazivom **Dentopedia.info**. Iako još uvek u razvoju, kontinuirano beleži porast poseta i preuzimanja objavljenih tekstova tako da je po broju poseta preuzeo primat među domaćim stomatološkim sajtovima. Na ovom veb portalu mogu se naći interesantni naučni i popularnih stručni članaci sistematizovani prema specijalističkim disciplinama i nazivima koji su kod nas uobičajni. Biblioteku čine aktuelni naučni radovi, knjige ili popularni članci koje čitaoci mogu preuzeti. Posebna karakteristika sajta je deo koji je zainteresovao mlade kolege - odeljak **Studentski servis** koji je posvećen temama interesantnim za buduće stomatologe.

Terminološki **Stomatološki rečnik** koji se kontinuirano po-

punjava deo je sajta koji predstavlja riznicu starih narodnih izraza koji se odnose na stomatologiju, ali i novih pojmova koji otvaraju vrata budućnosti stomatologije.

Saradnja sa drugim strukovnim glasilima kao što je Dental Tribune, kao i sa drugim veb portalima daje novi kvalitet u razmeni informacija od značaja za kvalitetan stručni rad.

#### Administrator portala Vas poziva na saradnju:

- ukoliko želite da se Vaši radovi na ovaj način prezentuju naučno-stručnoj javnosti i pretraživačima;

- po principu dobrih stomatoloških rečnika u svetu i ovde su otvorena vrata za nove ili zaboravljene reči i izraze, tako da se

možete pridružiti timu Stomatološkog rečnika da bi ga napravili još boljim;

- ukoliko želite da se prijavite ili predložite autore, naučnike i stručnjake koji bi bili zainteresovani da se njihovi naučni i stručni radovi nađu u našoj bazi i na taj način učine dostupnijim čitaocima veb portala **Dentopedia.info**. Broj preuzetih i kasnije

citiranih radova značajno je porastao za do sada objavljenih radove što je posebno važno za sve one čiji su tekstovi publikovani van vodećih časopisa i baza podataka. Na taj način postaju vidljivi i dostupni stručnoj javnosti kojoj su i namenjeni;

- pitanja i sugestije svake vrste, od strane zainteresovanih čitalaca i potencijalnih

saradnika se mogu poslati na kontakt mejl adresu uredivačkog tima: pitanja@dentopedia.info.

**Poziv budućim saradnicima** stalno je otvoren, jer ima mnogo talentovanih i vrednih ljudi koji ovakav vid stručne komunikacije mogu da unaprede. **DT**

[www.dental-tribune.com](http://www.dental-tribune.com)

CIP-Katalogizacija u publikaciji  
Biblioteka Matice srpske, Novi Sad

616.31 (05)

Dental Tribune: the World's Dental Newspaper / glavni i odgovorni urednik Anita Brzaković. - Serbia and Montenegro edition. - Vol. 1, No. 1 (avgust 2006) - . - Novi Sad: Dental Media, 2006-. - 42cm

Četiri puta godišnje  
ISSN 1452-6425

COBISS.SR-ID 215641863

## dentalberza

**Povoljno prodajem kompletnu opremu za stomatološku ordinaciju**

Kontakt telefon: 061 622 9660

**Prodajem ortopan *Simens 10* (atestiran), zajedno sa komorom**

Kontakt: 064 258 6346, Ljubica

### Imprint

**Izdavač:** DENTAL MEDIA d.o.o.  
(ekskluzivni nosilac licence za Srbiju i Crnu Goru)  
**Adresa:** Fruškogorska 55  
21000 Novi Sad  
**Telefon:** 065-1026242  
**E-mail:** dentalmedia@neobee.net  
**Internet:** www.dental-tribune.com

**Glavni i odgovorni urednik:** dr Anita Brzaković  
**Umetnički direktor:** Snežana Popov  
**Prevodioci:** dr Vesna Miletić  
Marijana Dudvarski  
Zoran Zrnić  
**Lektor:** Mirjana Grubišić-Bandić  
**Štampa:** Stojkov štamparija, Novi Sad

Distribuirano se besplatno u Srbiji i Crnoj Gori  
Dental Tribune se izdaje kvartalno  
Copyright 2006 by Dental Tribune International GmbH  
All rights reserved

**DENTAL TRIBUNE**  
The World's Dental Newspaper - Serbia & Montenegro Edition

Urednički materijal preveden i preštampan u ovom izdanju časopisa Dental Tribune International, iz Nemačke, zaštićen je autorskim pravom kompanije Dental Tribune International GmbH. Sva prava su zadržana. Objavljeno uz dozvolu kompanije Dental Tribune International GmbH, Holbeinstr. 29, 04229 Leipzig, Germany. Reprodukovanje na bilo koji način na bilo kom jeziku, u celini ili delimično, bez prethodne pismene dozvole kompanije Dental Tribune International GmbH i Dental Media d.o.o. strogo je zabranjeno. Dental Tribune je zaštitni znak kompanije Dental Tribune International GmbH.

### International Imprint

#### Licensing by Dental Tribune International

#### Publisher Torsten Oemus

#### Group Editor/Managing Editor DT Asia Pacific

Daniel Zimmermann  
newsroom@dental-tribune.com  
+49 541 48 474 107

#### Editorial Assistant

Claudia Salwiczek  
c.salwiczek@dental-tribune.com

#### Copy Editors

Sabrina Raaff  
Hans Motschmann

#### International Editorial Board

Dr Nasser Barghi, USA - Ceramics  
Dr Karl Behr, Germany - Endodontics  
Dr George Freedman, Canada - Aesthetics  
Dr Howard Glazer, USA - Cariology  
Prof Dr I. Krejci, Switzerland - Conservative Dentistry  
Dr Edward Lynch, Ireland - Restorative  
Dr Ziv Mazor, Israel - Implantology  
Prof Dr Georg Meyer, Germany - Restorative  
Prof Dr Rudolph Slavicek, Austria - Function  
Dr Marius Steigmann, Germany - Implantology

#### Publisher/President/CEO

Torsten Oemus

#### VP Sales & Marketing

Peter Witteczek

#### Director of Finance & Controlling

Dan Wunderlich

#### Marketing & Sales Services

Nadine Parczyk

#### License Inquiries

Jörg Warschat

#### Accounting

Manuela Hunger

#### Business Development Manager

Bernhard Moldenhauer

#### Executive Producer

Gernot Meyer

#### Production & Ad Disposition

Jens Lindenhain

#### Project Manager Online

Alexander Witteczek

#### Designer

Franziska Dachselt

© 2010, Dental Tribune International GmbH. All rights reserved.

Dental Tribune makes every effort to report clinical information and manufacturer's product news accurately, but cannot assume responsibility for the validity of product claims, or for typographical errors. The publishers also do not assume responsibility for product names or claims, or statements made by advertisers. Opinions expressed by authors are their own and may not reflect those of Dental Tribune International.

#### Dental Tribune International

Holbeinstr. 29, 04229 Leipzig, Germany  
Tel.: +49 541 4 84 74 502 | Fax: +49 541 4 84 74 175  
Internet: www.dental-tribune.com | E-mail: info@dental-tribune.com

#### Regional Offices

##### Asia Pacific

Dental Tribune Asia Pacific Limited  
Room A, 26/F, 589 King's Road, North Point, Hong Kong  
Tel.: +852 5118 7508 | Fax: +852 5118 7509

##### The Americas

Dental Tribune America, LLC  
215 West 55th Street, Suite 801, New York, NY 10001, USA  
Tel.: +1 212 244 7181 | Fax: +1 212 224 7185

**DENTAL TRIBUNE**  
The World's Dental Newspaper - Asia Pacific Edition

HOUSTON @ NIŠ

**“Hjuston u Nišu: 1. Interkontinentalni Simpozijum o savremenoj stomatologiji”, 3. i 4. juna 2010. godine**

Mesto održavanja: Narodno pozorište u Nišu, Sindelićev trg bb., 18000 Niš

## Nova Klinika za MHF u Nišu

Niš je prvih dana posle Božića dobio novi objekat Klinike za maksilofacijalnu hirurgiju. Niško zdravstvo se na taj način, uz Novi Sad i Beograd, u našoj zemlji svrstava među najposoblijenije i najmodernije na Balkanu i ovom delu Evrope kada je reč o hirurgiji glave i vrata, rekao je dr Dragan Krasić, direktor Stomatološke klinike, u čijem će sklopu biti i nova klinika:

– Na preko 1.500 kvadratnih metara prostora su tri velike i najmodernije hirurške sale, od kojih je jedna za urgentne intervencije, zatim ambulante, prijemni centar, kao i stacionarni deo s tridesetak postelja, jedinicom intenzivne nege i svim pratećim službama i najsavremenijom

opremom. Zahvaljujući tome naša ustanova postaje referentna za veliko područje naše zemlje, od centra Šumadije do samog srpskog juga, odnosno od Pirota i Zaječara na jugoistoku, do Kosova i zapadne Srbije. Do sada smo pacijente s područja od preko tri miliona stanovnika u oblasti maksilofacijalne hirurgije zbrinjavali u operativnim salama Hirurške, ORL ili drugih klinika niškog Kliničkog centra. Sada smo praktično bez tog problema jer imamo sopstveni i izuzetno opremljen hirurški prostor i, svakako, visokostručne kadrove.

Za pacijente iz velikog dela Srbije, koji gravitiraju ka Nišu i niškim medicinskim ustanovama,

najznačajnije je, ističe dr Krasić, što će postupak od dijagnostike oboljenja ili povreda glave i vrata, do neophodnih hirurških intervencija biti sveden na minimum.

– Klinika za hirurgiju glave i vrata je zasebna ustanova i kao i stomatološka biće nastavna baza za studente medicine i stomatologije. Upravo iz tog razloga u novom objektu formiran je i moderan multimedijalni centar koji će omogućiti stručnjacima iz maksilofacijalne hirurgije, specijalizantima iz ove oblasti i studentima – budućim zubarima da, i kada nisu u sali, mogu da prate sve vrste operativnih zahvata. Audio vezom između multimedijalnog centra i hi-

Medicinski fakultet Univerziteta u Nišu organizator je i domaćin naučnog skupa “Hjuston u Nišu: 1. Interkontinentalni simpozijum o Savremenoj stomatologiji”, 3. i 4. juna 2010. godine. Dvanaest uvaženih profesora sa Stomatološkog fakulteta u Hjuston University of Texas (University of Texas, SAD) predavaće na Simpozijumu, uz pet dodatnih usmenih prezentacija. Biće prezentovane aktuelne i naučno utemeljene informacije iz različitih oblasti stomatologije (vidite program sa imenima predavača i temama na: <http://www.medfak.ni.ac.rs/ISCD/program.htm>.)

– hirurške sale, koja je „pokrivena” kamerama, omogućeno je da se hirurzima tokom operacija postavljaju pitanja, a oni da objašnjavaju šta preduzimaju.

Klinika za maksilofacijalnu hirurgiju građena je, a potom i opremana, po vrlo strogim i visokim kriterijumima Svetske zdravstvene organizacije i Evropske unije, ističe direktor Krasić. Sam objekat koštao

je oko 70 miliona dinara i ta sredstva obezbedili su Ministarstvo zdravlja, grad Niš i Stomatološka klinika, a oprema je vredna preko dva miliona evra. Pored resornog ministarstva i grada u opremanje klinike najmodernijim uređajima, aparatima i sistemima donacijama uključile su se mnoge firme iz naše zemlje, ali i Srbi koji žive u inostranstvu. **DT**



SKUP JE AKREDITOVAN OD STRANE ZDRAVSTVENOG SAVETA SRBIJE I STOMATOLOŠKE KOMORE SRBIJE

**BODOVANJE**

Bodovi za pasivno učešće: 6  
 Bodovi za aktivno učešće: - poster prezentacija: 9  
 - oralna prezentacija: 12  
 - predavanje po pozivu: 12

**PREZENTACIONA OPREMA**

Autorima radova na raspolaganju će biti računari i soba za pripremu

**KOTIZACIJA**

za stomatologe i tehničare  
 • KASNA (do 26. maja) u din. protivvrednosti ..... 55 evra  
 • U DANE SIMPOZIJUMA u din. protivvrednosti ..... 75 evra

za stomatološke sestre  
 • KASNA (do 26. maja) u din. protivvrednosti ..... 45 evra  
 • U DANE SIMPOZIJUMA u din. protivvrednosti ..... 65 evra

za studente  
 POSLEDIPLOMSKIH STUDIJA u din. protivvrednosti ..... 20 evra  
 • studentima OSNOVNIH STUDIJA ..... ulaz slobodan

**KOTIZACIJA OBUHVATA** • Učešće na Simpozijumu • Kongresni materijal • Koktel dobrodošlice • 3 kafe pauze

**ROK ZA PRIJAVU RADOVA: 1. maj 2010.**  
**ROK ZA PRIJAVU PASIVNOG UČEŠĆA: 26. maj 2010.**  
**PRIJAVA NA LICU MESTA: 27 - 29. maj 2010.**

**ORGANIZATORI**

- Klinika za stomatologiju Vojvodine • Akademija medicinskih nauka SLD • Stomatološki fakultet u Beogradu
- Sekcija za stomatologiju DLV SLD • Udruženje stomatologa Srbije • Novosadski sajam A.D.

Molimo da prijavu rada pošaljete na adresu:  
**KLINIKA ZA STOMATOLOGIJU VOJVODINE**  
 Hajduk Veljkova 12, 21000 NOVI SAD  
 ili elektronskim putem na e-mail:  
[branislav.glisic@stomf.bg.ac.rs](mailto:branislav.glisic@stomf.bg.ac.rs)

Molimo da prijavu za pasivno učešće pošaljete na adresu:  
**PANACOMP - Zemlja čuda d.o.o.**  
 Bulevar Cara Lazara 96, 21000 Novi Sad  
 ili elektronskim putem na e-mail:  
[info@panacomp.net](mailto:info@panacomp.net)  
[office@panacomp.net](mailto:office@panacomp.net)

Detaljnije informacije možete naći na sajtu

[www.simpozijum.net](http://www.simpozijum.net)

**PROGRAM**

Četvrtak, 27. 05. 2010.	12:00	Registracija učesnika	Aula
	14:30	Otvaranje Simpozijuma Pozdravna reč	Sala I
	15:00	Prof. dr Halid Sulejmanagić (Sarajevo) Ciste viličnih kostiju, Dijagnoza i terapijski pristup	Sala I
	15:45	Kafe pauza	Restoran
	16:10	Prof. dr Miroslav Vukadinović (Beograd) Istovremena primena različitih implantacijskih sistema u anatomske nepovoljne uslove	Sala I Oralna hirurgija i implantologija
	16:40	Doc. dr Radoica Dražić (Beograd) Minimalno invazivne endoskopske hirurške intervencije maksilarnog sinusa	Sala I Oralna hirurgija i implantologija
	17:10	Oralne prezentacije	
	16:10	Prof. dr Dejan Marković (Beograd) Savremene mere dijagnostike i prevencije karijesa	Sala II Dečija stomatologija
	16:40	Asist. dr Bojan Petrović (Novi Sad) Mogućnosti primene ICF klasifikacije u stomatološkom zbrinjavanju osoba sa invaliditetom	Sala II Dečija stomatologija
	17:10	Oralne prezentacije	
	8:00	Registracija učesnika	Aula
	9:30	Prof. dr Dragutin Komar (Zagreb) Maryland mostovi	Sala I
	10:15	Prof. dr Aleksandar Todorović (Beograd) Otisak u fiksnoj protetici	Sala I Stomatološka protetika
	10:45	Mr sci. dr Nikola Vasičić „Menadžment periplantnih tkiva kao preduslov uspešne terapije fiksnim zubnim nadoknadama”	Sala I Stomatološka protetika
	11:15	Kafe pauza	Restoran
	11:45	Oralne prezentacije	Sala I
	10:15	Prof. dr Larisa Blažić (Novi Sad) Kompozitni ispuni II klase - izazovi savremene kliničke prakse	Sala II Bolesti zuba
	10:40	Doc. dr Branislav Karadžić (Beograd) Beljenje depulpiranih zuba	Sala II Bolesti zuba
	11:10	Oralne prezentacije	
	15:00	Prof. dr Ivana Miletić (Zagreb) Poslije - endodontska rekonstrukcija - dugoročna prevencija neuspjeha endodontskog liječenja	Sala I
	15:45	Kafe pauza	Restoran
	16:10	Prof. dr Ljubomir Petrović (Novi Sad) Savremeni koncept u endodontskoj terapiji	Sala I Endodoncija
	16:40	Prof. dr Nevenka Teodorović (Beograd) Strategija u terapiji hroničnih periapikalnih inflamatornih lezija	Sala I Endodoncija
	17:00	Doc. dr Tatjana Brkanić (Novi Sad) Retretman kanalnog sistema zuba	Sala I Endodoncija
	17:30	Doc. dr Đurica Grga (Beograd) Endodontska terapija	Sala I Endodoncija
	18:00	Oralne prezentacije	
	16:10	Predavanja za saradnike	Sala II
	9:30	Prof. dr Ana Minovska (Skoplje) Upotreba Nd YAG i Er YAG lasera u parodontologiji	Sala I
	10:15	Doc. dr Milanko Đurić (Novi Sad) Parodontopatija kao faktor rizika za nastanak opštih oboljenja	Sala I Parodontologija i oralna medicina
	10:45	Oralne prezentacije	
	10:15	Doc. dr Željko Milosavljević (Beograd) Terapijska sredstva u tretmanu osoba sa distalnim zagrižajem	Sala II Ortodoncija
	10:45	Doc. dr Đorđe Petrović (Novi Sad) Najčešći faktori rizika u nastanku nepravilnosti vilica i zuba - epidemiološka studija	Sala II Ortodoncija
	11:15	Doc. dr Predrag Vučinić (Novi Sad) Najčešći faktori rizika u nastanku nepravilnosti vilica i zuba - mogućnosti rane terapije	Sala II Ortodoncija
	12:00	Oralne prezentacije	

## Odgovori na dva najčešće postavljena pitanja u kliničkoj endodonciji: Koju koničnost odabrati? Kako rešiti probleme u vezi sa apeks lokatorom?

Autor: dr Ričard Mauns (Richard E. Mounce), SAD

Globalno, stomatolozi opšte prakse postavljaju veoma slična endodontska pitanja. Dva najčešća pitanja biće obrađena u ovom tekstu. Dok specifični kanalni instrumenti mogu varirati, principi rada su univerzalni. U suštini svakog odgovora je da se iz sistema kanala otklone bakterije u najvećoj mogućoj meri, opturira kanalni sistem u tri dimenzije i da se nakon tretmana, što pre, postigne post-endodontsko krunično zaptivanje. Ovi ciljevi su u skladu sa ciljevima endodontske preparacije kanala: trodimenzionalno čišćenje i oblikovanje kanala od kruničnog ulaza do fiziološkog suženja (FS) apeksnog foramena i to tako da se minimizira ili eliminiše rizik od naknadne vertikalne frakture korena. Uz bezbedno i efikasno proširivanje kanala treba istaći i to da mora da se poštuju osnovni principi preparacije kanala (samo uvećavanje koničnosti kanala korena dok se FS i sâm kanal zadržavaju u originalnoj poziciji i veličini). Sekundarni ciljevi prilikom preparacije kanala su priprema kanala kako bi imali optimalnu koničnost i dijimetar za irigaciju i punjenje. Ako se odgovori na ove osnovne ciljeve, dobiće se odgovor i na druga dva pitanja.

**Prvo pitanje: Kako da znam koju koničnost da odaberem za dati kanal? Da li je to važno, posebno u apikalnoj trećini?**

Ovo pitanje postalo je klinički mnogo važnije otkako je uveden Twisted File (TF) instrument (SybronEndo, Orange, Calif). Proces proizvodnje TF je takav da se nikada ne seče kroz zrnastu strukturu metala, što više nego ikad ranije omogućava fleksibilno i veoma efikasno proširenje kanala na FS zbog veće fleksibilnosti i otpornosti instrumenata na frakture. TF je dostupan u 5 konusnih veličina – 0.12, 0.10, 0.08, 0.06 i 0.04. U zavisnosti od anatomije sa kojom se susrećemo, TF-om se može preparirati koničnost kanala od 0.12, 0.10 i 0.08 u apikalnoj trećini, što je daleko više nego što se postizalo brušenim rotirajućim nikl titanijumskim (RNT) instrumentima (Slika 1).

Nekoliko važnih napomena u vezi sa izborom koničnosti:

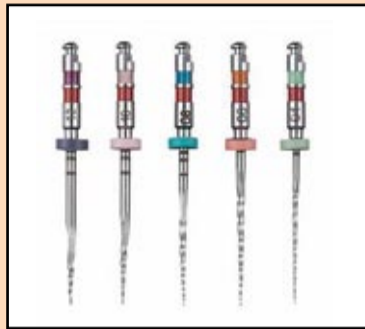1. Instrumenti veće koničnosti uklanjaju više zubne strukture pri preparaciji nego instrumenti manje koničnosti i nose veći rizik za vertikalnu frakturu korena, naročito ako je kanal u korenu uvećan više nego što je potrebno (Slika 2).

2. Generalno, instrumenti veće koničnosti se koriste u manje složenim sistemima korenskih kanala. Manja koničnost se koristi u složenijim sistemima korenskih kanala.

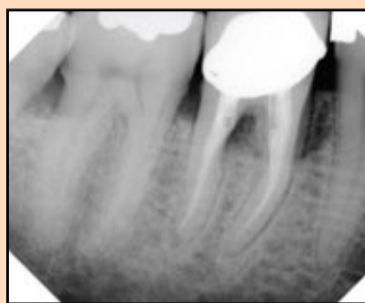3. Upotreba instrumenata veće koničnosti u apikalnoj trećini kanala povećava mogućnost za pojavu cikličnog zamora instrumenata. Drugim rečima, više metalne mase daje RNT instrumentima veću otpornost na torziona naprezanja, a ipak smanjuje njihovu otpornost na savijanje što vodi zamoru instrumenta. Što se tiče instrumenata veće koničnosti koji se koriste u apikalnoj regiji, ne smemo zaboraviti da takvi instrumenti ranije dostižu ciklični zamor u odnosu na instrumente manje koničnosti.

4. Upotreba instrumenata veće koničnosti u apikalnoj regiji vodi, osim veće koničnosti, i većem dijimetru kanala apikalno. Na primer, sa 0.10 konusnim instrumentom, kao što je 0.10 TF, koji ima prečnik 25 na vrhu, 1 mm od vrha prečnik je 35, a 2 mm od vrha je 45. Takav nagli rast u veličini instrumenta povećava rizik od vertikalne frakture korena. Osim toga, u slučaju da se instrumentom prolazi dalje od FS, originalni dijimetar suženja se brzo gubi. To vodi i apikalnom krvarenju, otežanom naleganju gutaperka poena, istiskivanju silera i irigansa, itd. Poznavanje tačnog položaja FS i precizna kontrola pozicije vrha RNT instrumenta su neophodni za najefikasniju upotrebu većih konusa.

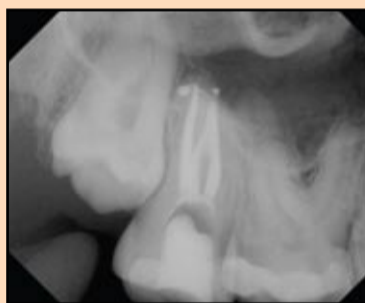5. Instrumenti veće koničnosti, korišćeni apikalno, a što je moguće sa TF instrumentima, zahtevaju dobar klizni put u koji će plasirati instrumente. Upotreba kolenjaka sa recipročnim pokretima, kao što je M4 (SybronEndo, Orange, Calif), omogućava efikasnije i brže pravljenje kliznog puta u odnosu na ručnu preparaciju.



Slika 1. Spiralni instrumenti (SybronEndo, Orange, Calif.)



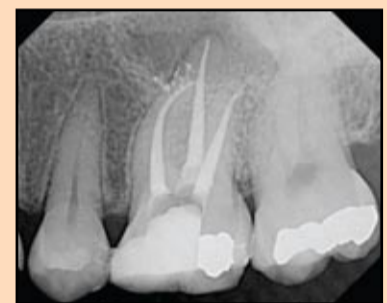Slika 2. Prevelika koničnost dovela je do perforacije korena donjeg molara.



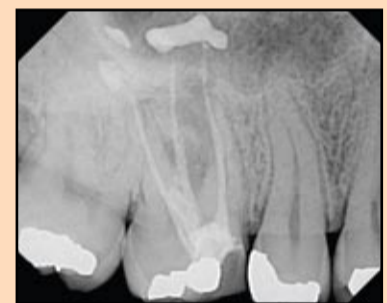Slika 5. Tačan položaj fiziološkog suženja apeksnog foramena.

O upotrebi instrumenata različite koničnosti u različitim anatomijama kanalnog sistema diskutovaćemo u nastavku.

A. 0.12 konični RNT instrumenti se koriste prvenstveno za proširivanje ulaza kanala ali ne i za srednju trećinu kanala niti za FS. Međutim, da li 0.12 RNT treba koristiti i u kruničnoj trećini

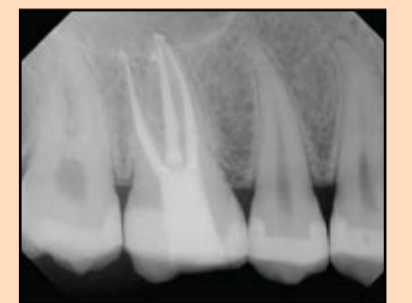


Slika 3. Klinički slučaj urađen jednim TF instrumentom.



Slika 6. Nedostatak određivanja precizne radne dužine doveo je do prebacivanja silera u periapeks i jatrogne greške.

postoje situacije gde ovo može biti moguće, pa čak i poželjno. Na primer, TF instrumenti bi mogli da se koriste u apikalnoj trećini nekog široko otvorenog palatumskog korena i korena očnjaka zbog svoje fleksibilnosti i sposobnosti sečenja. Međutim, kao što je pomenuto, to bi pre bio izuzetak od pravila. Da bi ovo bilo moguće, potre-

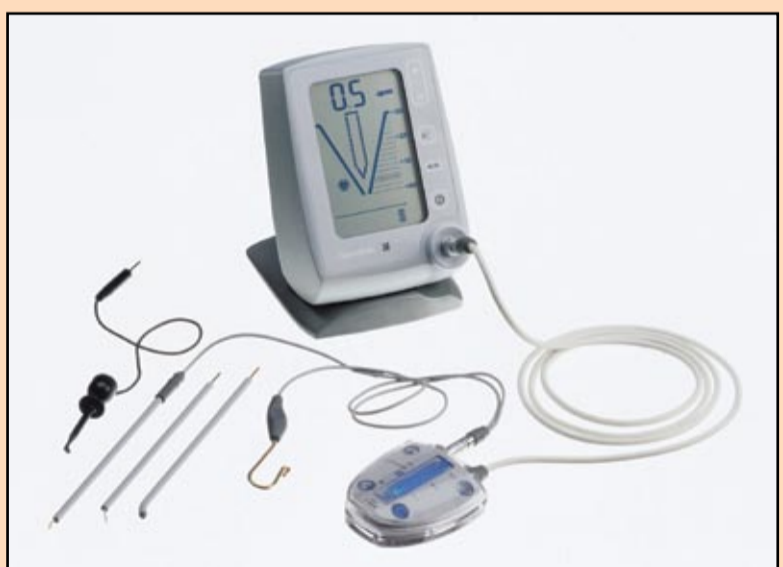

Slika 4. Klinički slučaj urađen sa dva TF instrumenta.

ban je odličan klizni put do FS, irigacija i rekapitulacija bi bili obavezni posle svakog instrumenta i kanal ne bi smeo imati bilo kakvu naglu apikalnu zakrivljenost – odnosno, morao bi biti relativno prav i jednostavan celom dužinom. Kliničar bi to utvrđivao pažljivom evaluacijom početnog radiograma kao i taktilnim osećajem u ranoj fazi širenja kanala.

B. Bilo bi neuobičajeno uzeti brušeni RNT koničnosti 0.10 i 0.08 za obradu FS. Sa TF instrumentima koničnosti 0.10 i 0.08 jednostavnije je savladati apikalni konus. Alternativno, 0.06 je veoma česta koničnost za RNT instrumente. Ako bi 0.04 instrument bio uzet za FS, moguće je da se lako i bezbedno preparira kanal veće koničnosti, i to TF instrumentima koničnosti 0.06 ili 0.08, u zavisnosti od datog slučaja (Slike 3 i 4).

Da sumiramo, u široko otvorenom, pravom i nekomplikovanom, nekalcifikovanom kanalu, 0.12 i 0.10 konični TF instrumenti su klinički indikovani ako se pažljivo plasiraju u predelu FS. Za srednje teške kanale koriste se 0.10 i 0.08 konični TF. "Srednje teški" u ovom kontekstu znači premolari ili mezijalni koreni mnogih prosečnih molara. Korišćenje 0.10 koničnog TF instrumenta zavisi od gore pomenutih rizika. Uski, kalkifikovani, zakrivljeni i kompleksni kanali generalno zahtevaju 0.08



Slika 7. Elements Diagnostic Unit (SybronEndo, Orange, Calif.)

Generalno, većina RNT instrumenata se proizvodi sa koničnošću od 0.12, 0.10, 0.08, 0.06 i 0.04. Osim TF i LightSpeed Instrumenta koji su presovani (Discus Dental, Culver City, Calif.), svi RNT instrumenti su brušeni od čiste nikl titanijumske žice. Brušenjem se stvaraju mesta veće mikroporoznosti koja mogu biti polazne tačke za mikropukotine i pukotine većih razmera.

ili samo na ulazu, u potpunosti zavisi od postojeće anatomije, širine dentina u furkaciji i željenog RNT instrumenta. U svakom slučaju, 0.12 RNT instrumente treba koristiti selektivno. RNT instrumente, bez obzira na brend, treba koristiti izuzetno pažljivo zbog mogućeg rizika od vertikalne frakture korena.

Veoma je retko da se 0.12 RNT koristi za FS. Međutim,

koničnost od ulaza u kanal do vrha sa TF instrumentima. Ekstremno komplikovani kanali zahtevaju 0.06 koničnost pri radu sa TF instrumentima.

Pri korišćenju brušenih RNT instrumenata, takva koničnost se ne preporučuje za FS zbog nedostatka fleksibilnosti. Na primer, u mezijalnom korenu prosečnog molara brušeni instrumenti 0.10 koničnosti mogu se koristiti samo za ulaz u kanal, 0.08 mogu biti plasirani samo u kruničnu trećinu korena dok preparaciju završavamo sa 0.06 koničnošću. Ovo predstavlja razliku u preparaciji kanala u poređenju sa TF instrumentima kod kojih se ceo kanal preparira sa 0.08 ili 0.10 koničnošću.

Drugo pitanje: Apeks lokator mi ponekad daje neuobičajeno očitavanje i nisam siguran da li je pouzdan. Kako da rešim ovaj problem?

Lociranje pravilnog položaja FS je osnova uspeha endodontske terapije. Ukoliko je pravi položaj FS lociran, kliničar ima mogućnost za optimalno čišćenje i oblikovanje kanalnog sistema. Ovo ima značajne kliničke posledice. Mnoštvo mogućih jatrogenih problema se može izbeći ako kliničar tačno utvrdi početni položaj FS i preduzme korake kako bi izbegao probijanje i proširivanje FS; u osnovi, neophodno je zadržavanje ove prirodne granice u prostoru kanala korena u njenom originalnom položaju. Ako je FS pomeren ili promenjen u bilo kom smislu, češće su jatrogene greške, kao npr. prebacivanje iriganasa i silera u periapeks. Pored toga, kliničar treba da izbegava upotrebu RNT instrumenata u apikalnoj trećini ako prethodno nije tačno određen položaj FS. Korišćenje RNT bilo koje veličine i koničnosti u apikalnoj trećini bez prethodne preparacije kliznog puta vodi frakturi instrumenata i jatrogenim greškama svih vrsta (Slika 5, 6).

U endodontskoj literaturi ističe se nekoliko važnih kliničkih razmatranja koja mogu pomoći u tumačenju položaja FS i određivanju radne dužine kanala.

### Kratak pregled literature

1. Radiografska sredstvazao određivanje položaja FS treba uzeti sa rezervom jer radiogrami pokazuju samo relativnu poziciju instrumenta u odnosu na sâm koren i radiografski vrh korena. Radiogrami ne pokazuju kliničaru precizan položaj FS niti

bilo šta o položaju instrumenta u odnosu na apeksni foramen. U literaturi je pokazano da instrument koji na radiogramu izgleda "kratak", u stvarnosti je bliži apeksnom foramenu i obrnuto, kada izgleda "dugačak" zapravo je dalji od apeksnog foramena nego što to izgleda na radiogramu. <sup>1</sup> Radiografsko određivanje radne dužine kanala povezano je sa mnogim potencijalnim problemima. Oni, između osta-

log, obuhvataju greške pri razvijanju filma, greške u uglovima snimanja i nedostatak softvera za obradu snimaka. Jedna studija je pokazala da je radiografsko određivanje radne dužine duže u odnosu na originalni FS u 51% slučajeva, kao i da se takve greške mogu smanjiti primenom apeks lokatora. <sup>2</sup> Pomenute radiografske greške su u osnovi posledica nepoklapanja apeksnog foramena i anatomskog vrha korena.

2. Endodontska literatura potvrđuje moje mišljenje da prisustvo iriganasa u kanalu utiče na očitavanje i pouzdanost određenih apeks lokatora. <sup>3</sup>

3. Empirijski je poznato da je način korišćenja nekog apeks lokatora važniji od njegove marke. U jednoj studiji je upoređivan Elements Diagnostic Unit (SybronEndo, Orange, Calif.) sa Root ZX (J Morita, Irvine Calif.).

Nije utvrđena statistički značajna razlika između ovih uređaja. Za razliku od njih, Elements Diagnostic Unit koji koristim već nekoliko godina u endodontskoj praksi, pokazao se odličnim. Pomenuti apeks lokator može se koristiti i za ispitivanje vitaliteta zuba (Slika 7).

→ DT strana 6

**OMS**  
ITALY

**SAESHIN**

**COMMEX**

**DYN AIR**

**W&H**

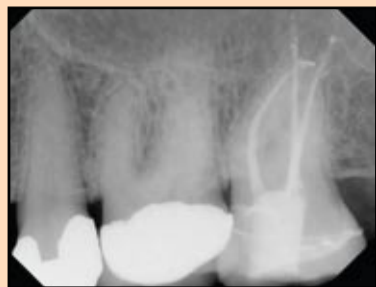**JOIN CHAMP**

**GARANCIJA 36 MESECI**

Kornelija Stankovića 31, 21000 Novi Sad  
tel/fax 021/511-073, 021/511-075, mob 063/526-949  
web: [www.commexdental.com](http://www.commexdental.com)  
e-mail: [commex@eunet.rs](mailto:commex@eunet.rs)

← DT strana 5

Po definiciji, apeks lokator određuje položaj FS kada instrument prođe najuži deo kanala u predelu cemento-dentinske granice. Uprkos njihovoj pouzdanosti, postoji nekoliko problema vezanih za apeks lokatore.



Slika 8. Klinički slučaj tretiran na način opisan u tekstu i sa „tačkom krvarenja“ kao potvrdom pozicije fiziološkog suženja apeksnog foramena.

Iako se ističe da se ovi uređaji mogu koristiti u kanalu u prisustvu krvi, gnoja i NaOCl (između ostalog), empirijski sam ustanovio da je njihova preciznost manja u prisustvu tečnosti u kanalu tj. bolje funkcionišu u suvim kanalima. Osim toga, u slučaju netačnog merenja, bitno je da instrument najvećeg dijametra bude plasiran u apikalnu trećinu kanala i da instrument

ne dodiruje metalnu krunicu ukoliko postoji. Prvo što kliničar treba da uradi u slučaju netačnog merenja jeste da proveri sve spojeve uređaja da bi se uverio da su ispravni i da oni nisu uzrok greške merenja.

Neophodno je znati da je elektro-odontometrija pomoću apeks lokatora jedan od načina da se utvrdi prava pozicija api-

kalnog foramena. Pre svega, kliničar treba da zna da ručni instrument, pri prolasku kroz FS, često daje osećaj “pucanja” dok izlazi iz apikalnog foramena. Ovo se postiže malim, prethodno zakrivljenim ručnim instrumentima #06, 08, 10. Ako kliničar pažljivo označi poziciju ovog inicijalnog “pucanja” (ukoliko je isti otkriven), otkriće da je to praktično identična pozicija određena “tačkom krvarenja” pomoću papirnog poena i očitavanjem pomoću apeks lokatora. Pozicija ovog osećaja “pucanja” na FS omogućava kliničaru da prepariše kanal do te dužine čak i ako se prirodno suženje izgubi naknadnim radom. Eventualni gubitak prirodnog suženja je jatrogena greška, a ne posledica kalcifikacije ili neka druge blokade u vezi sa anatomskim zakrivljenjem u sistemu kanala korena.

Metoda za određivanje prave radne dužine ima onoliko koliko ima i kliničara. Navešću one koje ja najčešće koristim:

1) Tokom tretmana ne snimam radiografski ukoliko to nije neophodno. Na preoperativnom snimku pravim procenu radne dužine, i ova procenjena radna dužina je obično veoma približna pravoj radnoj dužini. Procenjenju radnu dužinu koristim za inicijalnu prohodnost kanala malim ručnim instrumentima.

2) Kada ručni instrument dostigne procenjenju radnu dužinu, tačnu radnu dužinu određujem pomoću apeks lokatora i započijem preparaciju TF instrumentima, kako je ranije opisano. Kada je završeno proširivanje kanala, radnu dužinu potvrđujem apeks lokatorom. Ovo drugo određivanje radne dužine primenjujem zato što će kanal postati za nijansu kraći tokom preparacije, iako je gubitak dužine generalno prilično mali, 0,5 do 1 mm.

3) Nakon završene preparacije kanala, i apeks lokatorom potvrđene radne dužine, istu još jednom proveravam “tačkom krvarenja”. “Tačka krvarenja” je određena papirnim poenom koji treba da pokaže tačkicu vlage ili krvarenja na vrhu, uglavnom oko 1 mm od pozicije FS. Ovakvo uočavanje je konzistentno i ponovljivo. Time je kanal pripremljen za opturaciju.

4) Neki kliničari će postaviti glavni gutaperka poen od 0,5 do 1 mm kraće od FS kako bi sprečili istiskivanje silera

## UDRUŽENJE ENDODONTISTA SRBIJE SEKCIJA ZA ENDODONCIJU SLD

i

### CENTAR ZA KONTINUIRANU EDUKACIJU STOMATOLOŠKOG FAKULTETA UNIVERZITETA U BEOGRADU

organizuju

## PROLEĆNI ENDODONTSKI SIMPOZIJUM

u subotu, 22. maja, početak u 11:00 sati  
amfiteatar u „SAVA CENTRU“,

Dodite na visečasovni multimedijalni događaj godine iz oblasti endodoncije:

## „JEDAN ČOVEK – ČITAV ORKESTAR“

Glavni predavač:

**dr Ričard Mauns (Richard MOUNCE)**

- Specijalista endodoncije, privatna praksa, Vankuver, Vašington, SAD  
- Jedan od najangažovanijih i najatraktivnijih predavača u preko 40 zemalja na svim kontinentima, sa objavljenim stručnim radovima u 36 svetskih časopisa

#### PROGRAM

(simultano prevodenje predavanja i diskusije):

„Umetnost oblikovanja, širenja i čišćenja kanala korena“

(11:00 – 12:45)

- Pauza sa osveženjem -

„Aktuelni koncepti opturacije kanala i koronarnog zaptivanja“

(13:00 – 15:00 sa diskusijom)

#### KOTIZACIJA

**2.000,00 dinara** (uključen PDV)

Za učesnike skupa predviđena je kotizacija od 2000 dinara

Uplata kotizacije vrši se na žiro račun:

Udruženje endodontista Srbije (otvoren kod Komercijalne banke Beograd)

br. 205-156091-34, sa pozivom na broj 2205, svrha uplate je kotizacija za “Endodontski simpozijum”

ili

na dan održavanja, prilikom registracije.

Ovaj skup je bodovan od strane Zdravstvenog saveta ministarstva zdravlja Srbije sa **3 boda**

Sertifikat o učešću dobijaju svi učesnici skupa sa plaćenom kotizacijom.

**Neophodno je rezervisati učešće na ovom skupu jer je broj mesta ograničen.**

Prijave za učešće možete izvršiti u Zavodu za stomatološku zdravstvenu zaštitu, na broj telefona 011 2682 984, ili na stomatoloski.zavod@stomf.bg.ac.rs

Za sve dodatne informacije, obratite se Zavodu za stomatološku zaštitu na tel. 011/2682-984.

RUKOVODILAC PROGRAMA

*prof.dr Vladimir Ivanović,*

Predsednik Udruženja endodontista Srbije

prilikom opturacije materijala. Ukoliko je pozicija FS bila precizno utvrđena, ovo nije neophodno, i ja lično taj korak ne preduzimam. Odgovarajuća preparacija apikalne trećine kanala, aplikacija odgovarajuće količine silera i postizanje odličnog konusnog naleganja su metode koje sprečavaju istiskivanje silera u periapeks.

Odgovori na ova dva klinički relevantna pitanja treba da pomognu kliničarima u donošenju odluka u vezi sa koničnošću kanala i apeksnom granicom preparacije i opturacije. Naglašena je važnost stvaranja konusa koji omogućava adekvatnu irigaciju i opturaciju, ali koja ne povećava rizik za frakturu korena i perforaciju zida kanala. Pored toga, određivanje tačne radne dužine u suvom kanalu i razumevanje ograničenja i mogućnosti elektro-odontometara su od suštinskog značaja (Slika 8). **DT**

#### Literatura

1. Williams CB, Joyce AP, Roberts S. A comparison between in vivo radiographic working length determination and measurement after extraction. *J Endod* 2006;32:624-627
2. ElAyouti A, Weiger R, Löst C. The Ability of Root ZX Apex Locator to Reduce the Frequency of Overestimated Radiographic Working Length. *J Endod* 2002; 28:116-119
3. Venturi M and Breschi L. A comparison between two electronic apex locators: an in vivo investigation. *Int Endod J* 2005;38:36-45

#### O autoru



Richard E. Mounce, DDS  
Richard E. Mounce predaje širom sveta i veoma često publikuje. Radi u privatnoj praksi u Vancouveru, Wash. Drži intenzivne, jednodnevne endodontske kurseve u svojoj ordinaciji za male grupe stomatologa.

Za informacije kontaktirajte Dennis (360) 891-9111 ili pišite na e-mail adresu: RichardMounce@MounceEndo.com

## Zanimljivosti

### Zubobolja češće pogađa ridokose

Nedavna studija sprovedena u SAD otkriva da je genetika verovatno u pozadini povećane pojave zubobolje kod ridokosih ljudi. Istraživanje je identifikovalo novi gen melanokortin-1

receptor svojstven koži, kosi i očima, a koji utiče na način na koji ljudski mozak obrađuje bol, uznemirenost i strah. **DT**

### Rizik od prekoračenja preporučene doze cinka

Američko udruženje potrošača zdravstvenih proizvoda nedavno je izdalo upozorenje nacionalnog karaktera kojim ukazuje na štetne posledice upotrebe zubnih krema sa dodatkom cinka. Prema na-

vodima udruženja, izlaganje povećanim dozama cinka tokom upotrebe ovih zubnih krema može dovesti do neobjašnjive slabosti, gubitka čulnih osećaja ili drugih neuroloških simptoma. **DT**



## roeko Gelatamp

### Srebro zlata vredno!

- antibakterijski efekat sa produženim dejstvom zbog prisustva koloidnog srebra
- zaustavljanje krvarenja i stabilizacija krvarenja



Gelatamp - kombinacija sunderastog želatina i fino dispergovanog (koloidnog) srebra - zaustavlja krvarenje i sprečava ponovnu infekciju postekstrakcione rane. Srebro, koje već dugo ima primenu u medicini, ima antibakterijski efekat sa produženim delovanjem i organizam ga veoma dobro podnosi.

Gelatamp se upotrebljava za sigurno zbrinjavanje postekstrakcionih rana, kao i nakon drugih hirurških zahvata. Nakon aplikacije ostaje u rani i resorbuje se u potpunosti.

**Coltène/Whaledent GmbH + Co. KG**  
Raiffeisenstraße 30  
D-89129 Langenau  
Tel. +49 (0)7345 805 0  
Fax +49 (0)7345 805 201  
productinfo@coltenewhaledent.de

**Hipokrat Sistem doo**  
Mitropolita Stratimirovica 6  
21000 NOVI SAD  
Tel: 021 4740600  
Fax: 021 6360935  
info@hipokrat.co.yu

**Vetmetal doo**  
Savska 33/II  
11000 BELGRAD  
Tel: 011 3613799  
Fax: 011 3613799  
quick@eunet.yu

www.coltenewhaledent.com

**coltène  
whaledent**

# Odlične privremene nadoknade

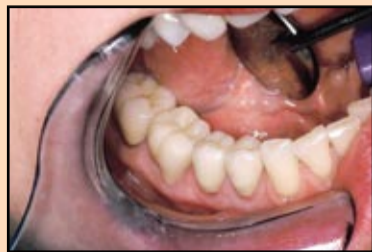*Džejms Grin (James Green) izveštava o novim materijalima za privremene nadoknade*

Upotreba akrilnih i kompozitnih tipova materijala za izradu privremenih krunica široko je raširena duži niz godina. Većina materijala koja je danas dostupna na tržištu zasnovana je na dvokomponentnom sistemu baze i katalizatora, u kompletu sa špricom za mešanje i aplikaciju. To omogućava laku upotrebu i jednostavno mešanje proizvoda uz njegovu jednostavnu i preciznu aplikaciju.

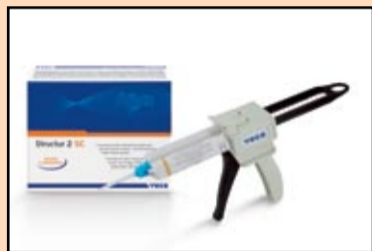Ključno za postizanje uspeha u postavljanju krunica ili mosta jeste izrada privremenih nadoknada koje ispunjavaju određene kriterijume kao što su estetski izgled (uključujući oblik zuba), stabilna okluzija, dugotrajnost i kvalitet uklapanja.

Svrha ovog članka je da analizira kako kompoziti Struktur 2 SC i Struktur Premium odgovaraju postavljenim ciljevima.

Trenutno, najpopularniji metod izrade privremenih nadoknada (u slučajevima gde se radi o relativno malim promenama na postojećoj strukturi) započinje uzimanjem otiska, bilo korišćenjem osnovne otisne mase ili osnovne otisne mase i silikona za korekcionu otisak, postojećeg zuba ili nadoknade. Ovaj jednostavan i pouzdan metod omogućuje oblikovanje osnove koja će biti dovoljno elastična da bi se mogla skinuti sa predminiranih mesta i interproksimalne površine bez kidanja i deformisanja, a pri tom i dovoljno kruta da odražava originalnu građu u najsitnijim detaljima (slika 1). Još jedna prednost ove metode je u tome što se osnova može držati u ordinaciji neograničeno dugo, bez deformisanja, sve dok konačna nadoknada ne bude gotova. U slučaju neželjenog gubitka ili oštećenja nadoknade, nova nadoknada se može brzo i lako izraditi.



Slika 1, slučaj 1: Privremena krunica od materijala Struktur 2 SC na zubu 46, prikaz precizne reprodukcije originalne krunice (koja mora biti zamenjena zbog hroničnog distalnog karijesa).

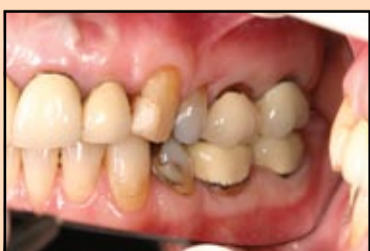

Slika 5: Promotivni set proizvoda Struktur 2 SC (samoobnavljajući materijal za privremene krunice i mostove u dozama za primenu).

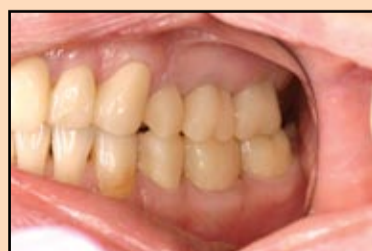Jedan od najznačajnijih aspekata uspešnog postavljanja krunice ili mosta jeste postizanje estetike mekih tkiva, a privremena nadoknada igra izuzetno značajnu ulogu u održavanju postojećeg izgleda, a u određenim slučajevima, ona pomaže izgradnji novog profila (slike 2 i 3).

Da bi konačna krunica imala profil prirodno izraslog zuba, gingiva se mora zadržati u željenoj poziciji. U suprotnom, u nekim slučajevima, može doći do povlačenja gingive i narušavanja estetike.

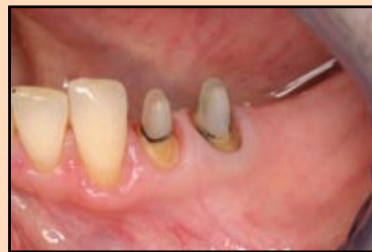Slike 2, 3 i 4 prikazuju kako uspeh u postizanju savršenog uklapanja nadoknade u probnoj fazi omogućuje održavanje idealnog ruba gingive tokom pripremanja subgingivalnih margina. Takav rezultat se lako postiže korišćenjem kompozita Struktur 2 SC, rad je veoma precizan a površina po stvrdnjavanju ima teksturu visoke polimerizacije i omogućuje lako



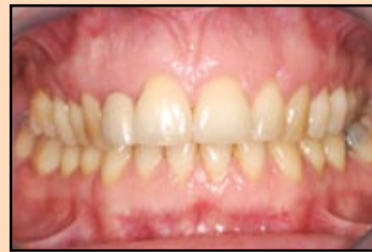Slika 12, slučaj 4: Predoperativni prikaz.



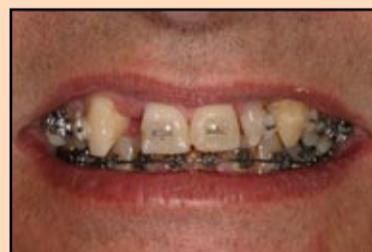Slika 13, slučaj 4: Nadoknade od materijala Struktur 2 SC sa izvucenim novim ivicama radi postizanja idealnog gingivalnog ruba.



Slika 2, slučaj 1: Prikaz mekog tkiva u probnoj fazi sa optimalnim rubom gingive.



Slika 6, slučaj 2: Predoperativni prikaz sa uskim bukalnim prostorom u području od 13 do 16.

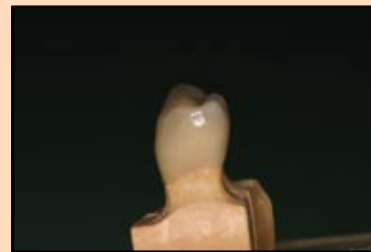

Slika 9, slučaj 3: Predoperativni prikaz.

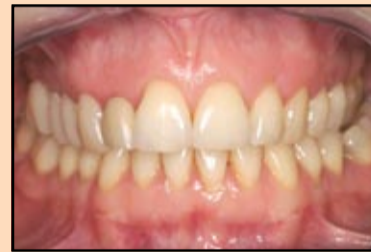poliranje. Ispolirana tvrda ivica nadoknade utiče na smanjenje prisustva bakterija na površini, a pacijentu olakšava održavanje higijene.

Jedan od problema, sa kojim sam se tokom godina suočavao prilikom korišćenja većine proizvoda koji su na tržištu, je taj da količina katalizatora i baze unutar aplikatora nije uvek jednaka. To znači da može doći do malih odstupanja u konačnoj kompozitnoj mešavini što za rezultat ima neznatne razlike u polimerizaciji materijala. Ovo uzrokuje dva nova problema. Prvo, tekstura površine može postati previše lepljiva što nadoknadu čini neurednom i teškom za poliranje. Drugo, mogu se pojaviti skriveni defekti u materijalu koji mogu biti uočeni tek danima nakon ugradnje nadoknade i njenog opterećenja zbog korišćenja.

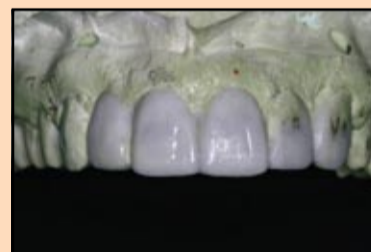Kompanija „Voco“ ponudila je rešenje ovog problema isporukom materijala koji je podeljen u dve identične doze katalizatora i baze što omogućuje idealnu kompozitnu razmeru i na taj način ujednačenu polimerizaciju, što u značajnoj meri sma-



Slika 3, slučaj 1: Prikaz profila nove krunice.



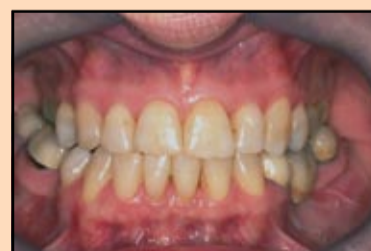Slika 7, slučaj 2: Prikaz vilice sa postavljenim nadoknadama od materijala Struktur 2 SC samo na zubima 15, 14 i 13.



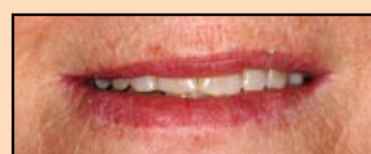Slika 10, slučaj 3: Otisak u vosku.

njuje pojavu opisanih problema u radu (slika 5).

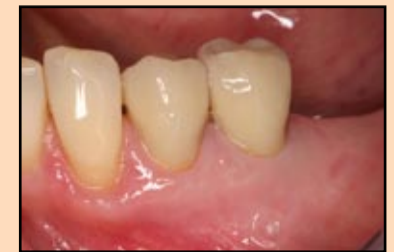Struktur 2 SC je samoobnavljajuća kompozitna smesa sa faznom polimerizacijom. Ovo omogućuje fleksibilnu fazu rada tokom koje se materijal još uvek može ukloniti gde je potrebno pre njegovog konačnog stvrdnjavanja, bez rizika od postizanja savršenog uklapanja. Ovo je naročito korisno tokom izrade mosta ili u radu sa većim brojem nadoknada. Vreme polime-



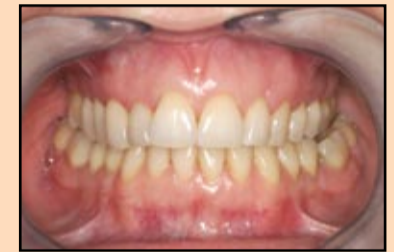Slika 14, slučaj 5: Predoperativni prikaz.



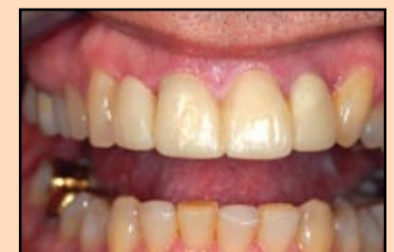Slika 16, slučaj 5: Predoperativni prikaz.



Slika 4, slučaj 1: Postavljena krunica.



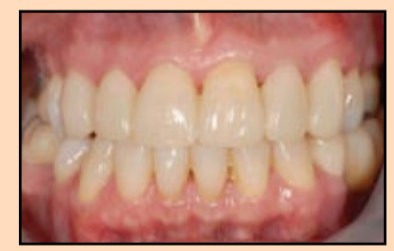Slika 8, slučaj 2: Konačne porculanske fasete na zubima 15, 14, 13 i 12.



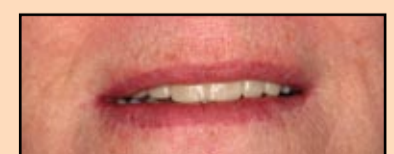Slika 11, slučaj 3: Nadoknade koje omogućuju kvalitetno uzimanje dijagnostičkog otiska u vosku, uključujući i prenos svih detalja texture površine, što u velikoj meri olakšava planiranje promena.

rizacije je pogodno i kratko, a konačno doterivanje i poliranje moguće je već nakon tri minuta.

U slučajevima gde se planiraju značajnije izmene okluzije ili spoljnog izgleda, upotreba dijagnostičkog voska za uzimanje otiska je bolja alternativa za izradu osnove nadoknade. Ponavljam da je sposobnost precizne reprodukcije trenutnog



Slika 15, slučaj 5: Privremene fasete od materijala Structure Premium. Visok sjaj postignut poliranjem u probnoj fazi održan je i nakon 14 dana tokom probe konačnih faseta.



Slika 17, slučaj 5: Privremene nadoknade 14 dana nakon postavljanja.



stanja ključna za započinjanje izrade nadoknade sa ciljem bilo kakve estetske ili okluzivne promene. Struktur 2 SC je dokazano pouzdan za primenu u ovim slučajevima (slike 6-11).

Uobičajen problem na koji se nailazi kod privremenih nadoknada je, kod subgingivalne preparacije, da ivice mogu biti veoma tanke i krhke. Ovo se dešava usled činjenice da nakon uklanjanja zuba odnosno čvrstog zubnog tkiva koje je pružalo potporu, meko tkivo može da se uvuče i upadne u prostor koji treba da popuni privremeni materijal. Krunica koja se postavlja na mesto oslabljene potpore može biti razlog za manje iritacije i povlačenje tkiva, što takođe dovodi i do narušavanja estetike tokom ili ubrzo nakon konačnog cementiranja. Da bi se ova pojava sprečila, često je neophodno pojačati margine privremene nadoknade da bi se postigli bolji rezultati. Materijal kao što je Struktur 2 SC omogućuje laku doradu, jednostavnim dodavanjem sloja kompozita ili akrilnog privremenog materijala (obe vrste materijala pokazuju izuzetno dobro vezivanje i gotovo nevidljiv spoj). Ni jedna vrsta materijala ne zahteva nikakvu posebnu tehniku vezivanja, što predstavlja značajnu uštedu vremena, troškova i nepotrebnog napora.

Grubi finiš na Struktur 2 SC lako se postiže korišćenjem diska za grubo poliranje bez opasnosti da dođe do loma čak i najtanjih rubova ivica. Fino poliranje se zatim vrši upotrebom diska za fino poliranje ili meke četkice da bi se postigao visoki sjaj.

*Slike 14-17 prikazuju privremene fasete dobijene primenom materijala Struktur Premium. Visoki sjaj je postignut u probnoj fazi i čuva se i nakon deset dana na probi konačnih faseta.*

Nakon nekoliko godina rada sa materijalom Struktur 2 SC impresioniran sam tvrdoćom materijala i suočio sam se sa svega nekoliko slučajeva pucanja, čak i prilikom rekonstrukcije mosta dužine do šest zuba. Podrazumeva se da održivost slučaja zavisi od adekvatnog smanjenja potpore zubne strukture i detaljne analize celokupnog zagriza.

Za regiju prednjih zuba, koja je za pacijente još važnija zbog izgleda privremenih nadoknada, kompanija „Voco“ plasirala je na tržište 2005. godine poseban materijal Struktur Premi-


um za privremene nadoknade unapredene estetike. Ovaj materijal predstavlja ispunu vrlo fine granulacije što mu daje izuzetne prednosti u radu na regiji prednjih zuba, s obzirom da omogućuje poliranje do vrlo visokog sjaja i ima poboljšane karakteristike vezivanja, što je važno kod postavljanja privremenih faseta kod kojih je visok nivo jačine veze neophodan radi održanja restauracije.

Moj zaključak je da su oba proizvoda kompanije „Voco“ na mene ostavila izuzetan utisak. S obzirom da sam radio sa većinom materijala koji su danas dostupni, nalazim da su ova dva proizvoda najpouzdanija i najisplativija materijala ovog tipa i želeo bih da ohrabrim sve kolege da ih isprobaju. **DT**

[www.dental-tribune.com](http://www.dental-tribune.com)

## O autoru

Džejs Grin (James Green) glavni je predavač i rukovodilac praktične obuke u bolnici Guy's Hospital u Londonu. Možete ga kontaktirati slanjem elektronske pošte na e-mail@[d3dental.co.uk](mailto:d3dental.co.uk)



## BRZO. LEPO. JEDNOSTAVNO.

### Privremene krunice i mostovi

- Struktur 2 QM  
Prirodna estetika u 7 boja: A1, A2, A3, A3.5, B1, B3, C2, BL  
Jednostavna upotreba  
Dugotrajni privremeni radovi: stabilan oblik i boja
- Struktur 2 SC  
Idealan za izradu privremenih krunica, inleja i onleja  
Bez pištolja za mešanje  
Tri boje: A1, A2, A3



Novi Sad  
Mitropolita Stratimirovića 6 · Tel.: +381 (21) 47 40 600  
Novi Beograd  
Bul. Zorana Đinđića 6b · Tel.: +381 (11) 30 15 356

