

# DENTAL TRIBUNE

The World's Dental Newspaper · Czech & Slovak Edition

Ročník 5, č. 8/2008

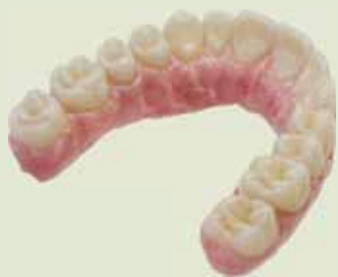Cena 90 Kč/116 Sk

MK ČR E 16557, ISSN 1801-7096

**Zirkonzahn**

Human Zirconium Technology

THE PRETTAU BRIDGE



100% ZIRKON

www.zirkonzahn.com

Názory



Redakce se zúčastnila II. odborného implantologického semináře v Praze, kde zazněla řada zajímavostí...

DT strana 3

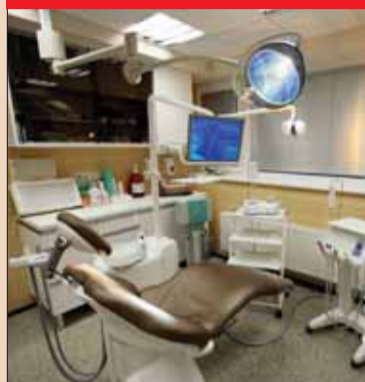Naše anketa



V předvánočním shonu si redakce udělala čas na zmapování „terénu“ v oblasti dentální hygieny. Výsledek posuďte sami...

DT strana 3

Trendy a inspirace



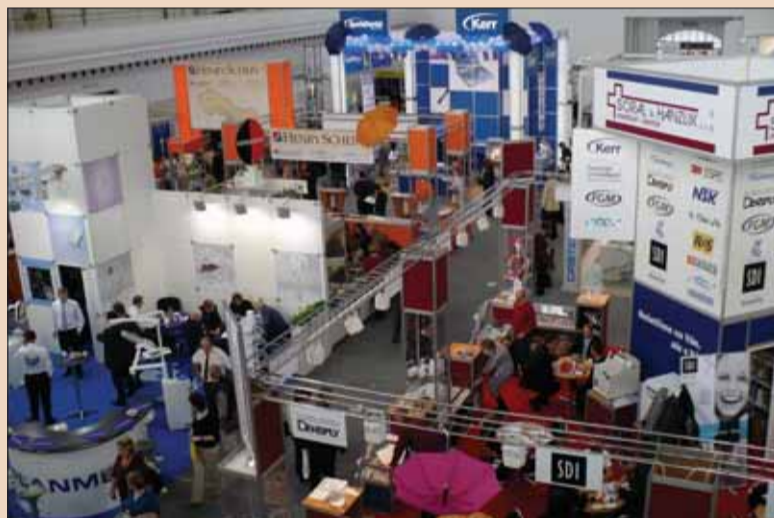Přinášíme rozhovor se specialistou v oboru maxilofaciální chirurgie MUDr. F. Slívou ze zlínského privátního zařízení Medifis Clinic.

DT strana 7

PF 2009

Do roku 2009 přeje redakce všem čtenářům úspěchy v pracovním i osobním životě!

## PRAGODENT 2008 – hořlavé téma



Ve dnech 16. – 18. 10. 2008 se měl konat 16. ročník PRAGODENTu - mezinárodního specializovaného veletrhu dentální techniky, nástrojů a služeb. Již tradičně se (alespoň první výstavní den) setkali na výstavišti v Praze - v Průmyslovém paláci stomatologové, laboranti, zubní technici i další zájemci o dentální novinky, techniku, materiály a služby. Ne všichni z vás ale měli možnost se na PRAGODENT dostavit a zúčastnit se...

DT strana 2

## Slovenské dentálne dni 2008

Dňa 9. 10. – 11. 10. 2008 sa opäť uskutočnila Medzinárodná špecializovaná výstava stomatologických a zubotechnických prístrojov, nástrojov a materiálov - SLOVENSKÉ DENTÁLNE DNI 2008.

V hale D v Bratislavskej Inchebe sa na celkovej výstavnej ploche 4300 m<sup>2</sup> predstavilo 72 vystavovateľov a spoluvystavovateľov z 8 krajín. Vystavovatelia zo Slovenska, Českej republiky, Nemecka, Rakúska, Talianska, Poľska, Indie a Pakistanu reprezentujú domácich výrobcov, predajcov, zástupcov zahraničných firiem a obchodníkov s komplet-



nou ponukou stomatologických prístrojov, zariadení a materiálov pre dentálne ordinácie a zubné techniky. Za výdatnej spolupráce

DT strana 4

## Estetika a předvídatelný výsledek řešení odhalených krčků

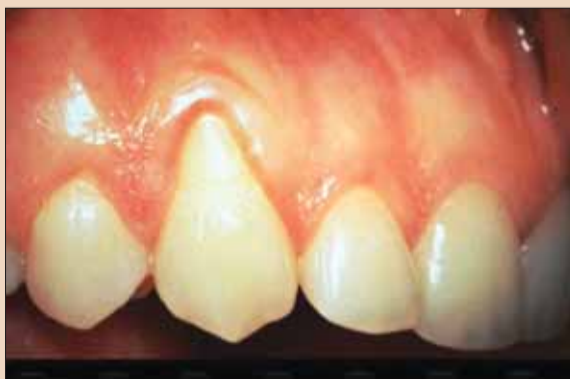David L. Hoexter, USA

Svět si dnes žádá estetický a mladistvý vzhled a současně dobré orální zdraví. „Obávané gingivální recesy“, které ukazují odkryté zubní krčky, hned na první pohled prozrazují stárnutí a ztrátu funkce. Souvisí s nimi negativní vzhledové aspekty, jako je nepřitažlivost a neestetičnost. Dobrou zprávou je, že existují chirurgické techniky, které tento stav zlepšují a napomáhají mladistvějšímu vzhledu.

V minulosti se používaly mechanické techniky k obnově zakrytí recesů. Tyto techniky zahrnovaly jednak přidávání materiálu narůžovělé barvy na kořen tak, aby vypadal jako dásně, jednak zhotovování korunek, jejichž apikální část byla z narůžovělé keramiky, která měla splýnout

s barvou okolní dásně, a zbytek korunky byl v barvě imitující sklovinu okolních přitokených zubů. Tato technika samozřejmě vyžadovala nenávratně obrousit zub a nikdy se nemohla zcela vyrovnat realistické přirozené barvě.

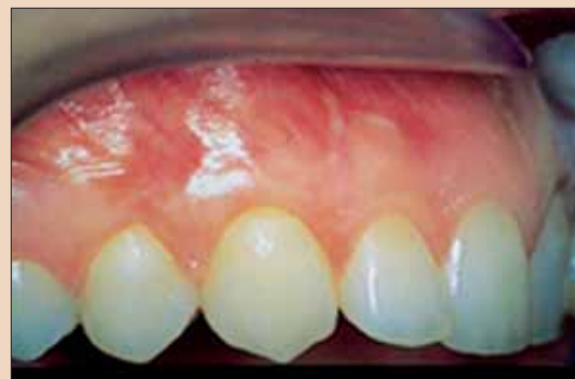Parodontální terapie, využívající chirurgické techniky posunu dásně, byla nabízena už v minulosti a uvádí se v literatuře jako úprava dásně ve stádiu před vznikem recesů. V minulosti byla však úspěšnost těchto technik proměnlivá. Hlavním důvodem této nepředvídatelnosti úspěchu byla absence prokrvování dásně nad kořenem. Posílení krevního oběhu u kořene by bylo pravděpodobnost úspěchu zvýšilo a regenerace tohoto krevního oběhu by byla nahradila to, čemu se říkalo naděje na přilnutí im-



Obr. 1 (případ 1): Před ošetřením, pohled na labiální recesus pravého horního špičáku. Odhalený kořen není citlivý. Izolovaný recesus bije do očí.

plantátu. Ale ještě tu zůstával problém nepředvídatelné míry odolnosti dásně proti tlaku.

Tento článek se zabývá způsobem regenerace attachmentu nebo



Obr. 2 (případ 1): Konečný pohled na regeneraci dásně, která zdravě a esteticky přilnula ke kořenu, splýnula se sousedními zuby, dá se čistit a má zdravě narůžovělou bělavou barvu keratinizované tkáně pro trvalý estetický příjemný vzhled.

opětovného připojení dásně, jejichž výsledek by se dal lépe předvídat. Já osobně této technice dávám přednost nejen pro její estetickou hodnotu, ale i pro snadnější údržbu po zákroku. Umožňuje pa-

cientovi čistit si zuby v této oblasti a udržovat si účinně a systematicky čistotu a zdraví ústní dutiny v okolí posunutého laloku.

DT strana 8



Jednalo se o záměr ČSK vytvořit rekord v počtu vyfotografovaných úsměvů a v loňském roce se do objektivu fotoaparátu usmálo (a tudíž i odhalilo obsah svých úst) 1195 lidí. Letošní novinkou byla také Komorní kavárna před pódiem, která umožnila větší komfort a pohodlí při sledování doprovodného programu. Stánky byly vyzdobené, zásobované různými dárkovými a reklamními ukázkovými předměty a vzorky a připravené na nápor následujících dní.

Jsem ráda za celou redakci, že jsem se s některými z Vás, kteří si udělali čas ještě „zavčasu“, měla možnost osobně se setkat na našem stánku, pohovořit, vyslechnout si kladné ohlasy a reakce na některé články a autory a doplnit jejich domácí knihovnu o stará či zahraniční čísla DT.

Co následovalo je asi každému z vás známo, média věnovala tomuto tématu značný prostor, přeci jen pro připomenutí a rekapitulaci vám výtíženým...

Otevírací doba pro návštěvníky veletrhu byla 9:00 až 17:00. I vystavovatelé a organizátoři se poté stačili naštěstí vzdálit a opustit prostory paláce. Tam totiž v 19:15 ještě téhož dne vypukl nezkrotný a mohutný požár – největší v Praze od roku 1989, který zcela zničil levé křídlo historické budovy. Je to přesně ta část Průmyslového paláce, kde byl umístěn i stánek Dental Tribune. Zůstaly jen obvodové zdi. Hasičům se podařilo zachránit střední trakt a pravé křídlo, takže někteří „šťastní“ si mohli druhý den přijít vyzvednout své věci. Škody jsou odhadovány na miliardu korun, ale každý z vás si dokáže představit cenu nejnovějšího zubařského křesla. A našly se i stánky, kde jich firmy měly k předvedení sedm! Fakt, že právě probíhala výstava PRAGODENT a budova byla plná chemikálií, sprejů, rtuti a zubních past, dal navíc při požáru i po něm zabrat řadě hasičských specialistů – chemiků.

Je samozřejmě škoda, že veletrh po prvním dnu skončil tímto způsobem – nepodařilo se naplnit záměr, se kterým je každoročně chystán. Doufejme jen, že další akce, které jsou pro vás připravovány nejen na rok následující a o kterých budeme přinášet zprávy, nepostihne nic podobného, a aktivity všech, kteří se pro vás a tím i pro vaše pacienty snaží o co nejlepší, nejhlubší a nejširší informovanost v oboru, nepřijdou vniveč. DT

## Editorial šéfredaktorky

Vážení čtenáři, vážené čtenářky,

pomalou minul čas svatomartinského vína, a pokud jde o francouzský marketingový název tak čas Beaujolais Nouveau (což se má k vínu například jako mléčné zuby k zubům), a přichází sezóna svátků a konce roku spojená s přejídáním, vánočním cukrovím a jinými sladkými a kulinářskými dobrotami, které jistě zubům neschvějí. A také čas tradičně vzpomínaných zapáchnutých rybích kostí v dutině ústní. I když to už není parketa z vašeho oboru, ale spíše chirurgů. Ještě, že je těch povolání více, že ten dělá to a ten zas tohle, že existují například hasiči, kteří z PRAGODENTu 2008 zachránili nějaké produkty (viz náš článek v tomto čísle), které vy budete moci ještě využít, a zejména že existuje možnost začít další rok „na novo“ v podobě všech těch krásných (a neplněných!) novoročních předsevzetí, která mají obvykle zdroj především v hlubinách našeho špatného svědomí. Ať už jíte ryby a čistíte si chrup po každém jídle či nikoliv, ať už trávíte svátky s rodinou nebo „u trouby“, přeji vám všem překrásný vánoční čas, pohodu a úspěšný rok, který nás čeká, rok 2009.

MgA. et Mgr. Adéla Čermáková Vlčková



© Leoš Kučera - HZS Praha 2008

▶ DT pokračování ze strany 1

Expozice byly skvěle připraveny, firmy předváděly prototypy nové technologie a prezentovaly své produkty s nasazením a elánem. Celý první čtvrtletní den proudily historickou budovou davy zvědavých a lačných odborníků z oboru zubního lékařství a využívaly i doprovod-

ného programu, který probíhal paralelně na čtyřech různých místech. Návštěvníci a zájemci si mohli vybrat, zda si poslechnou uvítací projev pana doktora Vokurky, připojí se k diskusnímu fóru na téma Ekonomika stomatologické praxe pana doktora Šusty, poslechnou si autorské čtení paní doktorky Kotové či se zapojí do projektu Země úsměvů.

## DENTAL TRIBUNE

Vydává Dental Tribune International

© 2008, Dental Tribune International GmbH. All rights reserved. MK ČR E 16557, ISSN 1801-7096 Dental Tribune vychází obvykle desetkrát ročně. Vlastníkem autorského práva pro Čechy a Slovensko je Dental Tribune CZ+SK, s. r. o. Všechna práva vyhrazena. Dental Tribune se snaží o maximální přesnost klinických informací a informací o produktech výrobců, ale nemůže nést odpovědnost za platnost tvrzení o produktech nebo za typografické chyby. Vydavatelé též nepřebírají odpovědnost za názvy produktů nebo tvrzení a prohlášení inzerentů. Názory vyjádřené autory jsou jejich vlastní názory a nemusí vyjadřovat názory Dental Tribune.

**Group Editor**  
Daniel Zimmermann  
d.zimmermann@dental-tribune.com

**Managing Editor**  
Jeannette Enders  
j.enders@dental-tribune.com

**President/CEO**  
Peter Witteczek  
p.witteczek@dental-tribune.com

**Executive Vice President Finance**  
Dan Wunderlich  
d.wunderlich@dental-tribune.com

**License Inquiries**  
Jörg Warschat  
j.warschat@dental-tribune.com

**Accounting**  
Manuela Hunger  
m.hunger@dental-tribune.com

**Marketing & Sales Services**  
Daniela Zierke  
d.zierke@dental-tribune.com

**Product Manager**  
Bernhard Moldenhauer  
b.moldenhauer@dental-tribune.com

**Executive Producer**  
Gernot Meyer  
g.meyer@dental-tribune.com

**Ad Production Manager**  
Marius Mezger  
m.mezger@dental-tribune.com

**Designer**  
Franziska Dachsels  
f.dachsels@dental-tribune.com

### Regionální kanceláře

**Česká republika a Slovensko**  
MgA. et Mgr. Adéla Čermáková Vlčková  
Dental Tribune CZ+SK, s.r.o., Na Sádce 780/20,  
149 00 Praha 4, Tel.: +420 725 590 572  
Internet: www.dental-tribune.cz  
E-mail: a.vlckova@dental-tribune.com

**Asia Pacific**  
Tony Lo  
Room 1602, 108 Java Road,  
North Point, Hong Kong  
Tel.: +852-3118-7508, Fax: +852-3118-7509

**Evropa**  
Daniela Zierke  
Holbeinstr. 29, 04229, Leipzig, Germany  
Tel.: +49-48474-502, Fax: +49-48474-173  
Internet: www.dti-publishing.com  
E-mail: info@dental-tribune.com

**Severní a Jižní Amerika**  
Anna Wlodarczyk  
215 West 35th Street, Suite 801,  
New York, NY 10001, U.S.A.  
Tel.: +1-212-244-7181, Fax: +1-212-244-7185

## II. odborný implantologický seminář v Praze

Dne 21. 11. 2008 se uskutečnil v Praze na Stomatologické klinice 3. lékařské fakulty UK – v krásné moderní Syllabově posluchárně - II. Odborný implantologický kongres pořádaný Českou společností pro implantologii (ČSI). Ta byla založena 16. 11. 2006 a jejím cílem je „systematické vzdělávání a zvyšování odborné způsobilosti v oboru dentální implantologie členů i nečlenů této společnosti“. A redakce Dental Tribune nesměla chybět!

Přednášely kapacity jako Dipl. Ing. Holger Zipprich z Německa, který vysvětlil příčiny a důsledky mikropohybu ve spojení implantát-abutment (nástavba) a zároveň jeho působení na okolní

tkáně, MUDr. Maher Taha dd., Ph.D. z České republiky objasnil periimplantitidy - příčinu, diagnózu a léčbu. Ve svém příspěvku definoval periimplantitidu a periimplantátovou mukositudu jako možné příčiny selhání implantátu. Dr. Rainer Hassenpflug z Německa přiblížil cílenou implantologii s 3D zobrazovací metodou a technikou operačních šablon, výhody 3D vyšetření jako možnost zjistit horizontální a vertikální nabídku kosti a milimetrová přesnost a Dott. Ing. Alessandro Motroni z Itálie popsal dva druhy rekonstrukce 3D – pro simulaci a pro diagnostiku a ukázal jak si pohodlně zobrazit jednotlivé řezy.

O akci byl v mrazivém pátečním dni velký zájem, Sylla-

bova posluchárna poskytovala vhodné zázemí, přednášky byly perfektně připravené i s názornými obrázky a byl zajištěn profesionální překlad přednášek. Účastníci pak se zaujetím hleděli na plátno a hltali nákresy i informace. Výklad všech byl dobře připravený s gradací a (což se ne vždycky všude povede), reálné načasování sedělo přesně s časovým rozvrhem. Prof. MUDr. T. Németh, DrSc, závěrem zhodnotil celou akci jako zdařilou a kladl při tom na srdce mladším kolegům, jak důležité je správné vyšetření a soustavné vzdělávání v oboru. Na konci získali všichni účastníci semináře certifikáty a body. Zubní lékaři 50, zubní technici, dentální hygienistky, sestry a asistentky po bodech. **DT**

## WaterPik, jednička mezi ústními irigátory

Dentální irigátor WaterPik pomáhá více než půlstoletí zlepšovat orální zdraví mnoha pacientů. Jeho unikátní schopnost rozrušit patogenní bakterie subgingiválního biofilmu pomáhá redukovat parodontální infekci a následné chronické zánětlivé změny.

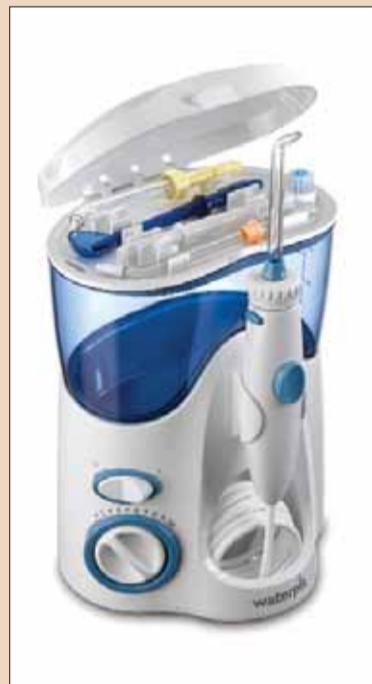Mnoho klinických studií irigátorů prokázalo, že každodenní používání sprchy redukuje zubní kámen, gingivitidu, krvácení při sondáži chobotů a hloubku chobotů, parodontální patogeny a zánětlivé mediátory hostitele. Jednou z velmi významných vlastností sprch je jejich masážní účinek. Proud vody tryská totiž v krátkých pulzacích (1200 nebo 1450 pulsů za minutu), které stimulací dásní optimalizují krevní mikrocirkulaci.

### Trysky pro různé čištění

Trysky vstříkují koncentrovaný vodní paprsek, který umožňuje provádět výplach vodou nebo antibakteriálním roztokem. Jejich ergonomický tvar dopraví antiseptický roztok i do obtížně čistitelných distálních prostor. Speciální PikPocket tryska je na konci opatřena měkkou pryžovou špičkou, jež umožní dopravit antibakteriální roztok až 6 mm subgingiválně. Ortodontická tryska je na konci osazena štětečkem připomínajícím „solo“ kartáček, který velmi efektivně odstraňuje nežádoucí plak a zbytky potravin z fixních ortodontických rovnátek. Standardní tryska účinně narušuje maturovaný zubní plak. Tryska na očistu jazyka ve tvaru kávové lžičky odstraňuje z povrchu jazyku bakterie, které mohou způsobovat nežádoucí zápach z úst. Trysky jsou barevně odlišené.

### WaterPik WP 100 rodinná ústní sprcha

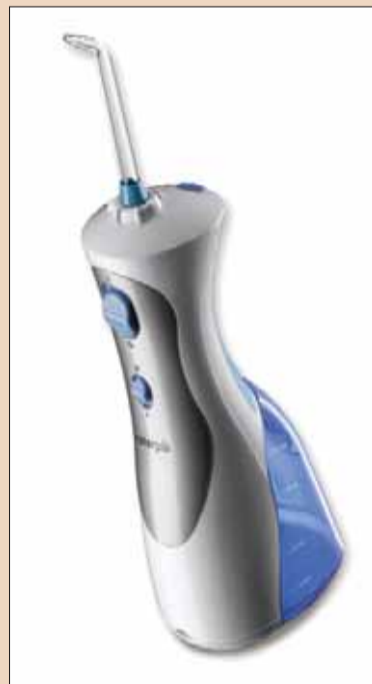Tento model je vhodný pro celou rodinu. Vyznačuje se moderním designem, velmi tichým



chodem a bohatou výbavou. Otočný desetistupňový regulátor tlaku je prakticky umístěn na těle přístroje a umožňuje individuálně nastavit optimální tlak vody v rozmezí 0,69 – 6,85 barů. Odnímací 600 ml nádrž je opatřena víkem, které je otevírací a zároveň slouží jako zásobník trysek. Součástí výbavy jsou standardní trysky (3 ks) a trysky na očistu jazyka (3 ks), jedna ortodontická tryska a Pik Pocket tryska na subgingivální výplachy.

### WaterPik WP 450 první přenosná sprcha

První ústní sprcha speciálně navržena i pro pacienty s rovnátky. Regulovatelný tlak, pulzující paprsek vody a speciální ortodontická tryska se štětečkem perfektně vyčistí okolí zámečků, proud vody rozruší maturovaný plak a odstraní zbytky potravin. Irigátor Ultra Cordless je přenosný a dobíjecí (přístroj vydrží nabitý přibližně 1 týden - stav baterie závisí na četnosti používání přístroje). Ústní sprcha má moderní design, je lehká a dobře



skladná (vhodná i na cesty). Tato sprcha má pulsaci 1450 pulsů za minutu a dva stupně regulace tlaku 3,10 a 5,17 barů. Ve standardní výbavě jsou zastoupeny po jedné ortodontická, PikPocket a standardní tryska. Nechybí zde ani tryska na očistu jazyka. Obsah nádržky pojme 210 ml tekutiny.

### WaterPik WP 70 pro malé prostory

Tato rodinná ústní sprcha je vhodná do menších koupelňových prostor. Součástí výbavy je totiž držák na zeď, na který lze irigátor zavěsit. Tento model se vyznačuje nejvyšším objemem nádrže, do které se vejde až 1000 ml roztoku. Posuvný regulátor tlaku umístěný přímo na rukojeti umožňuje jeho snadné ovládání. Tlak lze regulovat v rozmezí 0,49 – 5,91 barů při konstantní pulsaci 1200 pulsů za minutu. Na rukojeti se rovněž nachází tlačítko pro krátkodobé přerušování irigace. Součástí výbavy jsou čtyři barevně odlišené standardní trysky a jedna tryska na očistu jazyka.

## Předvánoční anketa na téma dentální hygiena

Ať už je názor prezidenta či viceprezidenta (ČSK) na důležitost dentální hygieny a oddělitelnost od zubařů jakýkoliv, naše redakce se vás rozhodla rozptýlit předvánoční anketou!

A jak jinak než na téma dentální hygieny. Ta se totiž poslední dobou jako téma objevuje docela hojně v tisku. Zajímá vás, jak ji vnímají lidé (pacienti)? Jak jsou informováni? Jak odhodlaní? Vydali jsme se do ulic a položili jim otázku:

Co Vám říká termín „dentální hygiena“ a jak často ji absolvujete?

*Pan Radek, 17 let:*

„Dentální hygiena? To jako myslíte ústní hygienu? Jako čištění zubů a tak? Absolvovat? Já si normálně čistím zuby. Někdy teda zapomenu, ale jinak si to hlídám.“

*Slečna Jitka, 23 let:*

„Slyšela jsem o tom, ale k zubaři chodím minimálně. A to hlavně když mě něco bolí. Nechápu totiž, proč bych měla jít k zubaři jen proto, aby mi vysvětlil, jak se drží kartáček a v jakém směru jím mám kroužit a ještě mu za to platit. Nesmysl.“

*Paní Alena, 32 let:*

„Na dentální hygienu chodím pravidelně. Dost mi to pomáhá. Pochopila jsem spoustu věcí a dozvěděla se, jak o sebe správně pečovat. A když už člověk investuje tolik peněz do krémů na pleť a do kosmetiky, tak proč by měl zanedbávat svoje zuby.“

*Pan Zdeněk, 49 let:*

„Jasně, chci, aby mi moje zuby ještě nějakou dobu vydržely, takže jsem dal na doporučení svého zubaře a na hygienu chodím pravidelně jednou za půl roku. Jedná se o kontrolu a odstranění zubního kamene.“

*Pan Aleš, 27 let:*

„No, říká mi výcuc peněženky. Ale když už člověk vráží takový prachy do nesmyslů, tak proč ne do bílých zubů. A navíc to nebolí, takže v pohodě.“

*Paní Eva, 53 let:*

„Abych pravdu řekla, necítím se na definici dentální hygieny a asi u každého spočívá v něčem jiném. Někomu sestřička odstraní zubní kámen, někomu poradí s problematickými zuby, někomu poradí se správnou volbou pasty. Já se snažím nechodit příliš k zubaři – i když by to asi nerad slyšel, ale snažím se chodit na hygienu a zanedbávat ji ani doma.“

*Paní Olga, 44 let:*

„Říká mi konečně dobrý pocit z vyčištěných zubů. Načerpávám vždycky rady a moudra a šířím je po celé rodině. Líbí se mi, že hygienistky mají více času než doktoři, mají chuť Vám říct, že je k dispozici nový přípravek na



zuby a tak. Pak doma víc hlídám děti, čím a jak si čistí zuby.“

*Pan Aleš, 39 let:*

„Chodím jednou za tři měsíce a rád. Sám si nikdy tak důkladně zuby vyčistit nedovedu. Navíc tam umí i báječně odstranit povlak a ještě máme čas na žerty.“

*Slečna Veronika, 26 let:*

„Jé, to se mě ptáte akorát. Ještě před týdnem bych vám vůbec nedokázala odpovědět, ale včera jsem byla poprvé a jsem nadšená. Mám totiž přecitlivělé zuby na teploty, kyseliny a tak a doteď jsem trpěla. Kousnout si do čerstvého jablka pro mě bylo třeba absolutní peklo. Ale včera mi poradili různé zubní pasty na citlivé zuby, ústní vody a tak. Super.“

*Pan Rudolf, 67 let:*

„O tom jsem někde četl. V Euru nebo kde. Mělo by se jednat o preventivní prohlídky a jakési kosmetické zákroky. Ale mě na takové věci neužije. Když jsem byl mladší, nic takového nebylo. Je to snad trend 21. století?“

*Paní Zdena, 35 let:*

„Je to úkon, při kterém specialista odstraní zubní kámen, plag a pigmenty. Pracuji totiž jako hygienistka.“

*Slečna Jitka, 18 let:*

„Vždycky jsem snila o bílých zubech. A teď je díky pravidelným návštěvám dentální hygienistky mám. Ona mi pomohla zpočátku a teď se o ně pravidelně starám i sama. Chci se prostě líbat a líbit!“

*Slečna Kateřina, 25 let:*

„Nic mi to neříká. Vážně. Asi jsem mimo, ale dentální cokoliv nesleduju. Čistím si zuby a i tak teď právě trpím. Se zubama moudrosti. Takže mě to dřív nebo později čeká a budu se muset objednat k zubaře, ale abych absolvovala nějakou zubní hygienu, to si nedokážu vůbec představit.“

*Pan Petr, 59 let:*

„Nevím, o čem mluvíte. A pokud je to něco u zubaře, tak leda vyhození peněz. To si dám radši pivo, než bych se smažil v křesle.“ **DT**

► DT pokračování ze strany 1

společnosti Incheba, a. s., bola výstava doplnená programom pre zubných technikov a už po tretíkrát Medzinárodným stomatologickým kongresom, poriadaným Slovenskou komorou zubných lekárov, Slovenskou stomatologickou spoločnosťou a Slovenskou komorou sestier a pôrodných asistentiek – sekciou sestier pracujúcich v zubnom lekárstve.

Na samotnom kongrese sa zúčastnilo cca tristo zubných lekárov a stovadsať sestier, čo svedčí o rok čo rok vzrastajúcom záujme o odborné programy, ktoré aj t.r. mali vysokú úroveň.

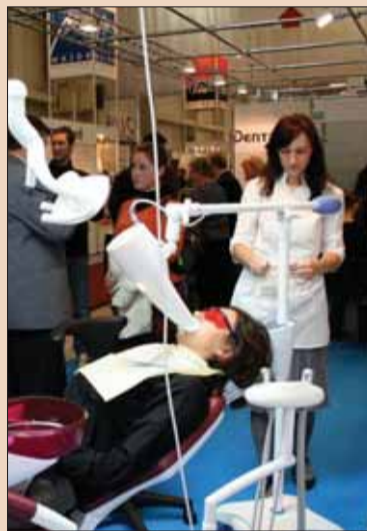Ako po minulé roky ani tentorok na výstave sme nechýbali ani my Dental Tribune International. Naším čitateľom sme ponúkli možnosť zapojiť sa do „klubu“ pravidelných odberateľov našich novín. Ponúkli sme Vám možnosť k nahliadnutiu

našich medzinárodných výťažkov z celého sveta. To je jedinečná možnosť byť oboznámený s dianím a vývojom stomatológie, zubotechniky a ortodoncie aj v iných krajinách ako je Slovensko a Čechy. Ďalej možnosť predplatného zaujímavých stomatologických katalógov ako aj kúpe rôznych stomatologických publikácií. Pretých aktívnejších sme ponúkli ako aj ponúkame možnosť publikácie či inzercie v našich novinách. Na výstave sa roz-  
dalo množstvo výťažkov novín Dental Tribune a Today.

šších novinách. Na výstave sa roz-  
dalo množstvo výťažkov novín Dental Tribune a Today.

Ďalej by sme sa chceli v mene celého DTI poďakovať za vernosť zo strany čitateľov a firiem za úspešný rok 2008. Pretože aj vy všetci ste súčasťou nášho tímu. DT

Roman Drienovský  
a Martin Turdoň ml.  
foto: DT a Incheba.sk



## Slovenskí študenti zubného lekárstva v Európe



Po rokoch v úlohe pozorovateľa sa 6. septembra 2008 v chorvátskom Záhrebe na meetingu EDSA (European Dental Students Association – Európska asociácia študentov zubného lekárstva) stali študenti zubného lekárstva v Košiciach plnohodnotnými členmi asociácie.

Jana Ohlasová, študentka 4. ročníka zubného lekárstva, zastupovala Lekársku fakultu Univerzity Pavla Jozefa Šafárika v Košiciach na konferencii študentov „zubáriny“ z celej Európy. Na 42. meetingu v Chorvátskom hlavnom meste sa zúčastnilo viac ako 90 študentov z 25 krajín vrátane Ruska, Iránu aj Egypta a konečne druhýkrát po sebe v jednom roku aj Slovensko. V apríli toho roku bol ešte v úlohe pozorovateľa na 41. meetingu EDSA vo Varne hájiť slovenské farby a reprezentovať „UPJŠku“ Peter Novák (4. ročník ZL, KE). Cieľom konferencie, ktorá sa usporadúva dvakrát do roka je komunikácia medzi študentmi jednotlivých

krajín, prezentácia aktivít na lokálnej a národnej úrovni, zapájanie sa do medzinárodných projektov, možnosť získať nové kontakty, rozhľad, motiváciu pre získavanie nových profesionálnych vedomostí a zdokonaľovanie sa v jazyku. Konfrontujú sa formy vzdelávania v jednotlivých krajinách ale aj možnosti rozšíriť si vzdelanie a získať skúsenosti počas pobytu „EVP“ (European Visiting Program) na fakulte v zahraničí, ktoré sú hádam iba zatiaľ pre slovenských študentov pomerne obmedzené. Práve členstvom v európskej a časom aj medzinárodnej organizácii sa zvýši mobilita študentov, čo prispieje k ďalšiemu skvalitneniu vzdelávania v obore zubného lekárstva aj na Slovensku.

Študenti zubného lekárstva na v Košiciach nie sú pasívni poslucháči. Zapájajú sa do preventívnych programov podporujúcich zvyšovanie „dentálneho“ povedomia obyvateľstva. Okrem iného: „Deň pre zdravie 21.-25. 11. 2008“ (Spolok medikov mesta Košice a Spolok študentov zubného lekárstva v Košiciach); „V novembri má každý tretí čistý zub“ (projekt SKZL); „Dental Alarm“ (Curaprox). Ďalšou pozitívnu informáciou je nadviazanie kontaktov medzi košickými a bratislavskými študentmi zubného lekárstva.

Aj Komora zubných lekárov na Slovensku má svojich „benjamínkov“ a budúcich prespektívnych zubárov a zubárky... DT

## Vliv adenoidní vegetace na rozvoj malokluze

Derek Mahony, Austrálie & Kevin Williams, USA

Dokončení z minulého čísla

Následkem toho dochází k růstu obličej. Svalové úpony mají také vliv na dentoskeletální vývoj. Spojení muskuloskeletálního systému ovlivňuje dýchání, žvýkání, polykání a mluvení.<sup>2</sup>

Porozumění základům růstu a vývoje obličej je důležité, neboť k hypertrofii adenoidní tkáně dochází v době největšího růstu obličej, tj. probíhají současně. Růst obličejového skeletu může být brzděn abnormálně vyvinutou adenoidní tkání. Důsledkem toho je zvláštní způsob polykání a mluvení. (Obr. 4)

### Růst a vývoj adenoidní vegetace

Lymfoidní tkáň, o které je řeč, je jako nosní mandle běžnou součástí Waldeyova okruhu (Linder – Aronson, 1970). Waldayerův okruh je systém lymfoidní tkáně okolo hltanu. Zahrnuje nosní mandli, tubární mandle, postranní hltanové provazce, patrové mandle a jazykovou mandli (Obr. 5). Nosní a jiné mandle mají rozdílný embryonální původ a cytologii, přesto jsou obě ale součástí tohoto okruhu.<sup>10</sup> Na vzniku adenoidní vegetace se nejspíše podílejí

bakterie. S hyperplazií lymfoidní tkáně je spojován *Haemophilus influenzae* a *Staphylococcus aureus*. Struktury adenoidní lymfoidní tkáně jsou vystlány respiračním řasinkovým epitelem, který normálně pokrývá stěny horního a zadního úseku hltanu. V průběhu onemocnění dochází ke změně distribuce dendritických buněk (buněk prezentujících antigen, APC). Výsledkem je zmožnění dendritických buněk v kryptách a extrafolikulárních prostorech a snížení jejich počtu v povrchovém epitelu.

Lymfoidní tkáň není v časném dětství nápadná. Symptomy značného vývoje nosní mandle jsou nejčastější mezi druhým a dvanáctým rokem. V období adolescence dochází ke zmenšení rozsahu nosní mandle a současně k růstu nosohltanu. V dospělosti nacházíme nosní mandli jen zřídka. Pokud je přítomna, pak v atrofovaném stavu. Příčina involuce Waldeyera okruhu je stále předmětem výzkumů.<sup>12</sup> Nerovnováha ve vztahu mezi zvětšeným nosohltanem/nosohltanovým průduchem a zvětšením nosní mandle, které jej doprovází, může mít za následek zúžení nosního průduchu a zhoršení nasofaryngeální obstrukce.<sup>10</sup>

Zvětšení nosní mandle přibliž-

ně v šesti letech je znázorněná křivkou s vrcholem zvonovitého tvaru. V tomto období však také začíná involuce (Obr. 7). Růst obličej je doprovázen zvětšováním nosní mandle. Vzhledem k tomu, že baze lebni tvoří stěchu nosohltanu, je důležité důkladně vyšetřit růst a vývoj kraniofaciálního komplexu proto, aby bylo možné posoudit velikost a konfiguraci nasofaryngeálního průduchu. Abnormální adenoidní vegetace, která v dětství vzniká, může vyplnit nosohltan a rozšířit cestou choan do nosu.<sup>15</sup> Excesivní růst nosní mandle většinou brání normálnímu růstu obličej a může mít za následek vznik abnormálního dýchání, ucpaní nosu, chrápání, dýchání ústy, spánkovou apnoe,<sup>4</sup> dysfunkci Eustachovy trubice/zánět středního ucha, zánět paranazálních dutin, poruchu růstu obličej, problémy s polykáním, snížené vnímání chuti, zhoršení čichu a problémy s mluvením.<sup>12</sup>

Mnoho lékařů je toho názoru, že by se překážka měla odstranit co nejdříve chirurgickým zákrokem, který se nazývá adenektomie. Studie pod vedením Havase a Lowingera však ukázala, že u jedné třetiny dětských pacientů, kteří byli sledováni, nebyla tradiční adenektomie v léčbě in-

tranazální extenze adenoidní tkáně ucpávající choany úspěšná. U této části studované populace byla úspěšná léčba „adenektomií powdered-shaver“ (strojové seříznutí), pomocí níž bylo možné provést kompletní odstranění ucpávající adenoidní tkáně a zajistit tak průchodnost.<sup>15</sup>

### Obstrukce horního nosního průduchu a dýchání ústy

Za normálních okolností funguje nos jako filtr, vzduch se v něm před vstupem do průdušek a do plic otepluje a zvlhčuje. Nosní průduch také vytváří rezistenci a tím přispívá ke vzniku negativního nitrohruďního tlaku, který pomáhá pohybu bránice a mezižeberních svalů při dýchání. Tento podtlak žene vzduch do alveolů.<sup>7,15</sup>

Normální rezistence se pohybuje od 2 do 3,5 cm H<sub>2</sub>O/L/Sec a díky němu vzniká velký tracheobronchiální proud, který umožňuje okysličení alveolů nacházejících se nejdále na periférii. Naproti tomu dýchání ústy má za následek nízkou průtokovou rychlost přichozícího vzduchu a snižuje nazální rezistenci. Plíce jsou potom málo poddajné.<sup>7</sup> Podle studií krevních plynů mají lidé, kteří používají k dýchání ústa, o 20% nižší parciální tlak

kyslíku v krvi, což souvisí s nižší poddajností plic a sníženou průtokovou rychlostí vzduchu.<sup>7,16</sup>

Mezi faktory přispívající k obstrukci horního nosního průduchu patří: anatomické zúžení průduchu, vývojové anomálie, makroglosie, zvětšení krčních a nosních mandlí, nosní polypy a alergická rýma.<sup>5</sup>

S ohledem na téma tohoto článku se zaměříme na zvětšení nosní mandle. Existuje mnoho studií, které spojují adenoidní vegetaci a následnou obstrukci nasofaryngeálního průduchu se vznikem skeletálních či dentálních abnormalit.<sup>14</sup>

Obstrukce průduchu, která je následkem překážky v dutině nosní nebo hltanu, vede k dýchání ústy, od něž se odvíjejí změny jako například otevřená ústa, snížená poloha jazyka, anterio a posteriorotace mandibuly a odchylky v pozici hlavy. Tyto změny se dějí proto, že organizmus má snahu průduch stabilizovat. Jak již bylo probráno výše, obličejivé struktury jsou modifikovány změnami polohy měkkých tkání, které narušují rovnováhu tlaků působících na zuby a kosti (Obr. 7). Při dýchání ústy navíc odchylky svalů ovlivňují žvýkání,

DKL



# Vyrobeno z NEREZ OCELI a SKLA

## D.E.T. CHAIRS D1

### Design

**Soupravy D1** kombinují elegantní design s pokročilou technologií. Nabízíme neobvyklé pracovní prostředí, výjimečný vzhled a ergonomii.

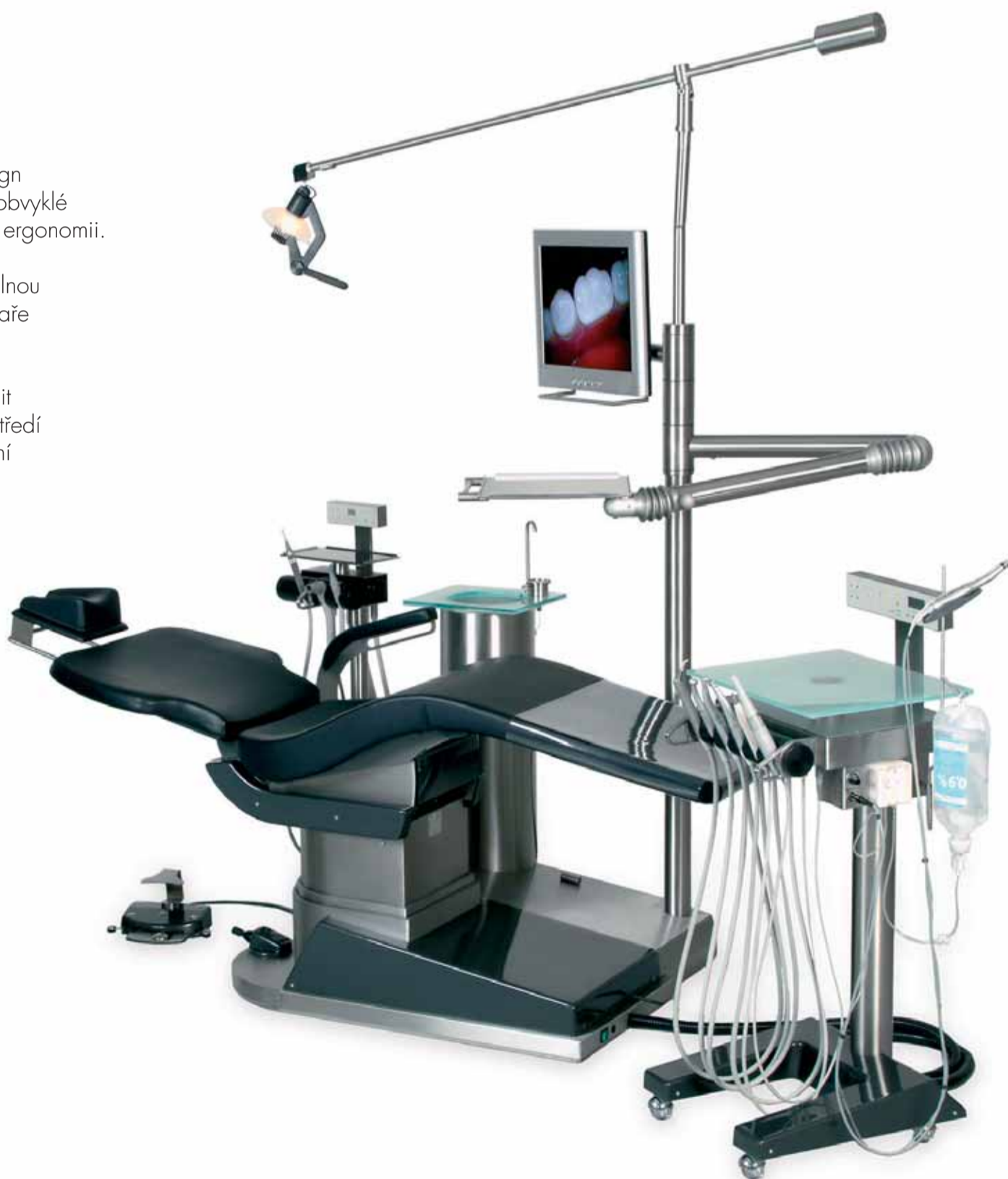Naprostou ergonomií rozumíme pohodlnou pracovní pozici jak pro ošetřujícího lékaře tak pro asistenta.

Myslíme i na pacienta a to tím, že pocit příjemné atmosféry z vyjimečného prostředí mu umožňuje zapomenout na počáteční nepříjemné pocity.

### Funkčnost

**Model D1plus** nabízí plnou integraci implantologického motoru do sestavy. Výhodou této konstrukce je zcela jasný: všechny kroky ošetření mohou být aktivovány jednoduchým ovladačem na nožním ovladači. Nepotřebujete žádné další přístroje.

Možnost ovládání křesla nohou pomocí joysticku a přechodu na naprogramované polohy zajišťuje sterilní práci.



Dovozce:

ROD a.s., Na Sádce 780, 149 00 Praha 4, Tel.: 224 314 806, Fax: 224 311 812, [www.rodpraha.cz](http://www.rodpraha.cz)

[www.dkl.de](http://www.dkl.de)

► DT pokračování ze strany 4

polykání a fonaci, neboť tyto funkce jsou na svalech závislé.<sup>2</sup>

### Malokluze: stále předmětem diskuzí

Existuje v souvislosti s adenoidní vegetací, nazální obstrukcí a malokluzí vztah mezi příčinou a následkem? Dentofaciální změny, které jsou spojeny s blokádu nosního průduchu, byly popsány roku 1872 C. V. Tomesem jako facies adenoidea. Tomes vymyslel tento výraz na základě svého přesvědčení, že zbytnělá nosní mandle je základní příčinou nazální obstrukce, jejímž vlivem vznikají značné změny v dento-faciální oblasti.<sup>7</sup>

Podle Tomese měly děti, které dýchaly ústy, často úzké zubní oblouky tvaru písmene V (Obr. 8). Úzká čelist vzniká následkem dýchání ústy, kdy má jedinec pootevřená ústa a jazyk v nízké poloze. Vlivem nerovnováhy mezi tlakem jazyka a tvárovým svalstvem komprimuje tvářové svalstvo alveolární výběžek v úseku premolárů. Dolní čelist se současně uchyluje dozadu. Tyto pochody, probíhající v témže momentě, jsou součástí kompresorové teorie<sup>11</sup> (Obr. 9).

Tomesův názor byl ve třicátých letech podpořen mnoha předními ortodontisty. Ti prohlašovali, že obstrukce průduchu je důležitým etiologickým faktorem vzniku malokluze. Rubin uvedl, že pro stanovení pacientova stavu je nezbytné vyjádření rhinologa i ortodontisty.<sup>7</sup> Malokluze vzniká spojením normálních poměrů v jednom zubním oblouku s obloukem protilehlým.<sup>5</sup>

Obstrukce průduchu spojená se ztrátou tlaku jazyka na palatinální a lingvální úseky dutiny ústní způsobuje změny na maxile. Poloha jazyka však také hraje důležitou roli ve vývoji mandibuly. Jeho patologicky nízké umístění může vést k retrognatii mandibuly, jeho vkládání mezi zuby se může odrazit v okluzních anomáliích předního úseku.

Ke změnám maxily dochází v transverzálním směru, kdy vzniká úzký obličej a patro a často zkřížený skus, v sagitálním směru, pro nějž je charakteristický vznik retruze maxily a konečně ve směru vertikálním, ve kterém se objevuje zvětšený palatinální sklon ve spojení s bází lebni, a výrazné prodloužení dolní přední části obličeje.

K nejčastějším anomáliím skusu se řadí zkřížený skus (zadní a / nebo přední), otevřený skus, předkus a orální sklon horních i dolních řezáků.<sup>2</sup> Mahony a Linder – Aronson se ve svých objevech shodli na významné korelaci mezi změnou typu dýchání a zmenšením mandibulárního/patrového úhlu u dětí po adenektomii.<sup>22</sup>

Podle mínění některých autorů není zmíněný typ obličeje pravidelným nálezem spojeným s adenoidní vegetací, dýcháním ústy ani určitým typem malokluze. Také prohlašují, že neexistuje souvislost mezi příčinou a následkem adenoidní vegetace, nazální obstrukce/ dýchání ústy a malokluzí. Zastánci tohoto názoru věří v dědičnost patra tvaru V a zavrhnou možnost indukce dýcháním ústy. Hartsooh (1946) v hodnocení literatury týkající se dýchání ústy učinil závěr, že tento typ dýchání není primárním etiologickým faktorem vzniku malokluze. Whitaker (1911) navíc prostřednictvím studie 800 dětí, které prodělaly adenektomii nebo tonzilektomii, zjistil, že pouze 50 % z nich trpělo dentální anomálií, která vyžadovala ortodontickou terapii.

Existuje předpoklad, že adenoidní vegetace a zvětšené mandle jsou následkem nedostatku hormonu štítné žlázy. Nedostatek tohoto hormonu spouští aktivaci obranných mechanismů, ke kterým patří hypertrofie lymfoidní tkáně. Ortodontista Vig je toho názoru, že bez doložené totální nazální obstrukce je jakýkoli chirurgický či jiný terapeutický postup, který by zlepšil dýchání nosem, pouze empirický a z hlediska ortodontie obtížně obhajitelný.<sup>7, 17</sup>

### Zhodnocení nazální respirace

Vztah mezi nazální obstrukcí a změnami v dentoalveolární oblasti či malokluzí je stále předmětem výzkumu a diskuzí mezi ortodontisty. Korelace mezi funkčními problémy a morfologickými rysy se ještě musí ustálit. Bez ohledu na různé názory na tuto problematiku by měli lékaři každého pacienta pečlivě vyšetřit.

#### Navrhovaný postup:

- 1) Při vstupu pacienta do ordinace by si měl lékař všimnout pozice hlavy a toho, zda má během nádechu zavřená ústa.
- 2) Měla by být zaznamenána alergická rýma, stejně tak jako častá nachlazení či sinusitidy.
- 3) Důležité je stanovení rodinné alergické anamnézy.
- 4) Lékař by se měl zajímat o pacientův spánek. Je přítomná spánková apnoe, hlasité chrápaní nebo otevřená ústa?
- 5) Pacient je požádán, aby sevřel rty. Tím by se mělo odhalit ztížené dýchání nosem. Poté se uzavře jedna nosní dírka a pozoruje se průchodnost druhé, následuje stejný postup s druhou nosní dírkou. (Obr. 10)

Zhodnocení průchodnosti nosního průduchu je komplikované, zvláště pak zdá-li se průduch klinicky nedostatečný, ale fyziologicky je zcela funkční. Oddělené rty či otevřená ústa nejsou

vždy spolehlivým ukazatelem dýchání ústy. Dýchání nosem je často doprovázeno dentálními poměry, které způsobují polohu s otevřenými ústy.<sup>10</sup>

### Zhodnocení nosní mandle

Oblast nosohltanu a nosní mandle je možné hodnotit několika metodami:

- 1) Určením rentgenografického poměru nosní mandle/ nosohltanu (Laterální rentgenografie hlavy)
- 2) flexibilní optickou endoskopií (Obr. 11)
- 3) akustickou rinometrií a
- 4) přímým měřením během operace.

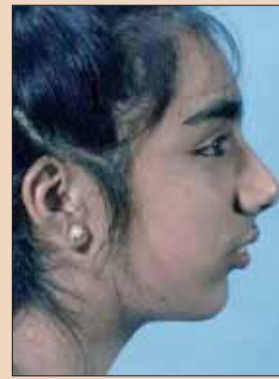Posledně jmenovaný způsob je vzhledem k tomu, že se prostor měří ve třech rozměrech, považován za nejpřesnější.<sup>12</sup> Laterální rentgenografie hlavy je přídatná diagnostická metoda používaná v ortodontii, která se používá k hodnocení obstrukce horního průduchu u dětí.<sup>14</sup> (Obr. 12).

### Terapie nazální obstrukce

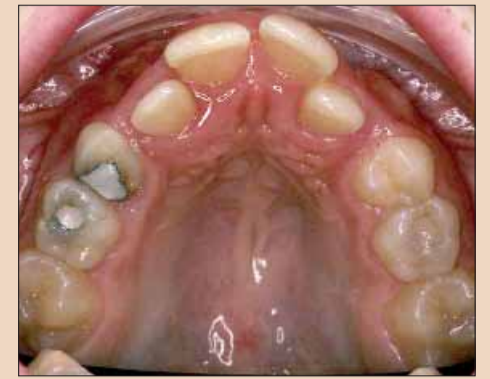- 1) Adenektomie včetně nebo bez tonzilektomie je indikována, pokud je příčinou horní nazální obstrukce zvětšená nosní mandle, případně tonzily.<sup>7</sup> Powered-Shaver adenektomie spojená s endoskopickou vizualizací je nápomocná v odstraňování adenoidní vegetace obzvláště vysoko v nosohltanu. Tato technika umožňuje dokonalejší odsranění ucpávající tkáně. Výsledkem je spolehlivější rekonstrukce nosního průchodnosti.<sup>15</sup>
- 2) O operaci septa (v dětství indikované vzácně) se uvažuje při značném vychýlení septa, které pak ucpává průduch. Konzervativní operace septa nemá u rostoucích pacientů nepříznivý vliv na růst dento-faciální oblasti.<sup>7, 18, 19, 20</sup>
- 3) Expanze maxily (RME nebo SME) – ortodontický zákrok rozšiřující nosní klenbu.<sup>7, 18</sup> (Obr. 15)
- 4) Kryochirurgie nebo elektrochirurgie – metoda volby pro pacienty s vasomotorickou rýmou.<sup>7</sup>
- 5) Bipolární radiofrekvenční ablace (alergická rýma) – prováděná v lokálním umrtvení.
- 6) Spodní turbinektomie, používající motorové přístroje.
- 7) Používání nosních sprejů.

### Závěr

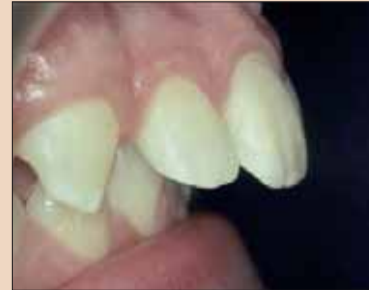Vliv adenoidní vegetace na výraz obličeje, malokluzi a způsob dýchání je již sto let předmětem odborných debat. Literatura nabízí několik teorií. Zdravotníci zaměřující se na prevenci vzniku malokluze nemožnou ignorovat počáteční roky pacientova růstového cyklu. Ve



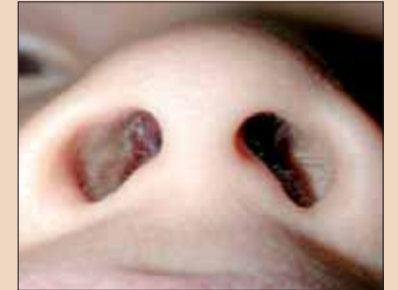Obr. 7



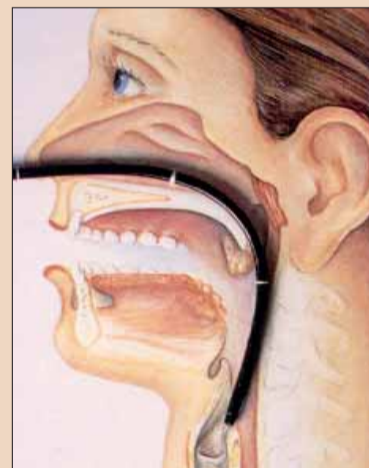
Obr. 8



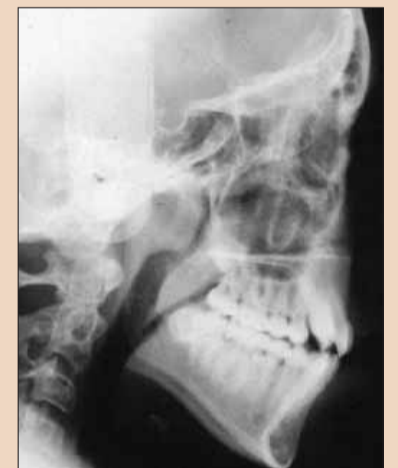Obr. 9



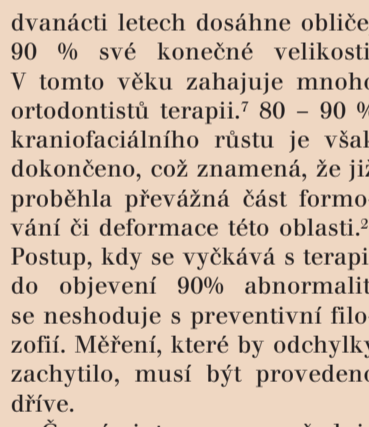
Obr. 10



Obr. 11



Obr. 12



Obr. 13

dvanácti letech dosáhne obličeje 90 % své konečné velikosti. V tomto věku zahajuje mnoho ortodontistů terapii.<sup>7</sup> 80 – 90 % kraniofaciálního růstu je však dokončeno, což znamená, že již proběhla převážná část formování či deformace této oblasti.<sup>21</sup> Postup, kdy se vyčkává s terapií do objevení 90% abnormalit, se neshoduje s preventivní filozofií. Měření, které by odchylky zachytilo, musí být provedeno dříve.

Časná intervence vyžaduje multidisciplinární přístup. Jen tak pacient dosáhne plného uzdravení. Integrovaný přístup ve vyhodnocování, diagnostice a léčbě je neefektivnější. Na prevenci i v léčbě pacientů se zvětšenou rezistencí nosního průduchu musí spolupracovat lékaři primární péče, zubní lékaři, alergologové, otorinolaryngologové a ortodontisté.

Po stanovení diagnózy je nutné zhodnotit celková rizika a přínosy časně intervence. Jsou posouzeny dědičné vlivy a faktory vrostředí, největší důraz je však kladen na zajištění správného dýchání nosem během časněho dětství, kdy roste obličej.

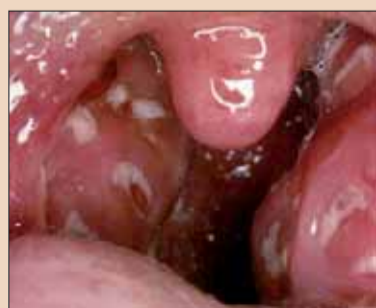Na obrázku 14 je možné srovnat vzhled mladé dívky před a po terapii, které byla odstraněna adenoidní vegetace, prodělala expanzi maxily a prošla léčbou fixním ortodontickým aparátem. Původní návrh byl odstranit všechny čtyři premoláry.

Pro získání nejčerstvějších informací v pokračujícím vzdělávání prosím navštívte [www.fullfaceglobal.com](http://www.fullfaceglobal.com)

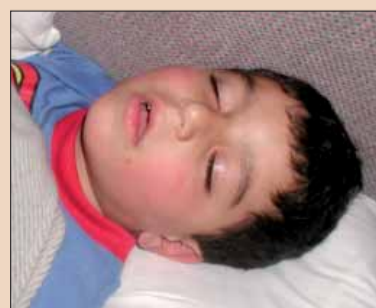(Ohledně seznamu literatury kontaktujte vydavatele.) DT

### Literatura

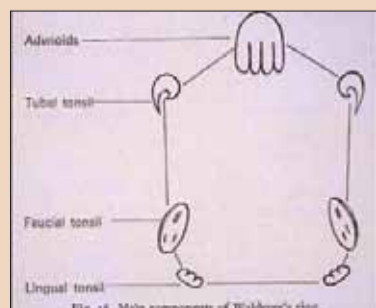
1. Mattar, SE, Anselmo-Lima, WT, Valera, FC and Matsumoto, MA, Skeletal and Occlusal Characteristics in Mouth-Breathing Pre-School Children, J Clin Pediatr Dent 2004 28(4):315-318.
2. Valera, FC, Travitzk, LV, Mattar, SE, Matsumoto, MA, Elias, AM, Anselmo-Lima, WT, Muscular, Functional and Orthodontic Changes in Pre-School Children with Enlarged Adenoids and Tonsils, Int J Pediatr Otorhinolaryngol 2003, Jul; 67(7):761-70.
3. Khurana, AS, Arora, MM, Gajinder S., Relationship Between Adenoids and Malocclusion, J Indian



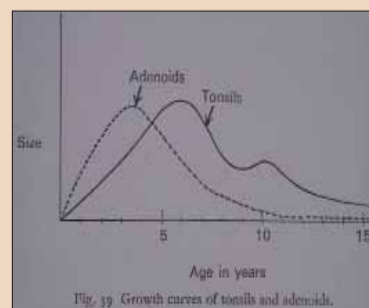
Obr. 3



Obr. 4



Obr. 5

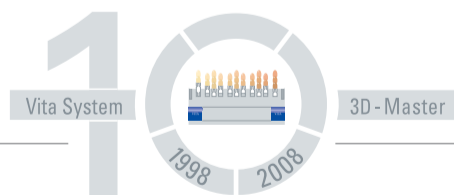


Obr. 6

- Dental Ass., April 1986; 58:145-145.
4. Pellán, P., Naso-Respiratory Impairment and Development of Dento-Skeletal, Int JO Fall; 16(3):9-11, 2005
  5. Soxman, JA, Upper Airway Obstruction in the Pediatric Dental Patient, Gen. Dentistry July-August; 52:313-315, 2004.
  6. Ranly, DM, Craniofacial Growth, Dent Clin NA, July; 44(5):457-470, 2000.
  7. Rubin, RM, Effects of Nasal Airway Obstruction on Facial Growth, Ear, Nose & Throat J, May; 66:44-53, 1987.
  8. Pistolas, PJ, Growth and Development in the Pediatric Patient, The Functional Orth. 12-22 Winter 2004/Spring 2005.
  9. Enlow, DH, Hans, MG, Essentials of Facial Growth; 5, 79-98, 206, 1996
  10. Diamond, O, Tonsils and Adenoids: Why the Delima? Am J Orthod., Nov. 78(5) 495-505, 1980.
  11. Linder-Aronson, S, Adenoids: Their Effect on the Mode of Breathing and Nasal Airflow and Their Relationship to Characteristics of the Facial Skeleton and the Dentition, Acta Oto-laryng Suppl, 265:5-132, 1970.
  12. Casselbrant, MC, What is Wrong in Chronic Adenoiditis/Tonsillitis Anatomical Considerations, Int J Pet. Oto 49(1):135-S135, 1999.
  13. Havas, T, Lowinger, D, Obstructive Adenoid Tissue an Indication for Powered-Shaver Adenoidectomy, Arch Otolaryngol Head Neck Surg: July 2002; 128:789-791.
  14. Oulis, CJ, Vadiaka, GP, Ekonomides, J, Dratsa, J, The Effect of Hypertrophic Adenoids and Tonsils on the Development of Posterior Crossbite and Oral Habits, J Clin Pediatr. Dent, Spring; 18(3) 197-201, 1994.
  15. Adams, GL, Boies, CR, Papiella, MM, Boies' Fundamental Oto. Philadelphia WB Sanders 1978.
  16. Ogura, JH, Physiologic Relationships of the Upper and Lower Airways, Ann Otol Rhinol Laryngol, 79; 495-501, 1970.
  17. Vig, PS, Sarver, DM, Hall, DJ, et al, Quantitative Evaluation of Nasal Airflow in Relation to Facial Morphology, Am J Orthod, 79:263-272; 1981.
  18. Gary, LP, Brogan, WF, Septil Deformity Malocclusions and Rapid Maxillary Expansion, Orthodontist 4; 1-15, 1972.
  19. Cottle, MH, Nasal Surgery in Children, Eyo, Ear, Nose and Throat Monthly; 50:52-58, 1951.
  20. Jennes, JL, Corrective Nasal Surgery in Children: Long Term Results, Arch Otolaryngol; 79:145-151, 1964.
  21. Mahony, D., Page, D. The Airway, Breathing and Orthodontics; Ortho Tribune, 8-11.
  22. Mahony, D., Linder-Aronson, S. Effects of adenoidectomy and changed mode of breathing on incisor and molar dentoalveolar heights and anterior face heights. AOJ; 20:93-98, 2004.

INZERCE

## VITA Easyshade® Compact – Jen krátký okamžik pro přesné určení barvy zubu.



VITA

Digitální, bezdrátový, lehký a mobilní – existuje tolik důvodů, abyste se rozhodli pro VITA Easyshade Compact. Každý z nich představuje zisk. S novou generací digitálních přístrojů pro měření barvy během sekundy určíte a zkontrolujete barvu zubu. VITA Easyshade Compact je navržen pro všechny barvy

systému VITA 3D-MASTER a barvy VITAPAN classical A1–D4. Tento přístroj na špičkové technické úrovni si Vás získá svojí spektrofotometrickou měřicí technikou a vysokou přesností měření. Přesvědčte se sami. Více informací naleznete na [www.vita-zahnfabrik.com](http://www.vita-zahnfabrik.com).

**INTERDENT PRAHA**  
Foerstrova 12  
100 00 Praha

**NWD Česko**  
Bratislavská 30  
602 00 Brno

**Medica-Dental-Depot**  
Seifertova 383/II  
379 01 Třeboň

**VITA - Čeněk Neruda**  
Plaňanská 1  
108 00 Praha 10  
Tel. 602 302 002

### O autorech:



**Dr. Kevin Williams** vede dvě zubní ordinace se zaměřením na ortodontii a ústní chirurgii v Greenville and Spartanburgu v Jižní Karolíně. Titul zubního lékaře získal v roce 1993 na Medical University of South Carolina. Jeho zájem o průchodnost nosu a malokluzi se vyvinul z případu jeho dětí, u kterých se tento problém objevil. Dr. Williams je členem Akademie všeobecné stomatologie a kvalifikovaný asistent senior v Mezinárodním sdružení ortodontistů.  
E-mail: [drkwilliams@aol.com](mailto:drkwilliams@aol.com)



**Dr. Derek Mahony** absolvoval Fakultu zubního lékařství na Univerzitě v Sydney a magisterský program ortodontie na Univerzitě v Londýně. Je členem Mezinárodní akademie zubních lékařů a celosvětově je považován za průkopníka v upozorňování zubních lékařů na časnou indikaci ortodontické terapie. Dr. Mahony se aktivně účastnil výzkumu, který se zabýval spojitostí mezi zúženým zubním obloukem maxily a problémy s dýcháním nosem, nepříznivým růstem v oblasti obličeje a systémovými zdravotními problémy jako nočním pomočováním. Má za sebou více než 400 přednášek s ortodontickou tematikou ve více než 30 zemích. Dr. Mahony je také praktikujícím lékařem. Tématem jeho zkoumání je etiologie malokluzie a řízení růstu obličeje. Dále je členem redakčního kruhu pěti mezinárodních dentálních časopisů a vydavatelem časopisů Australasian Association of Orthodontics a Orofacial Orthopaedics (AAOO) Journal. Hostuje na Univerzitě PUC – Rio v Brazílii a provádí všechny výkony v oblasti ortodontie a dentofaciální ortopedie včetně aplikace funkčních přístrojů, léčby poruch temporomandibulárního kloubu a diagnostiky a léčby problémů souvisejících s obstrukcí nosního průduchu, jako je například chrápání nebo spánková apnoe.  
E-mail: [info@derekmahony.com](mailto:info@derekmahony.com)

► DT pokračování ze strany 1

Uplatnění techniky řízené tkáňové regenerace (GTR) podporuje krevní oběh v implantované dásni. Existuje předpoklad úspěšného používání techniky GTR při zakrývání zubních kořenů. Využívaná dásňová tkáň dárce by měla být podobná požadované výsledné tkáni. Z estetického hlediska by měla mít stejnou histologii a barvu. Pokud bude však fyziologicky podobná, estetický aspekt bude přirozeně následovat.

Zóna externí keratinizace, která souvisí s novým krevním oběhem, by měla mít víc než 3 mm, i když oblast vlastního připojení tkáně na kořen může být menší. Vnější množství bělavě růžové zrohovatělé tkáně by mělo navazovat na okolní daseň. Výsledkem by měla být zdravá tkáň, která přilnula na zub a pokud možno v maximální možné míře i na okolní tkáň v laterálním i koronálním směru.

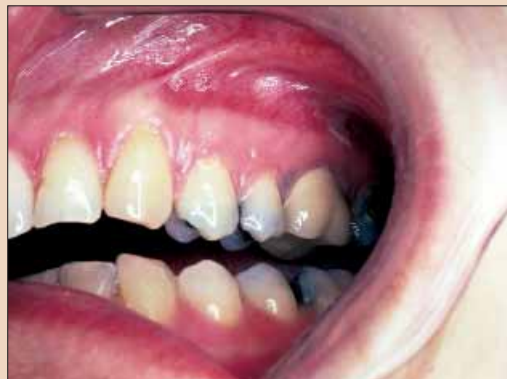Příkladem nejoblíbenějších technik druhotného připojení dásně může být například laterálně posunutý lalok, šikmo laterálně posunutý lalok, koronální repozice, volný dásňový implantát apod. O správné volbě obvykle rozhoduje množství a kvalita dostupné sousední tkáně, umístění keratinizované tkáně a její rozsah a jakost zkušeností lékaře.

Technika GTR vyžaduje vytvoření nového krevního oběhu v dásni nad odhaleným kořenem bez cév. Za tímto účelem se musí dojít k tvorbě a nejméně osmi týdnu udržování prostoru pro nový krevní oběh.

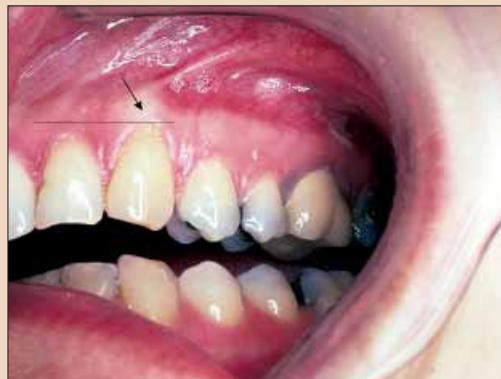K zajištění růstu a vedení růstu nových progenitorových buněk posunutá tkáň se využívá membrána, která udržuje potřebný prostor. Tato membrána může být buď vstřebatelná nebo nevstřebatelná. Oba typy fungují a zachází se s nimi snadno. Je však mezi nimi významný rozdíl.

Nevstřebatelná membrána musí být po 8 – 12 týdnech fyzicky odstraněna. Za tímto účelem musí být pacient znovu podroben lokální anestezii, oblast musí být rozříznuta a membrána vyňata. V případě vstřebatelné membrány není další chirurgický zákrok a další lokální anestezie pacienta potřeba. Tím ušetříme pacientovi náklady a nepříjemnosti druhé lokální anestezie. Z těchto důvodů dávám při zakrývání kořenů přednost vstřebatelné membráně.

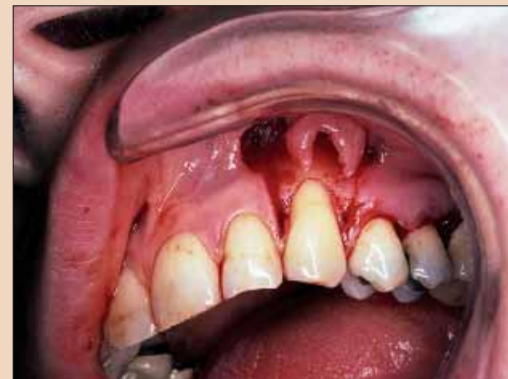Následují příklady ukazující výhody technik zakrývání zubních kořenů s předvídatelnou mírou úspěšnosti. Tyto případy představují vylepšení estetického vzhledu zakrytím původně odhalených kořenů a ukazují možnost obohacení cílů obnovy ustupující dásně o estetický aspekt, který si předtím operátor neuvědomoval. Samozřejmě základním předpokladem operativního zakrytí zubního kořenu je obnova dásně a zachování zdravé ústní dutiny. Kosmetického efektu, který je naším konečným cílem, lze



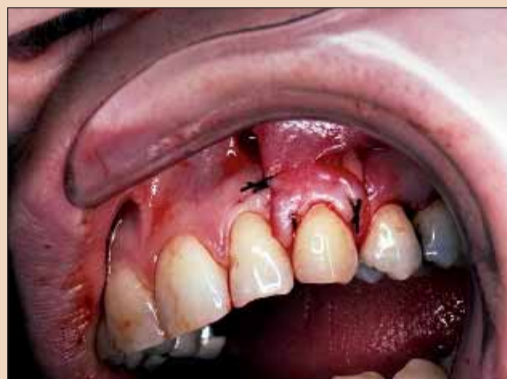Obr. 1 (případ 2): Před zásahem, levý horní špičák (zub č. 10) s odhaleným kořenem a výrazným vzhledovým rozdílem oproti premolárům.



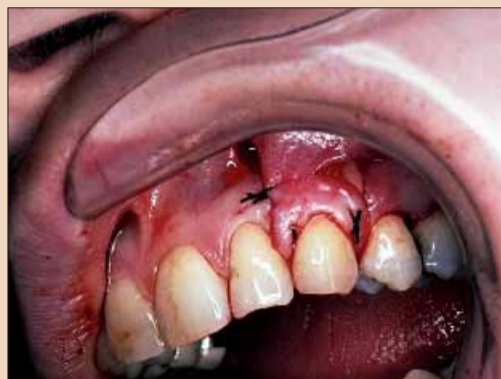Obr. 1A (případ 2): Šipka ukazuje na ústup dásně na zubu 23. Vodorovná tečkovaná čára ukazuje rozdíl mezi zubem 23, postranním řezákem a oběma premoláry.



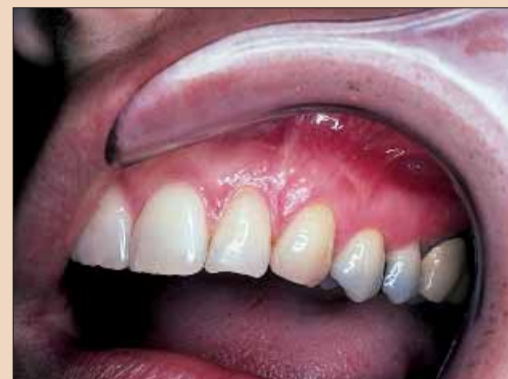Obr. 2 (případ 2): Odhalený kořen a zbylá zdravá kost. Byla vyvinuta mimořádná snaha o zachování mezizubní papily.



Obr. 3 (případ 2): Umístění vstřebatelné pojivové tkáně pokrývající odhalený kořen po celé části, která má být znovu zakryta.



Obr. 4 (případ 2): Koronárně posunutý dásňový lalok s keratinizovanou tkání umístěný na cementosklovinnou hranici a připevněný stehy.



Obr. 5 (případ 2): Závěrečný pohled ukazující fyziologickou i estetickou regeneraci, zakrytí kořene odhaleného ústupem dásně. Všimněte si vztahu se sousedními zuby. Na snímku původního stavu (obr. 1) vidíme dentogingivální úpon postranního řezáku ve více apikální pozici k úponu špičáku. nyní je dentogingivální úpon špičáku apikálnější v porovnání s postranním řezákem a esteticky přechází v daseň premolárů.

dosáhnout jedině při zajištění zdravé dásně a možnosti jejího udržování jednoduchými technikami čištění zubů a ústní dutiny.

Případ 1 představuje pacientku s viditelnou izolovanou oblastí ústupu dásně v ústech, která je až příliš často pozorována. Špičák vpravo nahoře je jasným příkladem odhaleného kořene, zejména v kontrastu s okolní zdravě vypadající dásní. Pacientka se bojí usmát a naučila se usmívat se s přetaženým horním rtem místo přirozeného úsměvu s odhalenými horními zuby. To samozřejmě přidává jejímu úsměvu na chladnosti.

Jak vidíme (obr. 1), rozsah odhaleného kořene je značný a kořen má žlutavou barvu. Odhalený kořen je někdy citlivý na teplé a hlavně na studené, i když ne vždy. Odhalený kořen dává také prostor vývoji zubního kazu na krčku. Ať už je odhalený krček považován za příznak stárnutí nebo nezdravý stav ústní dutiny, v každém případě brání zdravému vřelému úsměvu, jaký by si pacientka přála kolem sebe rozdávat.

Pomocí spolehlivé techniky zakrytí recesu, jejímž výsledkem je znovupřipojení ustoupivší dásně a obnova její plné narůžovělé zdravé barvy, jsme obnovili vzhled postiženého kořene, který nyní vypadá podobně jako sousední zuby a jejich daseň (obr. 2) Nová daseň současně zakrývá dříve odhalenou část zubu. Oblast již není nepříjemná na pohled jako dříve a úsměv opět odhaluje zdravá ústa a chrup.

Případ 2 představuje pacienta, který měl recesus, jenž ovlivňoval rovněž vzhled sousedních zubů. Tento příklad je daleko běžnější než předchozí typ, často však zůstává bez povšimnutí, protože nevytváří nápadný kontrast se svým okolím, který jsme

viděli v případě 1. Odborná diagnóza byla odkázána do mé ordinace místním všeobecným zubním lékařem, neboť ústup dásně tohoto typu způsobil, že příslušný zub vypadal mnohem delší než sousední zuby.

Odhalení zvýraznilo apikální část špičáku, zejména ve vztahu k postrannímu řezáku. Zakřivený incizální okraj postranního řezáku byl zcela přehlížen, zejména v porovnání s recesem. Gingivální recesus špičáku také kontrastoval s distálně ležícím premolárem.

Operace začala po aplikaci lokální anestezie. Řezy byly vedeny vertikálně a intrasukulárně. Dával jsem velký pozor, abych zachoval mezizubní papilu (obr. 2). To se dělá proto, aby nevznikl tmavý prostor mezi zuby, který také vypadá neesteticky, ale rovněž pro zachování krevního oběhu.

Při zákroku se zjistilo, že kořen zubu je odhalen více, než bylo vidět na počátku. Tkáň je na obrázku vidět po odklopení. Pro tuto techniku GTR jsme použili vstřebatelnou membránu. Jednalo se o nebuněčnou pojivovou tkáň. Této tenké membráně se říká Faciablást. Je vytvarována tak, aby dobře zapadla do daného prostoru, umísťuje se na odhalený kořen a přitiskne se vlhkým sušením z gázy (obr. 5). Pak se na místo koronálně přišije lalok tak, aby keratinizovaná tkáň nejen zakryla membránu, ale zasahovala současně dost vysoko a překryla tak i odhalený kořen do požadované výšky (obr. 4). Po týdnu až deseti dnech se pak odstraní stehy.

Pacient se hojil bez komplikací a přiměřeně rychle (obr. 5). Kořen špičáku je zde již zakrytý. Narůžovělá připojená daseň se podobá sousední dásni. I když linie krčků sousedních zubů je

nepatrně výše než u špičáku, je to velký rozdíl oproti tomu, jak situace vypadala dříve. Špičák je také symetrický s premolárem distálně a celek vypadá esteticky díky výšce nově připojené dásně (obr. 5).


Odhalené zubní krčky jsou dnes rozpoznávány a považovány za problém nejen veřejností, ale i zubními lékaři daleko častěji než dříve. Jejich neestetický až odpudivý vzhled vyvolává mnoho pozornosti mezi dnešní puntičkářskou a kritickou populací. Není to jen proto, že tento pohled ovlivňuje způsob, jakým se lidé usmívají, ale i proto, že odhalené krčky jsou jednou ze známek stárnutí, bez ohledu na skutečný věk člověka. Vzhledem k všeobecnému trendu stále úspěšnějšího omlazování vzhledu si stále více lidí a jejich zubních lékařů přeje dosáhnout téhož i v dutině ústní odstraněním recesů.

Jak ukazuje případ 2, recesus může ovlivnit i vzhled sousedních zubů, i když jejich daseň ještě neustupuje. Byly představeny techniky ukazující, jak dosáhnout estetického výsledku prostřednictvím chirurgicky posunutých dásňových laloků a použitím techniky GTR s membránou jako bariérou k zakrytí odhalených zubních kořenů zdravě vypjdící dásní. Tato technika rovněž umožňuje pacientovi čistit příslušné oblasti ústní dutiny vhodnými technikami a významně zvyšuje pravděpodobnost uzdravení operovaného místa. Pacient pak vypadá mladší, zubní krčky se mu nekazí a může se více usmívat. Vítězství je dosaženo na všech frontách.

Tento článek představuje techniky zahrnující vstřebatelné membrány jako bariéry pomáhající zakrytí odhaleného zubního kořene zdravě a esteticky vypadající dásňovou tkání. Díky operativnímu posunu gingiválního laloku s využitím techniky GTR se vstřebatelnou membránou jako bariérou je možno odhalený zubní kořen zakryt zdravou a esteticky vypadající dásní.

Výsledkem této techniky je stav, kdy je pacient schopen udržovat si dobrou ústní hygienu a zdravou ústní dutinu používáním vhodných metod čištění zubů, a tím si zajistit mladistvý a estetický vzhled, který navíc v některých případech zmírňuje citlivost zubních krčků. Jak zubní lékař, tak pacient se teď tedy mohou usmívat mnohem sebevědoměji. DT

#### O autorovi:



Prof. David L. Hoexter, B.A., D.M.D., F.I.C.D., F.A.C.D. 654 Madison Ave., Suite #1001 New York, NY 10021, U.S.A. Tel. +1-212-355-0004 E-mail: DRDAVIDLH@aol.com



# PRODENTA - kompletní vybavení pro stomatologickou praxi

specialista na techniku PLANMECA

Společnost **PRODENTA s.r.o.** poskytuje návrhy, kompletní vybavení a odborný servis pro stomatologickou praxi. Přístroje, které společnost nabízí, pochází od nejlepších světových výrobců dentální techniky. Patří mezi ně finská společnost **Planmeca Oy**, největší soukromě vlastněná společnost vyrábějící stomatologické vybavení, jejímž sortimentem jsou především excelentní stomatologické soupravy, nejmodernější rentgeny a systémy pro digitální zobrazování. Dalším uznávaným výrobcem, kterého **PRODENTA** zastupuje je finská společnost **Soredex**, výrobce kvalitních dentálních rentgenů a zobrazovací techniky (**Digora**).

Společnost **PRODENTA** je výhradním distributorem světově patentovaných zirkon-titanových hybridních dentálních implantátů **T.B.R. Zirconnect®** francouzské společnosti **T.B.R. Group** pro Českou i Slovenskou republiku (viz DT 6-7/2008).

**PRODENTA s.r.o.** v dnešní podobě, tedy s centrálou v Prostějově a s pobočkami v Praze, v Plzni a na Slovensku v Holíči poskytuje komplexní odborné služby na celém území České a Slovenské republiky. Společnost byla založena roku 2005 na více než dvacetileté zkušenosti v oboru stomatologické techniky.

Více informací lze získat na **bezplatné informační lince 800 150 051**.

Jedním ze zákazníků společnosti **PRODENTA** je pan MUDr. František Slíva, specialista v oboru maxilofaciální chirurgie. Společně se svou paní MUDr. Ivanou Slívovou otevřeli v roce 2007 ve Zlíně nové moderní privátní zdravotnické zařízení **Medifis Clinic** na základě více jak 25-leté klinické praxe a 15-leté praxe v privátním sektoru. Zařízení má dvě specializovaná oddělení: Orální chirurgie+implantologie a rehabilitace. Společnost **PRODENTA** vybavila kliniku **MEDIFIS** přístroji a zařízením **Planmeca**.

Navštívila jsem pana doktora Františka Slívu a zeptala se ho: *Pane doktore, co Vaše moderní klinika nabízí pacientům?*

„Naše klinika **MEDIFIS** je zařízena na poskytování komplexní stomatologické péče, orální chirurgie, implantologie a rehabilitace. Mezi oběma specializovanými odděleními probíhá současně potřebná interdisciplinární spolupráce. Jsme tedy schopni poskytnout pacientům vysoký standard komplexní péče.“

*Můžete být prosím více konkrétní?*

„Oddělení rehabilitace, tedy oddělení mé paní, primářky MUDr. Ivany Slívové nabízí vyšetření a léčbu funkčních poruch mandibulo a kranio – cervikální oblasti, léčbu dysfunkčních poruch jako následků ortognátních operací, pozánětlivých a pooperačních kontraktur, diferenciatní diagnostiku a terapii bolesti TMK, léčbu funkční dysfagie. Oddělení čelistní a obličejové chirurgie a implantologie, tedy moje oddělení, poskytuje například tyto nejpodstatnější terapeutické možnosti: v oblasti dentální im-

plantologie je to možnost ošetření implantáty **T.B.R.**, **NobelBiocare**, **Impladent** a dalšími. **NobelGuide System** pro navigovanou chirurgii představuje zároveň jeden z nejmodernějších a technicky nejvyspělejších způsobů implantologického ošetření. **Biotechnologie PRGF** slouží k získání krevní plasmy bohaté na růstové faktory a nabízí široké uplatnění

při rekonstrukční chirurgii kostních defektů a hojení ran. Nejmodernější vyšetřovací zobrazovací radiodiagnostické přístroje **Planmeca** zajišťují vynikající předoperační analýzu při minimální radiační zátěži pacienta.“

MUDr. František Slíva se již v 90-tých letech podílel na vývoji a klinických zkouškách u nás

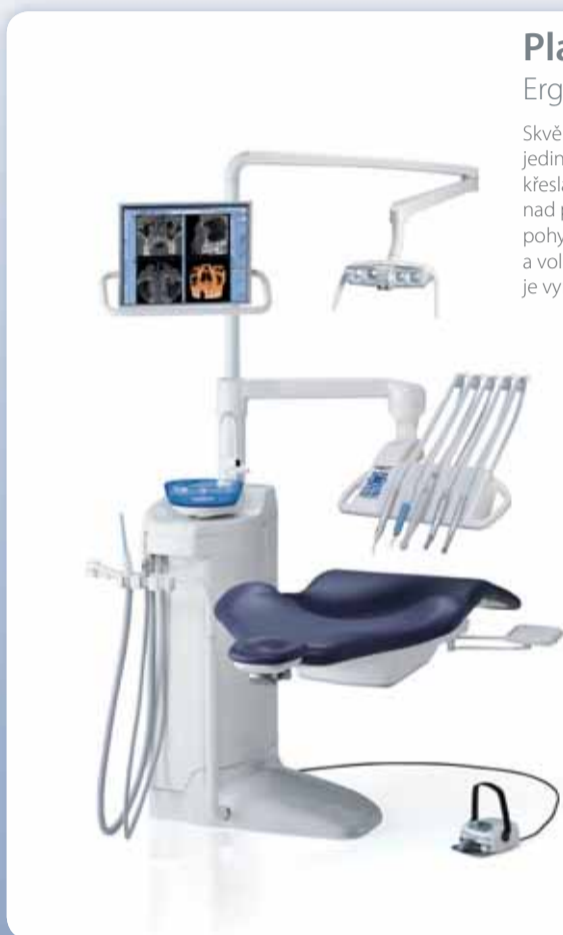vyráběné jediné resorbovatelné kolagenní membrány, nacházející široké uplatnění v tkáňové a kostní regeneraci ztracených tkání, srovnatelné s jinými přípravky nabízenými na světovém trhu. Pan doktor Slíva je také externím konzultantem při Univerzitě Tomáše Bati v oblasti nanotechnologií pro využití a aplikaci v medicíně a ve stomatologii.



INZERCE

## PRODENTA

specialista na techniku PLANMECA



### Planmeca Compact i

Ergonomická dokonalost

Skvělý hygienický design **Planmeca**, jedinečný boční zvedací mechanismus křesla, dokonale vyvážené rameno nástrojů nad pacientem s lehkými precizními pohyby, ultra tenká opěrka zad a volný prostor pro nohy pod křeslem. To je vynikající ergonomie.

ZELENÁ LINKA: 800 150 051



### Planmeca ProMax 3D

Dokonalá 3D diagnostika



### Planmeca Proline XC

Vůdce v dentálních rentgenech



### Planmeca ProOne

Univerzální zubní rentgen


www.prodenta.cz

## SOREDEX KVALITNÍ RENTGENOVÉ PŘÍSTROJE Z FINSKA

### DIGORA OPTIME

Bezkonkurenční intraorální digitální systém

Intraorální digitální snímkování je s přístrojem **Digora Optime** díky **BEZDRÁTOVÝM, TENKÝM A OHEBNÝM** paměťovým senzorům velmi pohodlné a snadné. Systém je kompatibilní se všemi intraorálními rentgeny. Široký dynamický rozsah eliminuje pod- nebo přeexponované snímky.



### CRANEX Novus

Digitální OPG

Platí do 31. 12. 2008

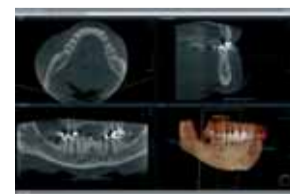**CRANEX Novus: 459 000 Kč**

Zvýhodněná cena do 31. 12. 2008  
Cena je včetně DPH 9% a zahrnuje dopravu, instalaci zařízení, uvedení do provozu a přijímání zkoušky SÚJB.



### SCANORA® 3D

Dentální 3D



PRODENTA s.r.o., Erbenova 1, 796 01 Prostějov, www.prodenta.cz  
Centra technické podpory: PRAHA, PLZEŇ, PROSTĚJOV

**VOLEJTE ZDARMA**  
**800 150 051**

PRODENTA

www.prodenta.cz