

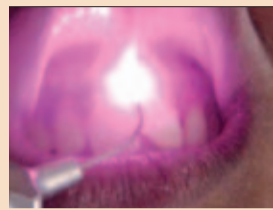
# DENTAL TRIBUNE

The World's Dental Newspaper • Slovenian Edition

SLOVENIJA

JUNIJ 2012

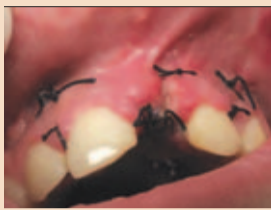ŠT. 3 / LETO 3



## Laserskemu žarku se ne da izogniti

Še en razlog v prid začetka uporabe

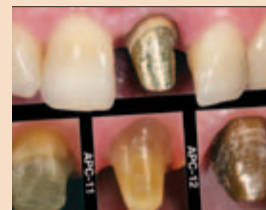• VEČ NA STRANEH 6 - 7



## Od naših sosedov

Študija profesorjev Univerzitetne stomatološke klinike v Zagrebu

• VEČ NA STRANEH 16 - 17



## Odkrijte še vi

Primer dobre prakse v zobotehničnem laboratoriju

• VEČ NA STRANEH 20 - 24

# Sem to res jaz? So to res moji zobje?

Za pacienta in ortodonta je to čaroben trenutek.

Gospa dr. Anamarija Čigon, dr.dent.med.,spec.ortodont., živi za trenutke, ko po letih dela vzame v roko ogledalo in ujame prvi pacientov smeh. Že od mladosti je vedela, da bo zobozdravnica. Preko svoje mame je spoznala dr. Perka. Bil je eden redkih zobozdravnikov, ki je v prejšnjem sistemu imel zasebno ambulanto. Srečanja pri njem so jo navdušila za ta poklic. Po osnovni šoli si je zaradi latinščine izbrala klasično gimnazijo. Ob vpisu na Medicinsko fakulteto so jo zaradi nadpovprečnih rezultatov vprašali, če ne bi želela nadaljevati svoje poti raje v medicini, a je takrat že imela jasno načrtano vizijo.

Poklicna pot jo je preko AŠkerčeve in vodenja enote v Črnučah ter vzporedno opravljenega podiplomskega študija otroškega zobozdravstva in specializacije za ortopedijo zob in čeljusti, pripeljala do odločitve za samostojno pot. Najprej v najemni ambulanti, ko pa je le-to postalo preveč stihijsko, je za tista leta sledil pogumen korak nakupa lastne ordinacije.

V času, ko je opravljala specializacijo, je bila snemna ortodontija monopolna doktrina. Nato pa je s širokosrčnim posredovanjem svojih izkušenj prof.dr. Miroslav Milačič v Sloveniji pričel z izobraževanjem in uvajanjem nesnemne ortodontske tehnike. V tistem času se je, razpet med Beogradom in Švico, velikokrat ustavil v Ljubljani in nato prevzel tudi mesto gostujočega profesorja na tukajšnji Stomatološki fakulteti. On znanja svojim slušateljem ni le posredoval. S svojo karizmo jih je znal skoraj prisiliti, da so ob vrnitvi v svoje ordinacije z željo začeli uporabljati, kar jih je naučil. Tako je ogromno pripo-

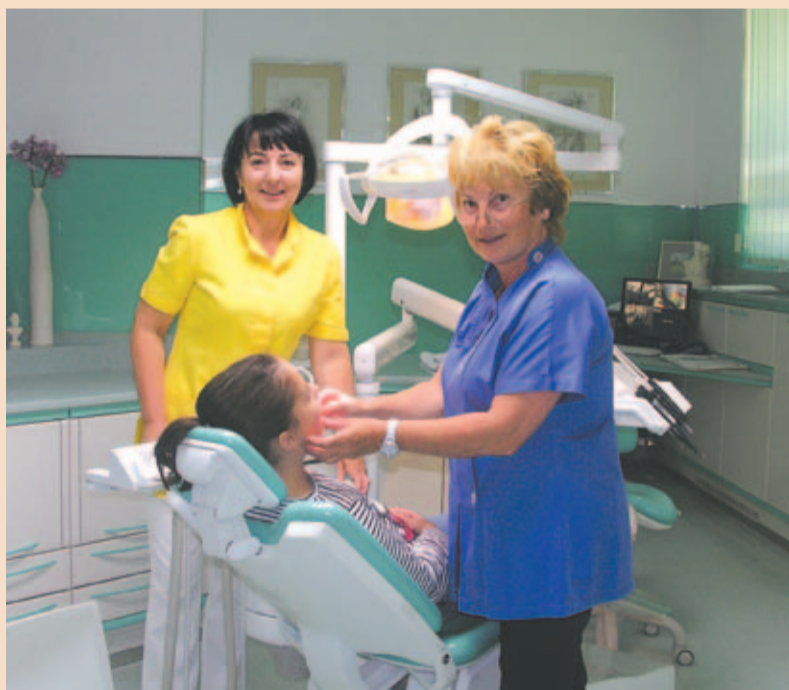mogel, da je Slovenija danes na področju ortodontije primerljiva z drugimi evropskimi državami. Letos mineva 20 let od takrat. Dr. Anamarija Čigon, ki je dogajanja vsa ta leta spremljala iz prve vrste, je vključena v organizacijo dogodka, s katerim bodo 28. septembra proslavili to obletnico. Ob

plačništvu, pač pa tudi za otroke, katerih anomalije ne dosegajo z zdravstveno zavarovalnico po EF indeksu dogovorjene minimalne stopnje nujnosti posega. Tako je 15-20% pacientov, mlajših od 16 let, postavljeno pred dejstvo, da v kolikor se ne strinjajo s samoplačništvom, ne bodo obravnavani.

le-ti niso upoštevali standardov za uspešno zdravljenje. Pred vsem je pomembna ustna higiena, saj ob njenem neupoštevanju zobni aparat lahko povzroči trajne poškodbe tako na ustnih tkivih, kot na zobeh, kar pa zagotovo ni namen obravnave. V zadnjem času je zato prisotna tendenca, da se v strokovno delo s predhodno edukacijo pacienta vključi tudi ustni higienik.

Tudi sicer brez konziliarnega dela danes ni uspeha. Ortodont je pri odraslem pacientu sam nemočen. Poleg ustnega higienika mora nujno sodelovati še splošni zobozdravnik, paradontolog in velikokrat tudi maksiofacijalni kirurg. Podpora pa teče tudi v drugi smeri z implantologom, protetikom ali drugimi.

Sedaj je na vrhuncu svojega ustvarjanja. Z izkušnjami, ki jih je pridobila, ko se je ob smerni ortodontiji pojavila fiksna ortodontija, se pravkar ukvarja s prehodom na novo generacijo obravnav pacientov z najnovejšimi sistemi splintov - clear alinerjev. Pri tem gre



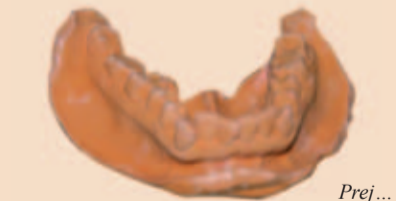Ortodont ne popravlja zgolj pozicije zob – ortodont popravi življenje!

tej priliki bo izšel tudi edinstven zbornik, v katerem bodo rezultate svojega dela predstavile vse generacije slovenskih ortodontov, ki jih je izšolal.

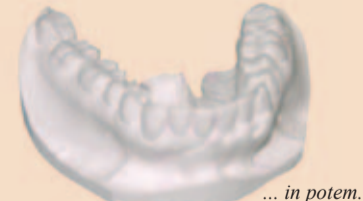S prihodom fiksne ortodontije se je le-ta zelo razširila, saj je zajela veliko novih pacientov – v večini odraslih oseb, ki prej svojih težav niso imeli možnosti reševati. Možnosti so danes skoraj neomejene. Na obravnave prihajajo tudi preko 60 let stari pacienti z željo po ohranjanju svojih stalnih zob. Druga plat medalje pa je seveda cena. Ta je še vedno velika in nemalokrat nedosegljiva. Ne samo za odrasle, kjer je edina možna pot samo-

Praksa kaže, da se ob soočenju s samoplačništvom, tudi po tem, ko jim ortodont predstavi možne posledice, kar 95% pacientov oziroma njihovih staršev ne odloči za zdravljenje.

Doseganje indeksa za mladega pacienta pa seveda ni vse. Ko je aparat v ustih, se projekt, v katerem mora biti vključena vsa družina, pravzaprav šele začne. Potrebno je popolno sodelovanje z ortodontom. Ordinacija dr. Anamarije Čigon je z leti postala sinonim za visoko kakovost na eni strani in za brezkompromisno strogost tudi do mlajših pacientov na drugi strani. Še posebej, kadar



Prej...

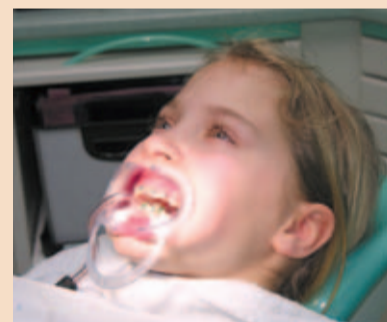

... in potem.

za računalniško simulacijo premikov zob od pacientovega zatečenega do želenega stanja. V vmesnih fazah računalniški program na podlagi posnetka trenutnega stanja izračuna, v sistem povezane naprave pa izdelajo, novo najoptimalnejšo opornico. Pravzaprav tri opornice različne trdote, ki jih pacient od najmehkejše do najtrše uporablja v naprej določenih časovnih intervalih. Sistem,

ki pacienta ne ovira, je primeren predvsem za starejše, rezultati pa so odlični. Slaba stran je žal cena.

Svoje poslanstvo dr. Anamarija Čigon ne razume samo v razdajanju pacientom. Veliko zaslug ima tudi pri reševanju sistemskih problemov. Do nedavna je bila aktivna kot podpredsednica Slovenskega ortodontskega društva. Pred dvema letoma pa je kot organizator sodelovala pri izjemnem dogodku, ki je za slovenske ortodonte pomenil veliko čast. V Portorožu se je tedaj odvil Kongres Evropskega ortodontskega združenja EOS 2010. Kongres, ki je vsako leto v drugi državi, bi na slovenskih tleh pravzaprav moral biti že leta 1991, a na Bled zaradi vojne takrat žal marsikomu ne bi bilo varno priti. Takratni predsednik EOS prof. dr. Franc Farčnik pa je svoje poslanstvo dve dese-



Za lepoto je potrebno potrpeti.

tletji kasneje več kot odlično speljal, kot predsednik znanstvenega odbora na EOS 2010 v Portorožu.

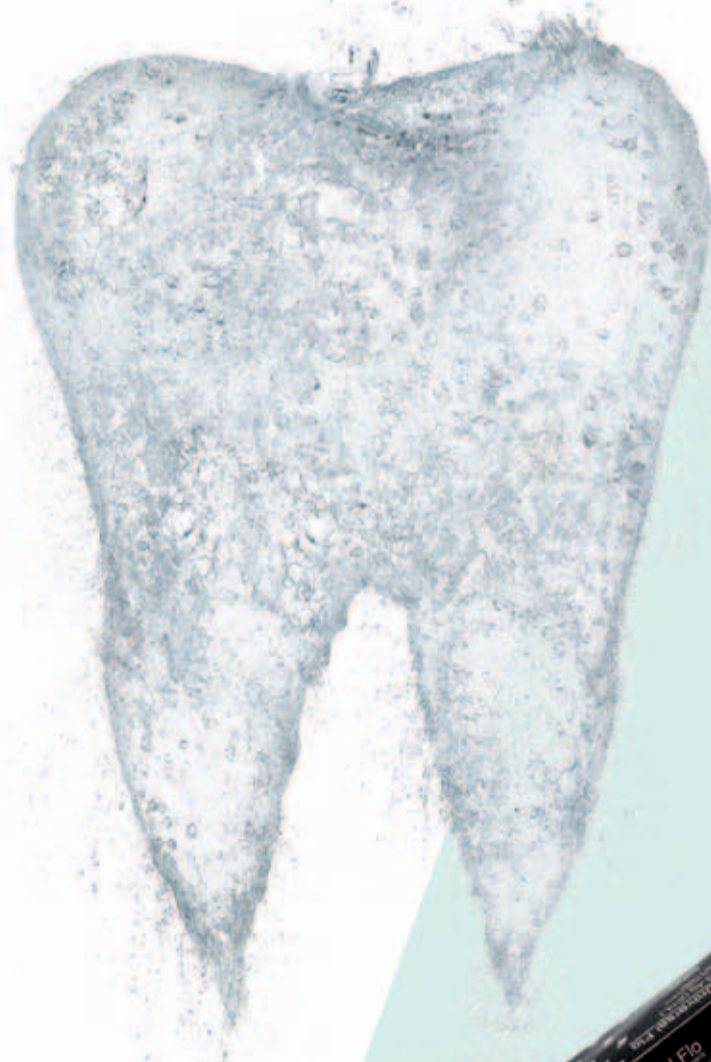Če bi se lahko še enkrat odločala, bi se zagotovo ponovno odločila za stomatologijo in ortodontijo. Nekaj pa vseeno še manjka in morda bo pri tem svojo vlogo lahko odigral tudi ta članek. Na-

slednik. Ne gre le za osebno zadovolženje ob pogledu na nekoga ki nadaljuje začeto delo, pa tudi ne samo za to, da pacienti v nekem trenutku ne bodo prepuščeni samemu sebi. Veliko večja vrednost je na mizi: to so kilometri in ure izkušenj, katerih izguba ob morebitnem neuspehu prenosa na mlajšo generacijo bi bila preprosto prevelika. Dr. Anamarija Čigon srčno upa, da se to ne bo zgodilo. ■

# Zakorakajte v æ-svet GC tekočih kompozitov. G-aenial Flo & Universal Flo




Delo kot s tekočim - Lastnosti kot restavrativni material.



GC Restorative Dentistry Guides

Available on the  
App Store



æ

**'GC'**

GC EUROPE N.V.  
GC EEO - Slovenia  
Šlandrov trg 40  
SLO - 3310 Žalec  
Tel. +386.3.710.32.70  
Fax. +386.3.710.32.71  
slovenia@eoo.gceurope.com  
<http://www.eoo.gceurope.com>

# G-aenial Universal Flo in uporaba pri restavracijah razreda V

*G-aenial Universal Flo je tekoča komponenta GCjevih Gaenial kompozitov.*

Klinični primer Ulfa  
Krueger-Jansona  
November 2011

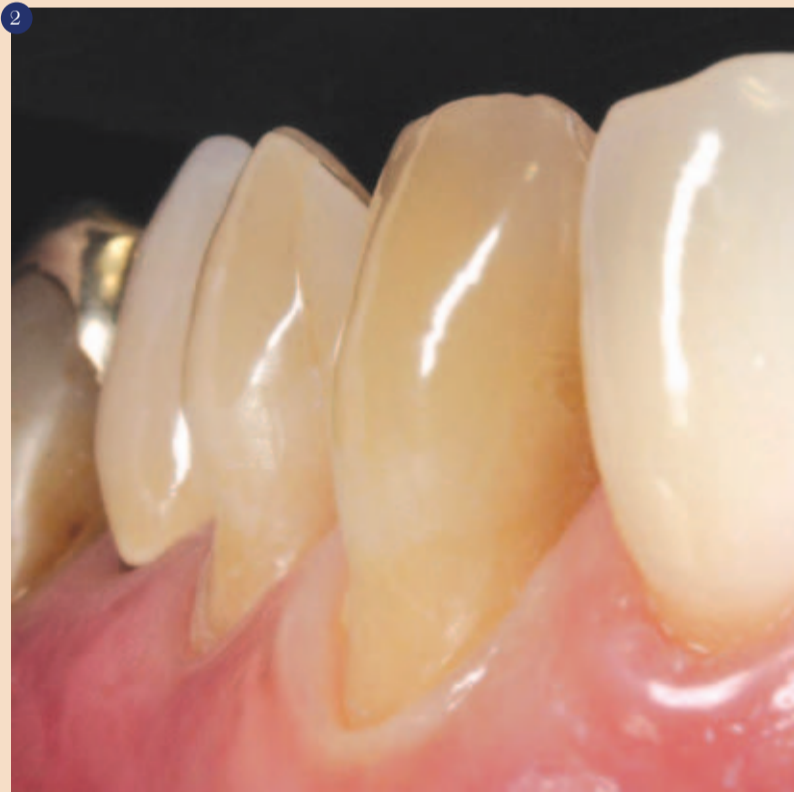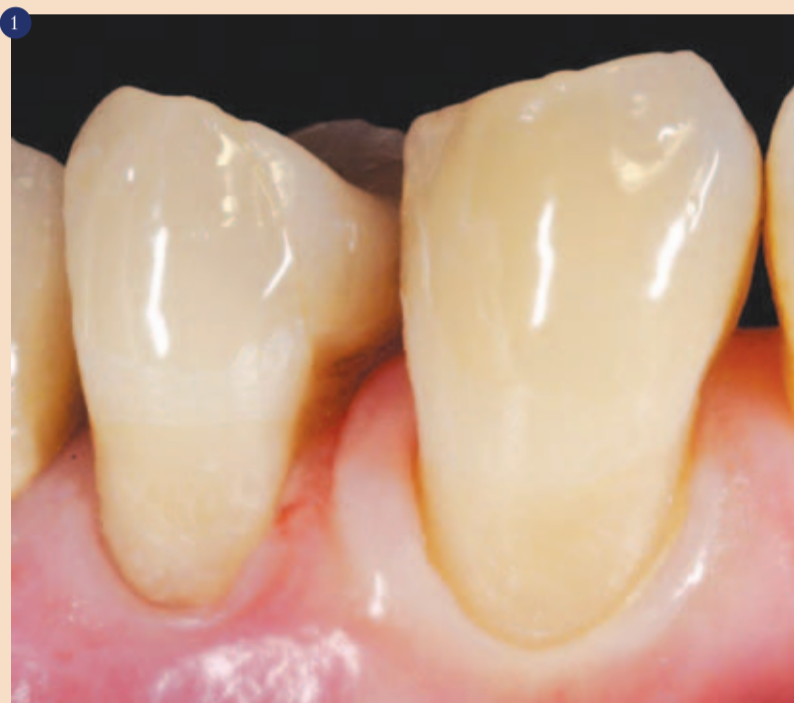Zalivka razreda V je najhitrejši način, s katerim zobozdravnik izvede estetsko rekonstrukcijo zoba. To je zato, ker vizualno izboljša vse nevšečne pogoje na strukturi zoba proti dlesni. Zobozdravniku omogoča, obnoviti izgubljeno substanco in hkrati zaščito zoba pred toplotnim, kemičnim in abrazivnim draženjem (kot na primer pregrobo ščetkanje). Funkcijske motnje je potrebno predhodno preučiti. Pacient bo takoj opazil estetsko spremembo in zato bo imel tudi večje zaupanje v sposobnosti svojega terapevta.

Enobarvna komponenta G-aenial Universal Flo (AO3 s precejšnjo opačnostjo) omogoča zobozdravniku, da obravnava vratni predel na dosleden način in nudi estetiko ter barvo visoke kakovosti. Značilnosti materiala G-aenial Universal Flo, kot so visoka abrazivna stabilnost, dobre polirne lastnosti in zelo prepričljiv kameleonski učinek zaradi izstopajočega prekrivanja zabarvanj, omogoča hitro in estetsko realistično obnovo izgubljene substance. Tehnične kvalitete: rigidnost=, vsebnost polnila= rentgenska vidnost...

Naslednje poročilo prikazuje prileganje dveh zalivk na zobnem vratu v regiji 13 in 14, ki sta kronološko dokumentirani s fotografijami iz perspektive zobozdravnika, ki dela s položaja urine številčnice 12.00. Pacient je star 56 let. Nima veliko pigmentacij in zabarvanj na zobnih vratovih; zobje izgledajo precej monokromatični (ene barve).

Sliki 1&2

Po pravilu moramo pri izdelavi zalivk na zobnem vratu uporabiti retrakcijsko nitko z namenom preprečitve iztoka sulkusne tekočine in mikrofinih krvavitvev, ki bi lahko prišli v kontakt z mestom restavracije. Vazokonstriktoren učinek na dlesni v regiji 13 je dobro viden. Nitka debeline 0 je bila nameščena na mesto 13 in 14.



Področje, kjer bo zalivka, nato obdelamo z diamantom, s čimer tudi odstranimo morebitne pigmentacije. Zob je zabrušen v obliko sekalca, tako da lahko »flow« nakaže nežen prehod med zobno substanco in materialom (maksimalizacija kameleonskega učinka).

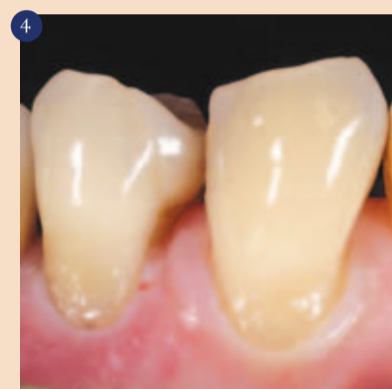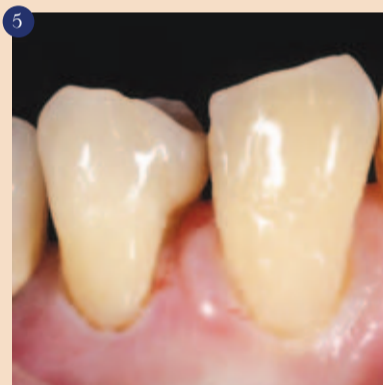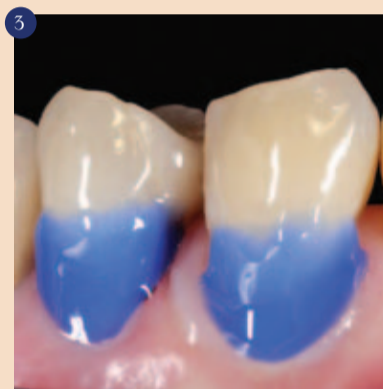
Sliki 3&4

Površina zoba je pripravljena s »total-etching« postopkom (najprej jedkanje sklenine, nato den-

tina). Pomembno je, da preprečimo morebiten nanos kisline na dlesen, kar bi lahko povzročilo mikrolezije epiteljskega sloja dlesni. Zato kislino previdno nanesemo na robu ob dlesni s sondo. Nato nanesemo bond.

Sliki 5&6

Tekoči kompozit nežno nanestie v majhnih količinah. Celoten vratni predel je prekrit z plastjo AO3 brave (večja opačnost), ki je nato zmehčana s sledenjem incizalne-



mu zabrušenju. Priporočljiva je uporaba sonde, za odstranitev viškov, z nežnimi gibi potisnite material na željeno mesto, saj je bolj viskozen od ostalih materialov.

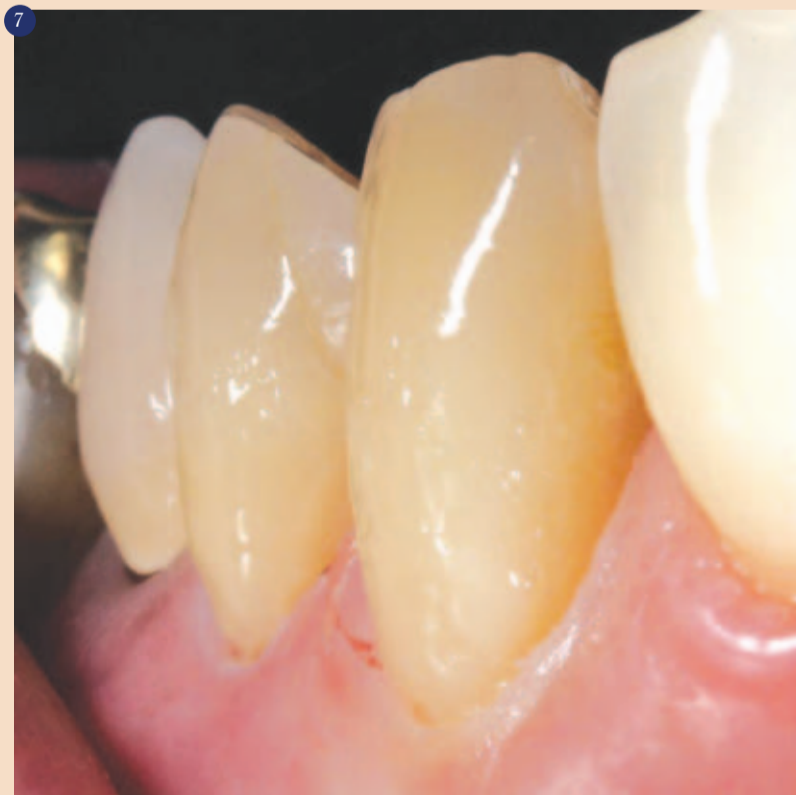Slika 7

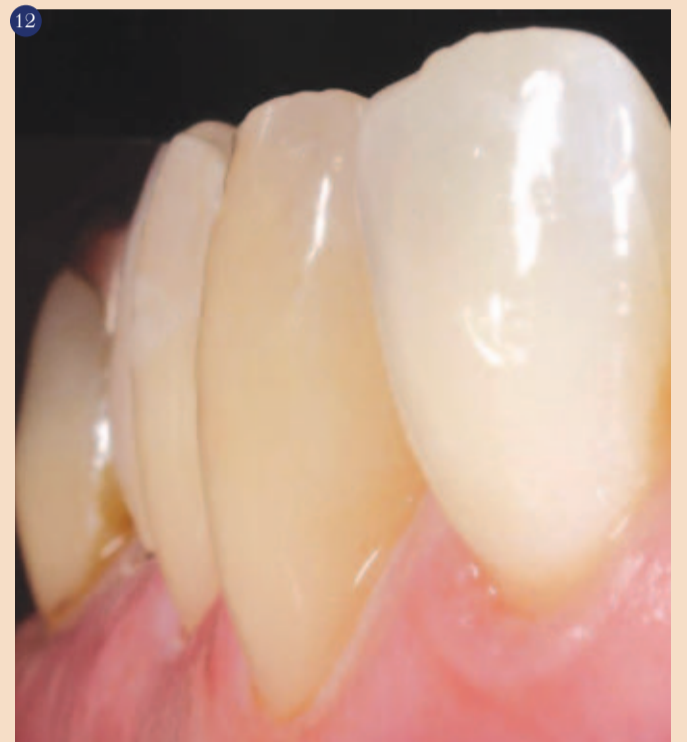
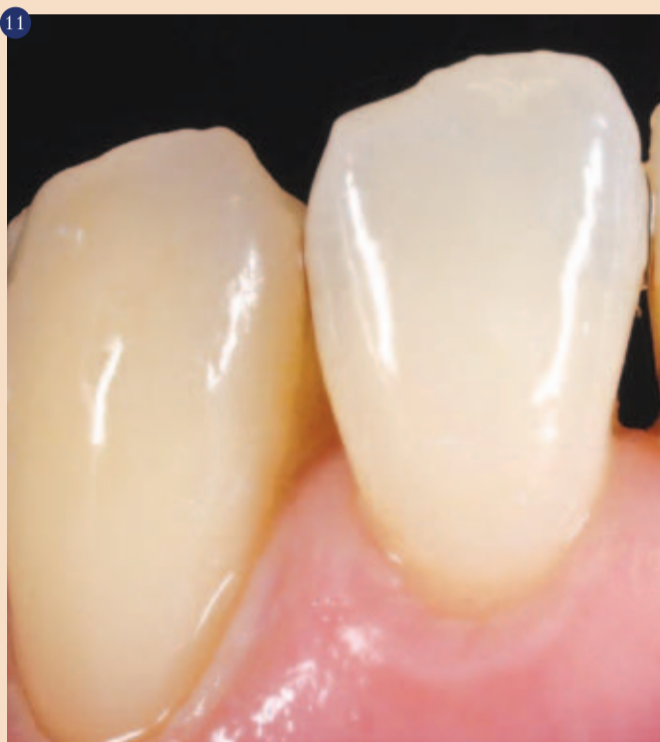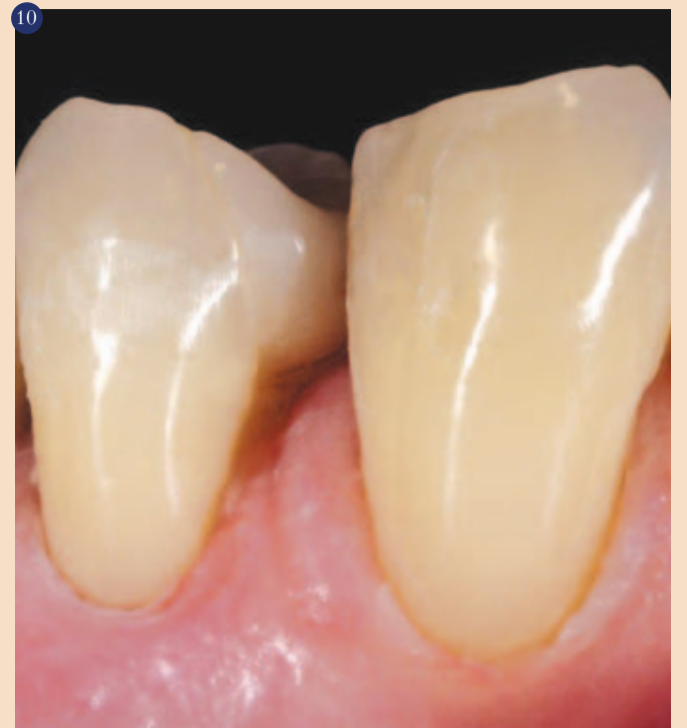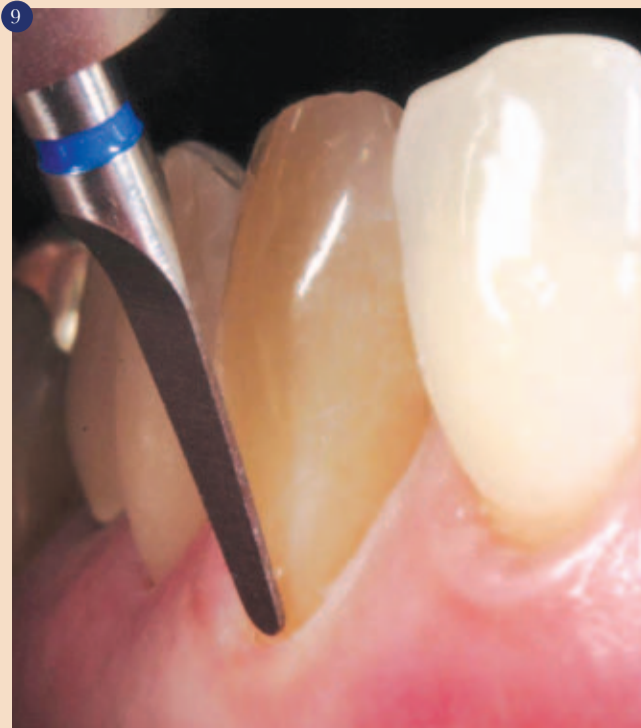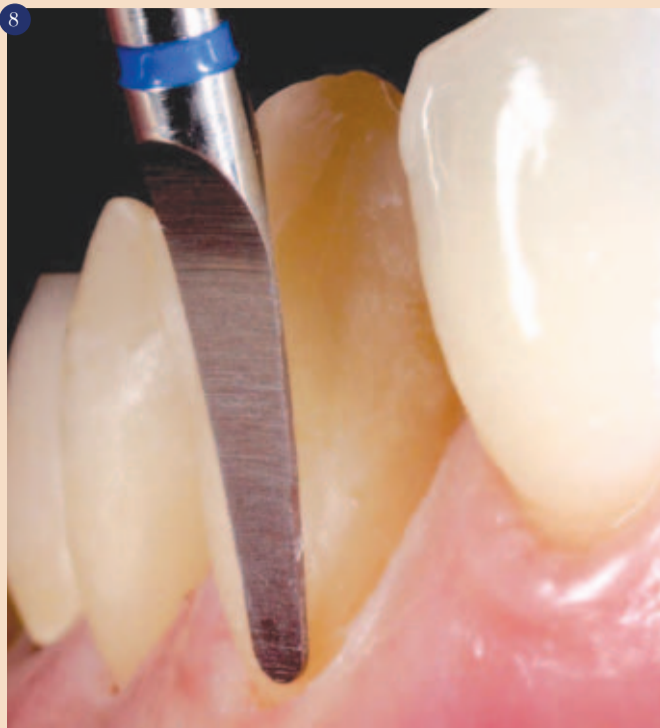Material je morfološko nanešen tako, da vestibularno ustvari konturno strukturo. Konico sonde uporabite, da adaptirate iztok na

robu preparacije. To naredimo z namenom, da preprečimo prekritje dlesni. Prav tako preprečuje prekomeren nanos in s tem omogoča nadaljnje faze obravnave.

Slika 8 (na strani 4)

Izgled zobne krone je izdelan s pomočjo EVA glave (KaVo) in diamantne pile srednje granulacije. Instrument omogoča izdelavo





gladke in enakomerne vestibularne površine. Oscilacijsko gibanje (vertikalno središče) pomaga k zaščiti pred tvorbo utorov in konkavitet, tvori idealno, gladko površino, ki ponazarja obliko sekalcev.

Slika 9  
Ta instrument atravmatsko ščiti vratni del zoba na prehodu k mehkim tkivom in koreninski del zoba, kar vključuje minimal-

no količino trenja na tkiva. Ker instrument ne rotira, omogoča terapeutu izdelati čisti prehod med kompozitnim materialom in zobno substanco. To pripomore k izogibu nastankov kompozitnih previsov. Prav tako je mogoče vizualno preveriti prehod materiala, saj je retrakcijska nitka še vedno nameščena apikalno.

Slika 10  
Po poliranju, preverimo barvno

skladnost in morfološko integriteto. Optimalna oblika je potrjena s pomočjo svetlobno-odsevskih trakov. Barva materiala je popolnoma prilagojena okolišnjim zobem.


Sliki 11 in 11a  
Rezultat iste terapijske seje viden iz druge perspektive. Atravmatski delovni postopek pomeni relativno intaktno tkivo dlesni. Tako enakomerna barva in anatomska oblika tvorita pravilno

zobno strukturo. Na površino zoba je proicirana mreža, da se lažje vidi obrisi oblike zoba.

Slika 12  
Drugi pogled prikazuje primerno barvo in obliko zoba.

### Zaključek

Gaenial Universal Flow nudi terapeutom izdelavo stalnih in estetsko natančnih obnov. V primeru, da

so tako anatomske in kromatske strukture zoba (barvna adaptacija z uporabo enega barvnega sloja/kameleonski učinek) natančno ponovljive, je lahko restavracija popolnoma integrirana v pacientovih ustih. To pa zagotovo vodi v nasmešek na obrazu vašega pacienta! 

## DENTAL TRIBUNE

The World's Dental Newspaper • Slovenian Edition

© 2011, Dental Tribune International GmbH

Uredniški material, preveden in tiskan v izdaji časopisa Dental Tribune International, je avtorsko zaščiten pod podjetjem Dental Tribune International GmbH. Vse pravice so zadržane. Objavljeno z dovoljenjem podjetja Dental Tribune International GmbH, Holbeinstr. 29, 04229 Leipzig, Germany. Reprodukcijski na katerikoli način, v katerikoli jezik, v celoti ali delno, je brez predhodnega dovoljenja podjetja Dental Tribune International GmbH strogo prepovedana. Dental Tribune je zaščitni znak podjetja Dental Tribune International GmbH.

Dental Tribune si prizadeva natančno predstavljati klinične informacije in novice proizvajalcev. V zvezi s tem Dental Tribune ne prevzema nobene izhajajoče odgovornosti resničnosti navedb ali nastalih tipkarskih napak. Založnik prav tako ne prevzema nobene odgovornosti za vsebino oglasov. V člankih izražena mnenja so lastna mnenja avtorjev in ne predstavljajo mnenja Dental Tribune International.

Dental Tribune International GmbH  
Holbeinstr. 29, 04229 Leipzig, Nemčija

Glavni urednik skupine:

Daniel Zimmermann

ISSN 2232-3511

Uredniški svet:

dr. Nasser Barghi,	ZDA	keramika
dr. Karl Behr,	Nemčija	endodontija
dr. George Freedman	Kanada	estetika
dr. Howard Glazer	ZDA	kariologija
prof.dr. I.Krejci	Švica	konzervativa
dr. Edward Lynch	Irska	restavrativa
dr. Ziv Mazor	Izrael	implantologija
prof.dr. Georg Meyer	Nemčija	restavrativa
prof.dr. Rudolph Slavicek	Avstrija	funkcionalnost
dr. Marius Steignamm	Nemčija	implantologija

Obiščite našo spletno stran:

www.dental-tribune.com  
info@dental-tribune.com

Lastnik licence za Slovenijo:

Bisernica Medicina d.o.o., Gmajnice 15, 1000 Ljubljana  
mat.št.: 3368122, dav.št. SI52917622

Za založbo Bisernica Medicina:

Ronald Pintar, direktor

Glavni urednik:

Boštjan I. Košak

Vodja produkcije:

Zoran Grom

Kontakt slovenskega uredništva:

telefon: 031 378 022, e-pošta: prodaja@dental-tribune.si

Oglasno trženje:

Boštjan I. Košak (041 740 864), Zoran Grom (031 378 022)

Naročnine:

prodaja@dental-tribune.si

Prevod in lektoriranje:

Maja Gluvič, dr.dent.med., SiLink, Hana Grbac

Grafično oblikovanje in prelom:

Simon Šimenc s.p., www.simonsimenc.si

Tisk:

TISK Žnidarič, d.o.o., Kranj

Naklada:

2500 izvodov, (junij 2012)

# Tehnologije 3Shape – približevanje popolnemu digitalnemu zobozdravstvu

Zobozdravniki in laboratoriji bodo svoje storitve izboljšali in razširili le, če se bodo posvetili zobozdravstvu kot celoti. 3Shape prinaša digitalne metode, ki izboljšujejo učinkovitost med vsemi fazami stomatološkega zdravljenja, začenši z intraoralnim zobnim odtisom, ki je posnet v zobozdravstveni ordinaciji, pa vse do izdelave.

Dental System 2012™ ima veliko funkcij, katerih ključni namen je iz laboratorijev narediti storitvena središča za zobozdravnike in jim tako razširiti poslovanje. Osrednji del te strategije predstavlja 3Shape Dental System 2012™, ki upravlja z naročili in sega v vsa področja zobozdravstva.

3Shape TRIOS® je popolna rešitev za digitalne zobne odtise. Zobozdravniki lahko intraoralno situacijo zajamejo neposredno, kar jim neverjetno koristi v primerjavi s klasičnim analognim jemanjem zobnih odtisov. V 3Shape TRIOS® boste našli tudi intraoralno snemanje, inteligentno programsko opremo in komunikacijo z laboratorijem. Med

ustvari digitalno naročilo. Zobozdravnik zlahka posname pacientove zobe, validira digitalni zobni odtis, primer pa takoj pošlje v laboratorij, medtem ko je pacient še na stolu.

2. Laboratoriji, ki uporabljajo Dental System™, lahko prejmejo TRIOS® posnetke digitalnih zobnih odtisov ali intraoralne posnetke tretjih strani (Sirona Cerec, iTero) iz zobozdravnikove ordinacije neposredno v svojo mapo Prejeto TRIOS Inbox®, oblikovanje pa se začne takoj.

3. S funkcijo Model Builder™ lahko laboratoriji s posnetki TRIOS® neposredno pri sebi ali kje v bližini oblikujejo labo-

prej pogledata, preden so pacienti zobje preparirani.

6. 3Shape Communicate™ omogoča preprosto sodelovanje med laboratorijem in zobozdravnikom med celotnim primerom. Odobreni dizajni se lahko ponovno uporabijo med oblikovanjem končne krone, zobozdravnik prihrani na času

in poskrbi za estetiko.

7. Programska oprema 3Shape CAMbridge™ samodejno pripravi digitalne dizajne za izdelavo, Dental System™ pa podpira praktično vse materiale in proizvodno opremo.

Digitalne tehnologije hitro postajajo standard v zobozdravstvenih

ordinacijah, laboratorijih in proizvodnih središčih, zdaj pa najbolj napredni sistemi podpirajo njihovo medsebojno sodelovanje in upravljanje naročil. Potencialni zmagovalci v tej industriji bodo tisti, ki se bodo pridružili temu učinkovitemu digitalnemu prizorišču. ■



njegove edinstvene funkcije uvrščamo tudi snemanje brez presežanja, popolnoma svobodno premikanje in nameščanje med samim snemanjem, takojšnjo validacijo zobnih odtisov in pametna orodja za urejanje posnetkov.

Digitalni potek dela, ki ga omogočajo rešitve 3Shape:

1. Zobozdravnik ali tajnica v ordinaciji z obrazcem, ki je prilagojen specifičnim potrebam posameznega laboratorija,

ratorijske modele, tudi modele implantatov. Digitalni modeli so popolnoma pripravljene za optimalno izdelavo na 3D tiskalnikih ali rezkalnikih.

4. Funkcija Dental System™ Digital Temporaries omogoča digitalno oblikovanje in izdelavo začasnih zob – neposredno iz posnetka zob pred preparacijo, modela iz mavca ni potrebno vlti.

5. Laboratoriji lahko pripravijo estetske virtualne diagnostične modelacije v vosku, ki jih lahko pošljejo v ordinacijo, da si jih zobozdravnik in pacient

**World Gold Council** je družbo Moro prvo v Sloveniji uvrstil na seznam zaupanja vrednih trgovcev na mednarodnem trgu.

Vzemite si čas in nas pokličite!

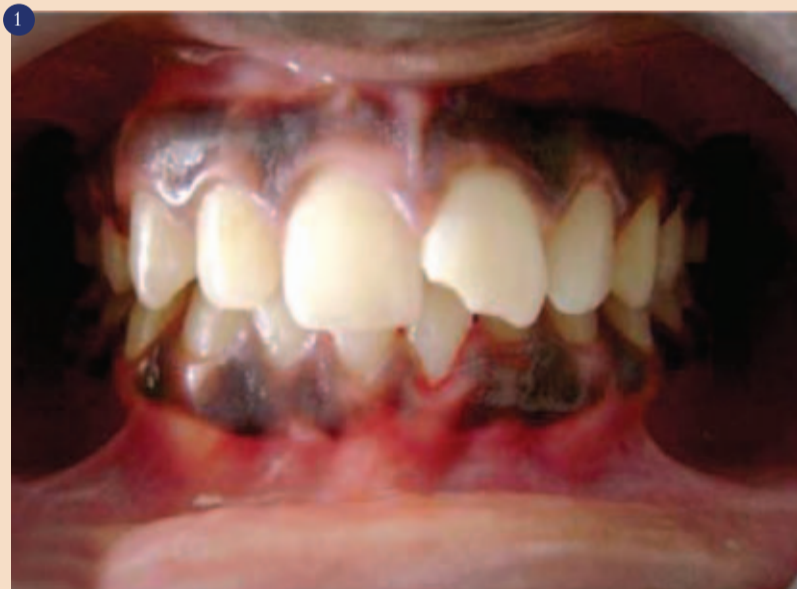**Moro & Kunst d. o. o.**, Trgovanje z naložbenim zlatom  
Dunajska 156, 1000 Ljubljana, [moro@moro.si](mailto:moro@moro.si), [www.moro.si](http://www.moro.si)  
Vaša osebna svetovalka je **dr. Valerija Babij**, dosegljiva na številki **01 530 44 08**.

# Zdravljenje hiperpigmentacije dlesne iz estetskih razlogov z uporabo diodnega laserja

## Barva dlesne

je različna med različnimi posamezniki in je povezana s kožno pigmentacijo. Barva dlesne je odvisna od žilne oskrbe dlesne, debeline epitelija, stopnje kerati-

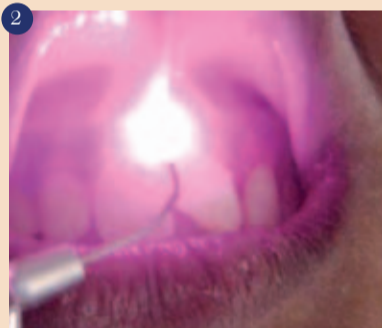
gostejši pigment povezan z etiologijo oralne pigmentacije. Dlesen je najpogostejše mesto pigmentacije v ustni votlini. Hiperpigmentacija dlesne je vidna kot genetska variacija v nekaterih populacijah neodvisno od spola ali starosti.



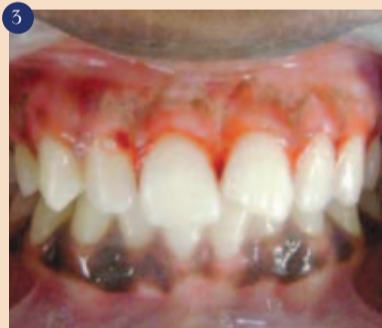Stanje pred operacijo.

nizacije epitelija in od prisotnosti pigmentiranih celic. Oralna pigmentacija je obarvanje sluznice ali dlesne. Lahko je fiziološko ali patološko stanje. Melanin, rjavi pigment, je najpo-

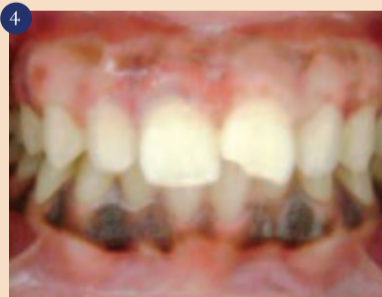Zato se imenuje fiziološka ali rarsna pigmentacija. Melanoza dlesne je pogosto prisotna v temnopoltih etničnih skupinah kot tudi pri različnih bolezenskih stanjih. Čeprav je pigmentacija dlesne po-



Uporaba FOX diodnega laserja za zdravljenje pigmentacije dlesne.



Takojšnje stanje po operaciji.



Teden dni po operaciji.

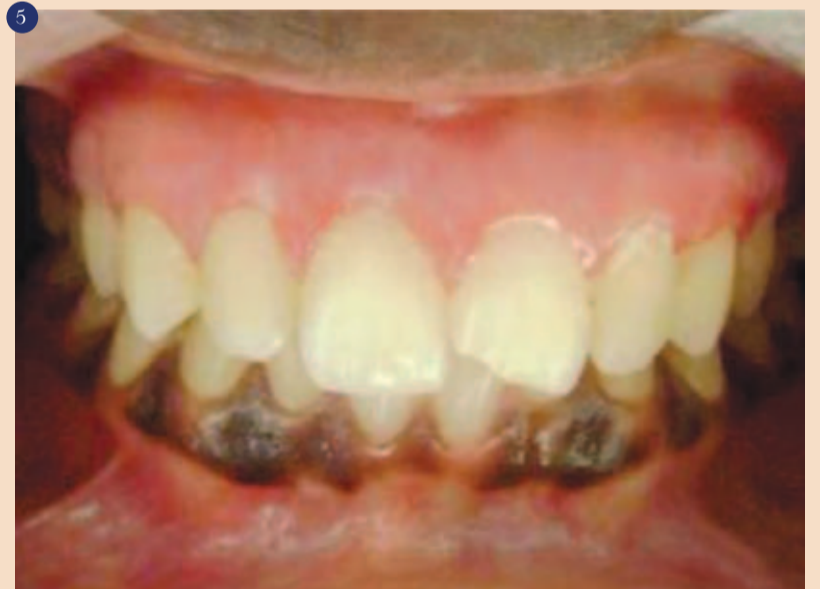polnoma benigno stanje, predstavlja estetski problem pri mnogih posameznikih. Depigmentacija dlesne je paradontalni kirurški postopek, pri katerem se odstrani ali zmanjša hiperpigmentacija dlesne z različnimi tehnikami.

rezultati. Izbira tehnike temelji na kliničnih izkušnjah in posameznikovih preferenc. Različne metode vključujejo gingivektomijo, gingivektomijo s prostim dlesninim avtolognim presadkom, elektrokirurgijo, kriokirurgijo, radiokirurgijo, kemične spojine kot sta 90% fenol in 95% alkohol, abrazija z diamantnim svedrom, NdYAG laser, polprevodni diodni laser in CO2 laser.

Ena najpogostejših tehnik za depigmentacijo, je kirurška odstranitev neželene pigmentacije s pomočjo skalpela. V tem postopku se epitelij dlesne kirurško odstrani skupaj s slojem vezivnega tkiva. Razgaljeno vezivno tkivo se zaceli s sekundarnim načinom celjenja. Laserska ablacija depigmentacije dlesne je priznana kot ena od učinkovitih tehnik. Različni laserji so bili uporabljeni za depigmentacijo dlesne vključno z CO2 (10600nm), diodnim (810nm), NdYAG (1064nm) in ErYAG (2940nm) laserjem.

Uporaba diodnega laserja v dentalni medicini se je začela pred nekaj leti.

Diodni laser ima polprevodnik v trdnem stanju, ki tipično uporablja kombinacijo galija (Ga), arzena (Ar) in ostale elemente kot so aluminij (Al) in indij (In), da se električna energija spremeni v svetlobno energijo. Prav tako se lahko dostavijo preko prilagodljivih kremenčevih optičnih vlaken v ročniku z valovno dolžino 819nm. Ta stopnja energije se absorbira v pigmentaciji mehkih tkiv in tako predstavlja diodni la-



3 mesece po operaciji.

## Tehnike depigmentacije dlesne

Obstajajo različne tehnike depigmentacije dlesne s podobnimi

ser odlično sredstvo za hemostazo. Uporablja se za odstranjevanje mehkega tkiva v kontaktnem načinu. Izhodna moč laserja za uporabo v dentalni medicini je okoli 2 do 10 wattov. Lahko je

Četrti združeni mednarodni "Dental Excellence" seminar v organizaciji podjetja IVOCCLAR VIVADENT AG

### Z napredkom do znanja

Ivoclar Vivadent za vas ponovno organizira visokoprofesionalen in kvaliteten dogodek za stomatologe in zobne tehnike. Na temo estetskih restavracij, zobnih vsadkov in njihovega namena uporabe, bo predavalo nekaj mednarodno priznanih strokovnjakov iz različnih držav.

**ivoclar vivadent**  
passion vision innovation

Informacije o registraciji/seminarju na:  
[www.ivoclarvivadent.com](http://www.ivoclarvivadent.com)

REZERVIRAJTE  
SI TERMIN

Kraj dogodka: Koncertna dvorana  
Vatroslav Lisinski  
Trg Stjepana Radića 4  
Zagreb, Hrvaška

Datum: 9 - 10 NOV 2012

Kotizacija: Zdravniška zbornica  
Slovenije bo za svoje  
člane akreditirala  
izobraževanje

Competence in Esthetics 2012

pulzirajoč ali kontinuiran način toka. Opisani klinični primeri prikazujejo enostavno in učinkovito tehniko depigmentacije z uporabo polprevodnega diodnega laserja A.R.C. Fox™, ki daje dobre rezultate in zadovoljstvo pacienta.

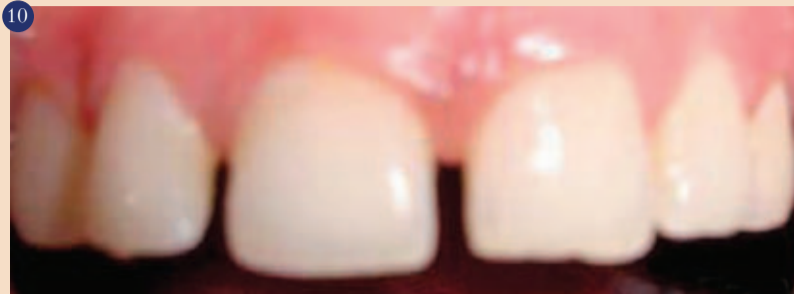### Klinični primer 1

22-letna pacientka je obiskala oddelek za paradontologijo, Krishnadevaraya College of Dental sciences Bangalore, z glavnim

va. Predpisali smo analgetike in ustno vodo s 0,2 klorheksidinom.

### Klinični primer 2

24-letna pacientka je obiskala oddelek za paradontologijo, Krishnadevaraya College of Dental sciences, Bangalore, z glavnim problemom »črnkaste dlesne«.




3 mesece po operaciji.

Splošna anamneza je brez posebnosti. Intraoralni pregled je pokazal generalizirano črnkasto pigmentacijo dlesne, vendar je bila dlesen zdrava in popolnoma brez vnetja. Glede na pacientino zaskrbljenost, je bila načrtovana laserska odstranitev depigmentacije.

#### Postopek:

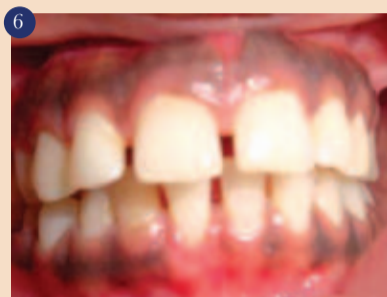Postopek depigmentacije je enak kot pri prvem primeru. Predpisali smo analgetike in ustno vodo s 0,2% klorheksidinom.

### Rezultati

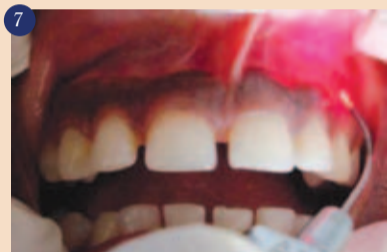Po operaciji ni bilo bolečine, ne krvavitve ne infekcije ali znakov brazgotinjenja tako pri prvem in vseh naslednjih kontrolnih pregledih. Celjenje je potekalo brez težav. Pacientki sta dobro sprejeli postopek zdravljenja in rezultati so odlični, kar zaznavata tudi pacientki. 

**Avtor:**

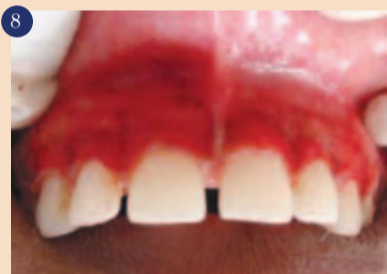Drs. M.L.V. Prabhuj



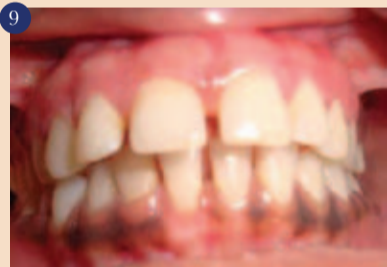Stanje pred operacijo.



Uporaba FOX diodnega laserja za zdravljenje pigmentacije dlesne.



Takojšnje stanje po operaciji.

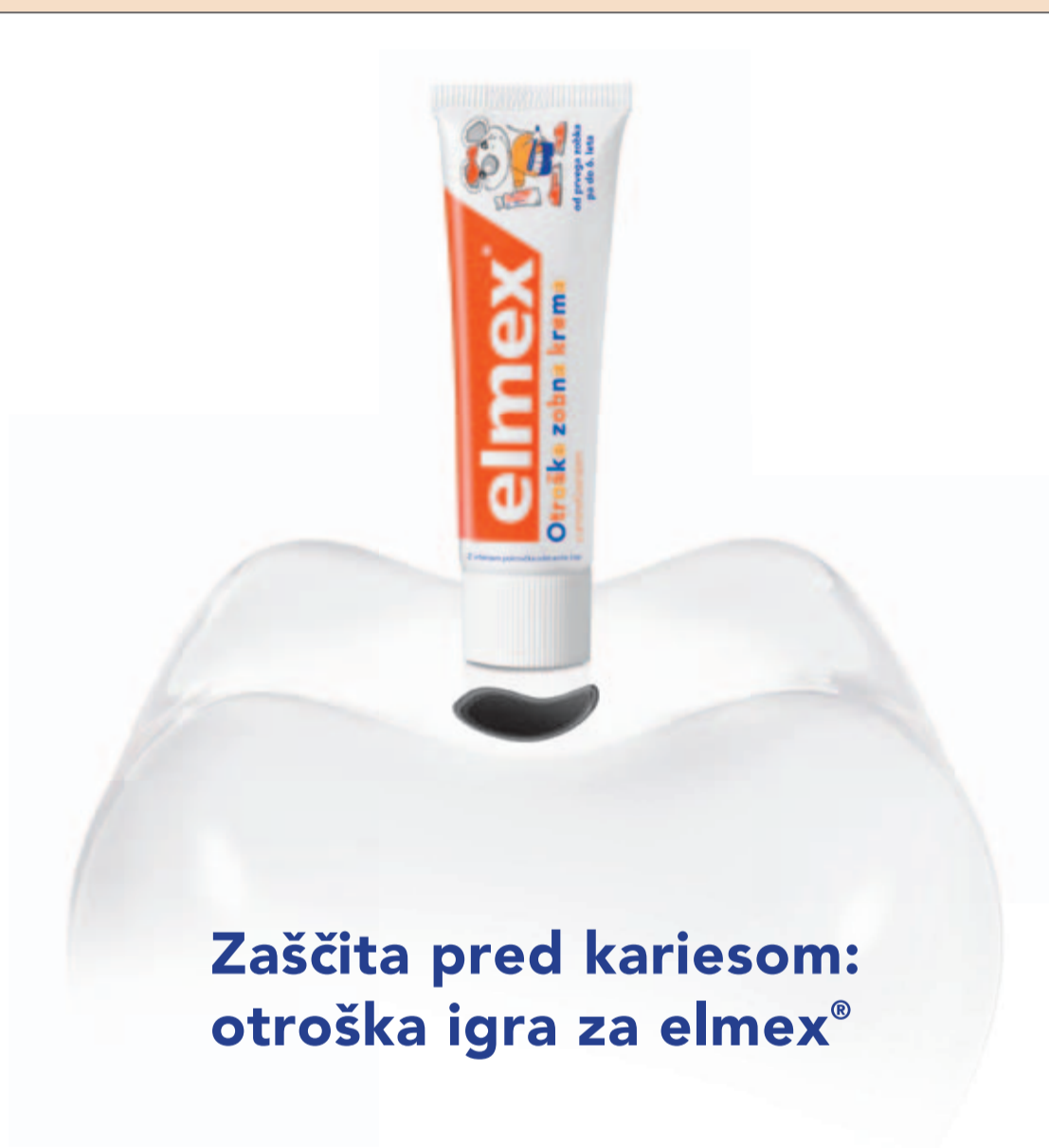

Teden dni po operaciji.

problemom »črnkaste dlesne«. Splošna anamneza je brez posebnosti. Intraoralni pregled je pokazal generalizirano črnkasto pigmentacijo dlesne, vendar je bila dlesen zdrava in popolnoma brez vnetja. Glede na pacientino zaskrbljenost, je bila načrtovana laserska odstranitev depigmentacije.

#### Postopek:

Izbran je bil diodni laser (A.R.C. Fox™) z valovno dolžino 810 nm. Pacientka ni prejela topikalne ne lokalne anestezije. Narejena je bila ablacija melaninsko pigmentirane dlesne z diodnim laserjem z vaporizacijo s fleksibilnim sistemom votlih vlaken brez kontakta z ročnikom z zračnim hlajenjem pod standardnimi varnostnimi ukrepi. Postopek smo izvedli na vseh pigmentiranih področjih. Ostanke tkiva so bili odstranjeni s sterilno gazo namočeno v fiziološko raztopino. Postopek smo ponavljali, dokler ni bila dosežena zelena globina odstranitve tki-



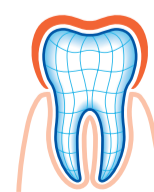## Zaščita pred kariesom: otroška igra za elmex®

So mlečni zobje vašega otroka učinkovito zaščiteni pred kariesom? Mlečni zobje imajo življensko pomembno vlogo pri pravilnem razvoju stalnih zob. Zato je torej pomembno, da jih ohranimo zdrave. elmex® otroška zobna krema, posebej narejena za otroke v starosti od 0-5 let, vsebuje edinstven elmex® aminofluorid, ki zgradi dolgotrajno plast, ki učinkovito mineralizira in ščiti mlečne zobe pred kariesom. Zaščita pred kariesom je zato za elmex® tako enostavna kot otroška igra.

**elmex® Otroška zobna krema: edinstven način za zaščito mlečnih zob pred kariesom.**

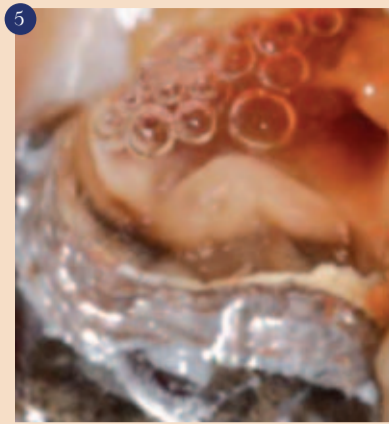
Vprašajte svojega zobozdravnika ali farmacevta.

**elmex®**



**elmex® Raziskovalni laboratorij**  
Edinstveni elmex® aminofluorid zgradi dolgotrajno zaščitno plast pred kariesom na celotni površini zoba.

# Dirka do apeksa Tehnika crown-down v 1!



Zračni mehurčki v palatinalni korenini iz maksilarnega sinusa.

TF 25./06 pila za crown-down tehniko skupaj z ultrazvočnim izpiranjem 15 sekund za vsako uporabljeno raztopino. Zatem sem s pilo TF 40./04 razširil apeks in sledilo je izpiranje z raztopino natrijevega hipoklorita 15 sekund za odstranitev organskega dela

Ali je resnično dirka? Zdi se, da so zobozdravniki željni doseči apeks kakor hitro je mogoče. Iz kateregakoli razloga se počutimo bolje, ko dosežemo apeks koreninskega kanala. Zdi se, da je naloga opravljena. Različni proizvajalci oglašujejo svoje tehnike, pri katerih se uporablja enake ali rahlo spremenjene NiTi zlitine v multi-step tehniki z recipročnim gibanjem. Kakovost dentina, smer potiska razmazovine in notranja napetost na pilo samo so nekatera problematična področja omenjenih tehnik. Ena izmed značilnosti R-faze Twisted File (TF, Sybron Endo) je, da daje pili fleksibilnost in večjo toleranco napetosti v primerjavi z ostalimi zlitinami, kar omogoča hitrejšo in varnejšo širjenje in oblikovanje koreninskega kanala. Dostop do apeksa je možen z eno samo pilo, pri uporabi te tehnike. Crown-down tehniko se lahko izvaja z eno samo pilo, odvisno od začetne anatomije koreninskega kanala.

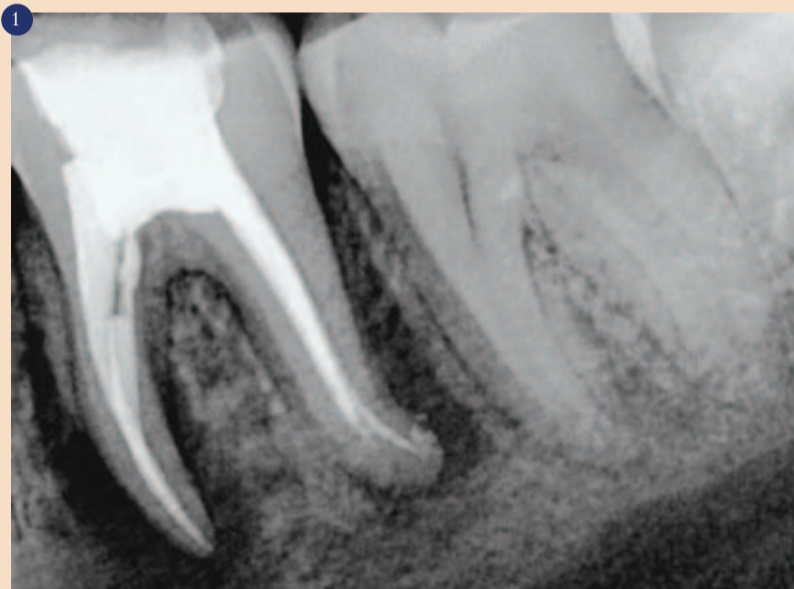
## Tehnika

NiTi pile so oblikovane za širjenje in ne za odprtje kanala. Potrebno je preveriti prehodnost kanala pred strojnim širjenjem. Pri delu se lahko soočimo z dvema različnima situacijama, ki sta povezani z anatomskimi lastnostmi:

1. Pri zgornjih sekalcih, premolarjih in tudi v distalni korenini molarjev, lahko določimo koreninski kanal na začetnem rentgenskem posnetku in ni potrebno predhodno širjenje. TF 25./08 pila nam enostavno in hitro oblikuje koreninski kanal.
2. Pri drugačni klinični situaciji, kot pri spodnjih molarjih in pri mezialnih kanalih zgornjih molarjev, se priporoča preveriti prehodnost kanala, saj so lahko precej težavni, posebno mezialni kanali spodnjih molarjev, saj imajo dve krivini v središču koreninskega kanala. Bolj pomembno je, da se prva izmed obeh krivin ne pokaže na rentgenskem posnetku in predstavlja past za NiTi pile.

V takih primerih po vzpostavitvi prehodnosti, je TF 25./06 primerna pila za crown-down tehniko in dosežete apeks v nekaj sekundah. Če vam ni uspelo priti do apeksa v prvih štirih potezah, je potrebno pilo očistiti, izprati kanal in postopek ponoviti. Taper 06 je zelo dobra izbira za zdravljenje zavrtih kanalov, kajti večji taper lahko vodi v blokado in v zlom pile. Pri omenjeni tehniki se pogosto zapostavi izpiranje koreninskega kanala. Uporaba

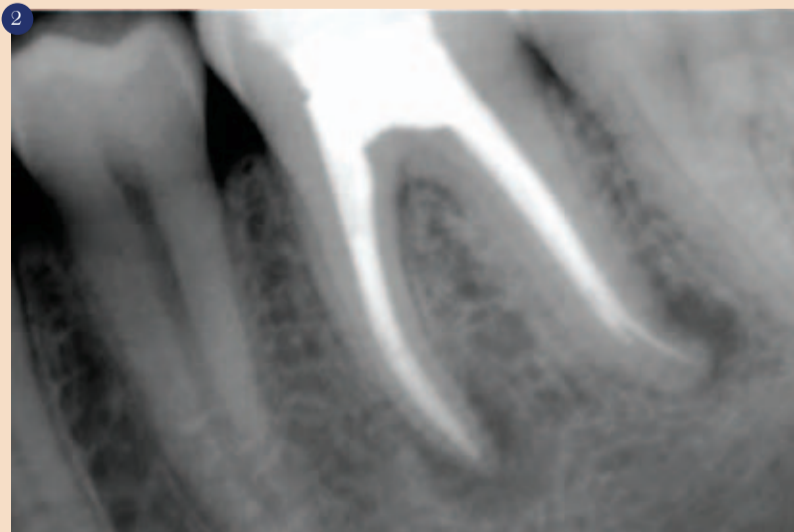
apeksa, posebno za zadnje 3 mm dolžine kanala. Glede na različne študije, crown-down tehnika ni primerna za samostojno obdelavo koreninskega kanala in zadnje 3 mm dolžine koreninskega kanala je potrebno obdelati na drugačen način. To je polemika med terapijami in različnimi šolami zaradi razlik v pogledih na širjenje koreninskih kanalov. Osebnostno, podpiram idejo širjenje apeksa in pila TF 40./04 je najboljša pila za razširitev apeksa, omo-



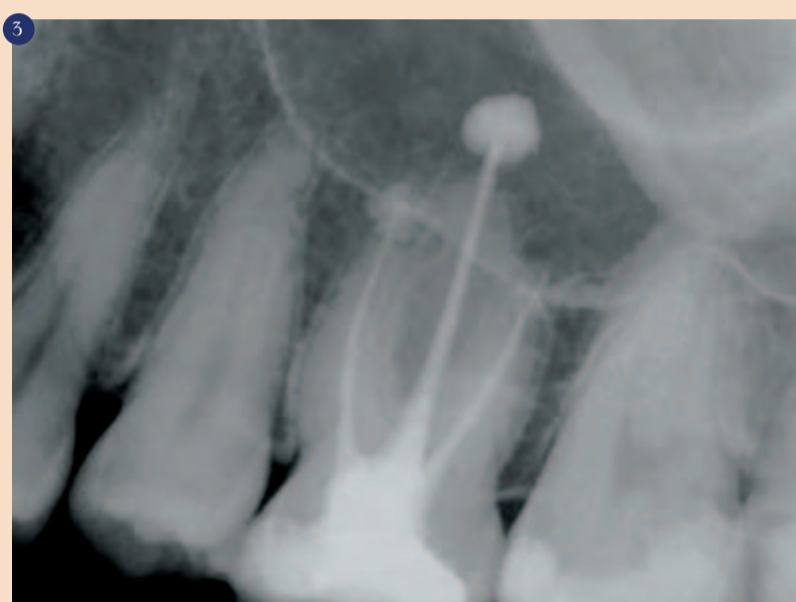Rentgenski posnetek spodnjega molarja po posegu, pokaže radiolucenco okoli mezialne in distalne korenine.

ultrazvočne aktivacije nam je v veliko pomoč pri dezinfekciji koreninskega kanala in odstranitvi razmazovine s pomočjo primerne irigacijske raztopine. Pri crown-down tehniki obdelava apeksa ni končna tehnika za primerno oblikovanje

goča fleksibilnost in varno delo za dosego apeksa po tem, ko je bil kanal razširjen z 25./08 ali 25./06 pilo. V teh primerih je potrebna uporaba dveh pil pri crown-down tehniki za primerno končno obdelavo koreninskega kanala.



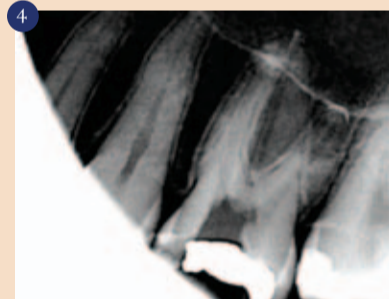Kontrolni rentgenski posnetek po 8 mesecih pokaže dobro celjenje okoli obeh korenin.



Začetni rentgenski posnetek pokaže ekstruzijo materiala v maksilarni sinus.

## Klinični primeri

Pacient je bil napoten v ambulantno za pregled morebitne pike v mezialni in distalni korenini (slika 1). Globina sondiranja paradontalnih žepov nam tega ni pokazala. Po testu griza in previdnem pregledu dostopne kavitete in koreninskih kanalov, sem se odločil za zdravljenje koreninskih kanalov; tudi pacient si je želel ohraniti zob. Po vzpostavitvi neposrednega dostopa koronarnega dela kanala, je bila uporabljena



Po odstranitvi termafila polnitve in sealerja v palatinalnem kanalu.

razmazovine. Natrijevhipoklorit je bil previdno odstranjen s fiziološko raztopino in ultrazvočno aktivacijo. Polnitev koreninskega

## DENTAL TRIBUNE

The World's Dental Newspaper • Slovenian Edition

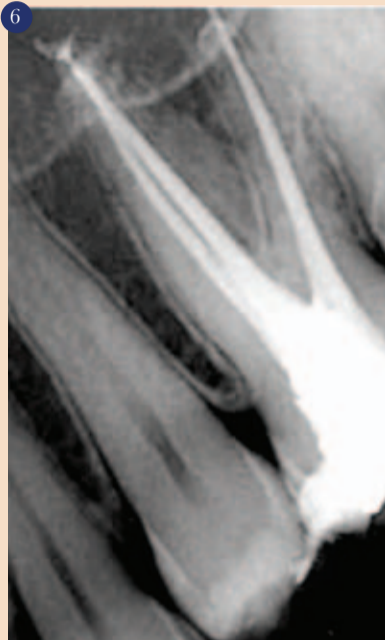### Abecedni seznam oglaševalcev

	COLGATE-PALMOLIVE ADRIA d.o.o. ....	20
	DIOPTA d.o.o. ....	9
	FLEGIS d.o.o. ....	11
	GC EUROPE N.V. ....	2, 9
	GLAXO SMITH KLINE d.o.o. ....	18, 19
	HERAEUS HOLDING g.m.b.h. ....	15
	INTERDENT d.o.o. ....	22, 23
	IVOCCLAR VIVADENT A.G. ....	6, 13
	LOMAS d.o.o. ....	7
	MEDIS d.o.o. ....	24
	MORO & KUNST d.o.o. ....	5
	WWW.LEPZOB.SI ....	17



kanala je bila narejena z Resilon (RealSeal, SybronEndo) v modificirani vertikalni tehniki polnjenja. Pri kontrolnem pregledu po 8 mesecih je opaziti lepo celjenje (slika 2).

Naslednji klinični primer je malo bolj zapleten (slika 3). Pacientka je bila napotena po končanem koreninskem zdravljenju, imela



Polnitev v isti seji.

je prisotno bolečino in občutek pritiska v sinusu. Rentgenski posnetek je pokazal, hiperpolnitev palatinalne korenine in material v sinusni votlini. Po preparaciji dostopne kavitete, je bilo vidna uporaba Thermafil nosilcev (DENTSPLY), kar je pojasnilo

ekstruzijo materiala v maksilarni sinus. Po pogovoru s pacientom o možnostih zdravljenja, smo se odločili za ponovno koreninsko zdravljenje. Z TF 25./06 pilo so bili uspešno odstranjeni trije thermafil obturatorji (slika 4). Pacient je občutil takojšnje olajšanje, pri prehodu zraka iz sinusa skozi palatinalni kanal (slika 5). Za izpiranje nismo uporabili NaOCl, ampak raztopino klorheksidina z ultrazvočnim izpiranjem. Apikalni del kanala smo razširili s pilo TF 40./04. Sledila je takojšnja polnitev koreninskih kanalov z Resilon in modificirano vertikalno tehniko polnitve (slika 6). Pacient je bil presenečen nad hitrostjo zdravljenja in hvaležen za ohranitev zoba.

Primerno čiščenje in širjenje koreninskega kanala je izziv, posebno pri zavrtih in ozkih kanalih. NiTi inštrumenti lahko oblikujejo le del koreninskega kanala. Izpiranje in polnitev sta tudi pomembna koraka za uspešno zdravljenje koreninskih kanalov. Pomankljiva mehanična obdelava in nezadostna polnitev koreninskega kanala omogočita preostlim mikroorganizmom, da ponovno naselijo koreninski kanal, kar vodi v neuspešno endodontsko zdravljenje. ■

Avtor:  
Dr. Philippe Sleiman

## Obvestilo

Po seriji izobraževanj, ki jih je karizmatični profesor dr. Hrvoje Jurić iz Zagreba v zadnjem letu dni izvedel v mnogih slovenskih zobozdravstvenih ordinacijah vas obveščamo da se bo turneja nadaljevala tudi jeseni. Udeleženci izobraževanja si najprej ogledajo primere praktičnih posegov na enem ali dveh pacientih, nato pa se preselijo v učilnico, kjer profesor vse kar je prej praktično demonstriral, še enkrat razloži teoretično ob tem pa doda mnogo zanimivih nasvetov, ki jih boste z veseljem uporabljali v vaši praksi. Tovrstnemu druženju tradicionalno sledi še neuradni del s kančkom kulinarike in enologije. Tečajji so tako za gostujočo stomatološko ordinacijo, kot za udeležence brezplačni. Organizator pa se vedno potruži z lepimi darili. Prepričani smo, da vas bo prijeten strokoven klepet z vrhunskim strokovnjakom v manjši skupini in domačem okolju napolnil z novimi idejami za vaše delo. Za jesenske termine (lokacije in datumi še niso določeni) že zbiramo prijave na telefonski številki: 01 530 72 81.



Fotografija je iz nedavnega tečaja v Kopru.

### Portorož 2012,

Spoštovani kupci, cenjeni obiskovalci,

**Ivoclar Vivadent Vas v ljudo vabi** na naš razstavnih prostor v času kongresa iz prakse za prakso **1. in 2. junija v avditoriju, Portorož.**

Poleg vseh že uveljavljenih proizvodov, Vam bomo tokrat prvič prikazali **inovativni koncept IvoBase**, revolucionarni sistem za prešanje protez vrhunske kakovosti.

Naši predstavniki vam bodo z veseljem odgovorili na vsa Vaša cenjena vprašanja, ter vam predstavili tudi vse ostale vrhunske proizvode vodilnega svetovnega proizvajalca podjetja Ivoclar Vivadent AG.

Prisrčno vabljeni,

**Ivoclar Vivadent AG**

Oblikujte svoj svet  
s pomočjo **GC Initial** keramike,

univerzalni keramični sistem za vsako indikacijo.

Dobrodošli v Initial  
"One Body" družino

GC Initial IQ  
One Body sistem.

Slojevanje na cirkonij  
Slojevanje na kovino  
Press na cirkonij  
Press na kovino

Stalno visoka kvaliteta,  
ponovljiva estetika in  
gospodarno delo.

GC EUROPE N.V.  
GC EEO - Slovenia  
Šlandrov trg 40  
SLO - 3310 Zalec  
Tel. +386.3.710.32.70  
Fax. +386.3.710.32.71  
slovenia@eoo-gceurope.com  
http://www.eoo-gceurope.com

**GC**

**MERIDENT OPTERGO** mo  
OPTICAL ERGONOMIC SOLUTIONS

Obiščite nas na:  
37. strokovnem  
srečanju stomatologov  
Slovenije v Portorožu  
od 30. maja-2. junija



**Z boljšim vidom...  
...do boljšega počutja!**

Kvaliteta in skrb za uporabnika na vsakem koraku je naše glavno vodilo. Želimo, da naši uporabniki vidijo bolje in se bolje tudi počutijo. Naša očala in lupe ne zagotavljajo le boljši vid. Edinstvena optika v kombinaciji z dentalno ergonomijo postavi zobozdravnika v položaj, ki zaščiti ramena in vrat pred bolečinami ter s tem izboljša počutje. Merident Optergo individualne rešitve so prilagojene samo vam.

- prizmatična očala,
- prizmatične lupe,
- preklopne lupe,
- zaščitna očala,
- LED osvetlitev,
- dentalni ergonomski stoli



**DIOPTA**

DIOPTA d.o.o., Aljaževa ulica 30, 1000 Ljubljana, Slovenija  
tel. 01 51 981 48, e-mail: info@diopta.si; www.diopta.si