

# ortho

international magazine of orthodontics

1 2019 české vydání

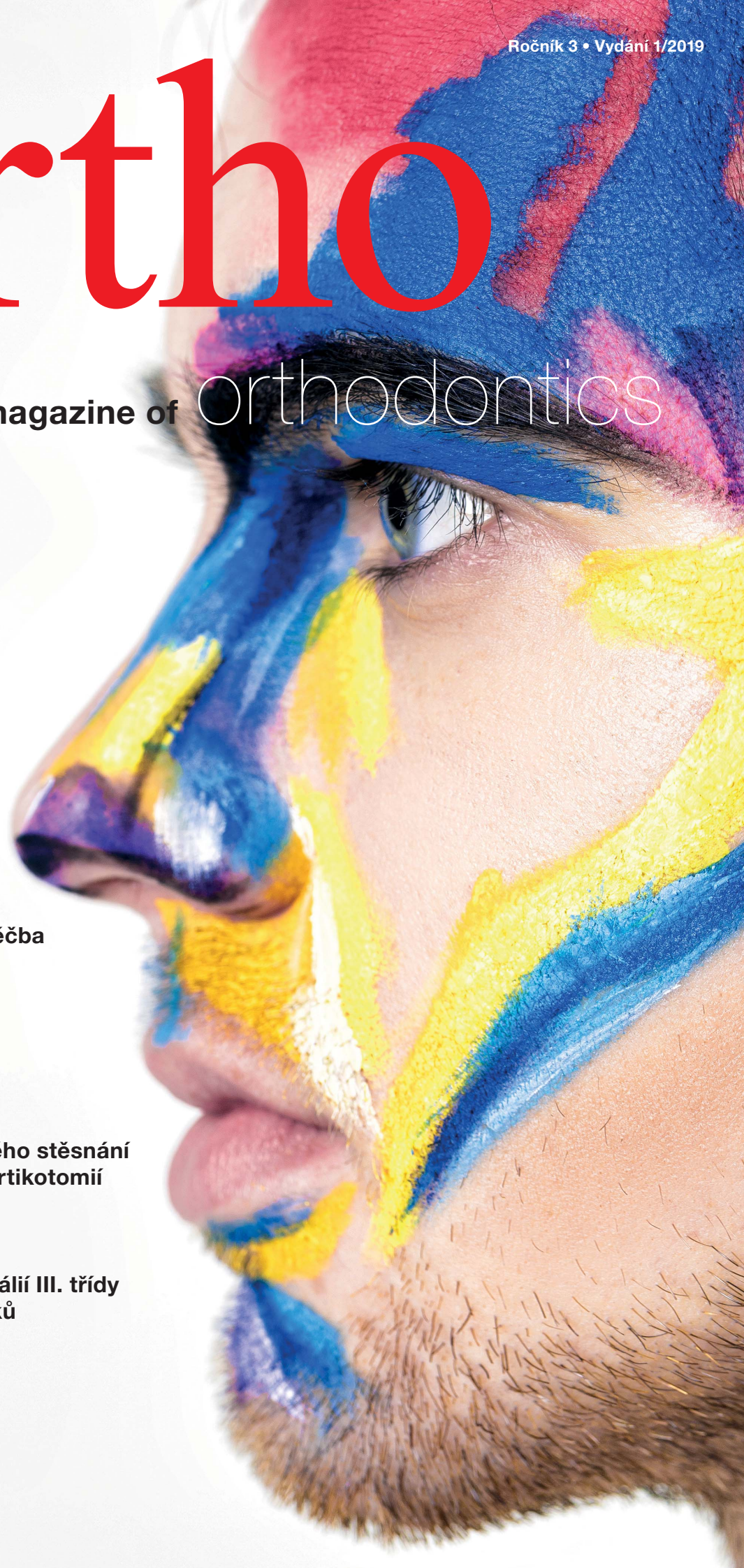**Dr. Derek Mahony**  
**Dr. Theodore R. Belfor**  
Medicína proti stárnutí a léčba  
ortodontickými aparáty:  
mezioborový přístup

**Dr. Gaetano Turatti**  
**Dr. Amedeo Salomone**  
**Dr. Luca Giordano**  
Neextrakční léčba závažného stěsnání  
pomocí cyklických sil a kortikotomií

**Dr. Ana Maria Cantor**  
Nechirurgická léčba anomálií III. třídy  
s agenezí laterálních řezáků

**dti** Dental  
Tribune  
International

**StomaTeam**



# 800

## 3D RTG

Jsme již dodali do ordinací  
Proto jsme nejzkušenější  
dodavatel 3D systémů u nás

---

Oslovte nás i Vy s poptávkou 2D nebo 3D rentgenu  
a my Vám zajistíme nejlepší nabídku

---

+420 800 100 138 | [camosci@camosci.cz](mailto:camosci@camosci.cz)  
[www.camosci.cz](http://www.camosci.cz) | [www.facebook.com/CAMOSCI](https://www.facebook.com/CAMOSCI)



# Vážení čtenáři,


z pohledu pacienta je ortodoncie jako příslovečná Gumpova „bonboniéra“ – nikdy nevíte, co dostanete. Pokud jsou pacienti svým praktickým zubním lékařem odesláni ke specialistovi, netuší, co je čeká. Snímací rovnátka, jaká nosili v dětství? Fixní aparát – vestibulární nebo lingvální, či dokonce samoligovací? Fólie? Miniimplantáty? Může to pro ně být matoucí... Není divu, že jsou tak přístupní „přímé“ reklamě. Někdo jiný jim řekne, co mají chtít; co je na vyrovnání zubů nejlepší. Někteří pacienti tráví hodiny zjišťováním informací na internetu a přichází do ordinace již s konkrétní představou o léčbě (což paradoxně, jak všichni víme, může být ta úplně nejhorší varianta). I to, že k úspěšnému vyřešení jednoho konkrétního případu nemusí vždy vést jen jedna cesta, může pacienty znejistit. Je na ortodontistovi, aby vybral optimální řešení pro každého z nich.

Ortodoncie je velmi komplexní obor – je nutné vzdělání medicínské, technické; estetické cítění i nemalá dávka zručnosti. Spektrum ortodontických aparátů a pomůcek se rozrůstá každým rokem. Některé zazáří jako meteorit, ale zájem o ně rychle pohasne, jelikož neplní, co slibují. Jiné se krůček po krůčku dostávají do povědomí odborné veřejnosti a jsou postupně začleňovány do každodenní praxe. Je toho opravdu hodně. Není divu, že ortodontická léčba patří jediné a pouze do rukou specialistů, kteří podstoupili tříletý výcvik na akreditovaném pracovišti zakončený atestací a o obor se aktivně zajímají i nadále. Žádné krátkodobé kurzy nemohou obsáhnout vše, co je třeba vědět a zohlednit při léčebném plánu!

Tuto heterogenitu odráží i časopis ORTHO – v tomto čísle jsou na souboru kazuistik ukázány různé možnosti terapeutických přístupů k ortodontické léčbě. V prvním článku Dr. Mahony a Dr. Belfor prezentují, jak může ortodoncie pozitivně ovlivnit příznaky stárnutí obličeje, následuje článek renomované české autorky o léčbě lingválním aparátem akcentující odlišné biomechanické principy. Na dalších kazuistikách vidíme, jak působení malých sil generovaných samoligovacími aparáty může vyřešit extrémní stěsnání či progenní stav. Zda a kdy může být výhodné spojit terapii fóliovým a lingválním aparátem rekapituluje ve svém sdělení Dr. Khan.

Doufáme, že i v tomto čísle časopisu ORTHO naleznete inspiraci. Příjemné čtení!

MUDr. Wanda Urbanová, Ph.D.  
šéfredaktorka




Wanda Urbanová

INZERCE

## OBJEDNEJTE SI ZDARMA

české vydání odborného časopisu

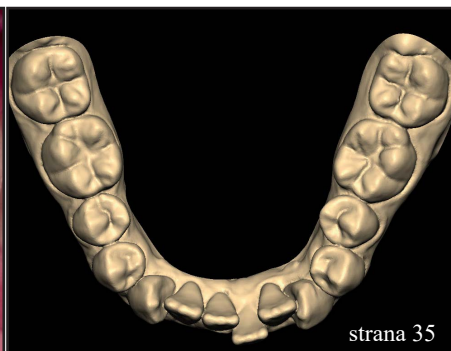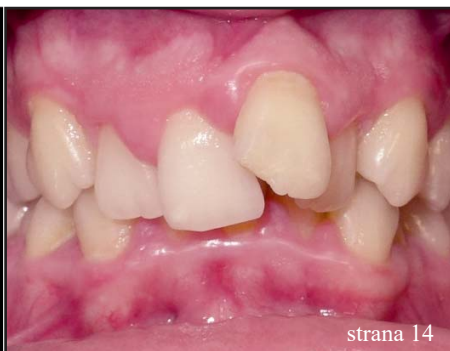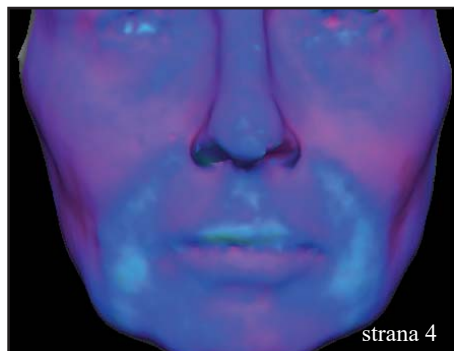# ortho

Vám přináší

## StomaTeam



Časopis Ortho si můžete zdarma a snadno objednat přímo na našem webu [www.stomateam.cz](http://www.stomateam.cz) nebo zasláním Vašeho jména, příjmení a doručovací adresy (předmět: Ortho – objednávka) na e-mail [info@stomateam.cz](mailto:info@stomateam.cz).  
Více informací na [www.stomateam.cz](http://www.stomateam.cz) nebo telefonicky na +420 601 221 125.



## | Editorial

01 Wanda Urbanová

## | Tipy a trendy

14 Neextrakční léčba závažného stěsnání  
pomocí cyklických sil a kortikotomií  
Gaetano Turatti, Amedeo Salomone,  
Luca Giordano, Itálie

## | Kazuistiky

- 04 **Medicína proti stárnutí** a léčba ortodontickými  
aparáty: mezioborový přístup  
Derek Mahony, Austrálie, Theodore R. Belfor, USA
- 08 Biomechanika léčby: Řešení bimaxilární  
protruze extrakcemi a **lingválním aparátem**  
Milada Soldánová, Česká republika
- 24 Nechirurgická léčba **anomálií III. třídy**  
s agenezí laterálních řezáků  
Ana Maria Cantor, Španělsko

## | Zprávy z průmyslu

- 20 Malokluze I. třídy léčená pomocí **F22 Aligners**  
Salvatore Agosta, Itálie
- 31 Dosáhneme hluboké **remineralizace**  
Moira Crawford
- 35 Hybridní **terapie alignery**  
Wajeeh Khan, Německo

## | Názor odborníka

32 **Estetika** je budoucnost ortodoncie  
Dwight Frey

## | Rozhovor

39 **Terapie „Sagittal First“ v kostce** – Carriere  
Motion 3D aparát:  
Revoluce v léčbě II. a III. třídy  
John Lannon



Fotografie na obálce: AdobeStock

# Master Damon<sup>®</sup>

Dr Rafael Garcia Espejo - Dr Ramón Perera

## MODULE 1 12<sup>th</sup>-13<sup>th</sup> of April 2019

- Presentation and objectives.
- Clinical evolution: from conventional orthodontics to the Damon System.
- The basics of low-friction biomechanics.
- Simplified treatment protocol.
- The 4 stages of treatment.
- Archwires: characteristics, selection and sequences.
- Auxiliary elements: stops, springs, built-ups, etc.
- Differential torque settings. Recommendations.
- Bonding brackets:
  - Positioning
  - Adhesive materials.
- Bonding techniques: direct and indirect.
- Intermaxillary elastics:
  - Potential.
  - Early elastics.
- Advantages of the Damon System.

## MODULE 2 31<sup>st</sup> May and 1<sup>st</sup> of June 2019

- Historical evolution of self-ligation. Current models
- Tricks and tips.
- Dental crowding:
  - Mechanics.
  - Stripping.
  - D-Gainer (2 x 4): indications.
- Treatments requiring extractions:
  - Indications.
  - Mechanics of closing spaces.
  - Extractions? No, thanks'
  - Special cases: How far can we go?
- Posterior cross bite:
  - Concept of „posterior transverse adaptation“.
  - Treatment without an auxiliary apparatus.
  - Limits to transversal expansion
  - Failures.

## MODULE 3 11<sup>th</sup>-12<sup>th</sup> of October 2019

- CLASS II :
  - The power of elastics in class II cases.
  - Functional appliances:
    - a) Direct advance (Herbst. Klammt, Bionator, Twin block )
    - b) Advance prior to dental management (Herbst AdvanSync, Forsus, MARA..).
- CLASS III :
  - Early treatments.
  - The power of elastics in class III cases.
  - The limits of surgery.

## MODULE 4 14<sup>th</sup>-15<sup>th</sup> Feb 2020

- Overbite.
- Open bite.
- Periodontal cases.
- Damon Control.
- Agensis and tooth loss:
  - Opening spaces for prostheses.
- Dental inclusions.
- The 70% group.
- „Class IV“ malocclusions.
- Finishing cases: the secrets to a perfect finish.
- Evaluating the smile.
- Retention:
  - The Damon splint
  - Lingual bars.

# NOW IN PRAGUE!

### VENUE

Angelo by Vienna House Prague  
Radlicka 3216/IG  
Andel. 150 00 Prague

### More information:

Martin Janák | Key Account Manager  
Czech Republic & Slovakia Ormco BV  
m: +420 724 355 577 | e: martin.janak@ormco.com



# Medicína proti stárnutí a léčba ortodontickými aparáty: mezioborový přístup

**Autoři:** Dr. Derek Mahony, Austrálie & Dr. Theodore R. Belfor, USA

**Medicína zaměřená proti stárnutí se zabývá prevencí, zpomalením a vedlejšími účinky stárnutí, pomáhá tedy lidem žít delší a zdravější život. Poslední dobou nicméně výsledky evidence-based studií způsobily, že se z anti-aging medicíny stal mnohamilionový průmysl. V několika posledních desetiletích vyrostl trh s produkty a službami proti stárnutí dle BBC Research (vydavatelství zaměřující se na výzkum technologického trhu se sídlem ve Wellesley, USA) v globální průmyslový podnik o hodnotě 261,9 miliard amerických dolarů oproti původním 162 miliardám amerických dolarů pět let předtím.<sup>1</sup>**

Z aktuální odborné evidence-based literatury vyplývá, že jak stárneme, dochází zřejmě ke ztrátám objemu tuku v některých oblastech obličeje spolu se změnami na obličejovém skeletu. Mezi pacienty vyhledávající kosmetické vylepšení obličeje se stala velmi populární injekční augmentace obličejových měkkých tkání jako minimálně invazivní řešení. Náhrada objemu ztracených měkkých tkání umožnila komplexnější přístup k celkovému omlazení obličeje. Ukázalo se, že ortodontická léčba za použití intraorálních ortodontických aparátů (Homeoblock, OrthoSmile) zvětšuje objem měkkých tkání a vylepšuje obličejovou symetrii vytvořením změn v měkkých tkáních spolu se zlepšením estetiky obličeje.<sup>2</sup> Terapie tímto aparátem může být přidána do léčebného protokolu augmentace obličeje, a tím dosáheme relativně neinvazivního mezioborového přístupu pro vylepšení střední obličejové etáže.

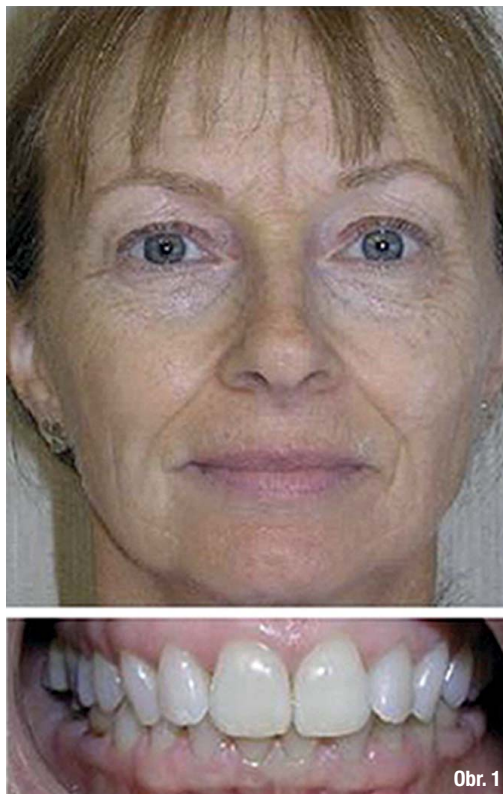V tomto článku demonstrujeme, jak může léčba (ortopedickými a) ortodontickými aparáty ve spojení s aplikací kožních výplní kvůli redukcí množství vrásek, rýh a vkleslin vytvořit pozitivní změny v měkkých tkáních obličeje. Navíc je zde ukázáno,

jak mohou objemové změny dosažené tímto kombinovaným terapeutickým postupem vytvořit žádoucí výsledek, konkrétně mladistvější vzhled.


## Kazuistika

Zdravá žena ve věku 65 let se dostavila do naší ordinace s jasně definovanou žádostí o zlepšení vzhledu svého obličeje (obr. 1). Její ústní hygiena byla dobrá a neměla žádné aktivní parodontologické onemocnění. Trpěla bolestmi hlavy a klinické vyšetření ukázalo dislokaci disku s redukcí na pravé straně s otevřením úst na max. 38 mm. Střední čára byla posunuta o 2 mm vpravo a vyrovnala se při otevření < 10 mm, což ukazuje na posun mandibuly na stejnou stranu. Byl vyroben a odevzdán aparát Homeoblock s 5mm nákusem na pravé straně (pro odlehčení mandibulárního kloubu) (obr. 2). Při dokousnutí na nákus se okluze odblokovala a tah svalů vyrovnal mandibulu, takže se narovнала i střední čára. Bolesti hlavy ustoupily během tří týdnů a maximální otevření se zvýšilo na 42 mm. Pacientka dále používala aparát Homeoblock následujících 9 měsíců.

Byly zhotoveny intraorální a extraorální fotografie kvůli dokumentaci léčby, byla provedena 3D stereo fotogrammetrie. Extraorální 3D digitální fotografie byly zhotoveny za pomoci 3DMD (facial capture system). Facial capture system (3DMD/Kodak) a stereofotogrammetrie byly použity pro vygenerování klinicky přesného digitálního modelu obličejového povrchu pacientky. Používají techniku stereotriangulace pro identifikaci charakteristik vnějších povrchů snímaných alespoň dvěma kamerami. Tento přístup zahrnuje projekci jedinečného, náhodného světelného vzorce, který je použit jako základ pro zpracování geometrie za pomoci trojúhelníků ve 3D. 3D fotografie trvá méně než 2 ms na rámeček. Data jsou zpracována a je vypočítána vysoce přesná (méně než 0,5 mm) průměrná vzdálenost (základ – střední vzdálenost od pole) vytvářející digitální model pacienta, který je připraven k okamžitému klinickému využití. Stereofotogrammetrie pro kvantifikování obličejové morfologie byla (poprvé) představena ve studii publikované v Journal of Dentistry v roce 1996.<sup>3</sup> Závěrem lze říci, že stereofotogrammetrie je vhodná pro 3D zachycení metod pro kvantifikování a zaznamenávání vývojových změn v obličejové morfologii.<sup>3</sup>



**Obr. 1:** Obličej před léčbou a frontální pohled na skus (povšimněte si hlubokého skusu)



**Obr. 2:** Aparát Homeoblock

Zhodnocení obličeje pacientky po 9 měsících léčby aparátem Homeoblock z důvodu jejích problémů s TMK ukázalo na změnu v morfologii obličeje (obr. 3). Morfometrická analýza byla provedena superimpozicí 3D zobrazení před a po léčbě za použití modelování konečných prvků. Tisíce trojúhelníkovitých referenčních bodů byly použity pro stanovení změn. Modrá oblast znázorňovala nulové změny a červené až oranžové barvy oblasti s větším rozměrem až do hodnoty 2,9 mm. Došlo ke zvýšení

objemu nad a pod očima, v lící krajině, v oblasti horního rtu, mentolabiálního sulku a oblasti před dolní čelistí. Z fotografií obličeje je zřejmá redukce rýh, vrásek a vkleslin (obr. 4 a 5).


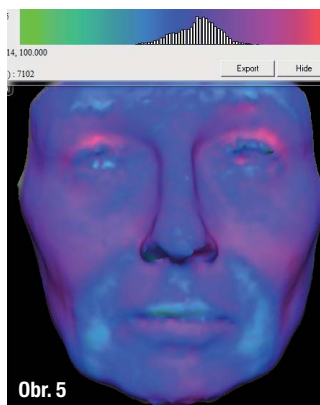
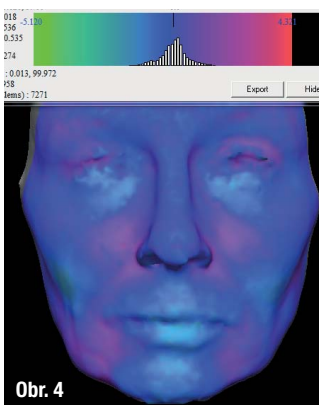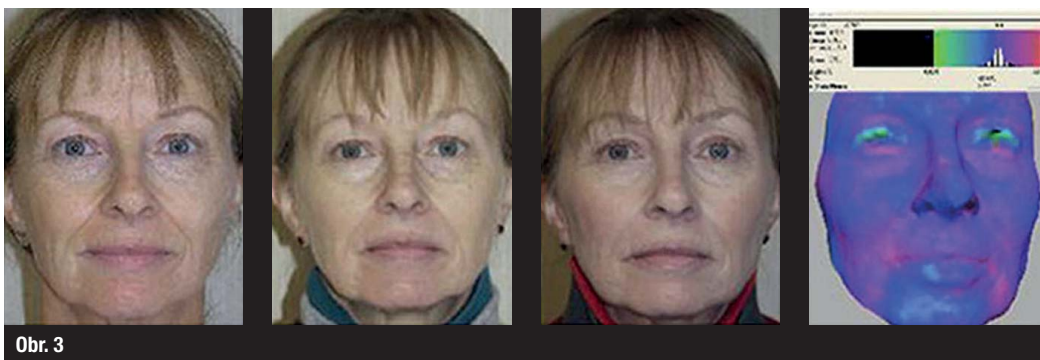
Pozitivní změny v obličeji pacientky ji po devíti měsících přiměly k aplikaci kožních výplní. Byl aplikován 1 ml preparátu Restylane (Galderma) pro zvětšení rtu a dvě dávky 1,33 cc/ml preparátu Radiesse (Merz Aesthetics) do oblasti před dolní

**Obr. 3:** Obličej před léčbou, v průběhu léčby po uplynutí 6 a 9 měsíců a nakonec morfometrické vyhodnocení změn

**Obr. 4:** Morfometrické hodnocení konečných výsledků určitých prvků analýzy ukázalo na zvýšení objemu obličeje spolu s určitými změnami téměř 4 mm, která je znázorněna červenou až oranžovou barvou

**Obr. 5:** Superimpozicí červené (po léčbě) a modré (před léčbou) barvy můžeme graficky znázornit objemové změny, které se objevily během léčby. Došlo k nárůstu objemu v oblasti frontální, supraorbitální, infraorbitální, zygomatické, v oblasti báze nosní, horního rtu, nasolabiální rýhy, mentolabiálního sulku a oblasti před dolní čelistí.

**Obr. 6:** Morfologické změny v oblasti rtů, líce, před mandibulou po aplikaci 1 ml preparátu Restylane a 1,33 cc (ml) Radiesse. Pověšněte si tmavě červených a oranžových odstínů v oblastech, kam byly aplikovány injekce.



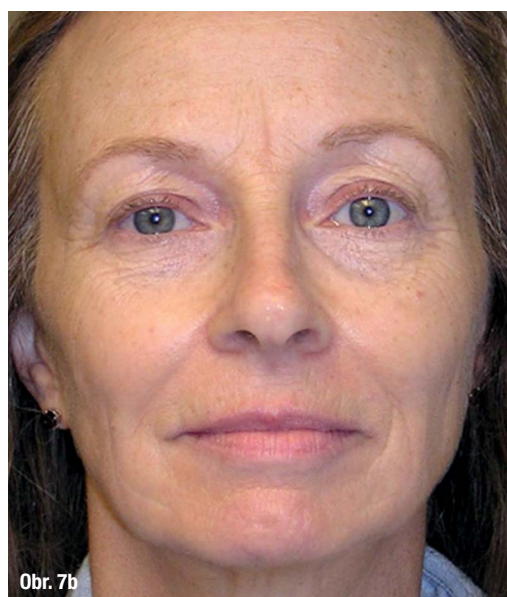
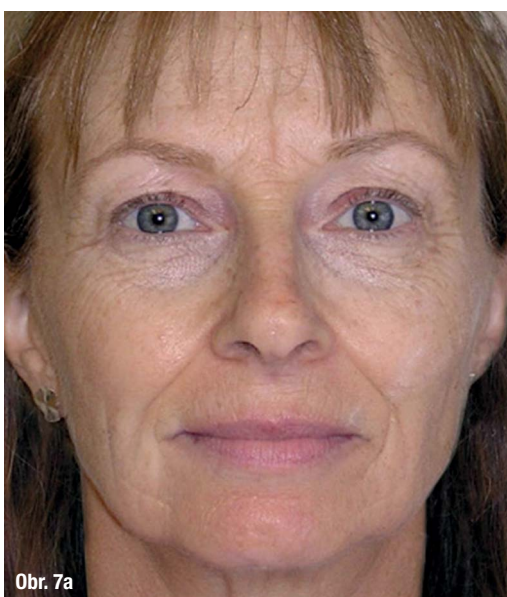
čelistí a mentolabiálním sulkem a podél dolního okraje dolní čelisti, dolních a bočních hranic lícní oblasti (obr. 6).

### Výsledky

Obličej pacientky po léčbě působil mladším dojmem, byly lépe vykresleny lícní kosti a jasně definované linie čelisti. Pleť vypadala hladší s menším množstvím rýh, vrásek a vkleslin.

### Diskuze

Změny v obličeji související s rozšířením patra jasně popisuje Singh: „Maxilární komplex vykazuje změnu v rozměru (a/nebo objemu) spojenou s nárůstem složitosti struktury v souvislosti s biologickými procesy. Rozšíření patra podle všeho spustí osteoblastické geny spojované s aktivním ukládáním kosti a průvodním přetvářením prostorové matrix.“<sup>4</sup> V souvislosti se změnami okolo očí si musíme připomenout, že horní čelist tvoří spodinu orbity a po rozšíření mohou být patrné skeletální



**Obr. 7a, b:** Fotografie obličeje před a po léčbě



změny;<sup>4</sup> v morfologii orbity se mohou projevit zejména na kůži obličeje: s tím, jak se zpevňují dolní víčka, vnější koutek se stává vodorovným; zvětšuje se šířka obličeje a to zejména v oblasti švu mezi lícní kostí a horní čelistí; kraniofaciální typ má nejen lepší funkci, ale také atraktivněji vypadá.<sup>4</sup> Tyto změny byly popsány u dětí, u kterých je rozšiřování patra poměrně časté. Tento článek dokumentuje po-

dobné změny u nerostoucích dospělých pacientů. Kombinováním výsledků ortodontické terapie a aplikování kožních výplní jsme dosáhli velice uspokojivých výsledků v estetice obličeje.

Článek byl poprvé publikován v *Ortho – international magazine of orthodontics*, vydání 2/2018.

Seznam použité literatury na vyžádání u vydavatele.

## O autorech



### Dr. Derek Mahony

Specialista v ortodoncii pocházející ze Sydney, který přednášel tisícům lékařů o výhodách intercepční ortodontické léčby. V začátcích své kariéry se naučil od čelních představitelů oboru, jak dramatický účinek terapie funkčními aparáty může ortodontickým pacientům přinést a od té doby kombinoval léčbu fixními a funkčními aparáty. Jeho přednášky jsou založeny na pozitivním dopadu, který tento kombinovaný terapeutický přístup měl na ortodontické výsledky a výhodách, které tato (léčebná) filozofie přináší z manažerského pohledu. E-mail: info@derekmahony.com; web: www.fullfaceglobal.com.



### Dr. Theodore R. Belfor, DDS

Absolvoval New York University College of Dentistry v USA v roce 1966. Je zasloužilým a probovaným učitelem v rámci International Association for Orthodontics, přednáší po celém světě, byl předsedou a prezidentem OrthoSmile a je vynálezcem patentovaného ortodontického přístroje Homeoblock. Jeho práce vycházely v časopisech New York State Dental Journal, Journal of Cosmetic Dentistry, Aesthetic Dentistry Today, Journal of the American Academy of Gnathologic Orthopedics, Functional Orthodontist, International Journal of Orthodontics a Sleep Diagnosis and Therapy.

INZERCE

**PHILIPS**

**sonicare**

Ortodontický pacient

# Philips Sonicare Ortho Kit

Sonický kartáček **ProtectiveClean** mechanicky rozruší plak a odplaví ho okysličenou dynamickou vlnou i kolem zámečků. Přístroj **AirFloss Ultra** díky čištění vstříkovaným aerosolem zajistí flexibilitu čištění měnících se mezizubních prostorů.



**Alena Gallová, DiS.**  
severní a západní Čechy  
+420 775 408 577  
alena.gallova@philips.com



**Mgr. Petr Hradecký**  
Praha a střední Čechy,  
jižní Čechy a Vysočina  
+420 773 772 656  
petr.hradecky@philips.com



**Erika Poskonková**  
Morava a Slezsko  
+420 770 110 859  
erika.poskonkova@philips.com



Exkluzivně  
v ordinacích

**#1**

Odborníky  
nejdoporučovanější  
značka elektrických  
zubních kartáčků v ČR.  
Výzkum mezi 200 zubními  
a dentálními hygienistkami.  
[WWW.PHILIPS.CZ](http://WWW.PHILIPS.CZ)

[www.philips.cz/dentalni-pece](http://www.philips.cz/dentalni-pece)