

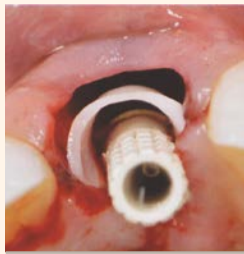
DENTAL TRIBUNE

The World's Dental Newspaper · Hungary Edition 

BUDAPEST, 2018. DECEMBER

www.dental-tribune.com

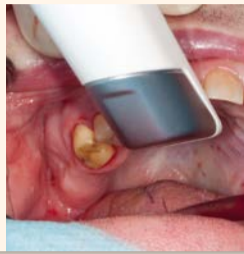XIV. ÉVFOLYAM, 4. SZÁM



GYAKORLÓ FOGORVOS AJÁNJA

A 3-as típusú extrakciós alveolusok különös kihívást jelentenek, mivel a recesszió labiális lágy- és keményszövethiányra utal. Amikor az eltávolítandó fogakon valamilyen patológiás jelenséget észlelünk, és implantálni szeretnénk...

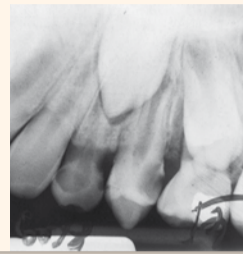→ 4. oldal



GYAKORLÓ FOGTECHNIKUS AJÁNJA

A digitális lenyomatvétel az implantológia területén a precíz digitális gyártáslánc kiindulási pontja, ismert a gyakorlatban. Korunknak megfelelő alapját képezi az implantátumos ellátások biztos fogtechnikai kivitelezésének.

→ 6. oldal



IRÁNYVONALAK, ALKALMAZÁSOK

A tanulmány szerzői 1985 és 2006 között egy általános fogászati rendelőben 95 nyitott apex-szel rendelkező fogat ismertek fel, melyek közül 75 fogat átlagosan 70 hónapon keresztül sikerült utánkövetni radiológiai kontroll felvételekkel.

→ 14. oldal

Mit hoz a cafeteria-szigorítás a fogorvosoknak?

Elméletben komoly érvágást jelenthet a fogászati piacon a cafeteria-rendszer átalakítása, az egészségpénztári befizetések jelentős részét ugyanis eddig fogászati kezelésekre fordították. A várakozások szerint azonban mégisincs ok aggodalomra.

Mintegy 50-60 milliárdra rüg jelenleg a teljes egészségpénztári piac, pénztáranként a befizetéseket nagyjából azonos arányban használják fel az egyes célokra. Becslések szerint fogászatra, fogorvosra eddig átlagosan a befizetések 10 százalékát, összesen mintegy 5-6 milliárd forintot fordítottak. A cafeteria-elemek adóváltozásával a munkáltató számára duplájára drágulhat e juttatás, amire válaszul cégek tömegei szüntetheti majd meg ezt a bérkiegészítést.

Az OTP Egészségpénztárnál (OTP EP) azonban nincs jele az aggodalomnak. Ott a 2017-es mintegy 10 milliárdnyi egészségpénztári befizetés 20 százalékát fordítják a tagok egészségügyi szolgáltatás vásárlására, ennek a felét, nagyjából egymilliárd forintot fogászati kezelésekre használnak fel – tudtuk meg Kovács Tamás értékesítési és marketingigazgatótól. A közel 25 ezer

egészségpénztári tag átlagosan 40 ezer forintot hagy ott egy-egy fogászati kezelésért a fogorvosánál.

A munkáltatók már tavaly behúzták a féket, az OTP EP-nél például már tavaly elvesztették a munkáltatói befizetések felét, a kiesést azonban csaknem kompenzálta a tagok egyéni befizetése, s várható, hogy ez a trend folytatódik – mondja Kovács Tamás, aki szerint egyre többen ismerik fel az egészségpénztárban rejlő lehetőséget. Idén már eddig is 31 százalékkal nőtt az egyéni befizetések összege – sorolja a részleteket.

A kiesés pótlásában segíthet a jogszabályi kivétel is, mely szerint a juttatások egy bizonyos formájánál nem nő az adóteher. Célzott szolgáltatások, bizonyos szűrések, konkrét ellátások tartozhatnak ide, a pénztárnál jelenleg vizsgálják, hogy milyen ajánlattal kereshetik meg a munkáltatókat a kivételekre. Az egyik ilyen lehetőség a szájjüregszűrés, amely pótlólagos bevételi forrás lehet, ha az egyéni befizetések nem pótolnák a keletkező kiesést – mondta Kovács Tamás, de hangsúlyozta, hogy az előzetes számok alapján összességében nem számítanak kiesésre. Sz. A.

Elszállt fél év a semmibe

Katona József

Váratlanul mozgalmas lett az őszi egészségügyben. Miután a kormányalakítást követő leváltási hullám és az átszervezések egy időre megbénították az ágazat irányítását, augusztus végén Zacher Gábor lemondásával pörögtek fel az események.

Noha a betegek addig is gyakran panaszkodtak hasztalan a sürgősségi osztályokon tapasztalható állapotokra, azt már mindenki meghallotta, amikor egy népszerű médiadoktor állt a nyilvánosság elé azzal, hogy „a király meztelen”. „A minimum feltételek 60 százalékával működtünk – magyarázta Zacher a vezetői posztról való lemondását a Népszavának –, miközben a Honvéd sürgősségije a legnagyobb és teljes szakmai profillal működő osztály. Nem volt meg a szükséges eszköz, létszám. Ilyen feltételek mellett dolgozni, az már tulajdonképpen a veszélyeztetés kategóriájába tartozik.”

A kórházat felügyelő tárca előbb próbálta eltagadni a bajokat, majd

hirtelen talált egy kis pénzt és néhány új orvosi eszközt a „tűzoltáshoz”. Még el sem nyugodott ez a vihar, amikor Székely László szívsebész esete világított rá ismét arra, hogy recessz-ropog az egészségügyi rendszer. Őt a hírek szerint a miniszter nyomására rúgták ki azonnali hatállyal a GOKI-ból egy fél évvel

korábbi, vitatott ügykezelésére hivatkozva. Neki szintén jó sajtója volt, a betegek is tüntettek érte. Különösen, amikor kiderült, hogy eltávolítása után nem maradt olyan sebész a kardiológiai intézetben, aki alkalmazni tudná a betegkímélő kulcslyuktechnikát. Székely ügyében – hogy legalább a műtetre várókat elláthassa – még Nagy Anikó egészségügyi államtitkár is próbált közvetíteni. Sikertelenül.

Ahogy a konfliktus a nyilvánosság előtt napról napra mélyült, min-



denki számára világossá válhatott, hogy az érintett vezetők se egy hatásköri vitát rövidre zárni, se a betegek érdekeit megvédeni nem képesek. Végül ez lehetett az egyik utolsó ügy, ami a miniszter és az államtitkára szeptember végi szakításához, Nagy Anikó lemondásához vezetett.

Kásler Miklós miniszter számára ez lehetett az őszi mélypontja: a médiában egymást érték az egészségügyi botrányok, már nem csak az örökölt munkatársai, hanem a maga válasz-

→ 3. oldal



A TotalDental fogorvosi rendelő több éves tapasztalattal rendelkező, németül jól beszélő, az esztétikai fogászat területén jártas

FOGSZAKORVOST keres

SOPRONI, főleg külföldi pácienseket ellátó, korszerűen felszerelt fogászati rendelőjébe

Amit nyújtunk:

- kiemelkedő kereseti lehetőség
- hosszútávú, stabil egzisztencia
- azonnali páciensállomány

- esztétikus környezet
- korszerűen felszerelt rendelők

Implantológiai gyakorlottság előnyt jelent!

További információ:

Tel.: 06-30/719-6170
E-mail: wadin@wadin-med.com

Fogászati szoftver, 4990 forintért!



- páciens nyilvántartás
- lelet kezelő
- EESZT jelentés
- naptár
- kezelés rögzítés
- számlázás
- gyors ajánlat
- e-mail- és SMS értesítés
- korlátlan felhasználószám
- felhasználóbarát felületek
- ✓ Flexi minőség

www.flexi-dent.hu | 06 (1) 792 1234

Az ár nettó, székenkénti havidíj. A tájékoztatás nem teljeskörű.

ÚJ!

ONE nēO


MULTIPLE OPTIONS

Kónuszos
felépítmény
kapcsolat

Erősebb és
egyenletesebb
csatlakozás

Kisebb
mikromozgás

Platform
switching



**Conical Narrow
Connection (CHC)**



**Conical Standard
Connection (CS)**



**Internal Hex
Connection (IH)**

KIZÁRÓLAGOS MAGYARORSZÁGI FORGALMAZÓ

← 1. oldalról

totta csapat is fogyott, s optimista nyilatkozatokon kívül semmit nem tudott felmutatni a tárcája. Nem voltak nyílt szakmai vitára bocsátott javaslatok, nem terjesztettek elő reformjogszabályokat. Ráadásul szeptemberben Kötcsén újabb feladatot is szabott az ágazatnak a miniszterelnök. Arról beszélt, hogy teljesen szét kell választani a közfinanszírozott szolgáltatásokat és a magánegészségügyet. Azt, hogy ez a kívánsága pontosan mit is jelent, s miként is lehetne annak megfelelni, azóta is sűrűn találgatják az egészségpolitikuskok.

Néhányan már a miniszter közeli felmentéséről beszéltek, de Kásler igyekezett menteni a helyzetet. Minisztériuma elkezdett napi jó híreket szolgáltatni. Kerekén négy hónap után hirtelen lett kinevezett vezetője az addig csak sodródó gyógyszerhatóságnak is. S ami a legfontosabb volt, Horváth Ildikó személyében egy szakmai körökben is egyértelműen elismert orvost sikerült megnyernie az új államtitkárnak. A tudógyógyász egyetemi tanár a Korányi orvosi igazgatói székéből érkezett, de korábbi volt már minisztériumi tapasztalata. Még Szócska Miklós államtitkársága idején négy évig volt egészségpolitikai főosztályvezető.

Az új államtitkár belépése októberben további személyi változásokkal is járt a tárcánál. A stábváltáson túl a helyettes államtitkárok és a feladataik is változtak: „az egészségügyi ellátórendszer működtetéséért felelős” Nagy Szilárd és „az Egészségbiztosítási Alap működtetéséért felelős” Fábrián Attila helyett ma már „az egészségügy szakmai irányításáért felelős” dr. Csányi Endre Péter

és „az egészségügyi fejlesztésekért felelős” dr. Fábrián Károly szolgál.

Aztán novemberben a miniszter lecserélte a júniusban már saját maga által kinevezett tisztí főorvost, Kovács Attilát is. (Utóda egy rövid interregnumot követően a szolgálat Fejér megyei vezetője, Müller Cecília lett.) Ezt a váltást sem indokolták meg. Ami jellemző a Kásler-korszak szinte összes leváltására: nem lehet tudni, hogy milyen véleménykülönbségek vagy teljesítményproblémák állnak a háttérben. Így a rapid cserék a maradéknak sem nyújthatnak semmilyen szakmai vagy erkölcsi iránymutatást, legfeljebb a zavar és a kiszolgáltatottság érzését növelhetik.

Bár továbbra is rendre érkeznek a vészjelzések az ellátórendszerből – hol egy pszichiátriát, hol egy korszulöttosztályt kell bezárni a szakemberek hiánya miatt – november végére mégis sikerült valahogy konszolidálni az ágazat irányítását.

Eljutott végre a törvényhozásig az új ciklus első jelentősebb egészségügyi jogszabálya, egy salátatörvény. Ha ebben nincsenek is még jelentős reformintézkedések, két kis világos üzenetet tartalmaz. Az egyik a homeopátiás szerek elleni fellépés. Ha a megengedő európai szabályozás miatt nem is lehet kitiltani ezeket a patikákból, a tárca keresett lehetőséget arra, hogy demonstrálja a tudományos eljárások melletti elkötelezettségét. A homeopátiás szereket a jövőben nem lehet gyógyszernek nevezni, s kiszolgálásukkor patikusnak is mindig figyelmeztetnie kell a beteget, hogy a termék hatásosságára nincsenek bizonyítékok.

Egy másik intézkedés eltörli a kamarai vezetők újráválasztásának eddigi korlátját. Azaz, a kormány jelezte,

hogy nem lenne ellenére, ha a vele szívélyes viszonyt ápoló elnökök a közlő tisztújításra újra beneveznének. Éger István, aki immár 15 esztendeje vezeti az orvosi kamarát, a Zoom kérdésére korainak találta, hogy az esetleges indulásáról nyilatkozzon. De azt azért elmondta, hogy a kamaráknál „számos fontos tisztségre egész egyszerűen nincs utánpótlás”, ezért kérték az újrajelölés korlátozásának feloldását.


Kásler miniszter jóhír-kampánya részeként némi kormányzati segély érkezését is bejelentette. Az E-alapba egy 37 milliárdos hiánypótlás kerülhet, és lesz idén kórházkon-szolidáció. Az arra szánt 55 milliárd egy csepp megnyugvást hozhat a kórházfronton. Ott ősszel külön kis bozótháború bontakozott ki a pénzügyi és a szaktárca, a kórházszövetség, valamint a számvévoszék között. A harc tengelyében az a kérdés állt, hogy ki a felelős az intézmények újratemelődő adósságáért: a felelőtlen állami alulfinanszírozás vagy a felelőtlenül gazdálkodó intézményvezetők? Egy tucatnyi kórházba már szeptemberben megérkeztek a költségvetési felügyelők, az intézményeket sorozatban ellenőrző számvévoszék pedig a tárcát ösztökélte a „szabálytalankodó” kórházigazgatók megbüntetésére, míg a minisztérium saját vizsgálatokat indított, hogy azok alapján próbálja meg újraszabályozni a kórházak gazdálkodását. Az újabb konszolidáció most időt ad arra, hogy jövőre átalakítsák a rendszert. Horváth Ildikó államtitkár reményei szerint úgy, hogy a kiegyensúlyozott gazdálkodáshoz hiányzó mintegy 7 százalékpontos forrás ütően kerüljön az intézményekhez, s ne kelljen több az év végén lyukakat tömöködni.

A miniszter bejelentett még egy négylépcsős, 2022-re összesen 72%-

ot elérő béremelést, amelyben „az egészségügyi közalkalmazottak, védőnők, egészségügyben dolgozó nem egészségügyi felsőfokú végzettségűek” részesednének. Ehhez a jövő évi első lépés fedezete nem látszik a már elfogadott költségvetésben, de az egyéb részletekről sem tudni érdemlő. Mint Éger István nyilatkozta, a bejelentés őt is meglepte, az orvoskamarával nem egyeztetett senki. Egyúttal arra is felhívta a figyelmet, hogy a béremelés bejelentésekor a miniszter nem említette az orvosokat.

Kásler Miklós egy másik jó híre is meglepte a szakmai szervezeteket, miszerint a kormány elfogadta az alapellátás és a sürgősségi ellátás átalakításának koncepcióját, és az őt nemzeti egészségprogramot. Ezekről az orvoskamará elnöke a Népszavának azt mondta, „egyik koncepciót sem ismerik, és nem is egyeztettek a kormánnyal, holott ezt törvény írja elő”.

E tervezetek tartalmát azóta is kiszivárogtatásokból és elejtett félmondatokból próbálják rekonstruálni az érintettek. Pedig lett volna idő a nyilvános szakmai vitákra is: már az első nyilatkozataiban e területeken ígért gyors beavatkozást a miniszter. Aki egyébként december elejére nem csupán visszanyerte lendületét, hanem növelte is a maga elé tűzött célt. A kormánypárt honlapja is megörökíti az állami tévében tett minapi kijelentését, miszerint: az egészségügyben nem hatékony az a módszer, hogy egy-egy területet korrigálnak. „Az egész kórházi rendszert és az egész egészségügyi ellátórendszert kell újraszervezni, átalakítani és a szemléletmódot is megváltoztatni.”

Fél év alatt visszatértünk a startmezőre. 

IMPRESSZUM

ELNÖK-VEZÉRIGAZGATÓ:
Torsten R. Oemus

PÉNZÜGYI VEZETŐ:
Dan Wunderlich

TARTALOMFELELŐS:
Claudia Duschek

SAKMAI SZERKESZTŐ:
Magda Wojtkiewicz, Nathalie Schüller

WEBSZERKESZTŐ, KÖZÖSSÉGI MÉDIAFELELŐS:
Monique Mehler

SZERKESZTŐK:
Franziska Beier, Brendan Day, Kasper Mussche

SEGÉDSZERKESZTŐ ÉS VIDEO PRODUCER:
Luke Gribble

COPY EDITORS:
Ann-Katrin Paulick, Sabrina Raaff

ÜZLETFEJLESZTÉSI ÉS MARKETING VEZETŐ:
Alyson Buchenau

DIGITÁLIS RÉSZLEG VEZETŐK:
Tom Carvalho, Hannes Kuschick

PROJECT MANAGER ONLINE:
Chao Tong

IT ÉS FEJLESZTÉS:
Serban Veres

GRAFIKAI TERVEZÉS:
Maria Macedo

E-LEARNING MANAGER:
Lars Hoffmann

OKTATÁS ÉS RENDEZVÉNYSZERVEZŐ:
Sarah Schubert

TERMÉKFELELŐS SURGICAL TRIBUNE ÉS DDS.WORLD:
Joachim Tabler

ÉRTÉKESÍTÉSI ÉS TERMELESI TÁMOGATÁS:
Puja Daya, Madleen Zoch

VEZETŐ ASSZISZTENS:
Doreen Haferkorn

KÖNYVELÉS:
Karen Hamatschek, Anita Majtenyi, Manuela Wachtel

ADATBÁZIS KEZELÉS ÉS CRM:
Annachiara Sorbo

HIRDETÉSÉRTÉKESÍTÉSI VEZETŐK:
Melissa Brown (Nemzetközi), Hélène Carpentier (Nyugat-Európa), Matthias Diessner (kiemelt ügyfelek), Weridiana Magewski (Latin Amerika), Barbora Solarova (Kelet-Európa), Peter Witteczek (Ázsia)

TERMELESI ÉS FEJLESZTÉSI VEZETŐ:
Gernot Meyer

HIRDETÉS SZERVEZŐ:
Marius Mezger

DENTAL TRIBUNE INTERNATIONAL GMBH
Holbeinstr. 29, 04229, Leipzig, Germany
Tel.: +49 341 48474-302
Fax: +49 341 48474-173
info@dental-tribune.com
www.dental-tribune.com

Regionális irodák:

DT ASIA PACIFIC LTD.
c/o Yonto Risio Communications Ltd,
Room 1406, Rightful Centre
12 Tak Hing Street, Jordan, Kowloon, Hong Kong

Tel.: +852 3113 6177
Fax: +852 3113 6199

DENTAL TRIBUNE AMERICA, LLC
116 West 23rd Ste. 500, New York,
NY 10001, USA
Tel.: +1 212 244 7181, Fax: +1 212 224 7185

© 2018, Dental Tribune International GmbH

Kiadja: DP Hungary Kft.

1012 Budapest, Kuny Domokos u. 9.

FELELŐS KIADÓ: Laczkó Tamás

NYOMDAI ELŐKÉSZÍTÉS: DP Hungary Kft.

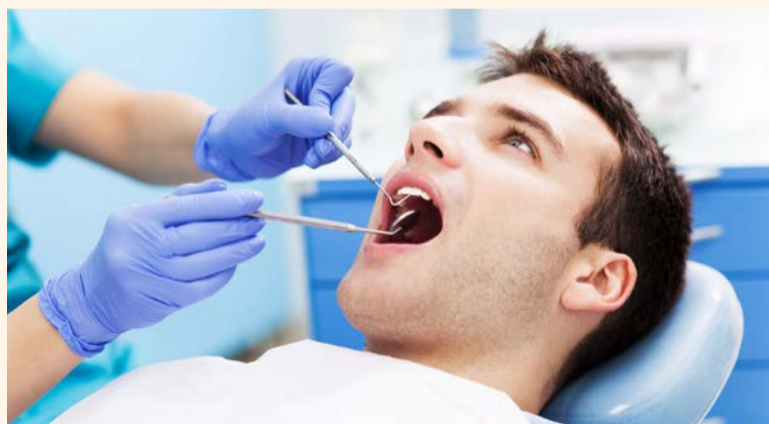NYOMDAI KIVITELEZÉS: Prime Rate Kft.

ADATEGYEZTETÉS, INFORMÁCIÓ: Vadászi Vanda,
telefon: 06-30-472-0030

HIRDETÉSFELVÉTEL: Laczkó Tamás,
telefon: 06-1-202-2994

A fogorvosnak nem csak a szájban kell tisztán látnia

A páciens egyéb betegségei, gyógyszerai gyakran befolyásolják a fogászati kezelés sikerét is. Például ma már csaknem minden érintett tisztában van vele, hogy a vérhígító terápiát komolyabb fogászati beavatkozás, foghúzás, implantáció előtt pár nappal fel kell függeszteni. Az óvatosságnak azonban számtalan egyéb oka is lehet, közülük idézünk fel néhányat dr. Bánsági Barbara fogorvos segítségével. Ő arra hívja fel a páciensek figyelmét, hogy minden rendszeresen szedett gyógyszerükről tájékoztassák a fogorvosukat. Utóbbiakat pedig arra biztatja, hogy konzultáljanak a betegek kezelőorvosával, ugyanis azok gyakran nincsenek tisztában az általuk választott terápia fogászati következményeivel. Egyes, a csonttritkulás kezelésére rendelt gyógyszerek mellékhatása például kifejezetten veszélyes lehet a fogorvosi kezelés végered-



ményére – hívja fel a figyelmet dr. Bánsági Barbara. A számos csonttritkulásgyógyszerben megtalálható biszfoszfonát például még évekkel a terápia után is zavarja a csontosodási folyamatot, mellékhatásként az állkapocscsont elhalásához vezethet. Fogorvosi kérésre ilyenkor másra cserélik a gyógyszert, mert különben még egy egyszerű foghúzásnak is

jelentős a kockázata. – Még jobb, ha a csonttritkulás terápiaja előtt befejezik a száj rendbetételét – jegyzi meg a fogorvos. Szívbillentyűzáródási rendelleneségeknél nagyobb beavatkozások előtt hasznos megelőzőként antibiotikumkúrát tartani, hogy a szájban lévő baktériumok számát és a véráramba kerülésük valószínűségét csökkentésük.

Fokozott fogászati figyelemre van szükségük továbbá például a cukorbetegeknek, ahogy a kismamáknak is. A terhesség és a szülés ugyan nem betegségek, ám olyan állapotok, amelyek előtt jobb letudni a fogászati kezeléseket. A terhesség alatti hormonális változások hatására fellazuló szövetek könnyen ingszulladást okoznak, amelyen a fogkövesedés tovább ront, így érdemes még időben megszabadulni tőlük. Szülés után pedig jó eséllyel sokáig nem lesz ideje a kismamának fogorvoshoz járni.

A fogorvosok tisztánlátását segítheti, hogy az „elektronikus szolgáltatási térben” (EESZT) – függetlenül attól, hogy közfinanszírozottként, vagy magánorvosként működnek –, a páciensük kezelőorvosának számítanak, így immár ott is ráláthatnak a betegek egészségstátuszának alapvető jellemzőire.

Sz. A.

DENTAL TRIBUNE
The World's Dental Newspaper - Hungarian Edition

A Dental Tribune International mindent megtesz annak érdekében, hogy a klinikai információkat és a gyártók termékeiről szóló híreket pontosan adja közre, nem vállal azonban felelősséget a termékekről szóló állítások helytállóságáért vagy a nyomdahiábért. A kiadó nem vállal továbbá felelősséget sem a termékevevőkért vagy -leírásokért, sem a hirdetések közlése miatt. A szerzők által kifejtett véleményeket a sajátjuknak kell tekinteni, és azok semmi módon nem tükrözik a Dental Tribune International véleményét.



ISSN 1786-9889

3-as típusú defektusok

Szövethiányok ellátása azonnali implantáció és ideiglenes pótlás készítésével

Dr. Dennis P. Tarnow,
dr. Stephen J. Chu
(Egyesült Államok)

A 3-as típusú extrakciós alveolusok különös kihívást jelentenek, mivel a recesszió labiális lágy- és keményszöveti hiányra utal. Amikor az eltávolítandó fogakon valamilyen patológiás jelenséget észlelünk, és implantálni szeretnénk, a kezelési stratégia magában foglalja az imp-

lantátumok palatinális pozicionálását, valamint az ideiglenes pótlás kontúrjainak megfelelő kialakítását, hogy kompenzáljuk a recessziót. Így lehetővé válik, hogy a gingiva megfelelően gyógyulni tudjon a korrekt háromdimenziós pozícióban. Ebben a cikkben egy esetet mutatunk be, amelynél a páciens jobb oldali nagymetszőjén belső felszívódás jelentkezett. Bemutatjuk az azonnali implantációt és az ideiglenes ellá-

tást 3-as típusú (recessziós) klinikai szituációban.

A fogászati irodalomban számos extrakciós alveolus osztályozást publikáltak már. 2007-ben egy egyszerű módszert mutattak be, amelyben a kategorizálás szempontja az volt, hogy labiális csont és a lágyszövetek megtartottak-e vagy hiányoznak [1]. Ezen osztályozás szerint 1-es típusnak számít az intakt alveolus; mind a kemény, mind a lágyszövetek

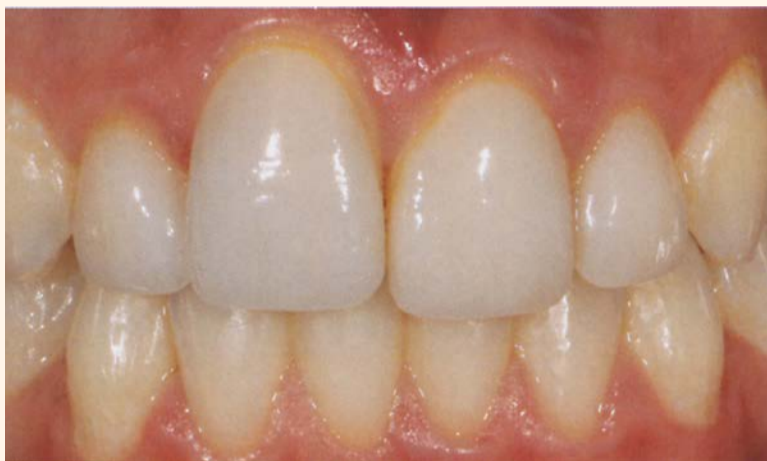megtartottak. 2-es típusnál a lágyszövetek épek, azonban a buccális csont egy része hiányzik. A 3-as típusnál pedig midfaciális lágyszövet-recesszió is társul a csontos defektushoz. Ez az osztályozás a fronterület szülő foghiányának ellátásakor keletkező esztétikai eredmény rizikóját hivatott jelezni. Más alveolus osztályozásokat is publikáltak, beleértve az interdentalis szöveteket érintő elváltozásokat, amelyek egy külön témát érdemelnek [2].

Az 1-es, a 2-es és a 3-as típusok kezelése

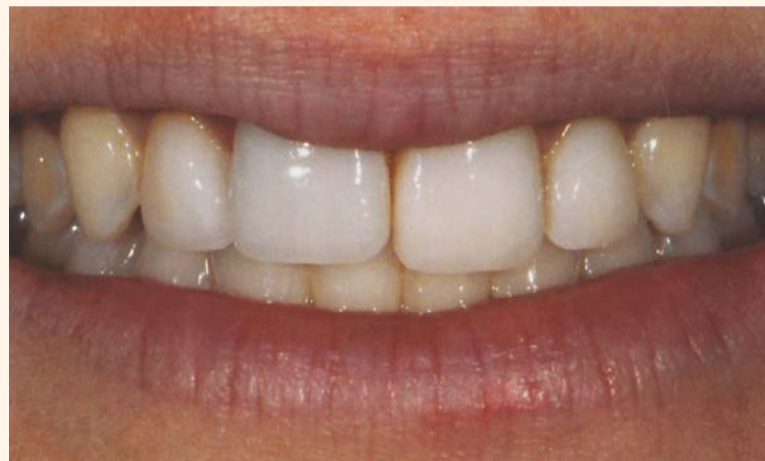Az 1-es típusú vagy ép extrakciós alveolus azonnali ellátásánál az eredmény megjósolható, mind az összeintegráció, mind a túlélés, mind az esztétika szempontjából [3-10]. Az implantátum pozíciója és átmérője kritikus faktorok a megfelelő buccális rés megtartásában, ez biztosítja az új labiális csontlemez kialakulását [7]. Az implantációval egy időben történő csontpótlás és az ideiglenes pótlás készítése igen lényeges, hogy elkerüljük az ínrecessziót és a gerinc összeesését [5, 8-10].

A 2-es típusú klinikai szituációk nagyobb kihívást jelentenek, mivel a buccális csont részlegesen vagy teljesen hiányzik [11]. Ezt a típust óvatosan kell kezelnünk, mivel a recesszió kialakulására jelentős esély van, különösen a fronterületen. A jelenlévő defektus mérete és kiterjedése alapvető meghatározó tényezője a klinikai és esztétikai végeredménynek [12]. Számos szerző javasolt klinikai módszereket a radiológiailag látható dehiscenciák regenerációjára, különböző augmentációs eljárásokat és anyagokat felhasználva, membránnal vagy a nélkül; mindannyian a lebenyképzés nélküli módszereket alkalmazták [13-15]. Azonban a megjósolható eredmény kulcsa az implantátum primer stabilitása és a graft lezárása egy megfelelő ideiglenes koronával, vagy egyénileg kialakított ínformázóval, amely nincs okklúzióban [14].

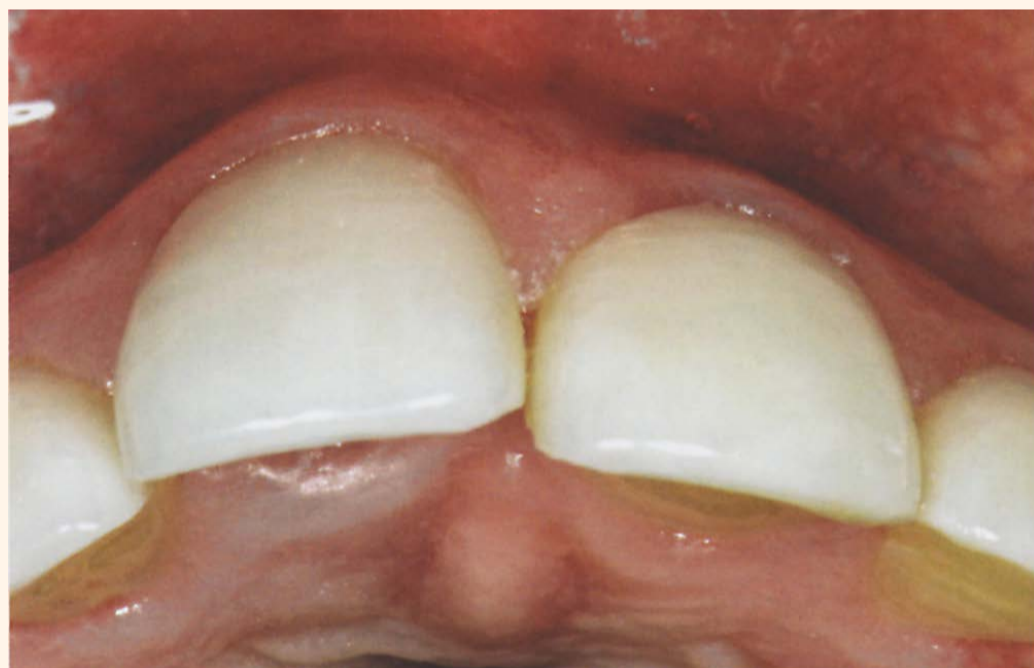A 3-as típusú extrakciós alveolusok másfajta kihívást jelentenek, mivel az ínrecesszió már jelen van, ami lágy- és keményszöveti hiányra utal. Az ínrecesszió gyakran összefügg a vékony biotípussal, nyaki kopással vagy erózióval, vagy a fog helyzeti rendellenességével. Egy túldimenzionált pótlás gyakran okoz ínrecessziót [16,17]. A túlzott labiális elhelyezkedés is gyakran okoz recessziót, amit fogszabályozó kezeléssel lehet korrigálni. Azonban, amikor patológiás elváltozással rendelkező fogak helyére szeretnénk implantálni, a kezelési stratégiában palatinális pozicionálással és megfelelően kontúrozott ideiglenessel kompenzálhatjuk a recessziós defektust; ezáltal a lágyszövet megfelelően tud gyógyulni, kitöltve a defektust [18-19]. Az alábbiakban bemutatunk egy esetet, amelyben egy belső reszorpcióval érintett jobb felső nagymetsző szerepel.



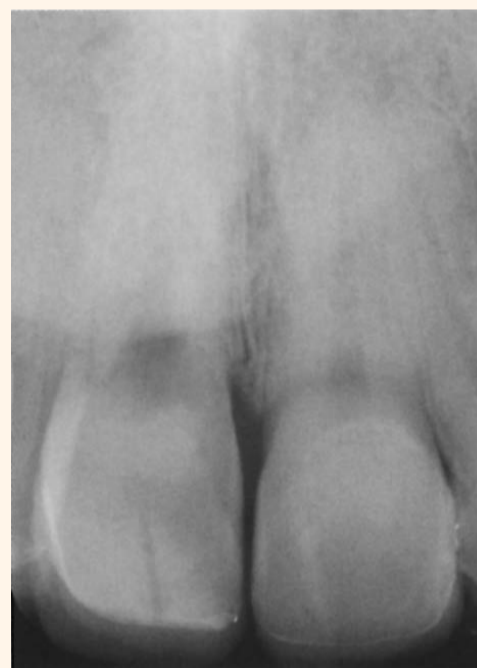
1. ábra: A praeoperatív fotón látható az 1.1-es fog helyzeti rendellenessége, valamint hogy a marginális gingiva apikálisabban van a szomszédos fogakhoz képest.



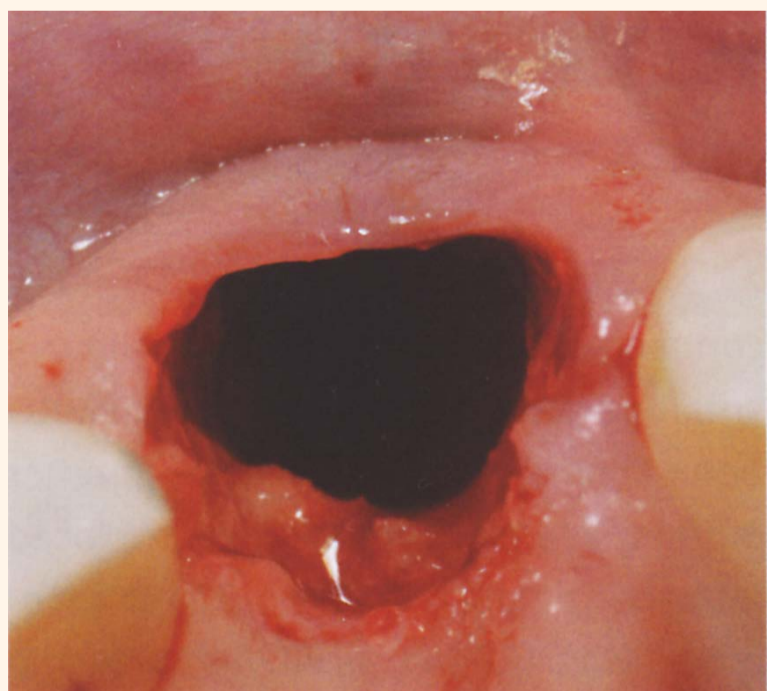
2. ábra: A páciens mosolyvonala alacsony volt, emiatt nem látszott az ínrecesszió. Zavarta az incizális élek aszimmetriája, és az is, hogy a fog kissé soron kívül helyezkedett el.



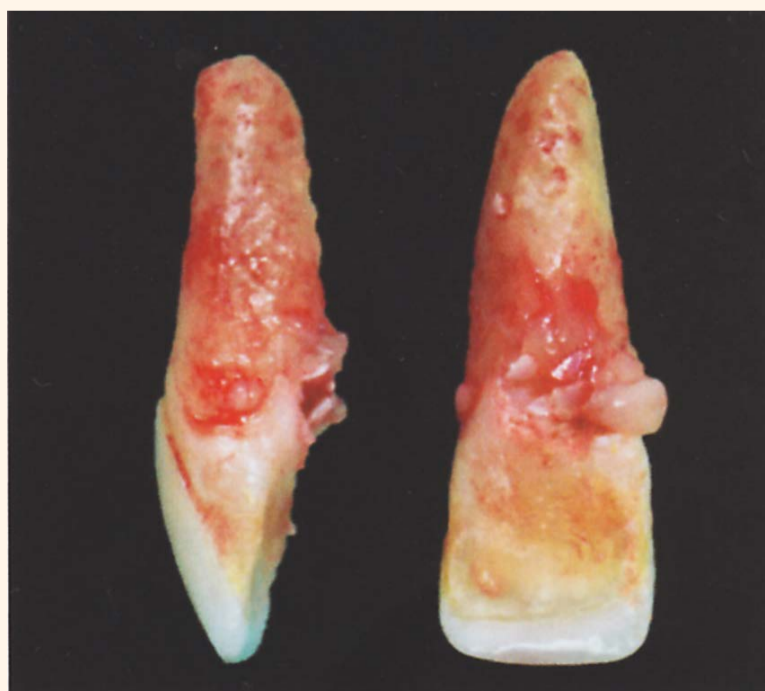
3. ábra: Occlusális nézetből jobban látszik az 1.1-es fog helyzeti rendellenessége, ez lehetővé tette a palatinálisabb implantátumpozíciót és a pótlás kontúrjainak a kialakítását, hogy ahhoz idomodhasson a gingiva.



4. ábra: Periapikális felvételen látszik a belső felszívódás és a lehetséges ankylosis.



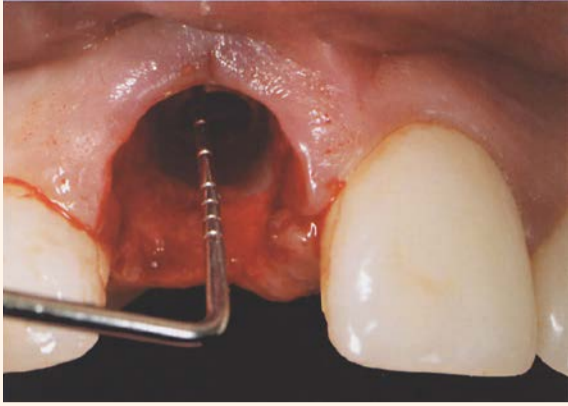
5. ábra: Az 1.1-es fog atraumatikusan lett eltávolítva.



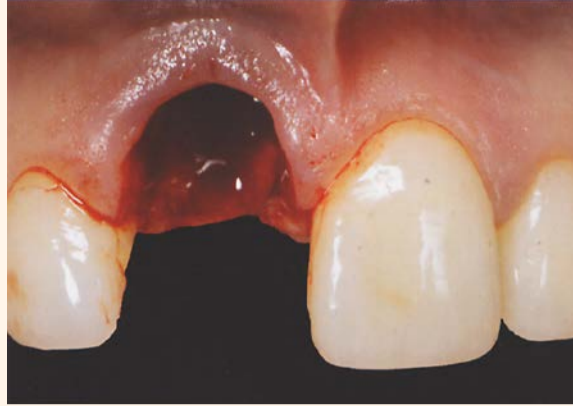6. ábra: Az eltávolított fagon látszik, hogy a belső felszívódás áttörte a gyökér palatinális felszínét.

Esetbemutató

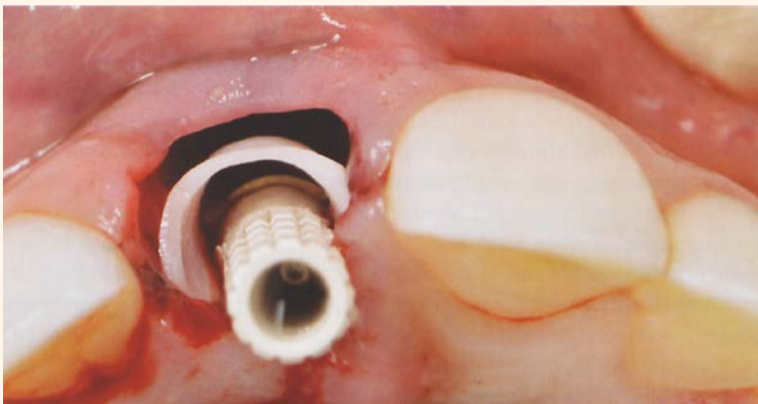
Egy 26 éves hölgy jelentkezett nálunk a frontfogain héjakkal, a 1.1-es foga pedig relatíve apikálisabban helyezkedett el a szomszédos fogakhoz képest (1. ábra). Habár a páciensnek alacsony volt a mosolyvonala, zavarta, hogy a metszők hossza nem egyforma, és a foga mind vertikálisan, mind bucco-linguálisan kiemelkedik a többi közül (2. ábra). A fogászati anamnézisében sikertelen orthodonciai kezelés szerepel,



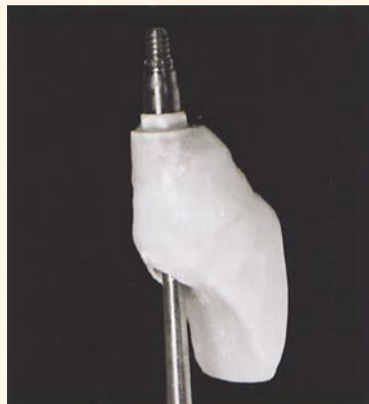7. ábra: Az implantátumot palatinális helyzetbe ültettük be 3 mm-re a szabad ínszélről.



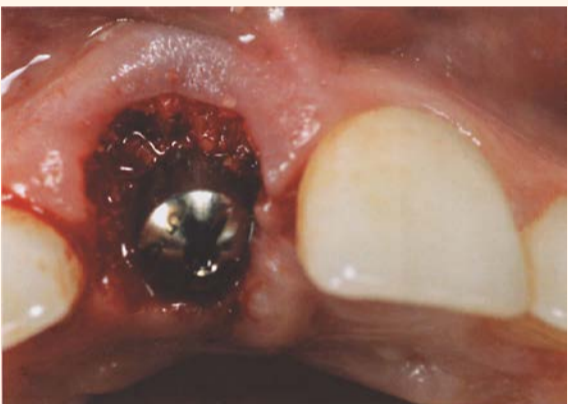8. ábra: A palatinális szövetek koránálisan vagy egy magasságban helyezkedtek el a szomszédos fogak interdentális szövegeivel.



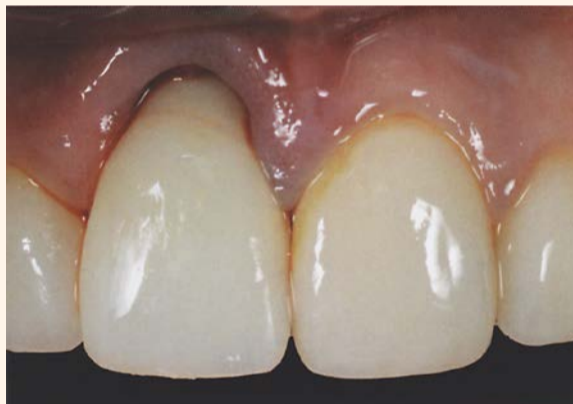9. ábra: Egy CAD/CAM eljárással készített gingivális akriláthéjat használtunk az ideigleneshez. A periimplantáris szövetek közé került, hogy azokat megtámassza, majd össze lett kötve a csavarozható ideiglenes felépítménnyel.



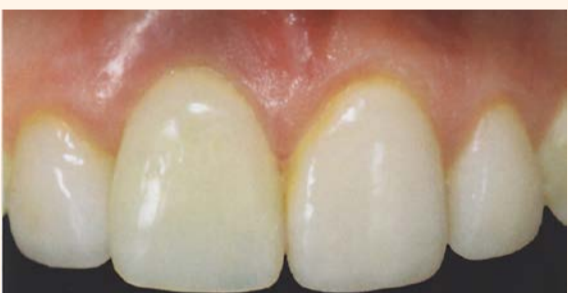10. ábra: A megfelelően kialakított ideiglenes pótlás.



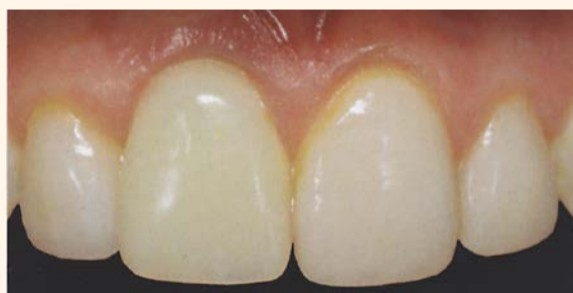11. ábra: Az ideiglenest bepróbálás után eltávolítottuk, és egy egyenes gyógyulási csavar került a helyére, amíg a dual-zone technikával az allograft csontpótlót tömörítettük.



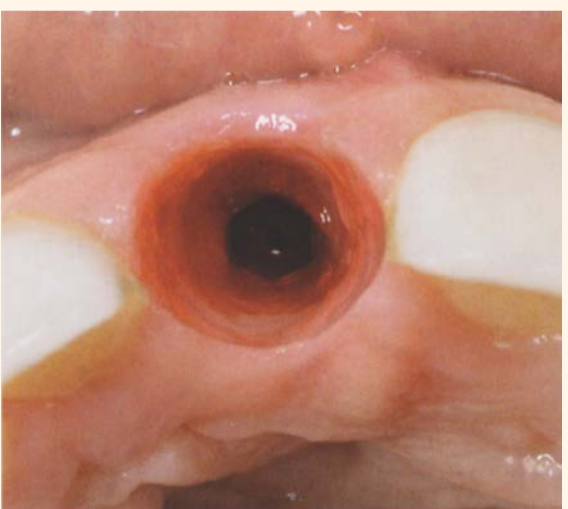
12. ábra: Ezután az ideiglenes visszakerült, hogy lezárja és védje az augmentációt. Figyeljük meg a labiális gingiva lefutását a restaurációhoz képest!



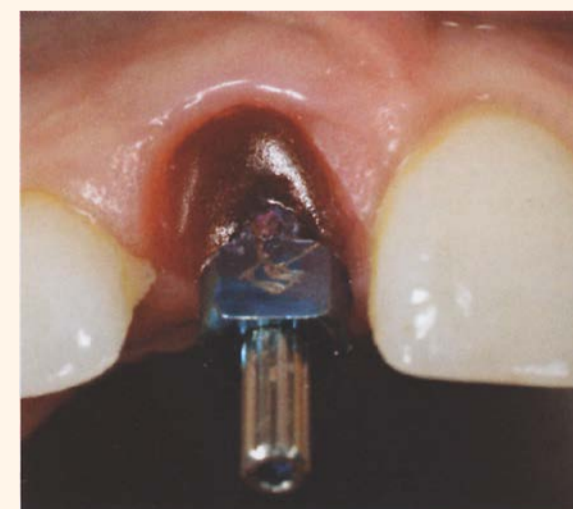13. ábra: Az aluldimezionált ideiglenes korona lehetővé tette, hogy a lágyszövetek átvándoroljanak labiálisból incisális irányba – már három hét után.



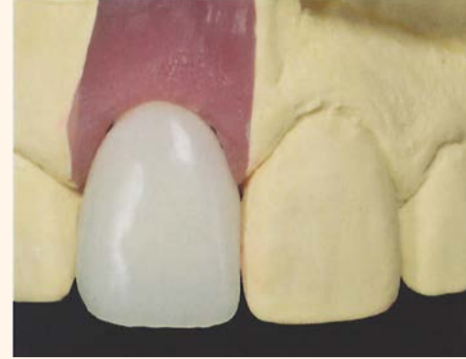14. ábra: A kemény és lágyszöveteknek 5 hónapot adtunk az érésre, mielőtt lenyomatot vettünk a végleges koronához. A gingiva szintje stabilnak bizonyult.



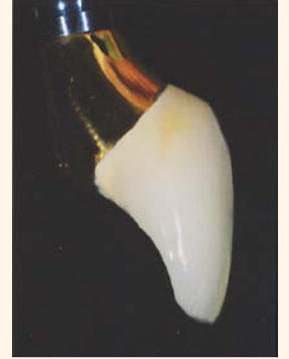15. ábra: Az ideiglenes eltávolítása után látszódott igazán a helyreállított gerinc dimenziója, az ínrecesszió eltűnt.



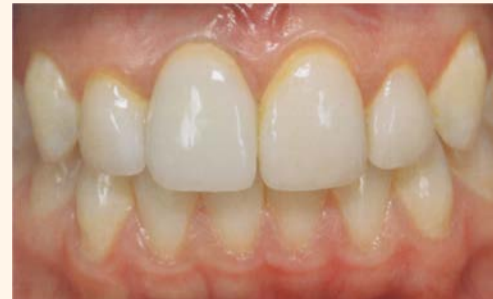16. ábra: A lenyomati elemet betekertük, és pattern rezinnel regisztráltuk az implantátum körüli lágyszöveti profilt.



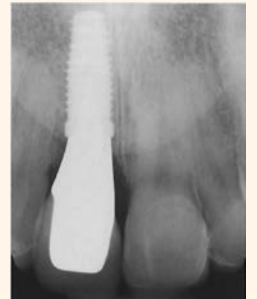17. ábra: Fémkerámia korona az ínymaszkkal ellátott mintán.



18. ábra: A csavarozható fémkerámia nemesfém ötvözetet aranyoztuk, hogy a színe jobban közelítsen a gingiva tónusához.



19. ábra: A restauráció szájon belül, zárt helyzetben. A szabad ínszél szintje helyreállt, harmonizál a szomszédos fogakéval.



20. ábra: A periapikális felvételen a csont szintje megfelelő.

amely ebben az esetben koránálisan helyezkedett el, és megegyezett a szomszédos interdentális szövetek magasságával (8. ábra). Egy gingivális akriláthéjat készítettünk egy előre gyártott polimetil-metakrilát blokkból, CAD/CAM technológiával [21]. Ezt a héjat ezután az előre gyártott felépítményhez ragasztottuk önkötésű akrilát rezin segítségével (Super-T; American Consolidates Manufacturing, Conshohocken, PA, Egyesült Államok), hogy egy csavarozható ideiglenes pótlást kapjunk (9. ábra). Megfelelő formát alakítottunk ki, helyet biztosítva az ínnek, hogy az incisális irányba tovább kúszhasson.

Miután elkészült az ideiglenes pótlás, eltávolítottuk azt, és egy magas, sima gyógyulási csavart tekertünk a helyére, majd kis szemcsés, mineralizált allografttal (Puros, Zimmer, Biomet, Warsaw, IN, Egyesült Államok) feltöltöttük a rést. A dual-zone (kettős zónájú) augmentációt alkalmaztuk, amikor nem csak a labiális csonttól palatinálisan eső területet töltöttük fel, hanem a lágyszövetek alatti területet is (11. ábra), [8]. A titánium gyógyulási csavar eltávolítása után az ideiglenes koronát visszahelyeztük, ez védte a graftot, és kivettük az okklúzióból a 4-6 hónapos gyógyulási idő alatt. Az ideiglenes pótlás kontúrjai viszonylag aluldimezionáltak voltak az eltávolított, soron kívül elhelyezkedő foghoz képest (12. ábra). Ez lehetővé tette, hogy a lágyszövetek incisális és a palatinális irányba tudjanak növekedni, ezáltal kialakítva a megfelelő magasságban elhelyezkedő szabad ínszél (13. ábra). A csont és a lágyszövetek tovább fejlődtek az implantátum és az ideiglenes korona körül, 5 hónap után az íny kiválóan bizonyult (14. ábra). A szerző véleménye szerint a szövetek érése alulértékelt és elbátellizált az egész folyamatban, amikor esztétikus végeredményt szeretnénk elérni. A tapasztalataink szerint a kemény szöveteknek 6 hónap, a lágyszöveteknek 3 hónap érésre van szükségük.

Az ideiglenes pótlást először 5 hónappal a műtét után vettük le (15. ábra). Egy lenyomatvételi elemet csavaroztunk az implantátumba, majd szájon belül egy színes rezinnel individualizáltuk, hogy visszaadjuk a lágyszöveti profilt (16. ábra). Polivinilsziloxán (Flexitime; Kulzer, Hanau, Németország) anyagot használtunk a lenyomathoz. Az implantátum analóg csatlakoztatásra került a lenyomatban lévő lenyomatvételi elemhez, majd egy ínymaszkkal rendelkező gipszminta készült, amelyen következtetett a fogtechnikai munka: a csavaros rögzítésű korona elkészítése.

A végleges pótlásnál csavarozható fémkerámia koronára esett a választás (17. ábra), [22]. Megfelelő subgingivális formát sikerült kialakítani, figyelembe véve a platform switching-et. A nemesfém ötvözet bearanyozása tovább javította az esztétikát, az íny színét is figyelembe vettük (18. ábra), [23]. A végső, csavarozható pótlást behelyeztük, és nyomatékra húztuk a gyártó utasításainak megfelelően. Egy évvel a műtét után az implantátum körüli gingiva kontúrja és tónusa megegyezett a szomszédos fogakéval (19. ábra). A periapikális röntgenfelvételen a csont szintje megfelelő volt (20. ábra).

Konklúzió

A hármas típusú eseteknél az azonnali implantáció és az ideiglenes készítése kiszámítható esztétikai eredményt hozhat. A siker kulcsa: (1): A fogsoron kívül van; (2): atraumatikus extrakció és megfelelő magasságú palatinális szövetek; (3): palatinális implantátumpozíció; (4): dual-zone augmentáció; (5): azonnali ideiglenes korona, amely nincs okklúzióban; (6): megfelelő 4-6 hónapos gyógyulás.

Forrás: EDI Journal 2018/2

A felhasznált irodalom elérhető a www.teamwork-media.de/literatur/oldal

amellyel próbálták a 1.1-es fogat sorba állítani, feltehetően trauma következtében ankylotikusá vált (3. ábra). Radiológiai vizsgálat alapján belső gyökérfelszívódás kezdődött a fogon (4. ábra).

A fogat lebenyképzés nélkül, atraumatikusan eltávolítottuk (5. ábra). Az eltávolított fog palatinális felszínén egyértelműen látszódott a gyökérszorpció (6. ábra). Az implantátum vertikális pozícióját a sza-

bad ínszélről körülbelül 3 mm-re határoztuk meg (7. ábra). Az implantátum palatinális pozícióba került. A kiszámítható eredmény kulcsa a 3-as típusú defektusoknál a palatinális szövetek magassága [20],

Intraorális szkennerek az implantológiában

Sebastian Schuldes, M.Sc.
(Németország)

A digitális lenyomatvétel az implantológia területén a precíz digitális gyártáslánc kiindulási pontja, ismert a gyakorlatban. Korunknak megfelelő alapját képezi az implantátumos ellátások biztos fogtechnikai kivitelezésének. Átfogó sebészeti és implantológiai beavatkozás kapcsán mutatja be Sebastian Schuldes a digitális munkamenet előnyeit a 3Shape TRIOS® intraorális szkennerek és Straumann implantátumok segítségével.

MÍG A CAD/CAM GYÁRTÁSTECHNIKA betagozódott a fogtechnika mindennapos tevékenységei közé, az implantológiai esetek csak kis részben alkalmazzák az érintésmentes, optikai lenyomatvételi módszereket. Az intraorális szkennerekkel (IOS) végzett direkt digitalizálás már a lenyomatvétel alatt valós idejű mintamegjelenítést tesz lehetővé.

További előnyt jelent a lenyomat részeinek javítási lehetősége, rögtön a hiba felismerése után.

A hagyományos eljárással összehasonlítva ez a folyamat költség és szállítás szempontjából is hatékonyabb, megrövidíti a kezelési idejét, precíz és kimerítő leformázást tesz lehetővé, és javítja a kommunikációt a páciens, a fogorvos és fogtechnikus között.

Az IOS használata lehetővé teszi, hogy a páciens már az implantátum felszabadításakor egyedi gingivaformázót, vagy ideiglenes koronát kapjon. Így rendkívül esztétikus légyszöveti forma alakítható ki. Ráadásul legalább egy ülést meg lehet takarítani a kezelése során. Az IOS használata mellett szól az is, hogy az implantátumos restauráció újra készítésének kockázata jelentősen csökkenthető.

A Német Digitális Lenyomatvételi Társaság (DGDOA) éves találkozáján bemutattak egy fogászati laboratóri-

umi vizsgálatot, amely négy év vonatkozásában hasonlított össze 2500 digitális lenyomatra készített restaurációt a hagyományos módon készütekkel. Az átlagos 3,5%-os újra készítési arány 0,5%-osra volt csökkenthető. Ennek ismeretében nem meglepő, hogy a digitalizáció mind nagyobb teret nyer az implantológia fogorvosi és fogtechnikai folyamataiban.

Pormentes szkenneléssel a nagy precizitásért

Az elmúlt években jelentős beruházásaink voltak digitális technológiákba, többek között mintaszkennerbe, szoftverekbe a CAD és CAM területén, komputertámogatású implantátumtervezésbe és 3D nyomtatásba. A digitális lenyomatvétel laboratóriumunk digitális munkamenetének logikus kiegészítése.

Meggyőződésem, hogy a digitális lenyomatvétel ki fogja váltani a hagyományos eljárást. Erre felkészült kívánnok lenni csapatommal együtt. A 3Shape TRIOS® intraorális szkennert néhány hónapja használjuk együttműködésben partner rendelőkkel. A rendszer plusz előnye, hogy nincs szükség spray-re vagy porra. Ez a műtét közbeni implantológiai lenyomatvételnek egyik alapfeltétele. Az IOS magas minőségű digitális beolvasásokat végez természetű színekben. A gyártó alternatívaként monokróm verziót is kínál. A precíz szkennelés alapja az „ultrafast optical sectioning” technológia. A szkennerek beolvasása, és valós időben azonnal megmutatja a képernyőn a szájból tapasztalhatókat. Több egyetemi összehasonlító vizsgálat szerint az IOS nagy precizitású koronák, kvadránsok és teljes állcsontok esetén is. A digitális munkamenet a 3Shape TRIOS®Inbox felhőn keresztül folyik, a Dental Designer

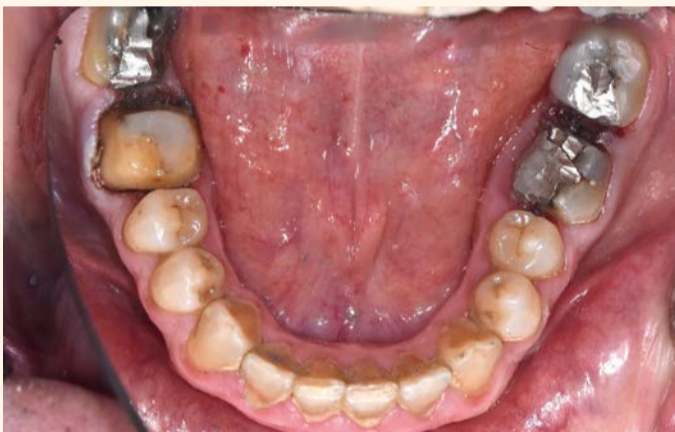CAD tervezőszoftver segítségével a 3Shape nyitott Dental System-en (a kimenő adatok standard formátumúak). Ez lehetővé teszi bármilyen restauráció digitális tervezését, és egyszerű kombinálását. A felépítményeket a Dental Designer-rel tervezzük meg, majd a CAM szoftverre továbbítjuk. Az kiszámolja a szükséges marás-stratégiát. Házon belül, 5 tengelyes marógéppel frézéljük ki a struktúrát. A rendszer számos Add-on modullal egészíthető ki. Minden 3D modell a CAM-felszereléstől függetlenül, egyedileg előállítható.

Esetbemutató

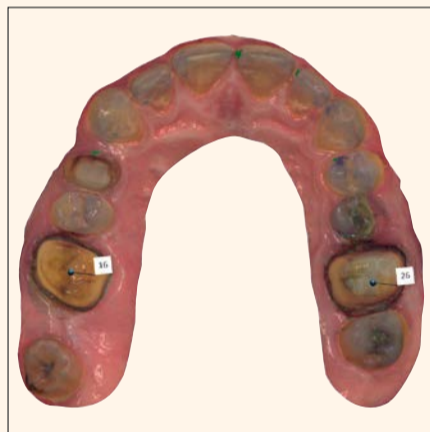A 63 éves páciens nagyon hányingeresnek bizonyult. Lehetetlen volt sebészetileg és implantológiai ellátni intubálás közbeni narkózis (ITN) nélkül. Partnerünk, a bayreuthi PraxisKlinik Eulert, és ezen belül dr. Stephan Eulert célja a páciens minél kevesebb üléseben történő teljes rehabilitációja volt. A 3Shape TRIOS® intraorális szkennerek lehetővé tették ezt. Az 14, 25 és 36 régiókba intraoperatív Straumann Bone Level Tapered BLT implantátumokat kívántak elhelyezni.

Az első operáció során ITN alatt preparálták a természetes pilléreket, kihúzták a nem megtartandó fogakat (18, 14, 25, 27, 28, 37, 36, 47 és 48). Még ezen folyamat során digitális és hagyományos lenyomatvétel is történt, a két minta összehasonlításának és vizsgálatának érdekében. A laboratóriumban további felületi szkennelést végeztünk, ami megerősítette az intraorális szkennelés precizitását és magas minőségét. Az 1. ábrán látható az alsó kiindulási helyzet, a korona eltávolítása és a 46-os fog preparálása után.

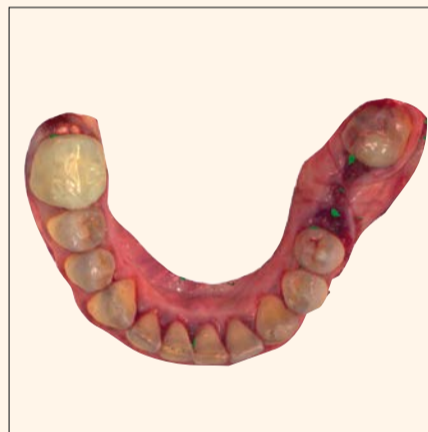A 2. ábra a felső IOS eredményt mutatja be, az 16 és 26 fogak preparációját követően. Ennek alapján a laboratóriumban magas minőségű PMMA anyagból ideigleneseket készítettünk az 16, 26 és 46-os fogakra, CAD/CAM eljárással (3-4. ábrák). Az implantáció tervezése a coDiagnostiX (5-7. ábrák) programmal történt. Az implantációs terv alapján 3D nyomtatással digitálisan fúrósablont készítettünk (6. ábra). A virtuális implantátumtervezést modell formájában exportáltuk, amit szint-



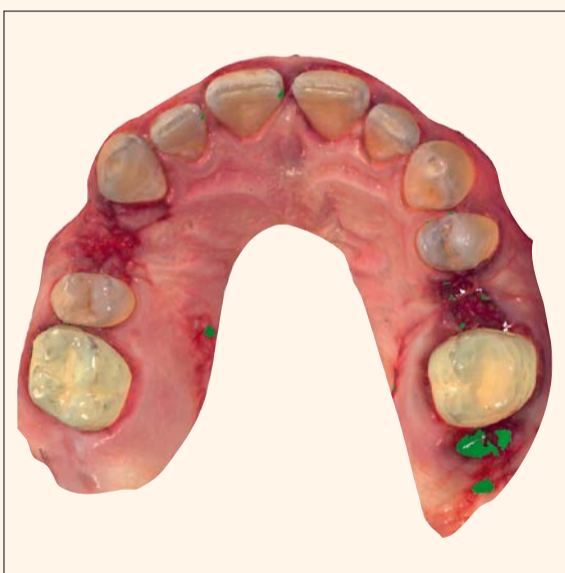1. ábra: Az alsó kiindulási helyzet a 46-os preparálása után.



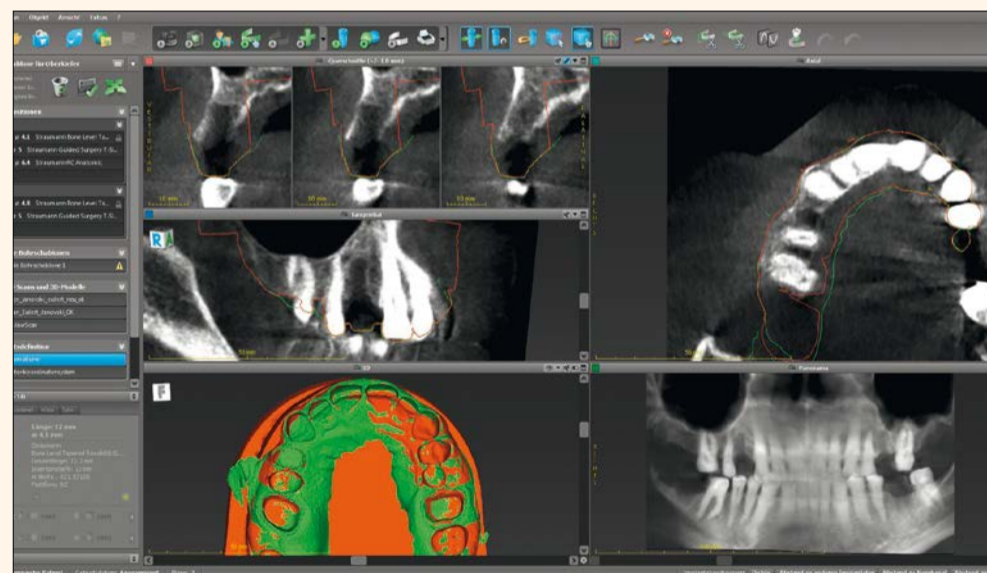
2. ábra: A felső digitális lenyomat az 16 és 26 fogak preparálása után.



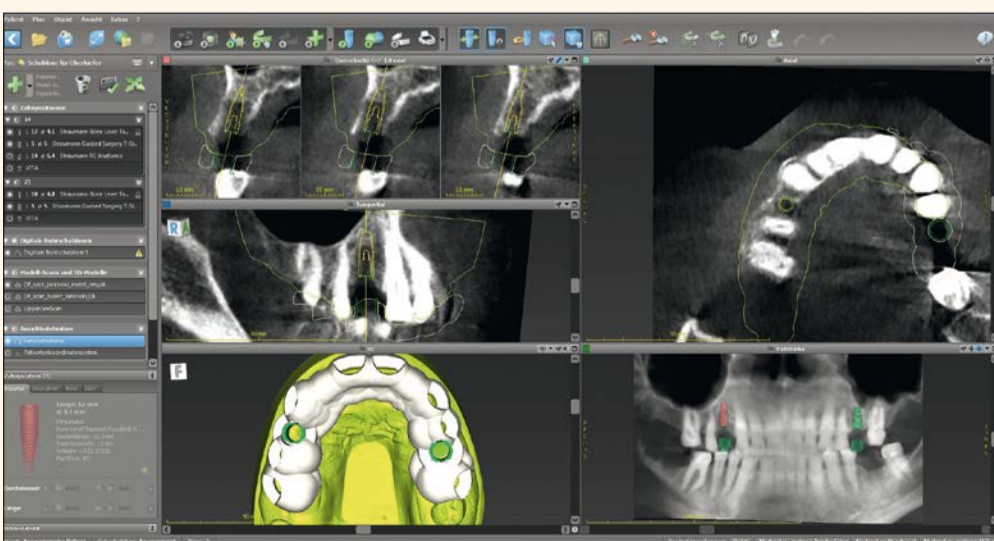
3. ábra: 36-os oszteotómiát követő alsó digitális lenyomat, 46-oson ideiglenes korona.



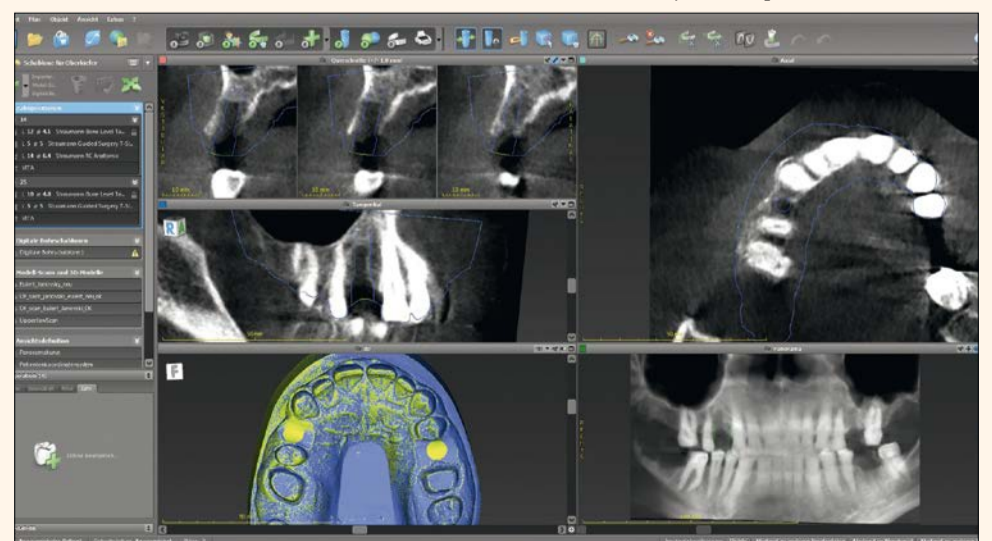
4. ábra: A felső digitális lenyomat az 16 és 26 ideiglenes ellátását és 18, 14, 25, 27 oszteotómiát követően.



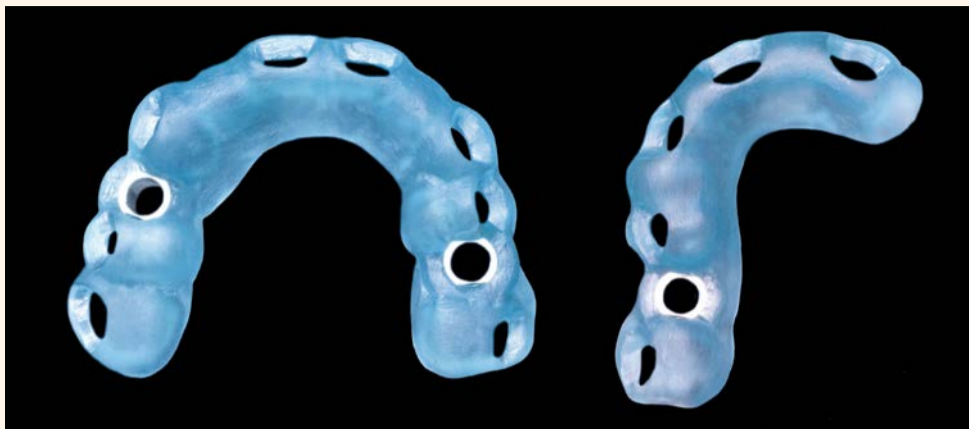5. ábra: Az intraorális és mintafelületi szkennelések összevetése. Szinte tökéletes egyezés látható.



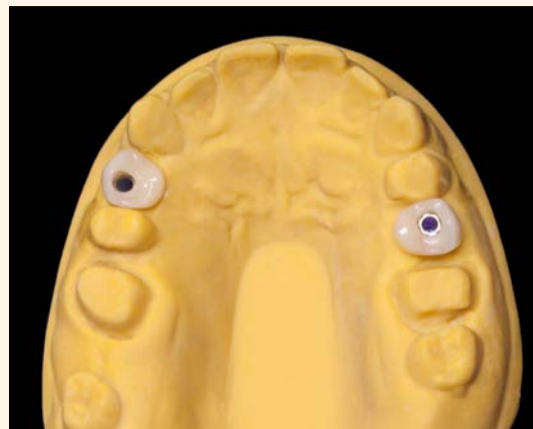6. ábra: Az implantátumok tervezése a sebészeti és protetikai szempontok jó illesztését követően – a fúrósablont konstrukciója.



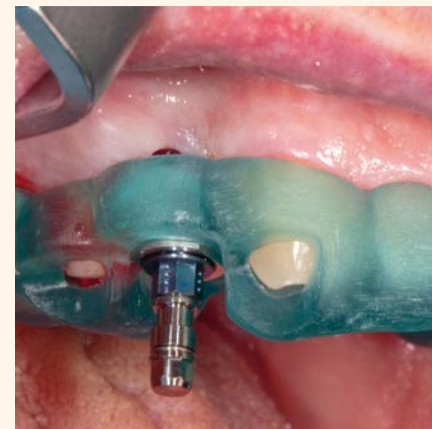7. ábra: Az implantátumok tervezésének situációja modell formájában.



8. a–b ábrák: Alsó és felső nyomtatott fűrősablon, behelyezett Straumann hüvelyekkel (lehetővé teszi a pontos implantátum pozíció elérését).



9. ábra: A nyomtatott minta a behelyezett technikai implantátumokkal ideiglenes koronákkal az 14 és 25 helyén (PMMA, és Straumann ideiglenes szekunder-rész).



10. ábra: Az implantátum vezetett behelyezése.

tén 3D nyomtatóval realizáltunk. A behelyezendő implantátumokra azonnal felkerülő koronákat a Dental Designer szoftverrel terveztük meg, majd az adatokat a CAM szoftverbe továbbítottuk (9. ábra). Három hónapos gyógyulást követően következett a vezetett implantálás (ITN alatt), a 3D navigációs sablon segítségével. A gyors összeintegráció érdekében Straumann BLT implantátumokat választottak, SLA aktív felszínnel. E beavatkozás során a CAD/CAM marással készült azonnali PMMA ideiglenesek is felkerültek az 14 és 25 implantátumokra. A Straumann implantátumokhoz használatos scan-body-k (digitális lenyomatvételi fejek – a ford.) segítségével tökéletesen rögzíthető az implantátumok pozíciója a felépítmények elkészítéséhez (11–12. ábrák). A harmadik operáció során, amelyet ugyancsak ITN alatt végeztek, kicserélték a hosszú idejű ideigleneseket a végleges pótlásokra. A páciens erős csikorgatásának következtében a kezelőcsapat vestibuláris leplezésű öntött aranykoronák mellett tette le a voksát. Az ilyen rehabilitáció ellenőrzése során a kontaktpontok valós mintán történő illesztése elengedhetetlen. Tapasztalataink alapján minta nélküli fogpótláskészítés csak tisztán CAD/CAM gyártású monolit restaurációknál lehetséges. A koronák illeszkedése nagyon jó volt. Csak egy approximális érintkezést kellett optimalizálni a szomszédos fog felépítésével. A munka kerek hat hónapja szájban van, a páciens még mindig nagyon elégedett (17–18. c ábrák).

Összefoglalás

A fogtechnikai laboratórium szempontjából különösen fontos, hogy intraorális szkennelés adataival is tudjon dolgozni. A 3Shape 2016-ban végzett piackutatásának eredményei alapján a fogorvosi praxisok 50%-a tervezi 3 éven belül intraorális szkennert beszerzésének megfontolását. Ahhoz, hogy felnőhessünk a digitális fogtechnika követelményeihez, mindenképpen szükség van folyamatos továbbképzésre. A CAD/CAM gyártás betagozódott a mindennapokba, a 3D implantátum-tervezés és az IOS hatalmas lehetőségeket rejt – ennek alapján már ma integrálni kell a fogorvos-szájsebész-fogtechnikus munkafolyamatokba. A digitális munkamenet kezdettől fogva professzionális interdiszciplináris kezelést tesz lehetővé, amelyből a páciens is profitál: komfortos le-

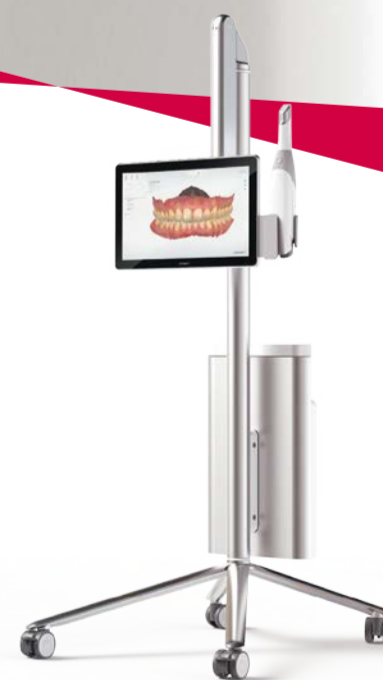Let's change dentistry together



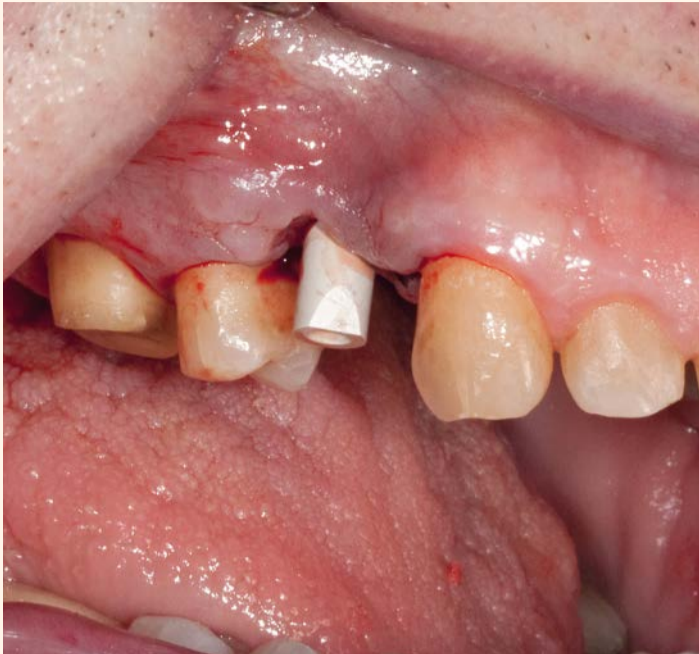3Shape has continually challenged traditional methods in practices and labs with **forward-thinking technologies** and **innovations**.

Please contact your preferred 3shape reseller or info@3shape.com

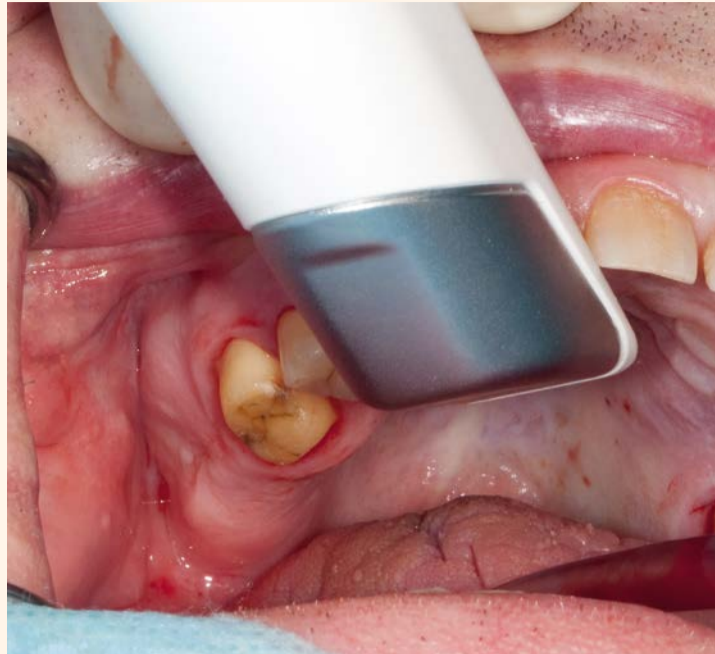
#changingdentistrytogether



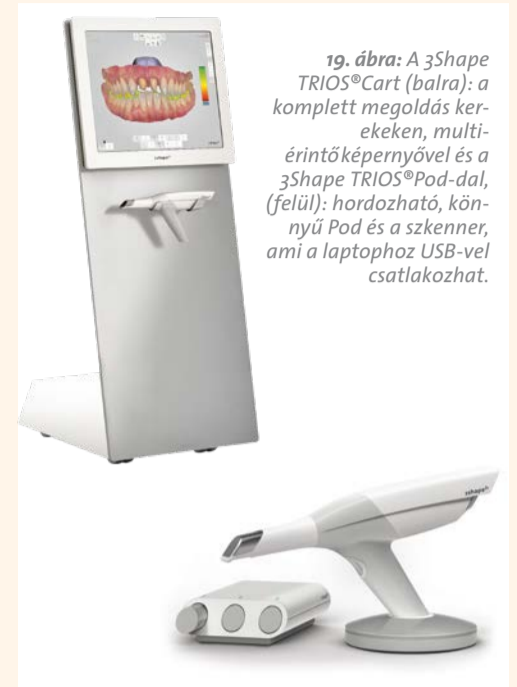3shape 



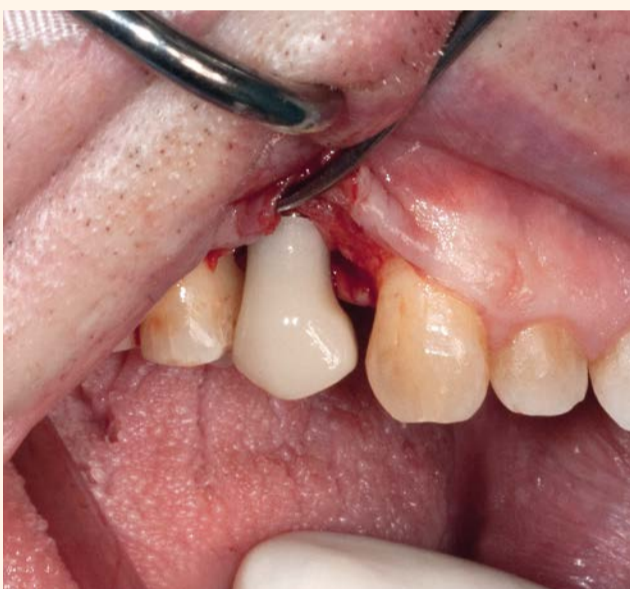11. ábra: A scanbody behelyezése.



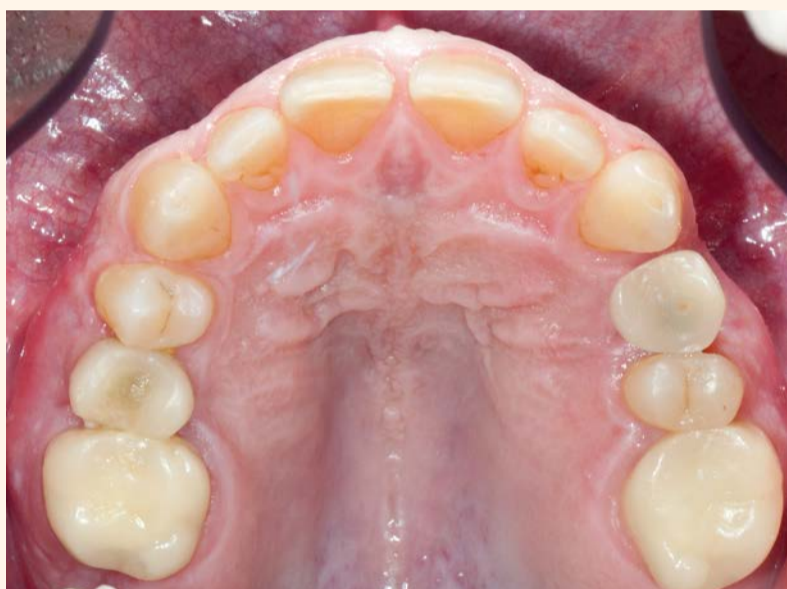12. ábra: Az implantátum szituáció intraorális szkennelése a végleges pótláshoz.



19. ábra: A 3Shape TRIOS®Cart (balra): a komplett megoldás kerékeken, multi-érintőképernyővel és a 3Shape TRIOS®Pod-dal, (felül): hordozható, könnyű Pod és a szkennel, ami a laptop-hoz USB-vel csatlakozhat.



13. ábra: Az 14-es ideiglenes korona beragasztása az ideiglenes fejre.



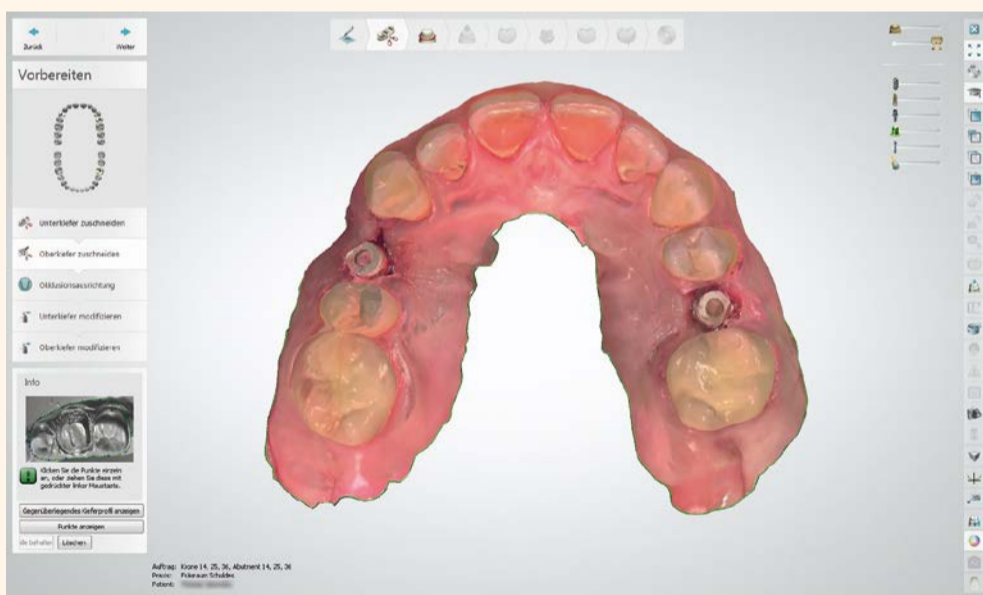14. ábra: A klinikai helyzet közvetlenül implantátumbehelyezést követően, az azonnali ideiglenesekkel.

nyomatvétel, kevesebb kezelési időpont, előre tervezhető eredmények és hosszú távon biztos, tartós implantátum-protetikai rehabilitáció.

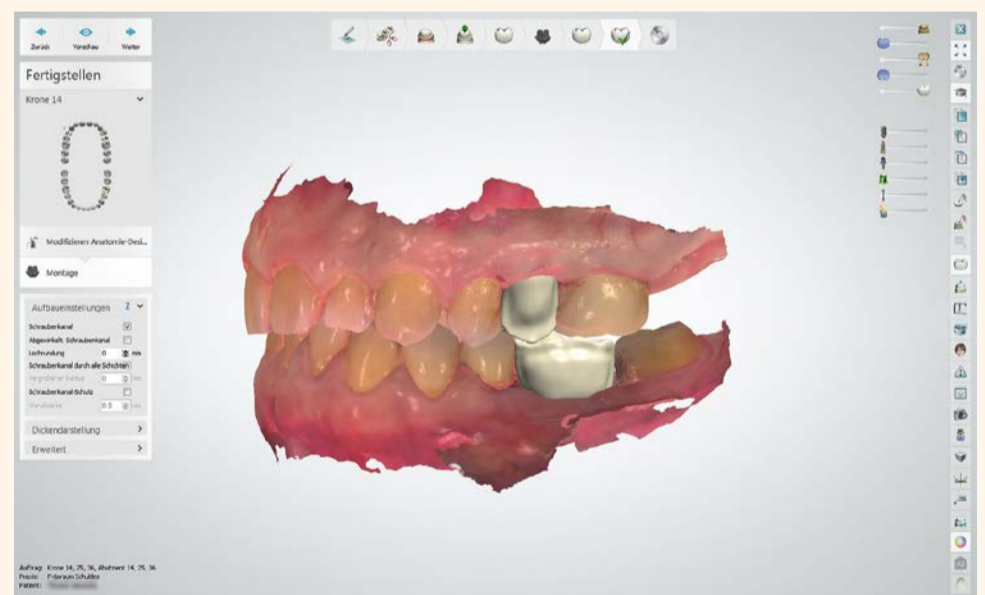
Az eisenachi Schuldes Fogtechnikai Laboratórium 1991 óta működik specialistaként az implantológia és a teljes kerámia területén. Sebastian Schuldes 1999 óta üzletvezető. A 44 éves fogtechnikus a nyugat-thüringiai Wartburgstadt szülőtte, fogtechnikai tanulmányait 1991 és 1995 között végezte. Mestervizsga, majd továbbképzés kézműves üzletvezetésben következtek. 2006 és 2008 között a bonni Duna-Krems Egyetemen szerzett Msc. végzettséget fogászati technológia szakon. Schuldes 2007-ben alapította S-Implantat nevű, 3D navigálású implantátumtervezésre szakosodott céget, majd négy évvel később, 2011-ben zaxocad Dental Solutions frézközpontját. A tapasztalt fogtechnikus a DGZI fogorvosi implantológia curriculumát is sikeresen teljesítette.

További információk: www.zahn-neu.de

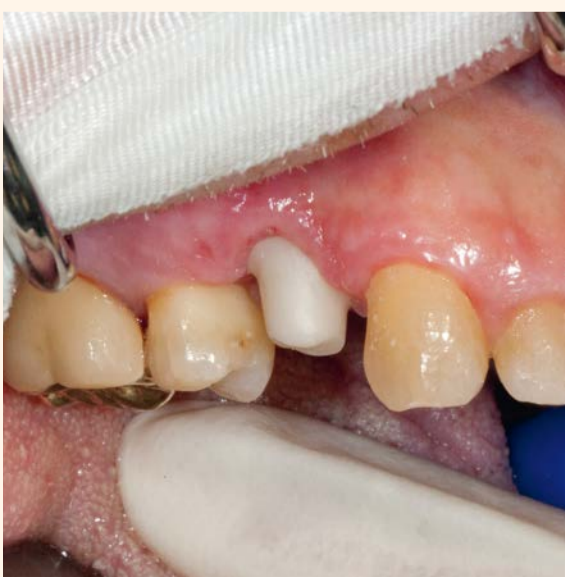Forrás: Das Dental Labor 2018/6



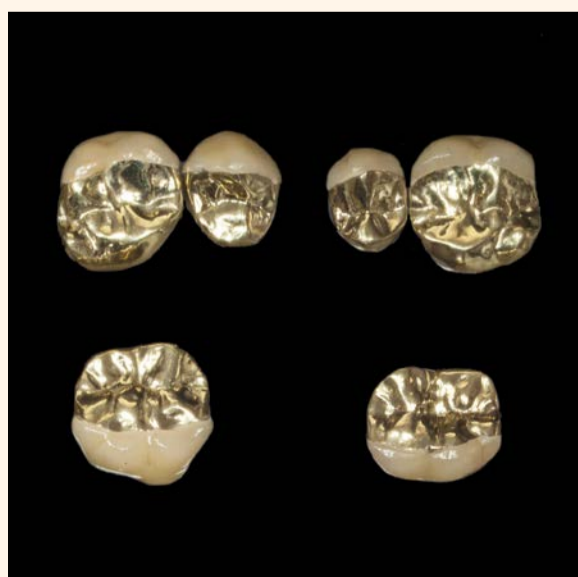
15. a ábra: 3Shape Dental Designer CAD szoftverébe beolvasott intraorális szkennelés.



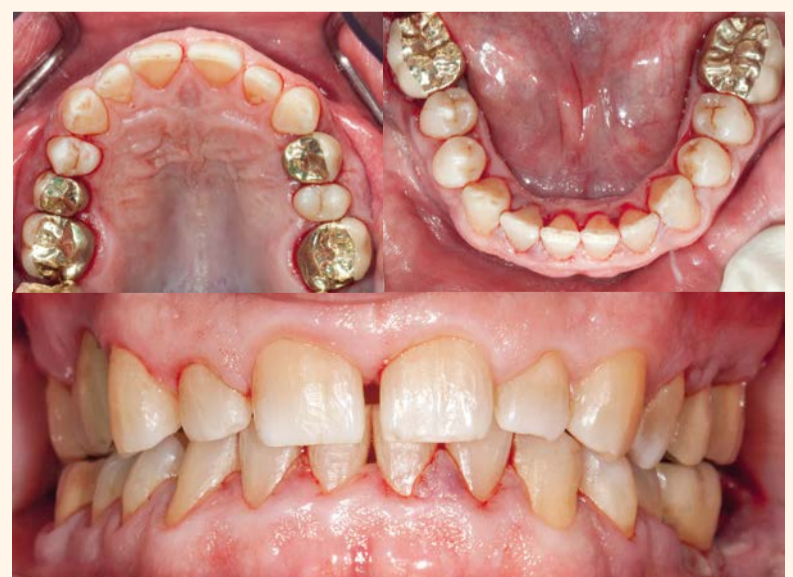15. b ábra: Digitális szkennelés a CAD-tervezésű koronavázakkal: az egyedi felépítmények tervei az 14, 25, 36 implantátumokra és a koronavázakkal az 14, 16, 25, 26, 36, 46 fogakra. A marás viaszból történik, majd aranyötvözetből öntjük meg, és leplezzük.



16. ábra: A kész implantátumfelépítmény in situ.



17. ábra: A kész öntött aranykoronák vesztibuláris kerámialeplezéssel.



18. a-c ábrák: A becsimentezett koronák a szájban (a képen ITN alatt, a cementfölsőleg eltávolítása után készültek).

Kell-e fizetni a váróban nyugtató zene után?

Egyre több rendelésben igyekeznek a várakozás feszültségét vagy unalmát különféle multimédiás tartalmakkal oldani. Am még ha tisztában van is vele az üzemeltető, hogy a kép- és hangszolgáltatásnak jogdíjvonzata is lehet, akkor sem könnyű jogkövető magatartást tanúsítania: maguk a szakértők sem tudják 100 százalékos egyértelműséggel meghatározni, milyen kötelezettségek vonatkoznak például egy fogorvosi váróra.

Ülünk a várószobában, fölöttünk – és a szemben lévő akvárium fölött – egy nagyképernyős tévékészülék függ, valami külföldi zenés vetélkedőt vetítenek. Aztán elsőtétül a kép, a recepciókattint egyet a távkapcsolóval, a hangszórókból egy rádiócsatorna szignálja hallatszik, majd a hírek következnek, utána pedig felhangzik a zene. Budapesten vagyunk egy belvárosi, közepes méretű fogorvosi rendelő előterében, de lehetnének akár valamelyik közeli hotelben is: a dizájn és a berendezés ugyanolyan előkelő, és a várakozó vendégek szórakoztatására is ugyanúgy odafigyelnek. A kétféle „szórakozás” között azonban mégis van egy jelentős különbség.

Az idegenforgalomban, a vendéglátásban és a kereskedelemben teljesen egyértelmű, hogy a multimédiás tartalomszolgáltatás után meg kell fizetni a „szerzői és szomszédos” jogok birtokosainak járó jogdíjakat (a példa kedvéért: a szerzői jogdíj a dalszerzőnek jár, a szomszédos jogokért pedig a kiadónak fizetünk). Ilyenkor a zene sugárzása nyilvános felhasználásnak minősül – hiszen sokan hallgathatják –, ugyanúgy, mint a tévé, ha hanggal megy. Ha egy üzemben, gyárban, vagy bármilyen nyilvánosság számára nyitva álló helyen televízió, vagy más, zene nyilvános előadására alkalmas készülék működik, akkor Magyarországon az Artisjusnál, a MAHASZ-nál, az Előadóművészi Jogvédő Irodánál (EJI), vagyis a közös jogkezelőknél csörög a kassza. Minden olyan helyszín és alkalom esetében fizetni kell, ahol a családiasság körét meghaladó nyilvánosság gyűlik össze: ebből a szempontból azonos kategóriába tartozik a strand, a bevásárlóközpont, a banki ügyféltér, de még a telefonos ügyfélszolgálat várakoztató zenéje vagy a liftzene is, mert a jogalkotó vélelmezi a nyilvános (sok ember általi) felhasználást. A jogtulajdonosok pedig örülnek, mivel ebből a forrásból érkezik a zeneszerzők, dalszövegírók talán legtöbb bevétele, legalábbis a hanghordozó-piac összeomlása óta (a másik hasonló nagyságrendű jövedelmet az üres hanghordozók, például az írható DVD-k, memóriakártyák stb. árába épített jogdíjak jelentik). Ráadásul arra is nehéz hivatkozni, hogy „nem is kapcsolunk be a zenét”: a törvényből az következik, hogy ha a készülék a helyszínen van, mindaddig vélelmezni kell a zenefelhasználást, amíg a felhasználó kétséget kizáróan nem igazolja, hogy nincs zeneszolgáltatás – a hazai bírói gyakorlat is ezt támasztja alá.

Tiszta ügy – gondolhatnánk –, a fentiek alapján a rendelői zeneszolgáltatás is fizetős. Csakhogy létezik a fogorvosi rendelőkkel kapcsolatban egy pár

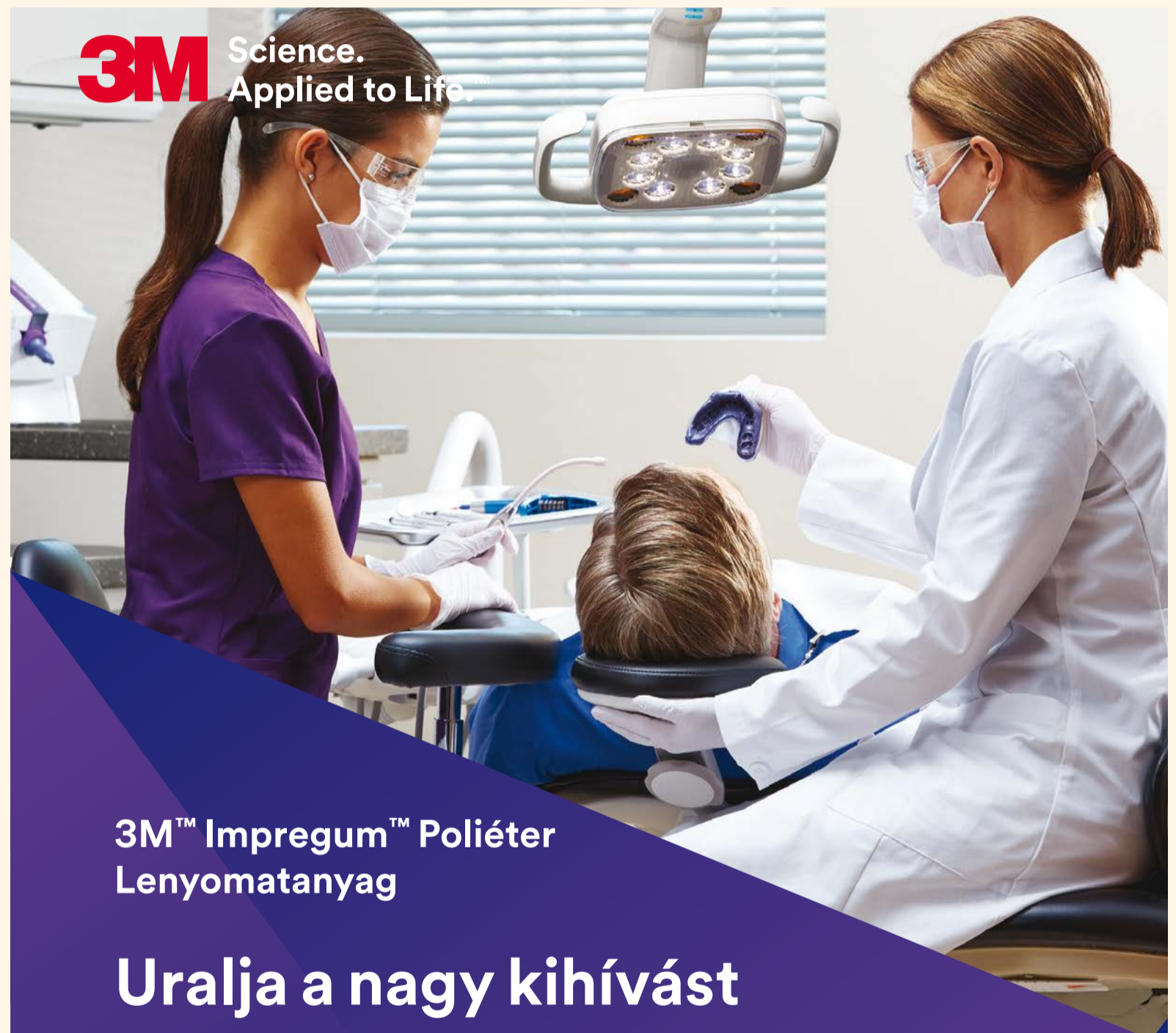éve, 2012-ben született, meglehetősen furcsa ítélet: a szóban forgó esetben az Európai Unió Bírósága azt mondta ki, hogy az orvosi várókban hallható zene után csak szomszédos jogdíjat kell fizetni, szerzőit nem. Ebben a bírói álláspontban a terület szakjogszainak azóta sem sikerült föllelőniük a logikát, hiszen még a szállodai szobákban élvezett multimédia-szolgáltatások után is be kell szedni mindkétféle jogdíjat, arra hivatkozva: lehetséges ugyan, hogy egyszerre csak egyvalaki hallgatja – mondjuk a zenét –, de akkor is megvalósul az időben kiterjesztett, „szukcesszív”,

vagyis egymás utáni nyilvánosság, vagyis a felhasználás itt is nyilvánosnak számít. Ehhez képest egy orvosi váró tényleg a nyilvános kereskedelmi felhasználás alapesete. A helyzetet ugyanakkor bonyolítja, hogy az Artisjus információink szerint több olyan peres ügyből is nyertes félként került ki a szerzői jogdíjak vonatkozásában, ahol rendelői várószoba volt a zenefelhasználás helyszíne. (Amiből az a praktikus megfontolás következik, hogy érdemes a fizetést választani, vagy pedig felkészülni arra, hogy Luxembourggig, az EU Bíróságáig kell elmenni a jogérvényesítésért.)

A közös jogkezelésre és a nyilvános előadás után járó díjak bevasalására épülő rendszer még a hasznélvezői szerint sem teljesen igazságos, de jobbat egyelőre nem sikerült kitalálni. Az egész Európában hasonló elveket követő szisztéma úgy működik, hogy az olyan, relatív kis méretű piacokon, mint amilyen a magyar is, általában magasabb a jogdíj. A világ országaiiban működő reprezentatív (vagyis jelentősebb taglétszámú) zenei közös jogkezelők általában egymással kölcsönös képviselési szerződéseket kötnek, így egy részpiacra is nehéz olyan zenéhez jutni, ahol a jogtulajdonos

(képviselője) ne tudna érvényt szerezni a jogainak. A közös jogkezelés a zenei területen kiterjesztett formában valósul meg, tehát még azt a szerzőt is képviselik a szerzői jogi szabályozás felhatalmazása alapján, aki nem tagja a közös jogkezelőnek, vagy nem kötött megbízási szerződést a közös jogkezelővel. Ha a kiterjesztett jogkezelés ellen joghatályosan tiltakozik a szerző, úgy természetesen kiviheti műveit a közös jogkezelésből, de ez a felhasználót nem érinti: csupán anynyi változik, hogy olyankor közvetlenül a szerzőnek jár a szerzői jogdíj.

H. M.

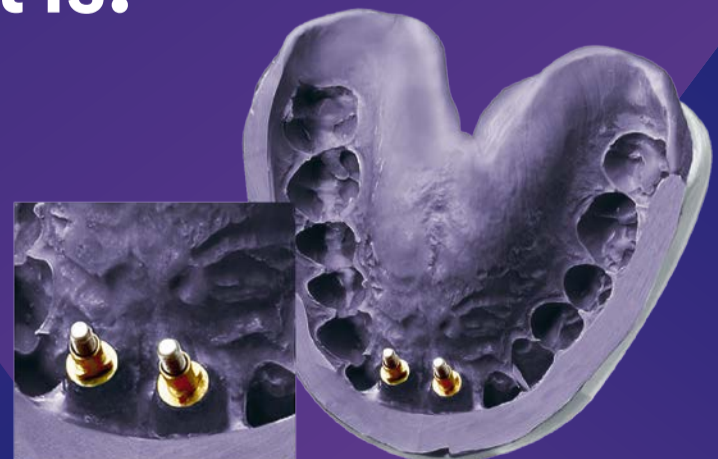

3M Science.
Applied to Life.™

**3M™ Impregum™ Poliéter
Lenyomatanyag**

**Uralja a nagy kihívást
jelentő eseteket is.**

A bonyolult eseteknél, nedves környezetben dolgozva állandó, megbízható precizításra van szükség. Az implantációs protetika valamint a kiterjedt pótlások csatlakozás pontosságát igényelnek. Az Impregum családdal, köszönhetően a hosszú feldolgozási időnek, a kitűnő területi és áramlási tulajdonságoknak, valamint a hidrofilitásnak Ön a legnagyobb kihívást jelentő eseteket is tökéletesen kézben tarthatja.



Az implantációs kezelés éppen annyira lehet pontos, amilyen pontos a lenyomat.

Tanácsok • Hírek • Inspiráció

Csatlakozz Facebook csoportunkhoz!
3M Dental Solutions

3M