

# DENTAL TRIBUNE

The World's Dental Newspaper · Turkish Edition



İSTANBUL, NİSAN 2017

ISSN: 1304-6098

Fiyatı: 12.00 TL

CİLT: 14

SAYI: 2

## Kısa Kısa

### Diş Eksikliği Duygusal Travmaya Neden Oluyor

Hospitadent Diş Hastanesi Ağız, Diş ve Çene Cerrahisi Uzmanı Dr. Esra Alpkılıç Başkırt, bireylerde diş eksikliğine yönelik yaptığı açıklamada, diş eksikliğinin giderilmesiyle hastanın estetik kaygılarında anlaşırlık şekilde konuşabileceği, rahatça gülebileceği için de kaybettiği özgüvenini kazanacağını belirtti.



Diş hekimliğinin, ağız ve diş sağlığının korunmasını sağlayarak bireylerin estetik, fonetik ve fonksiyonel gereksinimlerini sağlayan, böylece bireylerin yaşam kalitelerini artırmayı hedefleyen bir bilim dalı olduğunu anlatan Başkırt, "Dişleri olmayan bireyler toplumda saygınlık kazanmada, insanlarla diyalog içine girme, kadın-erkek ilişkilerinde eksiklik hissetmeleri nedeniyle duygusal travmalar yaşayabilirler." ifadelerini kullandı.

### Tıbbi Atık Beyan Süresi Uzatıldı

Tıbbi Atık Beyan Formlarının, Çevre ve Şehircilik Bakanlığı'nın web sitesinden girilmesi esnasında yaşanan problemler sebebiyle, Türk Dişhekimleri Birliği tarafından Bakanlık nezdinde yapılan girişimler sonuç verdi. Diş hekimlerinin bu konudaki mağduriyetlerinin giderilmesi amacıyla, daha önceden 31 Mart 2017'de sona ereceği duyurulan tıbbi atık beyan süresi 21 Nisan 2017 günü saat 24:00'e kadar uzatıldı. Çevre ve Şehircilik Bakanlığı resmi web sayfasında yapılan duyuruda şöyle denildi: "2016 yılına ilişkin olarak 31.05.2017 tarihinde sona eren beyan süresi görülen lüzum üzerine 21.04.2017 tarihi saat:24.00'e kadar uzatılmıştır." Bakanlık açıklamasına şu linkten ulaşabilirsiniz:

<http://www.csb.gov.tr/gm/ced/index.php?Sayfa=haberdetay&Id=127716>

[www.dental-tribune.com](http://www.dental-tribune.com)

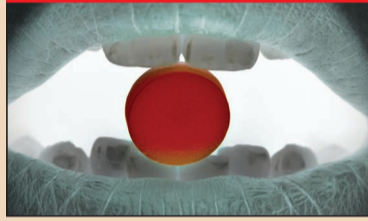
## Haber



**Ağız Kanserine Türk Fırçası**  
Türk bilim insanları, erken teşhis edilemediği için yakalananların yarısının 5 yıl içinde hayatını kaybettiği ağız kanseriyle daha etkin mücadele için yeni bir biyopsi fırçası geliştirdi. Testlerde mevcut fırçalardan daha ucuz, güvenilir ve hızlı olduğu belirtilen fırçanın patenti alındı.

► Sayfa 3

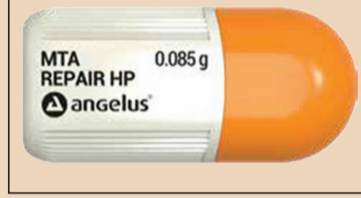## Haber



**Sistemik İlaçların Etkisi**  
İstanbul Aydın Üniversitesi Diş Hekimliği Fakültesi Öğretim Üyesi Yrd. Doç. Dr. Esra Sömtürk, sistemik ilaç kullanımının en fazla dişeti sağlığını etkilediğine dikkat çekerek sistemik olarak kullanılan ilaçların, dişeti ve ağız mukozasını ve alveol kemiğini etkilediğine vurgu yapıyor.

► Sayfa 4

## Yenilik & Uygulama



**Açık Apekte Diş Tedavisi**  
Vital olmayan nekrotik olgunlaşmamış diş tedavisin diş hekimi için güçlük temsil eder. Kanal duvarlarının temizliği, şekli, enfeksiyonun kontrolü ve Apeksin tatmin edici kapanması, bazen mümkün olmayan eylemlerdir. Çoğu durumda, tedavi, konvansiyonel tedaviye daha...

► Sayfa 6

## Ajanda



**DT Bulgaristan Kongresi**  
Dental Tribune Bulgaristan tarafından düzenlenen kongrenin ikincisi, Mayıs ayında, ülkenin en büyük diş hekimliği fuarı olan Buldental bünyesinde yapılacak. Kongrenin bu yılki teması "Diş hekimliği nereye gidiyor? Yenilikler, İnovasyonlar, Zorluklar" olarak belirlendi.

► Sayfa 12

## Hekimlerden VESTA'ya Teşekkür

Teşekkür, 09-13 Mart tarihlerinde Botoks ve Dermal Dolgu kursu için VESTA ekibi ile birlikte Londra'ya giden hekimlerden geldi. Transferinden, eğitimine kadar tüm detaylar ile ilgili yapılan açık ankette, katılımcılar, memnuniyetlerini ve profesyonelliği anlattılar.

Dental Tribune Türkiye  
Elif Taman

Mezuniyet sonrası eğitim konusunda öncü çalışmalar yapan VESTA (Vestiyer Akademisi), Botulinum Toksin ve Dermal Dolgu kurslarında da liderliği bırakmadığını bir kez daha kanıtladı.

Uzun yıllardır Londra'da düzenlenmekte olduğu eğitimlere devam eden ekip, 09-13 Mart tarihlerinde yeniden uzman / pratik tıp doktorları ile diş hekimlerini ağırladı.

Sertifikasyonu, Birleşik Kral-

lık'ta akredite bir eğitim kurumu olan Knightsbridge Academy tarafından gerçekleştirilen kursun formatı, Avrupa Birliği normlarına uygun şekilde tasarlanıyor.

Eğitmenler Dr. David Taylor ve Dt. Mustafa Bekerecioğlu tarafından aktarılan teorik bilgiler, hasta üzerinde uygulamalı seanslarla pekiştirildi. Botox ve Juvederm markalarının üreticisi Allergan firmasının İngiltere'deki "Trainer" hekimlerinden olan Dr. Taylor, non invaziv estetik

→ DT Sayfa 2



## ATHPA'nın Yıllık Genel Toplantısı Gerçekleştirdi



Dental Tribune Türkiye  
Elif Taman

İngiliz Türk Sağlık Elemanları Derneği (ATHPA), yıllık genel toplantılarının altıncısını Londra Antalya Restaurant'ta gerçekleştirdi. Toplantıda derneğin yeni yönetim kurulunu seçildi.

Avrupa Türk Sağlık Elemanları Federasyonu (ATSEF)'in Büyük Britanya'da Türk Sağlıkçıl-

→ DT Sayfa 2

Dr. David Taylor, Dt. Mustafa Bekerecioğlu

## Botoks & Dermal Dolgu Eğitimi

29-30 Eylül - 01 Ekim 2017, Londra



AYRINTILI BİLGİ İÇİN  
0212 481 02 20

4 Gece  
Konaklama  
Eğitim Fiyatına  
Dahil

MEZUNİYET SONRASI SÜRÜŞÜMLÜ EĞİTİM AKADEMİSİ  
DİŞ HEKİMLİĞİ VE AĞIZ SAĞLIĞI EĞİTİMİNDE UZMAN  
vesta

← DT Sayfa

1'den: ATHPA'nın Yıllık Genel Toplantısı Gerçekleştirdi



rını temsil eden tek resmi derneği ATHPA olarak biliniyor. Vestiyer Yayın Grubu Yönetim Kurulu Başkanı Dt. Bülent Manav ve VESTA Eğitim Koordinatörü Dt. Mustafa Bekerecioğlu'nun da üyeleri arasında bulunduğu İngiliz Türk Sağlık Elemanları Derneği (ATHPA) üyeleri 1 Nisan 2017 tarihinde yeni yönetim kurulunu seçmek üzere Londra'da tekrar bir araya geldiler.

150'ye yakın kayıtlı klinisyen, akademisyen ve öğrenci üyesi bulunan derneğin temsilcilerinin katıldığı toplantıda ilk konuşmayı ATHPA kurucu üyelerinden Sayman Dr. Müge Herrewegh-Trak yaptı. ATHPA'nın amaçlarını ve derneğin bu güne kadar yaptığı çalışmalarını özetleyerek bundan sonra yapılacak çok iş olduğunu ama genç ve yeni üyelerin derneğe enerji verdiklerini belirterek katılımcılara teşekkür etti. Genel Sekreter Dr. Ayfer Kahraman, akademik çalışmalarını sunmak isteyen sağlıkçıları bundan sonraki akademik toplantıya katılmaları için davet etti. Başkan Dr. Yenal Dünder ise ATHPA'nın Türkiye Büyükelçiliği ve Başkonsolosluk tarafından desteklendiğini belirterek tüm üyelerin aktif katılım, öneri ve katkılarını beklediklerini açıkladı.

Sağlıkçıların fikir alışverişini gerçekleştirdiği toplantıda mesleki destek, paylaşım ve yardımlaşmanın yanı sıra toplumun sağlık eğitimi ve promosyonunun önemi tartışıldı. Toplantıya katılan TBCCI CEO'su Sayın Yavuz Sökmen, derneği desteklediklerini belirterek bu alanda özellikle genç profesyonellerle işbirliğinin önemi üzerinde durdu. Gelecek dönemde görev yapmaya devam edecek olan yönetim kurulu TBCCI temsilcisine teşekkür ettiler.

ATHPA yeni Yönetim Kurulu Üyeleri ve görevlerini aşağıda görebilirsiniz.

**Başkan:** Dr. Yenal Dünder, Consultant General Adult Psychiatrist, MRCPsych, Mphil

**Genel Sekreter:** Dr. Ayfer Kahraman, PhD, Senior Lecturer, School of Rehabilitation Sciences

**Sayman:** Dr. Müge Herrewegh, Consultant Child and Adolescent Psychiatrist, MRCPsych, PgDip in Psychoanalysis

Bu yıl 3. kez Londra'da yapılması planlanan ATHPA Akademik Toplantısı'nda klinik çalışma ve araştırmalarını sunmak isteyen sağlıkçıları, athpa2011@gmail.com e-mail adresinden iletişime geçebilirler. DT

← DT Sayfa

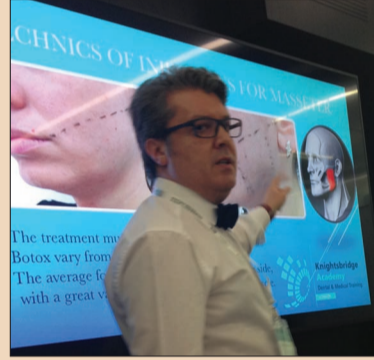1'den: Hekimlerden VESTA'ya Teşekkür

tedavi konusundaki bilgi ve tecrübelerini katılımcılarla paylaştı. Üç gün boyunca oldukça yoğun geçen kursun sonunda, katılımcılar, gönüllü modeller üzerinde bizzat uygulama yaptıktan sonra sertifikalarını aldılar.

Hekimlerden Vesta'ya: "Mükemmelden de öte organizasyon için teşekkür ederiz."

Her kursun sonunda kendilerini geliştirmek için düzenli anket yapan VESTA, etkinlik sonunda katılımcı hekimlere düşüncelerini sordu. Hekimler memnuniyetlerini isimlerini vererek dile getirdiler:

**Fikret Genç (İstanbul):** Herkes çok memnun kaldı. Sadece eğitim değil, organizasyondan transfere kadar her şey sorunsuzdu. Bu güzel organizasyon için hem hocalarımıza hem or-



ganizasyon ekibine çok teşekkür ederim.

**Şirin Sönmez (İstanbul):** Kurusa aklamla birlikte geldim Her şey çok güzeldi. Hiçbir sorun çıkmadı. Botox uygulamaya hazırım ancak hasta yoğunluğundan henüz başlayamadım. Dolguyu da denemek istiyorum.



Emeği geçen herkese çok teşekkür ederim.

**Seyit Yılmaz (Sakarya):** Çene cerrahiyim. O kadar çok organizasyona, kongreye katıldım ilk defa bu kadar profesyoneli gördüm desem abartı olmaz. Mükemmeldi.

**Tansel Hamza Pars (Ankara):** İnanılmazdı! Bülent Bey'e de Mustafa Bey'e de ayrı ayrı ilettilim. Gelmeden önce dürüstçe söylemek gerekirse böyle bir organizasyon beklemiyordum. Mükemmeldi. Böyle profesyonelliğe şapka çıkarılır. Herkes ayrı bir memnun kaldı. Başka organizasyonlarımız varsa gelmek istiyorum. Emeği geçen herkese çok teşekkür ediyorum.

**Mehmet Ali Bıykoğlu (Kıbrıs):** Ekleyecek, geliştirecek, eleştirecek hiçbir şey bulamıyorum. Ellerinize sağlık. Ortodonti, implant vs. var olan tüm eğitimlerinize gelmek istiyorum. Mükemmelden daha ileri kelime varsa onu da ekleyebilirim. Çok teşekkürler.

**Ertan Yalçın (Çanakkale):** Hiçbir sıkıntı yaşamadım. Eğitim, uygulama, organizasyon her şey çok güzeldi. Vesta'dan çok memnunuz. Her organizasyonu başarı ile gerçekleştiriyorsunuz. Teşekkürler.

**Ceren Demirtaş (Ankara):** Geldiğim için çok memnunuz. Eğitimin her aşaması çok başarılıydı. Hocalara da ekibe de çok teşekkür ediyorum.

#### Bir Sonraki Eğitim

VESTA, bir sonraki kursun tarihinin 2 Eylül-02 Ekim 2017 olduğunu duyurdu. 4 gece 5 gün konaklamalı paketin de dahil olduğu kursla ilgili detaylı bilgi için Eğitim Sorumlusu İlhan Köse ile 0555 518 87 27 no'lu telefon numarasından irtibat kurabilirsiniz. DT



## DENTAL TRIBUNE

The World's Dental Newspaper - Turkish Edition

### Dental Tribune International

Yayıncı: Torsten Oemus

**Grup Editörü**  
Daniel Zimmermann  
newsroom@dental-tribune.com  
Tel.: +44 161 223 1830

**Klinik Editörü**  
Magda Wojtkiewicz  
Nathalie Schüller

**Online Editör & Sosyal Medya Müdürü**  
Claudia Duschek

**Editörler**  
Kristin Hübner  
Yvonne Bachmann

**Baskı Editörleri**  
Hans Motschmann  
Sabrina Raaff

**Online Proje Müdürü**  
Tom Carvalho

**Online Proje Müdür Yardımcısı**  
Hannes Kuschick

#### Uluslararası Yayın Kurulu

Dr. Nasser Barghi, Ceramics, U.S.A.  
Dr. Karl Behr, Endodontics, Germany  
Dr. George Freedman, Esthetics, Canada  
Dr. Howard Glazer, Cariology, U.S.A.  
Prof. Dr. I. Krejci, Conservative Dentistry, Switzerland  
Dr. Edward Lynch, Restorative, Ireland  
Dr. Ziv Mazor, Implantology, Israel  
Prof. Dr. Georg Meyer, Restorative, Germany  
Prof. Dr. Rudolph Slavicek, Function, Austria  
Dr. Marius Steigmann, Implantology, Germany

#### Dental Tribune International

Holbeinstr. 29, 04229 Leipzig, Germany  
Tel.: +49 341 4 84 74 502 | Fax: +49 341 4 84 74 173  
www.dental-tribune.com | info@dental-tribune.com

#### Bölge Ofisleri

**Asya Pacific**  
Dental Tribune Asia Pacific Limited  
Room A, 20/F, Harvard Commercial Building, 111 Thomson Road, Wanchai, Hong Kong  
Tel.: +852 5115 6177 | Fax: +8525115 6199

#### The Americas

Tribune America, LLC  
116 West 25th Street, Ste. 500, New York, N.Y. 10011, USA  
Tel.: +1 212 244 7181 | Fax: +1 212 224 7185

### Dental Tribune Türkiye

Yayıncı: Vestiyer Yayın Grubu

#### Sahibi

Bülent Manav

#### Editör

Prof. Dr. Cem Şener

#### Yayın Kurulu

Prof. Dr. Ateş Parlar  
Prof. Dr. Ender Kazazoğlu  
Prof. Dr. Faruk Haznedaroğlu  
Doç. Dr. Enis Güray

#### Kurumsal Satış Müdürü

Derya Arslan

#### Sorumlu Yazı İşleri Müdürü

Rahmi Çelikağ

#### Yazı İşleri

Elif Taman

#### Tercüme

Dt. Çağla Börekçi  
Dt. Cansu Görürgöz

#### Abone Servisi

İlhan Köse, Ergül Kaya, Elvan Genç

#### Dental Tribune Grafik

Hakan Zengin

#### İdare Yeri

Meridyen İş Merk.  
Eski Çırpıcı Yolu No:1/550  
54010 Merter / İstanbul / Türkiye

#### Telefon

+90 212 481 02 20

#### Faks

+90 212 481 02 46

#### internet

www.vyg.com.tr / www.dentiss.com

#### e-posta

bilgi@vyg.com.tr

#### Basım Yeri

Elma Basım, İkitelli/İstanbul  
Tel: 0212 697 30 30

© 2017, Dental Tribune International GmbH • Bütün hakları saklıdır.

Dental Tribune klinik bilgileri ve yapımcıların haberlerini doğru olarak yayınladık, fakat ürün talebinin geçerliliğinden ve dizgi hatalarından sorumlu değildir. Ayrıca, yayıncı ürün isimlerinden, isteklerinden ya da reklamverenler tarafından verilen beyanlardan sorumlu değildir. Yazarların görüşleri onlara aittir ve bunlar Dental Tribune International'a yansıtılmaz.

Dergi Adı Dental Tribune Türkiye, Yayın Türü Süreli - Yaygın, Basım Tarihi: 08.05.2017

Abone ücreti: 1 Yıllık (4 Sayı) 60,00 TL

■ Dental Tribune Türkiye, Dişhekimliği Dergisi abonelerine ücretsiz olarak gönderilir.

# Ağız Kanserine “Türk Fırçası”yla Mücadele

Türk bilim insanları, erken teşhis edilemediği için yakalananların yarısının 5 yıl içinde hayatını kaybettiği ağız kanseriyle daha etkin mücadele için yeni bir biyopsi fırçası geliştirdi. Testlerde mevcut fırçalardan daha ucuz, güvenilir ve hızlı olduğu belirtilen fırçanın patenti alındı.

Ege Üniversitesi Diş Hekimliği Fakültesi Öğretim Üyesi Prof. Dr. Pelin Güneri her yıl dünyada 500 bin kişiye ağız kanseri teşhisi konulduğunu belirtti. Sigara, alkol, beslenme alışkanlığı gibi çeşitli sebepleri olan ağız kanserinin, geçmişte ağırlıklı olarak 60 yaş üzeri erkeklerde görüldüğünü ancak son yıllarda 30'lu yaşlarda ve kadınlarda da sık rastlandığını ifade eden Güneri, ileri evrelere kadar yakınma kaynaklı belirti vermeyen hastalığa yakalananların teşhis konduktan sonraki 5 yıl içinde yaklaşık yarısının kaybedildiğine dikkat çekti.

İleri evrelerde de sadece yutma güçlüğü, ses kısıklığı, şişlik, dişlerde sallanma gibi yakınmalara ortaya çıkan hastalıkta erken tanının çok önemli olduğuna işaret eden Prof. Dr. Güneri, hastalık ne kadar erken tanılabiliirse tedavinin o kadar başarılı olduğuna işaret etti.

Hastalığın teşhisinde biyopsi fırçasının çokça kullanılan araçlardan biri olduğunu, ağız içinden küçük bir şişe fırçasına benzer fırçayla hücre örneği toplayarak değerlendirme yaptıklarına değinen Prof. Dr. Güneri, mevcut fırçaların tanı konusunda önemli eksiklerini saptadıklarını ifade etti.

Prof. Dr. Güneri, şöyle devam etti:

“Mevcut fırçaların da eksiklikleri var. Hücre örneği yeterince derin tabakadan alınmadığında biz onu sağlıklı dokuya benzetebiliyoruz. Aldığımız hücrede bozulma olabilmesi nedeniyle tanısal değeri kalmayabiliyor. Doğru tabakadan örnek toplayabilen, hücrenin tanısal niteliğini koruyan, hızlı, kolay ve güvenilir bir yöntem ihtiyacımız vardı. Doktora yapan arkadaşlarla bir ekip olduk ve üzerinde 2 yıl çalışarak bir prototip elde ettik. İlk prototipin öncü formuyla toplanan örnekleri mevcut yöntemlerle karşılaştırdık. Daha kaliteli örnek topladığımızı, daha güvenilir sonuçlar elde ettiğimizi gördük.”

## Patentini aldılar

Prof. Dr. Güneri, klinikte seçici hastalarda kullanılmaya başlanan ve kısa süre sonra seri


üretmeye hazır hale getirilmesi planlanan biyopsi fırçasının benzerlerinden farklı olarak ağız boşluğunun her yerine rahatlıkla ulaşabilecek şekilde boyunun ayarlanabildiğini, biyopsi alanını aydınlattığını, mukozanın kıvrımlı yapısına uyum sağlayabilecek şekilde hareket edebildiğini, örnek alınması sırasında hücre hasarı yaratmadığını ve epitel

dokunun alt (bazal) tabakalarından da hücre toplayabildiğini belirtti.

Geliştirdikleri fırçanın mevcut yöntemlere göre daha hızlı, ucuz, güvenilir ve hastanın daha sonraki tedavilerinin planlanmasında hekime yol gösteren bir araç olduğunu vurgulayan Güneri, ulusal ve uluslararası pa-

tent veri havuzlarında yaptıkları araştırmada benzer bir aracın olmadığını tespit ettiklerini ve patentini aldıklarını dile getirdi.

Prof. Güneri, fırçanın erken teşhisi kolaylaştıracağını, hastaların ömürlerinin uzatılmasını ve yaşam kalitesinin bozulmamasında önemli rol oynayacağını da sözlerine ekledi. [D](#)



## Madrid, Spain

29 August - 1 September 2017

**fdi** **World Dental Congress**  
MADRID 2017

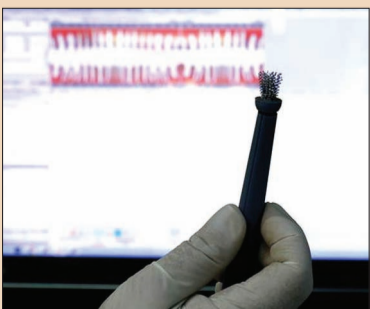
*Bringing the World together  
to improve oral health*

**THE BIGGEST INTERNATIONAL  
DENTAL CONGRESS**

Abstract submission deadline:  
**3 April 2017**

Early-bird registration deadline:  
**31 May 2017**

[www.world-dental-congress.org](http://www.world-dental-congress.org)



## Adli Vakaları Diş Ölçüleri ile Çözecekler



İzmir Kâtip Çelebi Üniversitesi Diş Hekimliği Fakültesi, Adli Bilimciler Derneği ile Ankara Üniversitesi Tıp Fakültesi Adli Tıp Anabilim Dalı iş birliğiyle adli diş hekimliği kursu düzenlendi. Kursta hekimlere diş hekimliğinin adli olaylar konusunda yapabilecekleri ve uygulayabilecekleri teknikler anlatıldı.

Diş hekimliği fakültesi Dekanı Prof. Dr. M. İrfan Karadede'nin ev sahipliğiyle düzenlenen seminerlere, Adli Bilimciler Derneği Diş Hekimliği Komisyonu Başkanı Prof. Dr. Sema Aka, Adli Bilimciler Derneği Başkanı Prof. Dr. Hamit Hancı, Ankara Üniversitesi Tıp Fakültesi Adli Tıp Anabilim Dalı Başkanı Prof. Dr. Gürol Cantürk'ün yanı sıra; çok sayıda sağlık profesyoneli katılarak alanlarıyla ilgili konularda katılımcıları aydınlattı.

### Kemiklerden Yaş Tayini

Bağlantılı Kemiklerden Yaş Tayini konusunu ele alan İKÇÜ Diş Hekimliği Fakültesi Dekanı Prof. Dr. M. İrfan Karadede, günümüzde kolaylıkla elde edilebilen radyografiler üzerinden omurga ve el-bilek kemikleri değerlendirilebildiğine işaret ederek; bu sayede bireyin yaşının

tespit edilebileceğini ve kimliklendirmeye yardımcı olunabileceğini anlattı. Karadede, dişlerde şekil ve hacim bozukluklarını da ele alarak; bireylerin kimliklendirilmesinde, adli dental raporlarda verilebilecek kişisel dental farklılıklar hakkında detaylı bir ders verdi.

### Gelişen Teknolojiyi Aktardık

Kursta adli vakaların çözümü ile ilgili çeşitli bilgiler verilirken uygulamalı anlatımlar yapıldığını kaydeden Adli Bilimciler Derneği Başkanı Prof. Dr. Hamit Hancı da, "Kurs, sağlık alanında bilimsel çalışmalar yapan profesyonelleri bir araya getirmeyi, bilgi paylaşımında bulunmayı, tartışmalarla gelişimin yakalanmasını ve en önemlisi farklı bakış açılarını buluşturmayı amaçladık. Tıp biliminin temellerini oluşturan yaralar, ölüm ve ölüm sonrası değişiklikler konusunu konuştuk" dedi.

İnsan Hakları ve Diş Hekimliği, Diş Hekimliği ile ilgili yasal düzenlemelerle ilgili katılımcıları bilgilendiren Avukat Devrim Karaküllah, günümüzde sıkça görülmeye başlanan yanlış uygulama davaları hakkında bilgi verdi. [D](#)

## Selfie, Diş Hekimi Başvurularını Artırdı

İstanbul Kemerburgaz Üniversitesi (İKBU) Diş Hekimliği Fakültesi Ortodonti Ana Bilim Dalı Öğretim Üyesi Prof. Dr. Korkmaz Sayınsu, selfie fotoğrafı çekimlerinin diş estetiğine talebi artırdığını, daha çok kadınların diş estetiği için diş hekimine başvurduğunu söyledi.

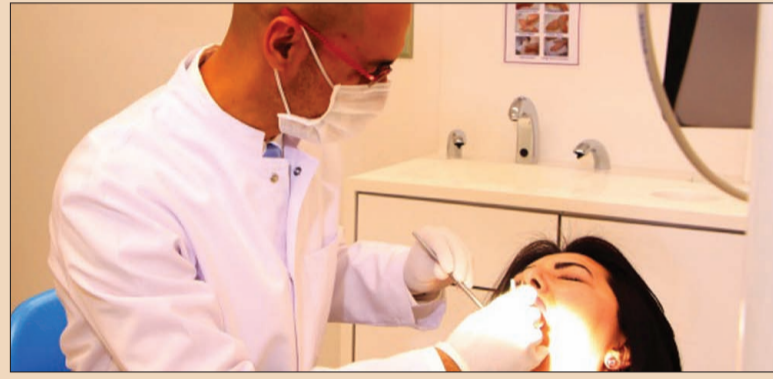Prof. Dr. Sayınsu, herkesin cebinde bir kamera olduğunu, bu nedenle gülüş dizaynı için başvuranların arttığını açıkladı ve şunları söyledi: "Eskiden sadece ünlüler kamera karşısındaydı. Dolayısıyla sadece ünlüler gülüşleriyle alakalı isteklerde bulunuyorlardı. Bugün ise herkesin cebinde birer kamera var. Bir günde onlarca fotoğraf çekilip, sosyal medyada herkesin gö-

zü önüne serilebiliyor. Bu nedenden dolayı insanlar hem kendi gülüşlerine hem de başkalarının gülüşlerine sahip olmak istiyorlar. Bu nedenden dolayı da biz diş hekimlerine gülüş estetiği ya da gülüş dizaynı için başvuru arttı."

Güzel görünen her objenin 'altın oran'a sahip olduğunu belirten Prof. Dr. Sayınsu sözlerine şöyle devam etti: "Yüz estetiğinin büyük bir bölümünü gülüş estetiği oluşturuyor. İletişim olarak da bakarsanız iletişimin en hızlı en kolay, en ucuz ve sözsüz yoludur gülüş. Kişinin gülüş estetiği o kişiye özgü dizayn edilmelidir. Bu bir nevi o kişinin imzası gibidir. Bunun için gözümüze estetik olarak güzel görünen her

obje altın orana sahiptir. O yüzden altın oran gözetilmeli ancak sadece altın oran değil kişinin yüzünün oranları da bu estetik dizaynı yaparken mutlaka göz önüne alınmalıdır."

Gülüş estetiği tasarımının bir ekip işi olduğunu söyleyen Prof. Sayınsu yapılan işlemleri anlattı: "Bu ekibin içinde biz ortodonti uzmanları olduğu gibi diş eti uzmanı, restoratif uzman veya bir protez uzmanı gibi uzmanlar da bulunur. Biz dişin konumunu belirleriz yüz ya da çene üzerinde. Estetik diş hekimisi ya da restoratif uzman dişin şekliyle ya da rengiyle ilgilenir. Diş eti uzmanı güldüğümüz zaman görünen diş etlerinin oranlarına veya boyutlarına bakar ona göre işlem yapabilir. Fakültemizde de bu dallar mevcut. Hasta gülüş dizaynı yapılırken birden fazla hekimin dizayn yaptığı ve uyguladığı çalışmalar sürdürüyoruz. Bu bağlamda İstanbul Kemerburgaz Üniversitesi'nin bir projesi var "Gülümse Kemerburgaz" adı altında. Öncelikle üniversitenin kendi çalışanları ve öğrencilerine yönelik. Ardından "Gülümse Bakırköy" projesi olarak ve takibinde de komşu ilçelere yayarak devam ettirme gibi bir projemiz var. [D](#)



## Sistemik İlaçlar En Fazla Ağız ve Diş Sağlığını Etkiliyor

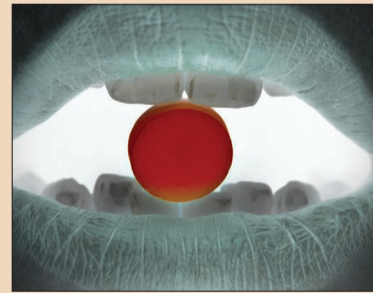
Toplumumuzda yaşlı nüfus sayısı arttıkça, kronik bir sistemik hastalığa sahip hasta sayısı ve kullanılan ilaç miktarı da artış gösteriyor. Kullanılan bazı ilaçlar ağız içi dokular üzerinde de etki yaratıyor. İstanbul Aydın Üniversitesi Diş Hekimliği Fakültesi Öğretim Üyesi Yrd. Doç. Dr. Esra Somtürk, sistemik ilaç kullanımının en fazla dişeti sağlığını etkilediğine dikkat çekiyor. Yrd. Doç. Dr. Somtürk, sistemik olarak kullanıldığında, antihipertansifler, immünsüpresanlar, antikonvülsanlar, non-steroid anti-inflamatuar ilaçlar, antibiyotikler, kortikosteroidler, bifosfonatlar, oral kontraseptifler ve hormonların ağız içi dokuları da etkileyen başlıca ilaçlar arasında olduğunu söylüyor. Sistemik olarak kullanılan bu tür ilaçların ağız hijyenini, dişeti ve ağız mukozasını ve alveol kemiğini etkilediğine vurgu yapıyor.

Çeşitli sistemik hastalıkların tedavisinde kullanılan bazı ilaçların dişetinde büyümelere ve diğer dişeti rahatsızlıklarına yol açtığı belirtilen Yrd. Doç. Dr. Esra Somtürk, ilaca bağlı yaşanan dişeti büyümelerinin çok yaygın olarak yaşanan bir problem olduğunu söylüyor.

Ağız yoluyla alınan doğum kontrol ilaçlarının hormonal değişikliklere paralel olarak periodontal duyarlılığı artırdığını kaydeden Yrd. Doç. Dr. Somtürk, "Araştırmalar, cinsiyet hormonlarının seviyelerindeki değişikliklerin dişeti iltihabını artırdığını ortaya koymuştur. Gebelik esnasında kadınlarda dişeti iltihabı vaka-

larının daha çok görülmesinin sebebi de budur. Doğum kontrol ilaçları da hormon seviyelerinde değişikliklere neden olduğundan plağa bağlı gingivite benzer şekilde dişeti değişimlerine yol açar" diyor.

Kanser tedavisinde kullanılan bazı ilaçların da kemik ve yara iyileşmesi üzerine de etkileri olduğundan, kullanımı süresince ve bırakıldıktan en az bir sene sonraya kadar ağız içi cerrahi işlemlerin yapılmasının uygun olmadığını söylüyor.



Organ-doku nakli sonrasında ve hemolitik anemi tedavisinde kullanılan vücudun savunma sistemini baskılayan immunosüpresif ilaçların da diş ve dişeti üzerinde etki yaptığını belirten Yrd. Doç. Dr. Somtürk, organ nakillerinde savunma sistemi olan immün sistemi baskılamak için kullanılan ilaçların da dişeti iltihabı, dişeti büyümeleri, gingivitis, diş eti hiperplazisi, diş etlerinde şişlik veya hassasiyet gibi ağız içi etkiler içerdiğine işaret ediyor. Yrd. Doç. Dr. Somtürk, yine vücuttaki istem dışı kasılmaları önleyen ve epilepsi tedavisinde kullanılan antiepileptik ilaçları kullanan

hastaların da yüzde 40 ile yüzde 90'ında değişen oranlarda dişeti büyümesi ve buna bağlı olarak estetik problemler, dişlerde yer değiştirme ve gömülü diş vakalarının görüldüğünün bilimsel makalelerde ortaya konduğunu vurguluyor.

### Antidepresanlar Ağız ve Diş Sağlığına Zararlı mı?

Yrd. Doç. Dr. Somtürk, antidepresanlar ve psikiyatrik ilaçların da brüksizm (diş sıkma), diş çürükleri, periodontal hastalıklar ve ağız kuruluğuna neden olduğunun altını çiziyor ve "Hastanede yatan psikiyatrik hastalarda, koruyucu diş hekimliği programlarının yanı sıra psikiyatrik rehabilitasyon programları ile ağız-diş sağlığı eğitimi köprüsünün önemi büyüktür" diyor.

Kalp hastalıklarında ve antihipertansif (hipertansiyon düzenleyici) olarak kullanılan ilaçların da Fenitoin'e bağlı oluşan dişeti problemlerine benzer sorunlara neden olduğunu belirtiyor ve dişeti dokularının büyümesini ve yemek yemeyi zorlaştırdığını kaydediyor. Yrd. Doç. Dr. Somtürk, yapılan çalışmaların astımlı hastalarda kullanılan ilaçlara bağlı olarak da diş çürükleri, diş erozyonu, gingivitis, oral candida enfeksiyonu, tükürük içeriği ve akış hızında değişikliklere neden olduğu ve dental problemlerde artış olduğunu gösterdiğinin altını çiziyor. [D](#)

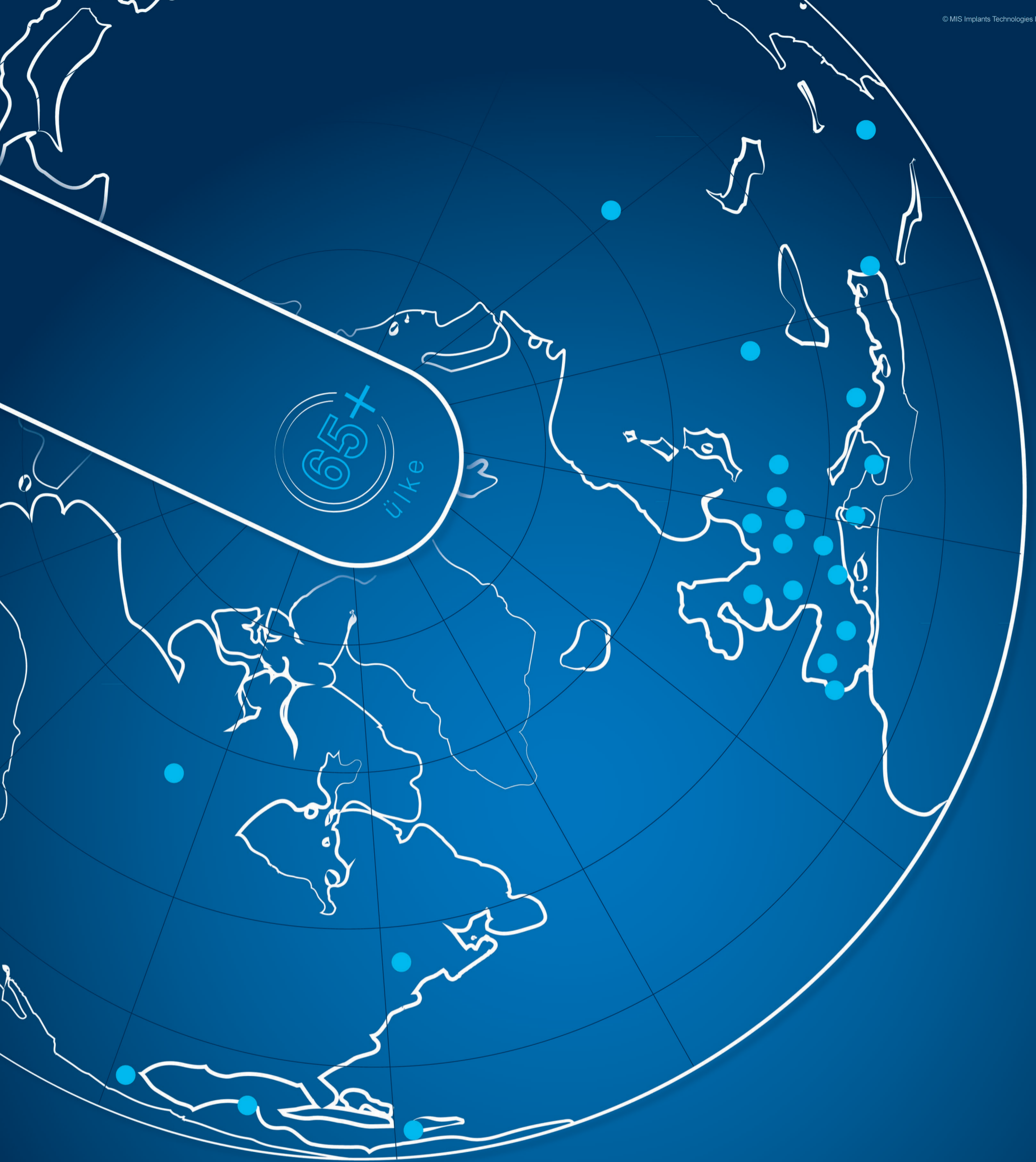## Diş Fakültesi Bölgede Lider Olacak



Ordu Diş Hekimliği Fakültesi Rektörü Prof. Dr. Tarık Yarılgaç, yapımı devam eden Diş Hekimliği Fakültesi binasında incelemelerde bulundu. Prof. Yarılgaç, yapılan çalışmalarla ilgili yaptığı açıklamada; "Üniversite olarak kurumsal gelişimimiz nitelikli bir şekilde her geçen gün devam ettirmekte ve fakültelerimize bir yenisini daha ekleyerek öğrencilerimize çağdaş bilimin gerektirdiği bilgi ve uygulamaların en iyi şekilde öğretilmesinde yardımcı olmaktayız. En gelişmiş yöntem ve tekniklerle şehrimizde toplumun ağız ve diş sağlığının korunması ile ilgili hizmet veren fakültemizi kampüs alanımıza kazandırmak için çalışmalarımızı sürdürüyoruz. Bölgemizin en kapasiteli akıllı bina şeklinde donatılmış fakültesinin çalışmalarını yerinde takip ediyoruz. Ağız ve diş

sağlığı alanında Ordu ve çevre ilere hizmet sunan diş hekimliği fakültesi, yeni binasıyla bölgede lider konuma gelecektir. 2018'de fakültesi binasını faaliyete geçireceğiz." şeklinde konuştu.

Cumhuriyet Yerleşkesi içerisinde yapımına başlanan fakülte binası, işlevsel anlamda Ordu halkına en iyi ve kaliteli hizmeti sunmak anlayışı ile tasarlandı. Tıp fakültesi karşısında 12 bin 400 metrekare kapalı alan üzerine toplam 6 blok olarak tasarlanan yeni binanın çalışmaları büyük oranda tamamlandı. Fakülte binasının içerisinde 2 röntgen, 3 periapikal röntgen, 2 panoramik ve 1 tomografi odası, 1 periapikal tarama ve karanlık banyo odası yer alacak. Ayrıca 145 diş ünitesi ve öğrencilerin kullanımı için 49 fantom diş ünitesi, 5 öğrenci amfisi, 1 konferans salonu, 7 öğrenci laboratuvarı, alçı, sargı ve döküm odaları, 2 klinik içi laboratuvar, 2 lokal ameliyathane, 1 genel ameliyathane, 2 hasta yatak odası, 1 kütüphane ve 1 bilgisayar laboratuvarı bulunacak. [D](#)



## DÜNYA ÇAPINDA BAŞARIYI DENEYİMLEYİN MAKE IT SIMPLE

MIS, implant dişhekimliğini kolaylaştırmayı hedefleyen ileri düzey ürünler ve yenilikçi çözümler geliştirmek ve üretmek konusunda dünya lideridir. Dünyada 65'in üzerinde ülkede başarıyla dağıtım ve satışı yapılan MIS, müşterilerine rakipsiz hizmetler sunar. Daha fazlasını öğrenmek için web sitemizi ziyaret edin: [www.mis-implants.com](http://www.mis-implants.com)

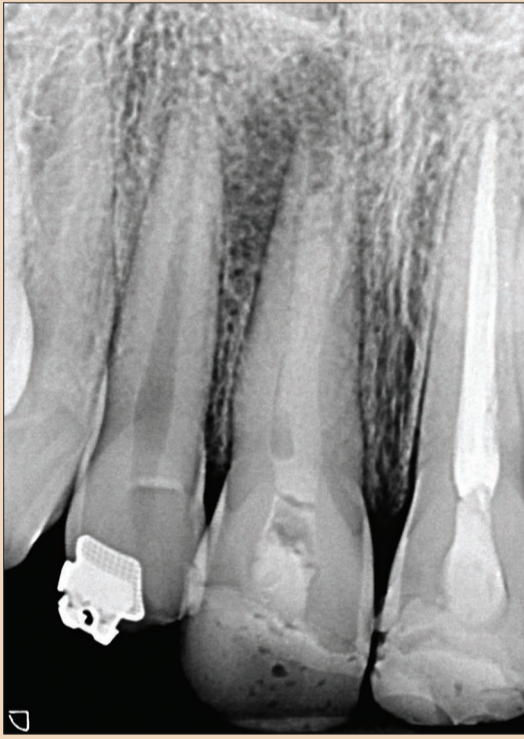
**MIS**<sup>®</sup>  
DENT



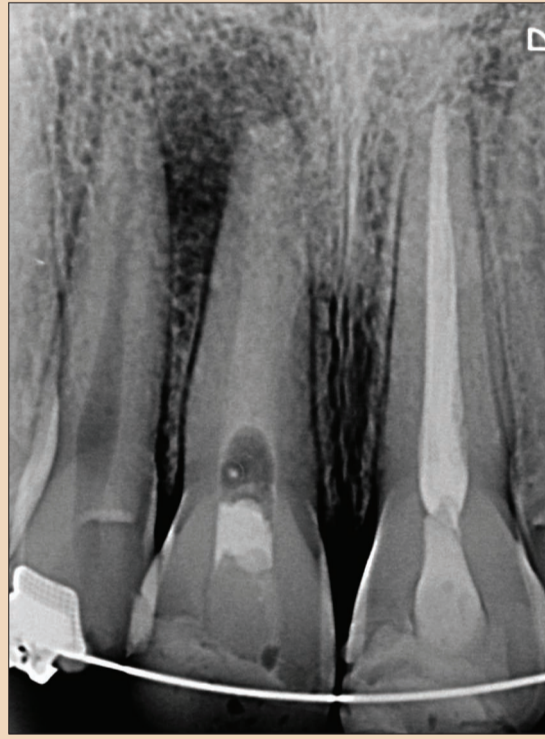
# MTA Yenilikçi Onarım Ürünü Kullanılarak Açık Apekte Vital Olmayan Orta Kesici Diş Tedavisi: Olgu Sunumu

Arthur de Siqueira Zuolo, DDS, MSc - Prof. Dr. Mario Luis Zuolo

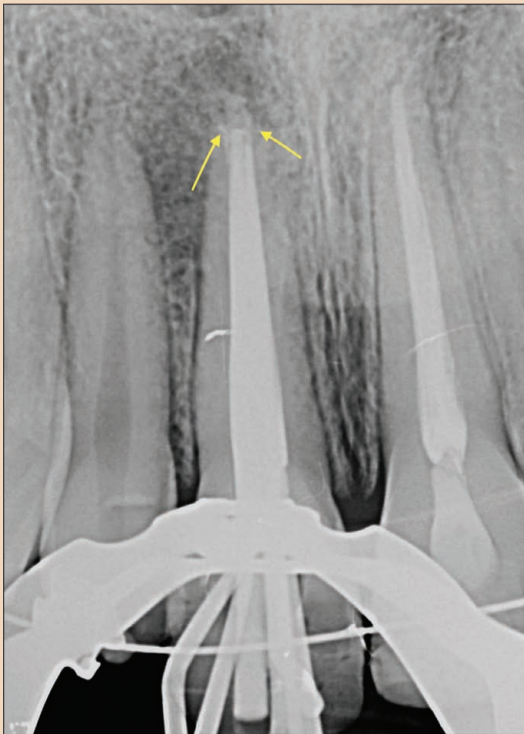
Prof. Dr. Mario Luis Zuolo ve Dr. Arthur de Siqueira Zuolo, vital olmayan apeksi açık olan orta kesici dişin klinik tanımı, diagnostiği ve tedavisini sunuyor.



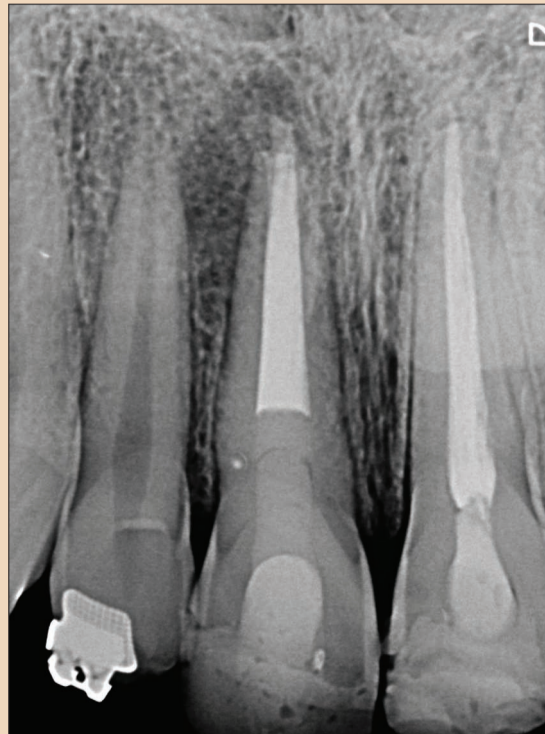
Resim 1: 11 numaralı diş, açık apeksi gösteren ve periradiküler lezyonu gösteren ilk radyografi.



Resim 2: İlk muayeneden sonra Kalsiyum hidroksit bazlı patı kanalda gösteren radyografi.



Resim 3A: Dolgu anında radyografi. Apikal engel oklarla gösteriliyor.



Resim 3B: Son dolgu ve restorasyon.

indüksiyon yordamları içerir.<sup>2</sup>

Geleneksel olarak, kalsiyum hidroksit kalıcı dolgu malzemesi koymadan önce bir apikal sert doku engeli oluşumunu ikna etmek için kullanılan seçim malzemesi oldu.<sup>5</sup> Bu tedavi yapıldığı zaman iyi sonuçlar elde edilmesine rağmen bazı dezavantajlar da bulundu.<sup>7</sup> Apikal kalsiyum hidroksit engellerin kullanımını tahmin edilmeyen apikal kapatma gibi bazı sorunlara bağlı olabilir,<sup>8</sup> uzun vadeli kalsiyum hidroksit uygulamanın sonucu olarak geçici restorasyonlardaki infiltrasyon reinfeksiyon ve kök kırılması riski gösterebilir.<sup>10-11</sup> Ayrıca, hastanın kontrol muayenelerine düşük uyumu apeksifikasyon geleneksel prosedürlerinin prognozunda olumsuz etkiler gösterir.<sup>12</sup>

Mineral trioksit bileşimi (MTA), absorbe olmayan ürün ve Biyouyumlu Kalsiyum Silikat esaslı malzemenin ortaya çıkmasıyla, başka bir tedavi seçeneği olabilir.<sup>15</sup> Bu ürün kısa bir sürede ve nem varlığında sertleşmesi yeteneğine sahiptir. Ürün sert bir yapı içinde 3 saatten daha az sürede katılaştır.<sup>14</sup> Bu özellik, peri-radiküler dokularda kullanıldığında sert doku oluşumunu uyarma yeteneği ile birlikte,<sup>15</sup> açık apeks olan dişlerin hemen doldurmasını sağlar.<sup>16-18</sup> Çeşitli çalışmalar MTA ile apeksifikasyon, daha az muayene ve daha kısa kısa zamanda tamamlandığı için yüksek başarı oranına sahiptir.<sup>18-21</sup> Ayrıca, MTA ile kalsiyum hidroksit ile tedavi karşılaştırıldığında, MTA kullanan vakaların tümünün iyileştiği ve kalsiyum hidroksit kullanan 15 vakanın 2'si iyileşmediği görüldü.<sup>9</sup> İşlemesi ve onarım yerinde yerleşimi kendi tutarlılığı nedeniyle zor olabilir.<sup>22</sup> Ayrıca, kullanımını dişte renk değişikliğine neden olabilir ve estetik alanlarda dikkatle kullanılmalıdır.<sup>25</sup>

Yeni MTA onarım malzemesi MTA REPAIR HP – MTA “yüksek plastisite” (Angelus®, Londrina, Paraná, Brezilya), materyalin bazı özelliklerini iyileştirilmek amacıyla son zamanlarda tanıtıldı.<sup>24</sup> Bu yeni formül MTA'nın tüm biyolojik ve kimyasal özelliklerini tutar; ancak, bir büyük plasti-

site içinde, bu nedenle ortaya çıkan, taşıma ve eklemeyi kolaylaştıran fiziksel özelliklerini değiştirir. Ayrıca, kalsiyum tungstat (CaW04) formülü, bu, üretime göre kökte ya da kuronda lekeye neden olmayan bir farklı radyopak kullanır.<sup>24</sup>

Bu raporda, klinik algılama, diagnostik ve tedavisinde apeksi açık vital olmayan bir orta kesici dişin tedavisinde MTA bazlı bir yenilikçi onarım malzemesi kullanılmıştır.

## Vaka

12 yaşında bir erkek hasta muayeneye 11 numaralı dişte, diş ağrısı şikâyeti ile geldi. Klinik muayenede dişin geçici bir dolgu ile kapandığı görüldü ve perküsyon ve palpasyonla ağrı ile cevap veriyordu. Alanda ayrıca küçük bir de ödem vardı. Sondaj kusuru veya sinüs yolu yoktu. Hasta yaklaşık 12 ay önce kök kanalı tedavisine başladığını söyledi. Radyografik muayenede, kanalın içinde apekse birkaç mm yakın Radyopak bir malzeme görüldü. Buna ek olarak, röntgende, bu apeks tamamen kurulmamıştı ve periapikal lezyon vardı (Resim1). Vital olmayan diş ve daha önce başlayan tedavi ve semptomatik apikal periodontitis diagnostiği verildi.

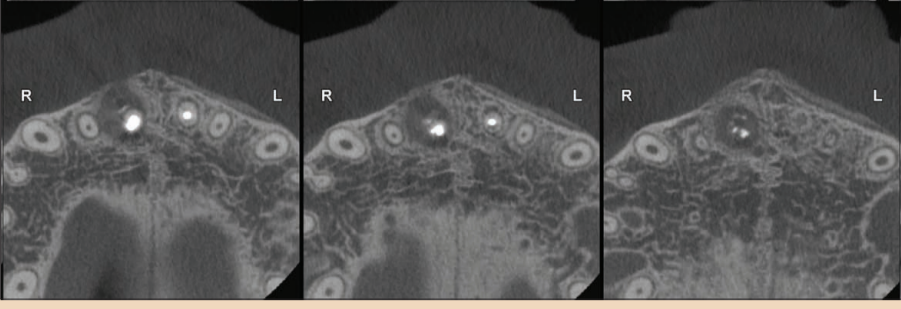
Tedavi planı, başlangıçta, temizlik ve kanal modelleme ve kalsiyum hidroksit pansuman koymak oldu. 1-2 hafta sonra semptomların regresyonundan sonra, MTA'ya dayalı yeni bir malzeme ile apikal engel ile dişin dolgusunu yapmak ve sonra restorasyonu gerçekleştirildi. Tedavi planı babasına ve annesine sunuldu ve kabul ettiler.

Onam formunu imzalandıktan sonra 1,8 ml lokal anestezi (epinefrin 1:100,000 ile %2 lido-kain) yapıldı, restoratif materyal kaldırıldı ve kanal erişimi düzeltilti. Mutlak yalıtımdan sonra kanalın içindeki malzeme sodyum hipoklorit (formül ve Aksiyon, São Paulo, SP, Brezilya) ve bir ultrason sonda CPR-7® (Tak Spartan® Endodontics, Algonquin, Illinois) %2.5 çözümü kullanılarak yeterli sulama ile kaldırıldı.

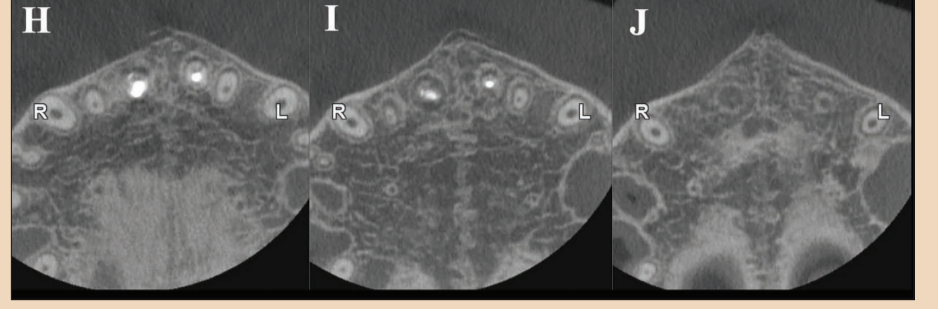
Vital olmayan nekrotik olgunlaşmamış diş tedavisinin diş hekimi için güçlük temsil eder. Kanal duvarlarının temizliği,

şekli, enfeksiyonun kontrolü ve Apeksin tatmin edici kapanması, bazen mümkün olmayan eylemlerdir<sup>1</sup>.

Çoğu durumda, tedavi, konservansiyonel tedaviye daha elverişli koşullara izin vermek için, apeksifikasyon, apikal kapatma



Resim 4A: Cone Beam (TCCB) CT (bilgisayarlı tomografi) MTA HP konduktan sonra aksiyel görüntü.



Resim 4B: 9 ay sonraki aksiyel görüntü. Kortikal plaka dâhil olmak üzere kemik oluşumu gözleniyor.

← DT Sayfa 6

Malzemeyi kanaldan kaldırdıktan sonra Largo frez (# 2 ve # 3) kanalın ilk üçte ikisini hazırlamak için kullanıldı. O zaman, apikal delik bir apikal Konum Belirleyicisi (Raypex®, VDW, Münih, Almanya) yardımıyla bulundu ve işleme boyu (CT) "0.0" kuruldu ve röntgen tarafından onaylandı. Enstrümantasyon paslanmaz manuel K-tipi öğeler ve crown-down tekniği ile #80 öge CT'ye gelinceye kadar yapıldı. Her araç değişikliği arasında bol sulama % 2.5 sodyum hipoklorit çözümü ile yapıldı. (tedavi boyunca yaklaşık 100 ml). İşlem sırasında ultrasonik pasif irrigasyon (PUI) 1 dakika boyunca birkaç kez, dolgu malzemesinin tümünü kaldırılmasını sağlamak için kullanıldı ve Enstrümantasyon tamamlandıktan sonra, kanalın irrigasyonu 3 dakikada fizyolojik serum ile 5 mL EDTA %17 (Formül ve Aksiyon, São Paulo, SP, Brezilya) yapıldı. Kalsiyum hidroksit bazlı bir pat muayenelerin arasında pansuman olarak kanala konuldu ve dişte geçici bir dolgu yapıldı (Resim 2).

10 gün sonra hasta kliniğe tedaviyi bitirmek için geldi. Diş asemptomatik idi ve alanda ödem yoktu. Geçici dolgu çıkarıldıktan sonra, kalsiyum hidroksit pat %2,5 sodyum hipoklorit solüsyonu ve önceden anlatıldığı gibi PUI ile çıkarıldı. CT'de tekrar #80 manuel öge kullanıldı. Kanalda sonra smear layer'i kaldırmak için 3 dakika boyunca 5 mL EDTA de %17 (Formül ve eylem, São Paulo, SP, Brezilya) ile irrigasyon yapıldı ve 5 mL fizyolojik serum son irrigasyon için kullanıldı. Kanal, paper point ile kurutuldu ve MTA HP (Angelus, Londrina, Brezilya), üreticinin yönergelerine göre izlendi ve kanalın son 3 mm'ye dikey kondansatörler (B&L Biotech Inc., Fairfax, Virginia) ile konuldu, bununla apikal bir engel meydana geldi. 10 dakika sonra malzeme katılaşmış ve diş BC Sealer™ (Brasseler USA®, Savannah, Georgia) ve güteperka koniler ile yanal yoğuma tekniği (Resim 3) kullanılarak dolduruldu.

Pulpa odası %70 alkol batırılmış bir sünger ile temizlendi ve erişim kavitesi kompozit rezin ile (Resim 4) restore edildi. Hastadan tedaviden hemen sonra yüksek çözünürlüklü TCCB ileride izlemek için yapması istendi.

→ DT Sayfa 8

**EXPERIENCE**  
the dental future, now

The Premier Italian Dental Event

**EXPO DENTAL MEETING** | RIMINI-ITALY  
18-19-20 MAY 2017  
www.expodentalmeeting.com

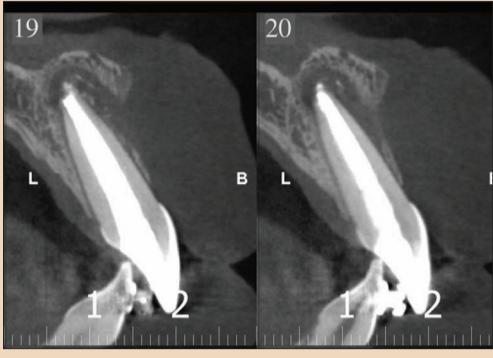
**TOUCH the business**  
Meet more than 200 italian and foreign dental companies

**LIVE the experience**  
3 days of business and leisure in a stunning location

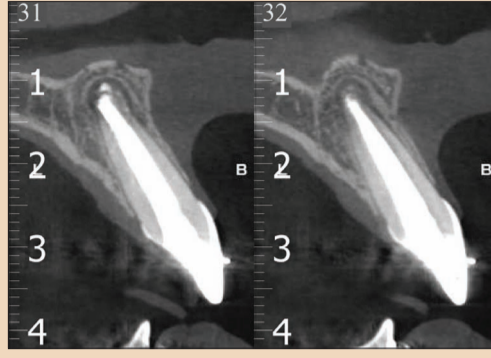
**LEARN the profession**  
3 days of FREE training opportunities

**DIGITALIZE**  
3 days to get into the DIGITAL WORKFLOW

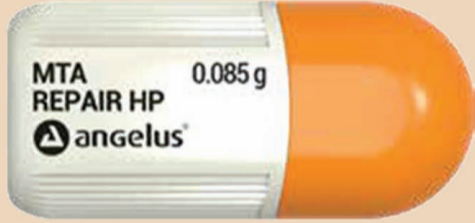
**EXP03D**



Resim 5A: Cone Beam (TCCB) CT (bilgisayarlı tomografi). MTA HP konduktan sonra sagittal görüntü.



Resim 5B: 9 ay kontrol muayenesinde sagittal görüntü. Kortikal plakanın oluşumu ve apeksin kapanması görülüyor.



Resim 6A-6C: Angelus MTA REPAIR HP / Kapsül ve toz (6A), Likit (6B), Uygun islemeden sonra malzeme (6C)

#### DT Sayfa 7

Hasta herhangi bir belirti olmadan bir ay sonra değerlendirme için geldi. Klinik ve radyografik değerlendirme, ameliyatta 3, 6 ve 9 ay sonra yapıldı.

Diş asemptomatik idi ve

alanda herhangi enflamasyon belirtisi yoktu. 9 ay sonra başka bir CT (bilgisayarlı tomografi) taraması yapıldı. TCCB görüntülerinin karşılaştırması yapıldı ve kemik onarım ve açık Apex'in apeksin kapanması (Resim 4, 5) görüldü.

#### Tartışma

Önceki klinik çalışmalarda insanlarda apikal MTA bir engelin açık apekslerde kullanılabilirliğini gösterdi. El Meligy, et al. (2006) 30 hastada pulpa canlılığını çürük veya travmadan kaybeden 15 dişte, kalsiyum hidroksit ve MTA kullanımı karşılaştırarak bir kli-

nik etüt yayınladı. Aynı hastada bir dişte MTA engeli tekniği kullanıldı, başka dişte kalsiyum hidroksit ile geleneksel apeksifikasyon tekniği gerçekleştirildi Dişler 3, 6 ve 12 ay boyunca izlendi kalsiyum hidroksit kullanan dolguların, başarısız olduğu görüldü, MTA ile dolguların hiçbiri klinik veya radyografik patoloji belirtileri göstermedi. Simon, et al. (2007) prospektif klinik etütte 50 hastanın açık apeksli 57 dişte MTA engeli ve daimi kanal dolgusunu inceledikten sonra %81'i kesin başarı kaydettiler. Bu vakanın raporunda, değiştirilmiş MTA (MTA Bioseramik tabanlı yüksek plastisite onarım simanı) kullanımı kısa sürede yapılan gözlem dikkate alınarak iyi klinik sonuçlar göstermiştir. MTA yerleştirince ve konduktan 9 ay sonra tomografik görüntüler karşılaştırılınca kemik oluşumu ve apikal bölgenin sert doku ile kapandığını görürüz. O anda radyolüsent alanın görülebileceği belirtilmelidir.

Molven, et al. (1996) tarafından bu tür tedavi aksak olarak kabul edilebilir.

Klinik yönden, MTA REPAIR HP'nin işlemesi ve yerleştirilmesi geleneksel MTA'dan daha kolay oldu.

Üreticiye göre (MTA Angelus geleneksel)de bulunan distile su yerine su ve organik plastifiyan bir ürünün varlığı ürüne yüksek plastisite sağlar (Resim 6). Üretici tarafından söylenen dişte renk değişikliği yapmayan diğer özel-

liği ürünün kanalın apikal kısmında yerleştirildiği için görülemedi.

Vaka sunularının önemi hastalarda bilimsel temeli olan klinik tedavi yöntemlerin kullanışlıdır. Klinik uzmanların raporları diş hekimliği alanında önemli olmuştur ama uygun klinik ve laboratuvar araştırmaları yapılarak doğrulanması gerekir. Sonuç olarak, orta kesici bir dişte yeni MTA REPAIR HP ürününün kullanıldığı bu vakanın raporunda genç bir hastada dişin başarılı apeksifikasyonu mümkün oldu.

*Editör Notu: Bu makale, Endodontic Practice US Vol. 9 No. 2 onayı ile yayınlanmıştır. DT*

#### Kaynaklar

1. Trope M. Treatment of immature teeth with non-vital pulps and apical periodontitis. Endod Topics. 2006;14: 51-59.
2. Rafter M. Apexification: a review. Dent Traumatol. 2005;21(1):1-8.
3. Granath LE. Some notes on the treatment of traumatized incisors in children. Odont Rev. 1959;10:272.
4. Morfis AS, Siskos G. Apexification with the use of calcium hydroxide: a clinical study. J Clin Pediatr Dent. 1991;16(1):15-19.
5. Kleier DJ, Barr ES. A study of endodontically apexified teeth. Endod Dent Traumatol. 1991;7(5):112-117.
6. Walia T, Chawla HS, Gauba K. Management of wide open apices in non-vital permanent teeth with Ca(OH)<sub>2</sub> pas-

→ DT Sayfa 9

# Daha iyi plastisite ile aynı etkinlik

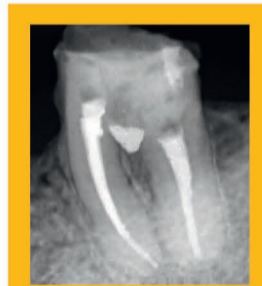## MTA Repair HP

Bioseramik yüksek plastisiteli onarıcı siman

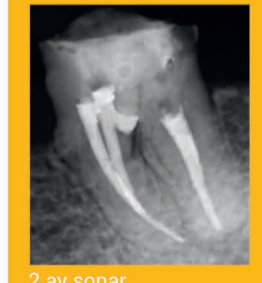- Yeni formül: Hidrasyon sonrasında, manipülasyon ve diş boşluğu içine yerleştirmenin daha kolay yapılmasına olanak sağlamaktadır
- Opaklık veren yeni madde Kalsiyum tungstat (CaWO<sub>4</sub>): Kök veya dental kron lekelenmesini önlemektedir

- 15 dakikalık sertleşmeye başlama zamanı: Tedavinin tek seansta tamamlanmasına olanak tanımaktadır
- Düşük çözünürlük: Daha uzun süreli etki ve daha hızlı doku iyileşmesi sağlamaktadır
- Sertleşme ekspansiyonu: Mikroorganizmaların ve sıvıların kök kanallarının içine geçişini engelleyen yüksek marjinal sızdırmazlık kapasitesi
- Rejenerasyon stimülasyonu: Periradiküler siman oluşumunun biçimlenmesi amacıyla kök perforasyonunun (kanal ve furkasyon) biyolojik olarak mükemmel bir biçimde kapatılması
- Pulpa rejenerasyonunun stimülasyonu: Pulpa'nın açığa çıktığı durumlarda kullanıldığında dentin bariyeri oluşumunu biçimlendirmektedir
- Hidrofilik: Özelliklerinde herhangi bir değişim olmaksızın nemli ortamlarda kullanılabilir

Ref. 843- her biri 0,085 gram olan 2 kapsül toz ve 2 flakon sıvı  
Ref. 846- her biri 0,085 gram olan 5 kapsül toz ve 5 flakon sıvı

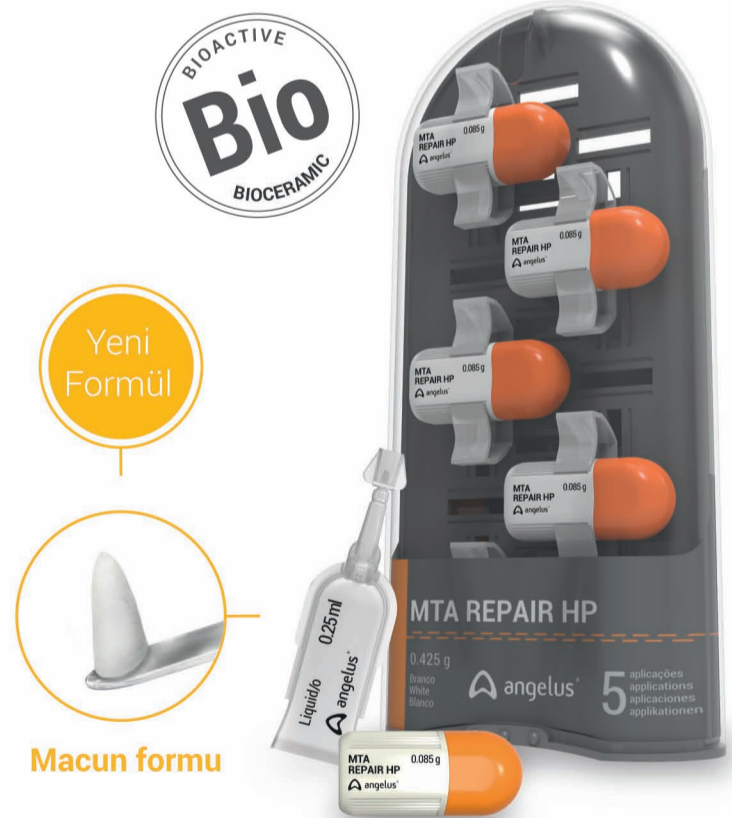

Operasyon Sonrası



2 ay sonar

Resimler için Dr. Fábio Duarte da Costa Aznar'ın izni alınmıştır



Geçici ambalaj. Yalnızca açıklama resmi

gulsas

GÜLSA TIBBİ CİHAZLAR VE MALZEME SANAYİ TİCARET A.Ş

Phone: +90 232 469 00 33 - info@gulsa.com.tr

Fax: +90 232 469 09 00 - www.gulsa.com.tr

www.angelus.ind.br



## ← DT Sayfa 8

- te. J Clin Pediatr Dent. 2000;25(1):51-56.
7. Dominguez Reyes A, Munoz Munoz L, Aznar Martin T. Study of calcium hydroxide apexification in 26 young permanent incisors. Dent Traumatol. 2005;21(3):141-145.
8. Sübay RK, Kayataş M. Dens invaginatus in an immature maxillary lateral incisor: a case report of complex endodontic treatment. Oral Surg Oral Med Oral Pathol Oral Radiol Endod. 2006;102(2):e37-41.
9. El-Meligy OA, Avery DR. Comparison of apexification with mineral trioxide aggregate and calcium hydroxide. Pediatr Dent. 2006;28(3):248-255.
10. Andreasen JO, Farik B, Munksgaard EC. Long-term calcium hydroxide as a root canal dressing may increase risk of root fracture. Dent Traumatol. 2002;18(3):154-157.
11. Andreasen JO, Munksgaard EC, Bakland LK. Comparison of fracture resistance in root canals of immature sheep teeth after filling with calcium hydroxide or MTA. Dent Traumatol. 2006;22(3):154-156.

12. Heling I, Lustmann J, Hover R, Bichacho N. Complications of apexification resulting from poor patient compliance: report of case. ASDC J Dent Child. 1999;66(6):415-418.
13. Torabinejad M, Chivian N. Clinical applications of mineral trioxide aggregate. J Endod. 1999;25(3):197-205.
14. M, Hong CU, McDonald F, Pitt Ford TR. Physical and chemical properties of a new root-end filling material. J Endod. 1995;21(7):549-553.
15. Shabahang S, Torabinejad M, Boyne PP, Abedi H, McMillan P. A comparative study of root-end induction using osteogenic protein-1, calcium hydroxide, and mineral trioxide aggregate in dogs. J Endod. 1999;25(1):1-5.
16. Simon S, Rilliard F, Berdal A, Machtou P. The use of mineral trioxide aggregate in one-visit apexification treatment: a prospective study. Int Endod J. 2007;40(3):186-197.
17. Steinig TH, Regan JD, Gutmann JL. The use and predictable placement of mineral trioxide aggregate in one-visit apexification cases. Aust Endod J. 2005;29(1):34-42.
18. Witherspoon DE, Small JC, Regan JD, Nunn M. Retrospective analysis of open apex teeth obturated with mineral trioxide aggregate. J Endod. 2008;34(10):1171-1176.
19. Mente J, Hage N, Pfefferle T, Koch MJ, Dreyhaupt J, Staehle HJ, Friedman S. Mineral trioxide aggregate apical plugs in teeth with open apical foramina: a retrospective analysis of treatment outcome. J Endod. 2009;35(10):1554-1558.
20. Nayar S, Bishop K, Alani A. A report on the clinical and radiographic outcomes of 58 cases of apexification with mineral trioxide aggregate. Eur J Prosthodont Restor Dent. 2009;17(4):150-156.
21. Holden DT, Schwartz SA, Kirkpatrick TC, Schindler WG. Clinical outcomes of artificial root-end barriers with mineral trioxide aggregate in teeth with immature apices. J Endod. 2008;34(7):812-817.
22. Seltzer S, Sinai I, August D. Periodontal effects of root perforations before and during endodontic procedures. J Dent Res. 1970;49(2):332-339.
23. de Chevigny, Dao TT, Basrani BR, Marquis V, Farzaneh M, Abitbol S, Friedman S. Treatment outcome in endodontics: the Toronto study — phases 3 and 4: orthograde retreatment. J Endod. 2008;34(2):151-157.
24. Angelus. MTA REPAIR HP. <http://angelus.ind.br/MTA-REPAIR-HP-292.html>. Accessed April 4, 2016.
25. Molven O, Halse A, Grung B. Incomplete healing (scar tissue) after periapical surgery — radiographic findings 8 to 12 years after treatment. J Endod. 1996;2(5):264-268.

## Yazışma Adresi



Mario Luis Zuolo

UNIFESP Escola Paulista de Medicina, São Paulo'dan Moleküler biyoloji alanında master derecesi vardır. Endodonti profesörüdür ve dünya çapında endodonti dersleri vermektedir. 1998 yılından beri çeşitli yayınlarda yer alan Prof. Zuolo, en son Endodonti'de Reintervansiyon kitabını ortak yazar olarak yazmıştır. Kitap, Quintessence tarafından 2014 yılında yayımlandı. [contato@zuoloendodontia.com.br](mailto:contato@zuoloendodontia.com.br)

## Yazışma Adresi



Arthur de Siqueira Zuolo

Arthur de Siqueira Zuolo, DDS, MSc, São Paulo Üniversitesi (USP), Ribeirão Preto Diş Hekimliği Fakültesi'nden, 2010 yılında mezun oldu. New York Üniversitesi'nde Endodonti doktorasını yaptı. São Leopoldo Mandic Diş Hekimliği Fakültesi'nden master ve uzman olarak mezun oldu. APCD São Paulo, endodonti bölümünde yardımcı doçenttir ve São Paulo'da, kliniği bulunmaktadır. Endodonti'de Reintervansiyon kitabını ortak yazar olarak yazmıştır. Kitap, Quintessence tarafından 2014 yılında yayımlandı. [contato@zuoloendodontia.com.br](mailto:contato@zuoloendodontia.com.br)

SAVE  
THE DATE

# 2<sup>ND</sup> DENTAL TRIBUNE CONFERENCE @ Buldental 2017

## WHERE IS DENTISTRY HEADING? TRENDS, INNOVATIONS, CHALLENGES

3-DAY CONFERENCE FOR DENTISTS AND DENTAL TECHNICIANS

MAY 17, 18, 19, INTER EXPO CENTER SOFIA

In a 3-day conference Tribune Media will present some of the top speakers in the field of dentistry and dental industry from Bulgaria and abroad. Get ready for three themed days of lectures, workshops and discussions during the biggest dental trade fair in the country!

**May 17: DENTAL LAB**

**May 18: ESTHETIC AND COSMETIC DENTISTRY**

**May 19: IMPLANTOLOGY: 10 Years BIOTEC in Bulgaria**

**SPEAKERS ALREADY ANNOUNCED INCLUDE:**

**Dr Stavros Pelekanos**, Greece (lecture + workshop)  
**Dr Anna-Maria Yiannikos**, Cyprus (lecture + workshop)  
**Dr Ivan Raychev**, Bulgaria (lecture)  
**Dr Ventseslav Stankov**, Bulgaria (lecture)  
**Patricia Mialkowska**, Poland (lecture + workshop)  
**Eva Berghaus**, Germany (lecture + workshop)  
**Philipp von der Osten**, the Netherlands (lecture + workshop)  
 and others\*

**TOPICS TO BE ADDRESSED INCLUDE:**

- How did the development of ceramic materials and techniques change the face of contemporary dentistry?
  - Ideas, challenges and methods in restorative dentistry
- The place of CAD/CAM and 3D technologies in present-day dentistry
  - High polymer composites: what can we expect?
  - How to run a successful dental practice in difficult times?
- BIOTEC and their official importer in CONSUMPHARM will present international and Bulgarian experts in implantology\*

\*The final program will be announced in March 2017.

0897 958 321 | [office@dental-tribune.net](mailto:office@dental-tribune.net)

Powered by: **TRIBUNE MEDIA Ltd.**  
Essential Dental Media & Events