

implants

international magazine of oral implantology

2²⁰¹⁸



BIOHORIZONS[®]
SCIENCE • INNOVATION • SERVICE

| expert article

Rigenerazione Tissutale Guidata (G.T.R.)
di un difetto intraosseo circonferenziale:
presentazione di un caso clinico

| special

Concentrati piastrinici: ingegneria tissutale o medicina rigenerativa?
Nuovo approccio alla chirurgia moderna

| industry report

Impianti e monconi di piccolo diametro per la sostituzione
di elementi in zona estetica

implants

international magazine of oral implantology

2²⁰¹⁸



Campagna abbonamenti 2018

1 RIVISTA CARTACEA + 1 CORSO DA 50 CREDITI ECM

www.dental-tribune.com

A DENTAL TRIBUNE + CORSO ECM

| € 130

11 uscite con inserti specialistici
(Perio Tribune, Laser Tribune, Ortho Tribune,
Hygiene Tribune, Endo Tribune)
+ Corso ECM online da 50 crediti ECM

C COSMETIC DENTISTRY + CORSO ECM

| € 120

4 uscite + Corso ECM online da 50 crediti ECM

D CAD/CAM + CORSO ECM

| € 110

3 uscite + Corso ECM online da 50 crediti ECM

B IMPLANT TRIBUNE + CORSO ECM

| € 110

4 uscite con inserto Lab Tribune
+ Corso ECM online da 50 crediti ECM

E IMPLANTS + CORSO ECM

| € 100

2 uscite + Corso ECM online da 50 crediti ECM

MODALITÀ DI PAGAMENTO

BONIFICO ANTICIPATO

intestato a:

Tueor Servizi Srl

Banca del Piemonte

sul c/c n. 82581

IBAN:

IT46X0304801004000000082581

BIC: **BDCPITTT**

Causale:

Abbonamento 2018

(specificare abbonamento scelto)

Qualsiasi abbonamento ha validità annuale e sarà automaticamente rinnovato ogni anno fino a ricevimento di una disdetta scritta inviata a Tueor Servizi Srl, via Domenico Guidobono, 13 - 10137 Torino, sei settimane prima della data di rinnovo. Le riviste sono editate da Dental Tribune International GmbH. I prezzi sono già comprensivi di IVA e delle spese di spedizione. Per richieste di abbonamento personalizzate contattare l'Ufficio Abbonamenti al numero 011 3110675.

Ragione Sociale Partita IVA

Cognome Nome Codice fiscale

Indirizzo Città CAP Provincia

Tel. E-mail Cell.

Indirizzo di spedizione se diverso da quello di fatturazione

Ragione Sociale Indirizzo Città CAP Provincia

Data Firma

AUTORIZZO AL TRATTAMENTO DEI MIEI DATI PERSONALI, AI SENSI DEL D.LGS. 196/2003 (CODICE PRIVACY)

dti Dental
Tribune
International

tueor SERVIZI
marketing & comunicazione

PER ABBONARTI invia il form compilato a Tueor Servizi Srl
via **FAX: +39 011 3097363** o via **E-MAIL: segreteria@tueorservizi.it** o chiama il **NUMERO: 011 3110675**

Le 2 P: Professionalità e Puntualità



Tiziano Testori.

Tornando dall'ultimo corso di aggiornamento (volutamente non nomino né il luogo né società organizzatrice) ho fatto alcune considerazioni: perché noi italiani ai corsi e congressi arriviamo sempre in ritardo? Perché ci iscriviamo sempre all'ultimo causando disagi alle società scientifiche che organizzano i programmi culturali?

Devo spiegare però ai colleghi che ci leggono l'antefatto: i primi due relatori americani alle ore 8.00 erano già pronti a provare gli audiovisivi. Alle ore 9.00 (ora di inizio del corso) erano presenti solo pochi colleghi e mancavano perfino i moderatori della sessione.

Dopo un momento di imbarazzo, spiego ai relatori stranieri che purtroppo in Italia è consuetudine partire con un po' di ritardo, alle 9.30 finalmente si inizia e il primo relatore in modo molto carino dice per ringraziarsi l'audience: «Nessun problema, conosco l'Italia, gli italiani, amo il cibo italiano e amo il vostro Paese, ma sono conscio che non siete mai puntuali».

Per me è stata una pugnalata al cuore perché, conoscendoli, so cosa si cela dietro questa candida considerazione: lascio a voi immaginare!

Restano però sempre gli irrisolti quesiti: perché siamo sempre in ritardo? Perché ci iscriviamo all'ultimo momento ai Congressi e non programmiamo mai i nostri impegni culturali in anticipo?

Non mi so dare una risposta e forse non c'è una risposta perché per noi è normale:

- essere sempre in emergenza;
- non programmare nulla, arrivare all'ultimo momento tanto una soluzione si troverà!;
- stabilire le regole che però valgono solo per gli altri ma non per chi le ha scritte;
- non rispettare i protocolli anzi cercare di violarli e modificarli;
- e un'altra serie infinita di pregi "italici".

Queste caratteristiche ci permettono di sopravvivere in ogni situazione quando altri popoli sono persi.

Mi piacerebbe che accanto alla creatività e al sapersi arrangiare in ogni situazione, convivesse anche il rispetto per chi arriva puntuale, per i relatori e per gli organizzatori.

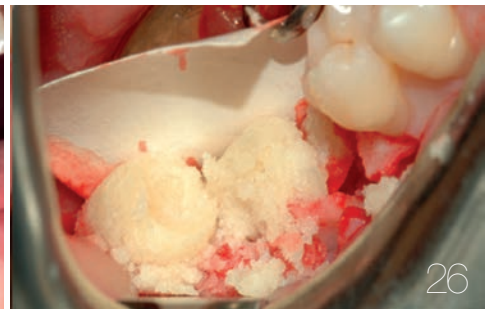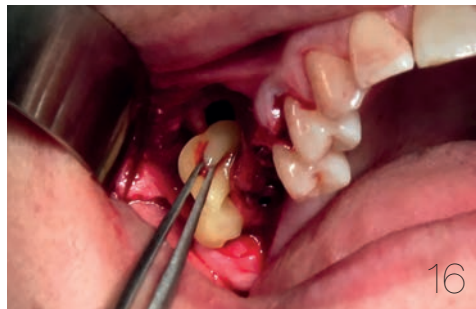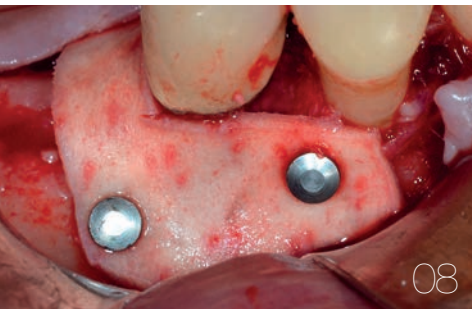Confido nella prossima generazione di professionisti nella speranza che capiscano da giovani che puntualità vuol dire anche professionalità.

Però, forse, qualcuno lo deve loro insegnare quando sono piccoli perché se no, anche per le nuove leve, essere in ritardo sarà normale come è normale non rispettare i pedoni quando si guida fermandosi sulle strisce pedonali all'ultimo momento a 20 cm dal poveretto che sta attraversando.

Siamo il più bel Paese del mondo ma... un po' più di rispetto non nuocerebbe alla nostra "italica creatività".

Riflettiamo tutti insieme

_Tiziano Testori



editoriale

- 03 **Le 2 P: Professionalità e Puntualità**
_T. Testori

news

- _osteonecrosi
06 **Osteonecrosi: una malattia che fa paura**
_Surgical Tribune Italia

expert article

- _rigenerazione tissutale guidata
08 **Rigenerazione Tissutale Guidata (G.T.R.)**
di un difetto intraosseo circonferenziale:
presentazione di un caso clinico
_G. Tarquini

special

- _concentrati piastrinici
16 **Concentrati piastrinici: ingegneria tissutale o medicina**
rigenerativa? **Nuovo approccio alla chirurgia moderna**
_L. Barbera

special

- _concentrati piastrinici
24 **Emocomponenti autologhi a uso non trasfusionale**
_Dental Tribune Italia

case report

- _alveolo post-estrattivo
26 **L'impiego di una pasta ossea di nuova generazione per**
ridge preservation. Descrizione di due casi clinici
_D.A. Di Stefano, R. Vinci, P. Capparè, G. Gastaldi,
E. Gherlone

industry report

- _implantoprotesi
30 **Impianti e monconi di piccolo diametro per la**
sostituzione di elementi in zona estetica
_L. Baggi, M. Di Girolamo

case report

- _chirurgia guidata
36 **Chirurgia guidata con impianti di ultima generazione:**
Case Report
_U. Marchesi, P. Borelli, G. Sala, L. Valceschini

industry report

- _parodontite & perimplantite
40 **Trattamento efficace per la parodontite e la**
perimplantite **grazie all'innovativa tecnologia a ossigeno**
_D. Horch

aziende

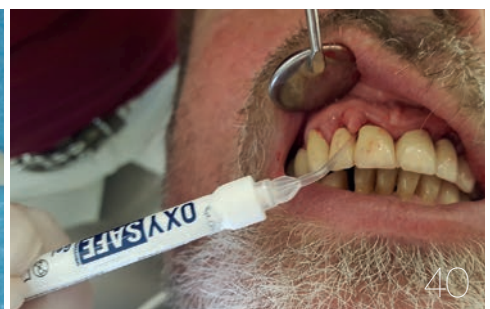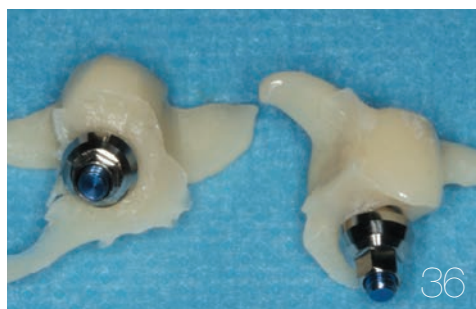
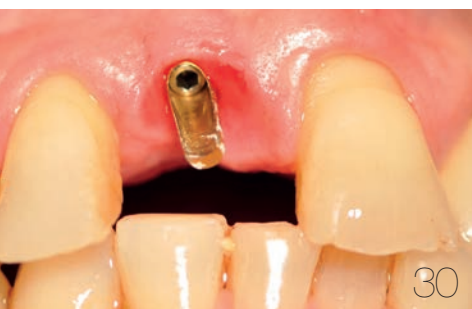- 42 _news

eventi

- _VIII Congresso Nazionale Odontostomatologico
del Mediterraneo
46 **Prevenzione e patologie orali, temi medici**
interdisciplinari
_Patrizia Gatto

l'editore

- 48 _norme editoriali
50 _gerenza




MICRO LINE

MINIMA INVASIVITÀ
MASSIMO RISULTATO



MICRO FIX
Mini impianto monofasico a moncone dritto.



MICRO FIX SPHERE
Mini impianto monofasico a moncone sferico con testa Gold Titanium.

Osteonecrosi: una malattia che fa paura

Con l'invecchiamento generalizzato della popolazione, i bisfosfonati, categoria di farmaci che agiscono sul metabolismo dell'osso, risultano tra i 20 farmaci più prescritti al mondo. L'osteonecrosi, nei pazienti trattati per osteoporosi, è una malattia estremamente rara, si calcola infatti colpisca un paziente ogni 100.000 trattati per anno, ed è curabile con un trattamento odontoiatrico tempestivo.

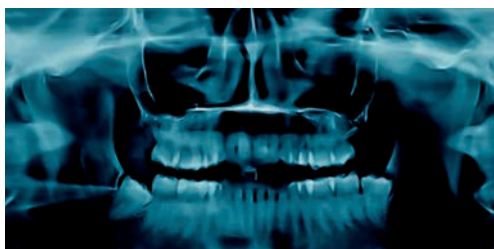«L'osteonecrosi delle ossa mascellari – spiega Fabio Vescini, Endocrinologia e Malattie del Metabolismo, Azienda Ospedaliero-Universitaria Santa Maria della Misericordia, Udine – ha una patogenesi multifattoriale, all'interno della quale gioca un ruolo importante l'infezione dell'osso, caratterizzata da un'area esposta di tessuto osseo nel cavo orale che non guarisce entro 8 settimane dalla diagnosi. Negli ultimi 20 anni si è osservato che questo disturbo rappresenta una potenziale, rara, complicanza della terapia con bisfosfonati o con denosumab, utilizzati per il trattamento dell'osteoporosi, delle metastasi ossee e nella prevenzione della perdita di massa ossea in corso di blocco ormonale nei tumori della mammella e della prostata».

«Questo ha allarmato i pazienti che in alcuni casi mettono in discussione le cure con questi farmaci per timore della complicanza. Va subito detto che l'osteonecrosi, nei pazienti trattati per osteoporosi, è una malattia estremamente rara, si calcola infatti colpisca un paziente ogni 100.000 trattati per anno, ed è curabile con un trattamento odontoiatrico tempestivo, comprendente sempre la terapia antibiotica. Nella cura delle patologie scheletriche benigne, quali l'osteoporosi, i bisfosfonati vengono impiegati con dosaggi bassi, protratti nel tempo e sono assunti quasi sem-

pre per via orale. Per quanto riguarda invece le patologie oncologiche (metastasi ossee), essendo necessarie dosi molto più elevate di farmaco, si ricorre a somministrazioni ravvicinate ad alti dosaggi: si calcola che un paziente trattato per un anno per metastasi ossee riceva una dose paragonabile a quella somministrata in circa 10 anni di trattamento per l'osteoporosi. In campo oncologico l'osteonecrosi delle ossa mascellari è più frequente e pertanto in questi pazienti è importante programmare periodici controlli dentali».

Come orientare il paziente tra la necessità di curare le ossa e contemporaneamente affrontare eventuali cure dentali? «Vista l'alta frequenza con cui si ripresenta – spiega Vincenzo Toscano, Presidente AME, Associazione Medici Endocrinologi – la nostra Associazione ha dedicato il primo numero di "AME Raccomanda", proprio a fare chiarezza su questo argomento. AME Raccomanda è un'iniziativa che sintetizza la posizione ufficiale su alcuni dei temi più ricorrenti dell'attività clinica analizzando documenti più complessi, come le linee guida e i position statement».

«In generale, per le persone in trattamento per osteoporosi», continua Stefania Bonadonna, endocrinologa, Istituto Auxologico Italiano, «la raccomandazione principale è di seguire le comuni indicazioni di igiene orale, con maggiore attenzione in pazienti immunodepressi per malattie croniche o per terapie in atto. Non ci sono controindicazioni ad eseguire estrazioni dentarie o impianti, ma deve essere avvisato il dentista e, soprattutto se la terapia con bisfosfonati o denosumab è in atto da più di 3 anni, bisogna fare una preparazione iniziale con igiene professionale, collutori antibatterici e un'adeguata profilassi antibiotica per almeno 3 giorni prima e 7-10 dopo l'intervento. Quello che deve essere chiaro ai pazienti è che, a differenza di quanto avviene per i bisfosfonati, deve essere assolutamente evitata la sospensione del denosumab per effettuare procedure odontoiatriche, perché esiste il rischio concreto di un notevole aumento di fratture vertebrali».

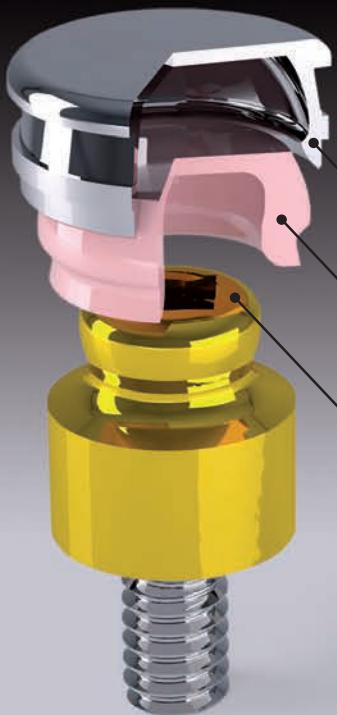


Per le persone in trattamento per osteoporosi la raccomandazione principale è di seguire le comuni indicazioni di igiene orale.

[_Surgical Tribune Italia](#)

OT EQUATOR

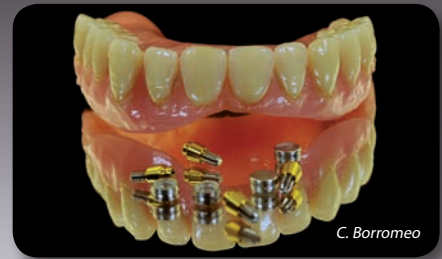Il sistema Ot Equator offre le dimensioni più ridotte in altezza e diametro rispetto a tutti gli altri sistemi



CONTENITORE METALLICO
ALTEZZA 2,1mm - DIAMETRO 4,4mm

CAPPETTA ELASTICA IN NYLON
ASSORBE LO STRESS DEL CARICO MASTICATORIO

TITANIO CON NITRURAZIONE TIN
1600 VICKERS DI DUREZZA



C. Borromeo

COMPATIBILE CON TUTTE
LE PIATTAFORME IMPLANTARI

LINEA DI CAPPETTE OT EQUATOR

ELASTICITA' E RITENZIONE MECCANICA ASSICURANO LA MASSIMA FUNZIONALITA' E STABILITA' ALLA PROTESI



CONTENITORE
IN TITANIO

CONTENITORE
INOX

RITENZIONE
FORTE

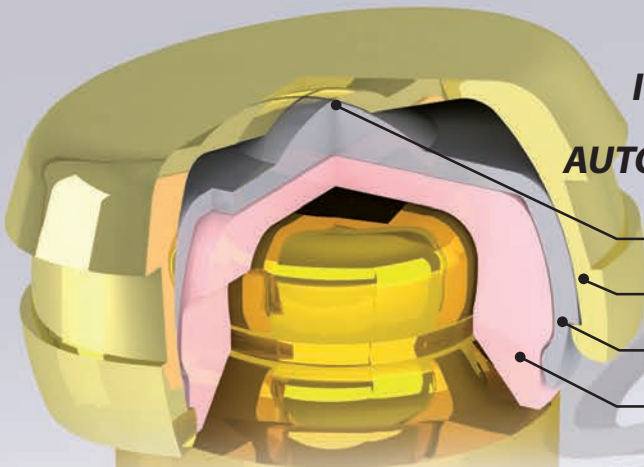
RITENZIONE
STANDARD

RITENZIONE
SOFT

RITENZIONE
EXTRA-SOFT

CAPPETTA DA
LABORATORIO

GLI ATTACCHI OT EQUATOR SONO DISPONIBILI PER LE MAGGIORI CASE D'IMPIANTI. SU RICHIESTA SI POSSONO COSTRUIRE PER OGNI TIPO D'IMPIANTO. PER ORDINARE INDICARE SEMPRE: LA MARCA DELL'IMPIANTO, IL DIAMETRO DELL'IMPIANTO, L'ALTEZZA DEL BORDO DI GUARIGIONE: DISPONIBILE FINO a 7 mm.



IL CONTENITORE DI CAPPETTE AUTOPARALLELIZZANTE

Smart BOX

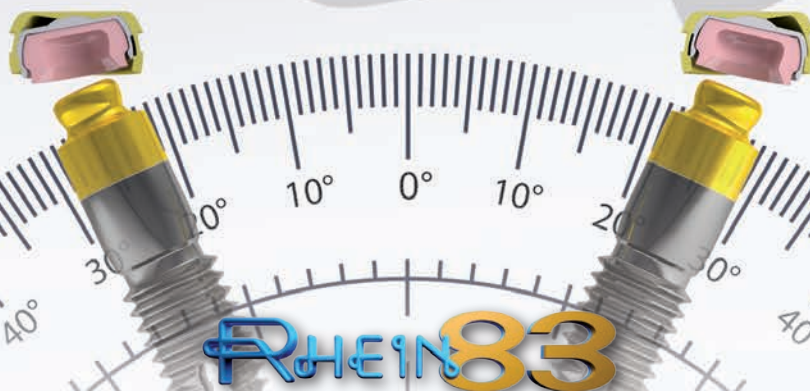FULCRO DI ROTAZIONE

CONTENITORE IN TITANIO ANODIZZATO

MECCANISMO BASCULANTE

CAPPETTA RITENTIVA

CORREGGE DISPARALLELISMI FINO A 50°



RHEIN83

Via E.Zago 10/abc 40128 Bologna (Italy) Tel. +39 051244510

www.rhein83.com • marketing@rhein83.it

Rigenerazione Tissutale Guidata (G.T.R.) di un difetto intraosseo circonferenziale: presentazione di un caso clinico

Autore _Giacomo Tarquini, odontoiatra libero professionista in Roma

_Introduzione

La persistenza di difetti intraossei al termine della terapia parodontale iniziale rappresenta un fattore di rischio sito-specifico per la progressione della parodontite, poiché i siti associati a tali difetti costituiscono delle nicchie ecologiche all'interno delle quali sarà più probabile la riformazione di un biofilm patogeno che potrà, in buona sostanza, favorire un processo di reinfezione¹⁻⁴.

Le tecniche di rigenerazione tissutale guidata (GTR) mirano alla risoluzione di tali difetti mediante la loro copertura per mezzo di una membrana barriera (eventualmente associata all'innesto di un biomateriale) in modo tale da

consentire l'accesso e la proliferazione alle sole cellule in grado di ricostruire l'apparato di attacco parodontale, in accordo con il principio di esclusione cellulare selettiva^{5,6}.

Esistono varie tecniche chirurgiche, la cui indicazione dipende essenzialmente dalla morfologia e dalla localizzazione topografica del difetto intraosseo: quando un difetto interessa un elemento adiacente un'area edentula, la tecnica di elezione è quella denominata "Crestal Incision"^{7,8}.

Il protocollo chirurgico prevede un'incisione di accesso crestale rettilinea estesa circa 3 mm oltre il difetto, che può essere o meno associata a incisioni di scarico verticali effettuate allo scopo di facilitare l'elevazione di un lembo a tutto spessore sia buccalmente che palatalmente/lingualmente⁹.

Nel presente lavoro viene descritto un caso clinico di difetto intraosseo circonferenziale risolto mediante Rigenerazione Tissutale Guidata (G.T.R.) associata a decontaminazione della superficie radicolare con inserti dedicati ad ultrasuoni montati su manipolo piezoelettrico.

_Caso clinico

Paziente di aa. 62, femmina, giunge all'osservazione lamentando mobilità dell'elemento 4.5, dolorabilità e sanguinamento evocato durante le manovre di igiene orale (Fig. 1).

Al sondaggio parodontale e all'esame radiografico endorale si evidenzia una consistente infiammazione del parodonto marginale associata a un vasto difetto intraosseo di tipo circonferenziale che interessa la superfi-

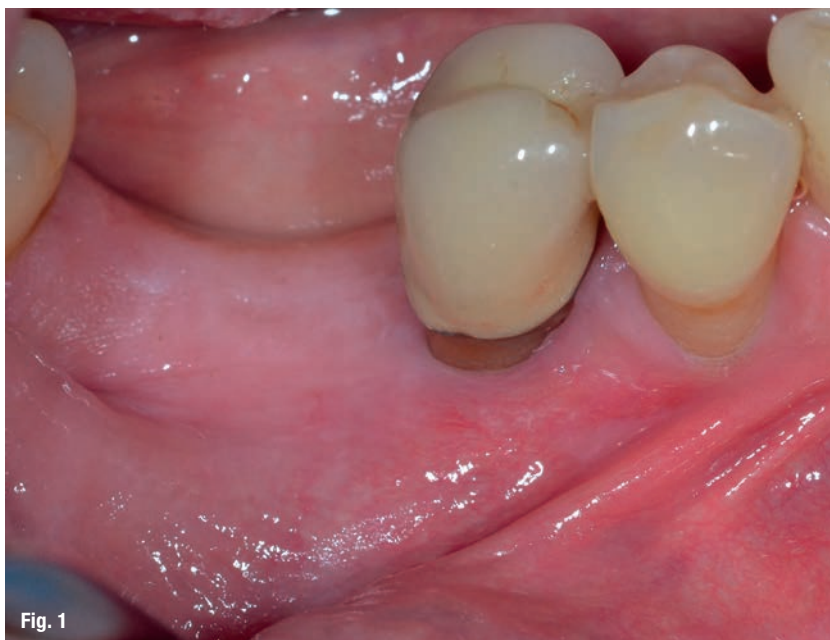

Fig. 1

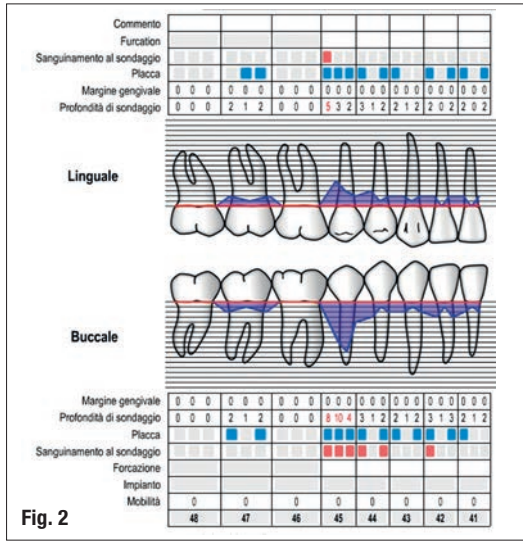


Fig. 2

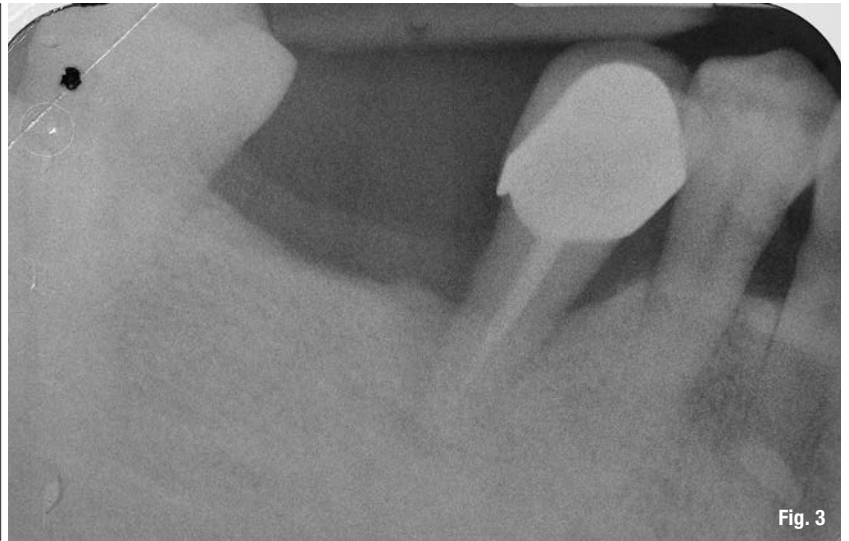


Fig. 3

cie radicolare distale e buccale dell'elemento in oggetto (Fig. 2, 3).

Al termine della terapia causale e della terapia parodontale non chirurgica il paziente è sottoposto a successiva rivalutazione, in base alla quale viene programmata una procedura di Rigenerazione Tissutale Guidata (G.T.R.) sull'elemento 4.5 associata ad inserimento di un impianto osteointegrato in sede 4.6.

Poiché l'elemento dentario interessato dal difetto è adiacente ad uno spazio edentulo, la tecnica chirurgica di scelta è quella denominata "Crestal Incision".

La profilassi antibiotica prevede l'assunzione di 2 g, uno di Amoxicillina/Acido clavulanico (da iniziare un'ora prima della seduta chirurgica) per poi proseguire in ragione di 1 g ogni 12 ore per 6 giorni¹⁰. Immediatamente prima della seduta chirurgica il paziente esegue uno sciacquo con Clorexidina digluconato 0,2% da proseguire per due settimane dopo l'intervento in ragione di 1 sciacquo ogni 8 ore¹¹.

Per la terapia antalgica/anti-infiammatoria è stato prescritto Naprossene sodico 500 da assumersi 1 ora prima della seduta chirurgica e da proseguire secondo necessità, in quantità non superiore ad una bustina ogni otto ore per sette giorni.

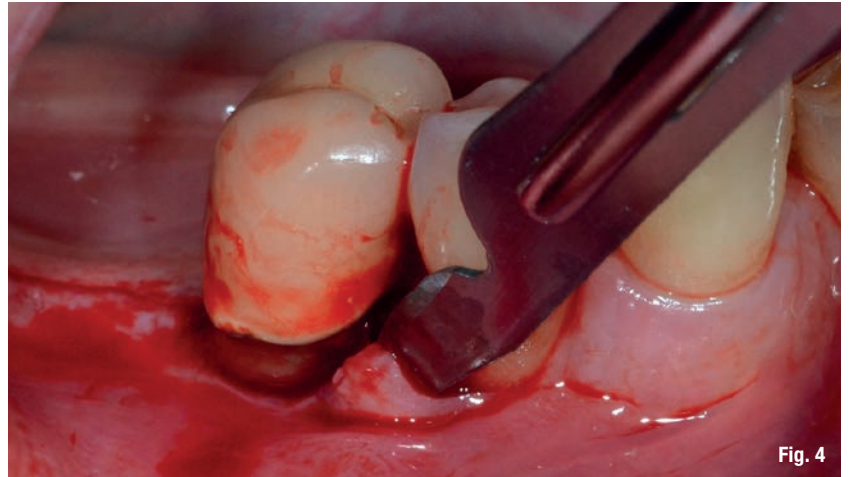


Fig. 4

Dopo analgesia locale ottenuta per infiltrazione di Articaína cloridrato 40 mg con epinefrina 1:100.000 viene effettuata l' incisione di accesso in accordo con il protocollo chirurgico sopra citato (Fig. 4).

Al sollevamento del lembo è possibile evidenziare un profondo difetto che coinvolge l'aspetto disto-buccale dell' elemento 4.5; con una sonda parodontale millimetrata di tipo Williams viene misurata la profondità della componente intraossea (Figg. 5-7).

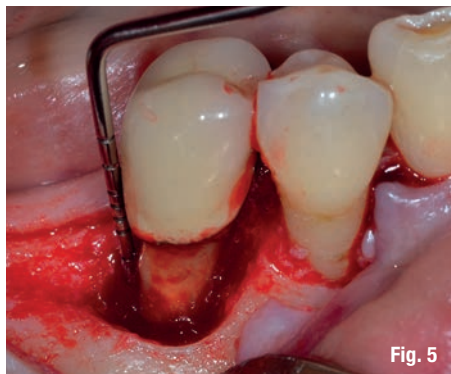


Fig. 5

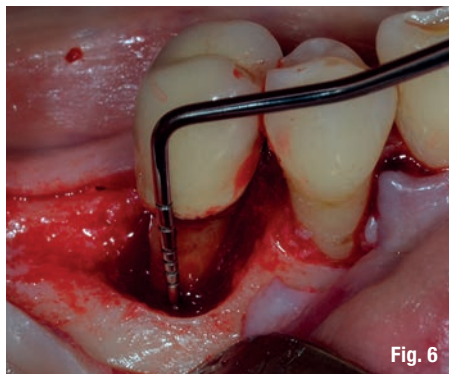


Fig. 6

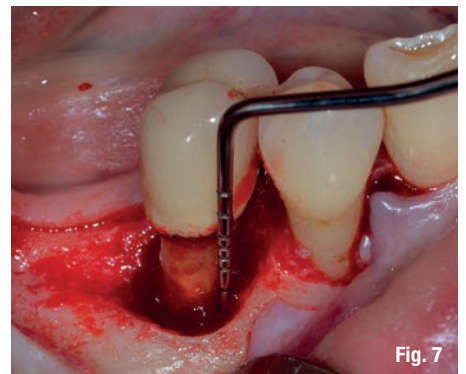


Fig. 7