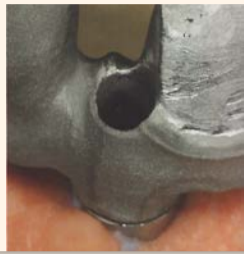



## GYAKORLÓ FOGORVOS AJÁNLJA

Az okkluzális rehabilitációt megelőzően a temporomandibuláris ízület vizsgálata elengedhetetlen preventív, terápiás és igazságügyi szempontból is

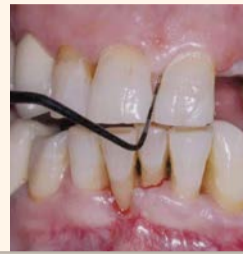→ 4. oldal



## IRÁNYVONALAK, ALKALMAZÁSOK

A fogatlan állcsont rehabilitációja implantációs hibrid híddal egy bevált eljárásnak számít. A különböző restaurációknál különböző elállítási technológiára van szükség a vázhoz, illetve a leplezéshez.

→ 8. oldal



## SZÍNES HÍREK A NAGYVILÁGBÓL

Egy nemrégiben megjelent kutatás összefüggést talált menopauza után megjelent bizonyos rákos betegségek és a fogínybetegségek között még azokban a nőkben is, akik életük során soha nem dohányoztak.

→ 12. oldal

## Téli számvetés

Dr. Szepesi András

Reménykedéssel indult az év, mint mindegyik korábbi, hátha jelentős javulás kezdődik az egészségügyben. Sok minden történt, de azért maradt megoldandó feladat bőven. Néhány téma kiemelkedett a sok probléma közül, és jellemezte az egész évünket. A legfontosabbak: béremelés, elvándorlás, szakemberhiány, ellátási gondok, beruházások, EESZT. Ha ezt így végiggondoljuk, akkor lehet csak igazán megérteni, hogy milyen erős összefüggés van az egyes témák között. Mert ez az egészségügyi rendszer egyik fő jellemzője.

Szent András havában már a tél kopogtat. Szép hosszú őszi volt, szívet melengető napsütéssel, lassan színesedő lombokkal. De az idő csak cammog, baktat, rohan a maga öröknek tűnő pályáján, nincs erő, amelyik megállítsa. Az okos ember inkább követi, és megpróbálja hasznára fordítani. Többnyire mezőgazdaságból élő őseink ősszel betakarították a termést, leszüretelték a szőlőt, megfőzték a szilvalekvárt, és készültek a téli hónapokra. Hiszen közelgett Ádvent, a Karácsony, végre kipihenheték magukat. Ilyenkor nyílt lehetőség számba venni az eredményeket, és tervezni a jövőt.

Már írtam ezt a cikket, amikor megjelent az OECD legfrissebb statisztikai kiadványa, a Health at a Glance 2017. Alapvető munka, aki teheti, nézzen bele. Könnyen elérhető bármelyik internetes keresőn. Sok örömmel nincs benne, mert elég rossz helyezést értünk el számos összehasonlításban, de ne a tükörre haragudjunk. Inkább merítsünk erőt belőle, hogy szívós munka kell a helyzetünk megjavításához.

### Béremelés

A nyár elején úgy tűnt, hatalmas lépés történik. Önmagunkhoz képest is, más ágazatokkal való összehasonlítás szerint is. Két nagyobb területen nem sikerült ered-



ményt elérni: a közfinanszírozott fogorvosok és az egészségügyben dolgozó gazdasági-műszaki szakemberek kimaradtak. Az okok nem értelmezhetőek, mindkét területen súlyos gondok vannak, és a pozíciónk javítása nemzetgazdasági szinten alig jelent többletkiadást. A nyár végén a hideg zuhany is megérkezett. Általános béremelés a munkavállalók körében. Nem vitatható, hogy erre is szükség volt, de ezzel ismét megszűnt az ágazat előnye a többi területhez képest. Ennek hatásaira még visszatérek. Lapzártánkkor még van egy halvány reménysugár: a közfinanszírozott fogorvosok helyzetének javításáról szóló javaslat a kormány asztalán van. Erősen bízom benne, hogy a következő lapszámban már új helyzetről számolhatok be.

### Elvándorlás

Ha nem lenne meglehetősen feszült a betegellátás helyzete, az erről szóló nyilatkozatokon akár szórakozni is lehetne. Mivel nincs pontos mérés e területen (az Európai Unióban még útlevele se kell, hogy egy másik országban munkát vállaljunk), ezért a győzelmi jelentésektől az apokaliptikus vízióig minden szerepel a híradásokban. Az biztos, hogy a frissen végzett orvosok egy jelentős része már nem áll munkába itthon. Hála a rezidensötöndíjaknak és a béremelésnek, a szakorvosjelöltek körében javult a helyzet. A többi korosztály elvándorlásáról számszerű biztonságos adatok nincsenek. Néhány dolog érzékelhető: egyre több intézmény keres egyre több szakorvost, hirdetések formájában. Hatalmasat nőtt a magánorvosi rendelők száma. Egyre több olyan magasan képzett orvosról hallunk, aki feladja az állami állását, és csak privát szolgáltatásokat nyújt.

### Szakemberhiány

Ezt sem könnyű mérni. Az világosan látszik, hány tartósan betöltetlen háziorvosi, alapellátást végző fogorvosi munkahely van, és ezek hol helyezkednek el. Azt is lehet érzékelni, hogy a kisebb települések rendelőintézeiteiben kevés szakorvos van, távolabbról jönnek, néhány órát rendelkeznek, a képalkotó vizsgálatokat nem helyben letelezik. A kórházi világ sokkal bonyolultabb. A műtéti várólisták mögött még mindig

inkább finanszírozási elégtelenség húzódik meg, mint a valóságos műtőorvos vagy aneszteziológus hiány. Bár ez utóbbiak pótlására több kreatív megoldás született. Ha alkalmazott, akkor kiemelt fizetést kaphat, de már egyre többen vállalkozóként érkeznek. De azért a várólistákkal lehet „csodát tenni”, a közelmúltban egy 5 milliárd Ft értékű várólistát csökkentő program látványos eredményt hozott, mutatva az igazságot: a teljesítmény volumen korlát (az a hírhedt TVK) még mindig a legfőbb akadály. Jövőre lesz 14 éve, hogy bevezették, lassan tényleg ki kellene törölni a rendszerből. Szinte minden médium az orvosokkal foglalkozik, miközben egyre látványosabb a nővérek, a jól képzett asszisztensek hiánya. Ők nemcsak és nem is elsősorban külföldre mennek, hanem a vonzóbb, egy vagy két műszakos szolgáltatásokba. Kórház vagy TESCO? Gyakran ilyen egyszerű a kérdés. És ha ránézünk a friss OECD statisztikára, amelyik vásárlóerő-paritáson mutatja a nővérek jövedelmét, elrémülünk. Az utolsó előtti helyen vagyunk. Mikor ébrednek fel az illetékesek?

### Ellátási gondok

A leglátványosabb a fővárosi (és néhány nagyvárosi) sürgősségi ellátó osztály látszólagos elégtelensége. Hosszú várakozási idők, panaszkodó betegek és hozzátartozók. Remek témák a bulvármédiumoknak. El is verik rajtuk a port „rendesen”. Pedig a sürgősségi osztályok helyzete az egyik világos mutatója, hogy az

egészségügyi ellátás egy viszonylag bonyolult láncként is leírható, ahol az egyes elemek szilárdsága, teljesítőképessége a kulcs. Az egészséggel, betegségekkel kapcsolatos állampolgári tájékozottság súlyos hiányosságai.

A lakossági attitűdök: későn vagy nem jelentkeznek a háziorvosnál. A háziorvosi rendszer sajátos problémái, hiányosságai, például a diagnosztika nehéz hozzáférhetősége. (Gyakran mondják a betegek, menjen a „sürgősségire”, ugyan várni kell, de mind a labor, mind a képalkotó vizsgálatokat megcsinálják. Ráadásul ingyen.) Az alapellátási ügyeletek minősége, hozzáférhetősége. A végeredmény: várakozás a túlterhelt sürgősségi osztályon, amelynek az alapfeladata az életmentés, a sürgős beavatkozást igénylő betegek ellátása. És ezért nem ők a felelősek! Ez már az országos szervezés hibája, de néha úgy érzem, a bűne is. Nagyon sürgős beavatkozásra van szükség, helyre kell állítani a rendszer egyensúlyát.

Viszonylag sokat kell várni a közfinanszírozott (térítésmentes) képalkotó vizsgálatokra (UH, CT, MR, PET-CT). A súlyos tüneteket produkáló betegek a sürgősségi rendszerben soron kívül elérik ezeket, de a korunk legnagyobb problémáját jelentő daganatok, pláne korai fázisban, tünetszegények. Ez is, valamint a sugárforrások viszonylag kis kapacitása, a gyógyszerek hozzáférési gondjai

→ 3. oldal

# FLEXI ÜENT®

Több mint fogászati szoftver.

Új fogászati programot szeretne? Elege van régi szoftveréből? Nem megfelelő a kiszolgálás? Nem veszik fel a telefont? Nem oldják meg problémáit? Növelné páciensei számát?

www.flexi-dent.hu

+36-1-792 1234

**SMART**  
GUIDE

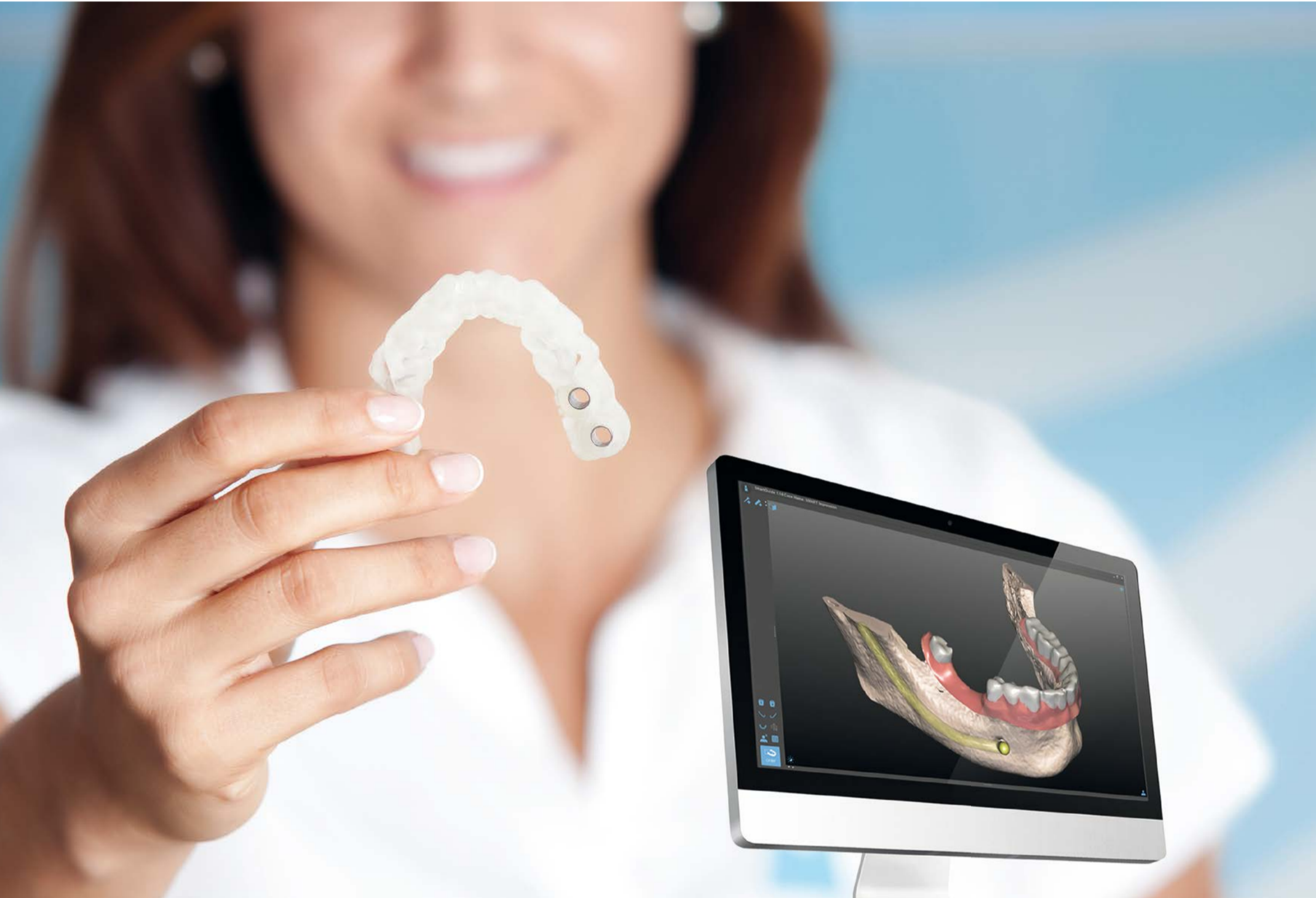for

AlphaBios  
Digital | Guided Surgery

A közös fejlesztéseknek köszönhetően mostantól lehetőség van az **Alpha-Bio<sup>TEC</sup>** implantátumok precíz, kiszámítható és biztonságos beültetésére az első fúrástól a behelyezésig navigációval. A kényelmes szoftveres megoldást és magas minőségű szolgáltatást a **SMART Guide** biztosítja.



AlphaBio<sup>TEC</sup> műtéti tálca

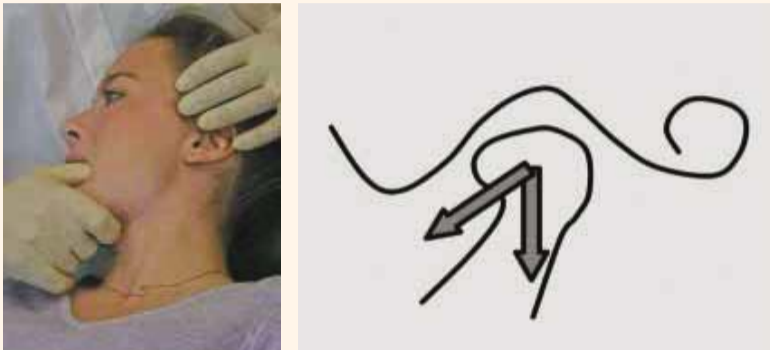

# ALPHA-BIO<sup>TEC</sup> DIGITAL TELJES SZEKVENCIÁS NAVIGÁCIÓS MEGOLDÁS A SMART GUIDE RENDSZERREL

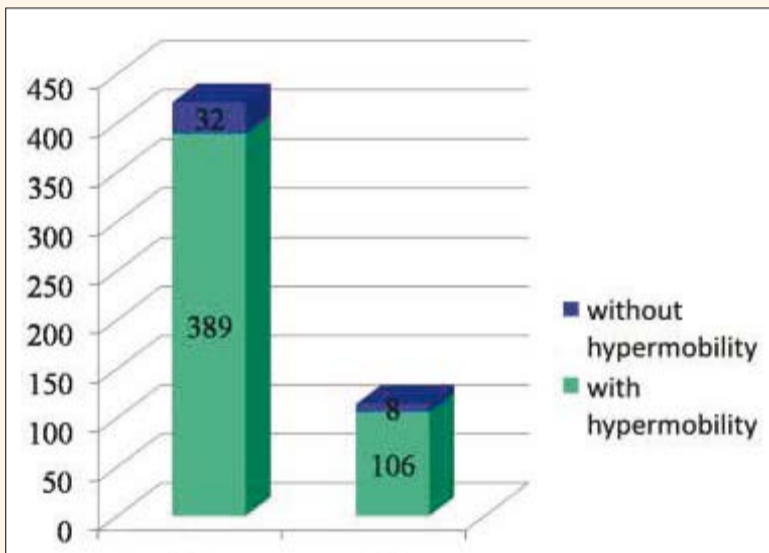


# Temporomandibuláris betegségek (TMD) diagnózisa és az AquaSplint terápia

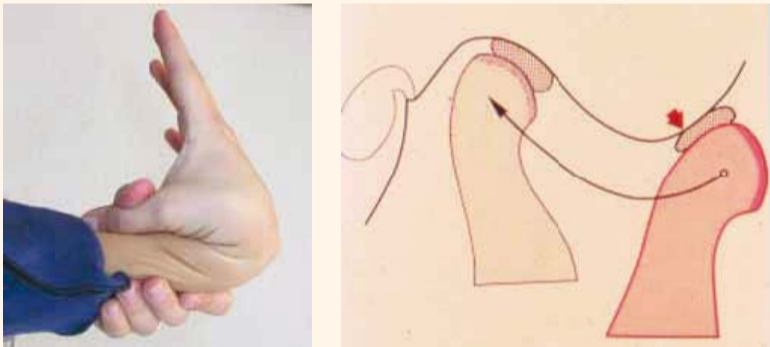
Egy új eljárás a TMJ/TMD egyszerű diagnózisához és hatékony terápiájához



1. ábra: TMI vizsgálata/caudális trakció.



2. b ábra: A porckorongficamos páciensek 92,5%-ának egy időben általános kötőszöveti lazasága is volt.



2. és 2. a ábra: Általános kötőszöveti lazaság.

**Dr. Aladin Sabbagh**  
(Németország)

Az okkluzális rehabilitációt megelőzően a temporomandibuláris ízület vizsgálata elengedhetetlen preventív, terápiai és igazságügyi szempontból is.<sup>1</sup> A mindennapi gyakorlatban egy egyszerű és hatékony koncepcióra van szükség egyértelmű következtetésekkel, annak érdekében, hogy kezeljük a TMD-ben (temporomandibuláris ízületi rendellenességben) szenvedőt vagy megelőzzük az iatrogén baleseteket a kezelés során. Továbbá a tervezés és a prognózis is hatékonyan javítható számos esetben.

A legtöbb diagnosztikai módszer – a drága axiográfától és elektromiográfától kezdve a kifinomult képalkotó technikákig (MR, CT stb.) – meglehetősen nagy költséget von maga után az idő és az anyagi ráfordítás tekintetében. Mivel ezek a technikák többnyire egy speciális rész vagy struktúra vizsgálatára fókuszálnak, nem tekinthetők univerzális vagy standard vizsgálati mód-

szernak, habár néhány bizonytalan esetben szükség van ezekre.

A Kiel koncepció szerinti Manuális Funkció Analízis (Bumann és munkatársai 1989) jelentette az első lényeges előrelépést a gyakorlatorientált koncepció felé (1. ábra).

Ennek alapján fejlesztették ki az AquaSplint koncepciót. Kompakt formában a Kiel koncepció által dolgozott technikákat alkalmazzák a szövetspecifikus diagnosztikához. Ennek következtében az AquaSplint segítségével határozták meg az etiológiát és a differenciáldiagnózist, ami jelentősen befolyásolja a terápiai döntéseket és a tervezést.

A korábbi feltevések, miszerint a TMD-k a stomatognath területről erednek, csak részben helyes. A jelenlegi irodalomban a vélemények széles körben különböznek ebben. Mi hiszünk abban, hogy a malokklúzió biztosan az okok között van bizonyos TMI elváltozásokban, különösen a kompresszió okozta fájdalom esetében. Habár ez ritkán fordul elő önmagában. Általánosan ismert, hogy vannak olyan

páciensek, akik az extrém malokklúzió ellenére is alig vagy egyáltalán nem érznek kellemetlenséget, miközben más pácienseket ez súlyosan érinti a kismértékű vagy okkluzális diszkrépancia hiány ellenére is.

A TMD több tényező kölcsönhatásának együttes eredménye:

- Malokklúzió, TMI túlterhelése (kompresszió, kényszerpozíció stb.);
- A rágóizmok hiperaktivitása (bruxizmus/szorítás);
- Pszichoszomatikus eltérések, stressz szindróma;
- Ízület hipermobilitása, különösen általános kötőszöveti gyengeséggel kombinálva (2. és 2/a ábrák)<sup>7,8</sup>:

- Trauma;
- Nyaki rendellenességek/nyaki gerinc szindróma;
- Belgyógyászati megbetegedések (hormonális, keringési rendellenességek, reuma stb.).

A TMI belső zavarai inkább az ízület túlmozgásának eredménye, mint a malokklúzióé. Egy 12 éves hosszú távú vizsgálat (1997–2009) során a fogszabályozó praxisunkban minden porckorongficammal diagnosztizált páciens (n = 535) harapási viszonyait megvizsgáltuk, beleértve a csuklóizület kézi vizsgálatát is. Bizonytalan esetben MRI vizsgálatot is kértünk. 421 páciens esetében találtunk anterior porckorongeltolódást sérüléssel, 114 páciens sérülés nélkül muta-

tott elmozdulást. A kötőszöveti gyengeséggel való összefüggés nagymértékű volt. Együtt előforduló általános kötőszöveti gyengeség a páciensek esetében 92,5%-ban volt megfigyelhető (2/b ábra). Ezzel ellentétben nem volt jelentős összefüggés a malokklúzió és a fent említett porckorong rendellenességek között. Ezért az okkluzális rehabilitációval járó porckorong-visszahelyezés kérdéses megközelítés lehet. Ez a fajta terápia gyakran bonyolult, időigényes és drága, és nem kockázatmentes sebészeti visszahelyezés esetén. Ezen kívül ez a terápia nyilvánvalóan nem feltétlenül biztosítja a teljes diszkusz elmozdulást anélkül, hogy az később sérülne.<sup>8</sup>



2018-as előfizetési akció  
**40% kedvezményel\***

## Dental Hírek + Implantológia (6 szám /év)

1.



magazin együttes megrendelése esetén az előfizetési díj

**15.000 Ft**

## Fogtechnika + CAD/CAM (6 szám /év)

2.



magazin megrendelése esetén az előfizetési díj

**10.000 Ft**

## Dental World kongresszusi jegyek (3 napos)

3.



Vegyen most extra árengedménnyel 3 napos kongresszusi jegyet a jövő évi Dental World 2018-as eseményeire, most csomagban! A kedvezményes jegy belépésre jogosít 3 napra, a 11 kongresszusra.  
Kreditpont érték: 18

**39.900 Ft** - Lista ár  
**25.000 Ft** - Early Bird ár

## A fentiek értelmében a kattogás a jelenlegi AquaSplint koncepció szerint – nem alapja egy sürgős kezelésnek.

A meglévő fájdalomtüneteket ki kell vizsgálni és meggyőződni arról, hogy TMI vagy rágóizom eredetűek. A fantom, vagy kisugárzó fájdalmat ki kell zárni a szövetspecifikus kézi diagnosztikával. A következő diagnosztikus lépésnek az a célja, hogy meghatározzuk, hogy malokklúzió okozza-e a fájdalmat. Ezt leghatékonyabban az AquaSplint használatával a meglévő malokklúzió (ideiglenes) semlegesítésével/felszabadításával érhetjük el. Így az esetleges kényszerharapás elmúlik, és az izmok nyugalmi állapotba kerülnek. Súlyos esetben kézi- és fiziko-/kiegészítő terápiát kell alkalmazni. Általában a malokklúzió által okozott TMD az AquaSplint terápiára négy héten belül reagál. A legalább 50%-os fájda-

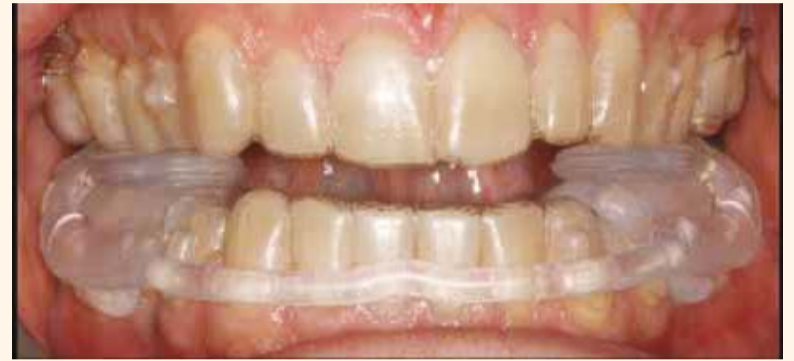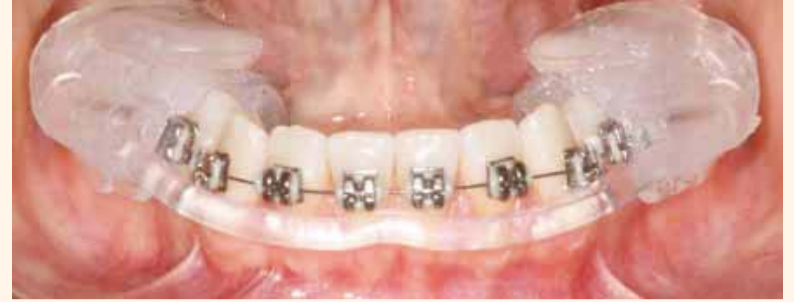lomcsökkenés kedvező előfeltétele és indikátora az ígertes fogszabályozási kezelésnek. Az AquaSplint használata gyakran megváltoztatja a harapást. Következésképpen az előidézett új és majdnem fájdalommentes harapási helyzet fogszabályozási rehabilitációt igényel, vagy legalábbis stabilizációt, ami egy kiegészítő sánt jelent éjszakai használatra.<sup>10</sup>

### Klasszikus AquaSplint

A klasszikus AquaSplint az egyetlen önbeállító, egyéni szabható és előre gyártott TMD sín, amit azonnal szájba lehet helyezni előkészítés, lenyomatvétel vagy harapási regisztráció nélkül. Az eszköz két vizes párnából áll, amelyet egy cső köt össze (hidrosztatikus víz egyensúly). A vizes párnákat akrilnyeréggel látták el, melyeket egy speciális, hosszú időtartamú puha szilikonnal vontak be. Ez lehetővé teszi az azonnali optimális stabilitást és kényelmet, valamint a kellemetlen, hagyományos kemény sínekhez képest a következő előnyöket nyújtja:

- **Azonnali segítség/enyhülés** laboratóriumi eljárások vagy más előkészület nélkül.

- Univerzális, és néhány perc alatt behelyezhető a páciens szájába; gyermekek és serdülők számára is alkalmazható.
- Önbeállító, nem szükséges csiszolni vagy többször visszahívni a páciens (a két vízpárna közötti hidrosztatikus egyensúlynak köszönhetően).
- Helyettesíti a relaxációs és a disztraktív sánt (nem növeli a kompressziót az ízületben, ellentétben az elülső harapással ellátott darabokkal/sínnel).
- Nagy pontosságú, és kényelmes illeszkedésű az egyedi alábélelés révén.
- Nem több, mint napi 10 óra a viselési idő (nyolc óra éjszaka, két óra nappal).
- Kiváló klinikai eredmények és pácienselégedettség a gyors fájdalomcsökkentő képességének köszönhetően, kényelmes és előnyös pozícióba helyezi a mandibulát (nagyobb stabilitás, valamint kevésbé látható a maxilláris sínekhez képest). A hasonló vizes párnákkal összehasonlítva a klasszikus AquaSplint a következő előnyöket nyújtja:
- Fokozott izomrelaxáció: míg a hagyományos termékeket a tartós



3. és 3. a ábra: AquaSplint használata a fogszabályozó kezelés alatt.

- szájzárrással vagy izomtevékenységgel kell a helyén tartani, amely befolyásolhatja a megfelelő izomrelaxációt, a klasszikus AquaSplint eredendő stabilitása (alábélelés) és a kedvező pozicionálás az állkapocsban lehetővé teszik az izomlazulás javulását.
- Az egyedülállóan önbeállító, testre szabható TMD sín alkalmazható fogszabályozó kezelés közben is (Invisalign-nel vagy hagyományos bracketekkel is, feltéve, hogy a bracketek ki vannak blokkolva viasszal), (3. és 3/a ábrák).
- Hosszabb élettartam (négy hét), kevés folyadék-vesztéssel.
- Nincsenek éles élek.

szagittális eltérés esetén orthodontiai), vagy a hosszú távú stabilizáló sínnek, vagy a hosszú távú ideiglenes ellátásnak. Továbbá a klasszikus AquaSplint eredendő stabilitása (alábélelés) és a kedvező pozicionálás az állkapocsban lehetővé teszik az izomlazulás javulását.

A klasszikus AquaSplint **nem használható** állandó sínként egy 0,5 mm-es stabilizáló sín nélkül (9. ábra), mivel a nemkívánatos okkluzális módosításokat/változásokat ki kell zárni. A kiegészítő 0,5 mm-es sín egy jó kompromisszumos megoldásnak bizonyul, különösképpen azoknál a pácienseknél, akik képtelenek, vagy nem hajlandók hordani a merev harapási sánt az AquaSplint terápia után. Továbbá ezek a kiegészítő vékony sínek egyértelműen meghosszabbítják az AquaSplint élettartamát, különösképpen bruxizmus esetén.

### Indikációk

- Gyors fájdalomcsillapítás, különösen akut esetekben (például balesetek, a trauma és a diszkuusz elmozdulása sérülés nélkül, jelentős szájnnyitási korlátozottság és nehezített lenyomatvétel esetén).
- Izomlazítás, különösen akut vagy időszakos fogcsikorgatás esetében (bruxizmus/szorítás), pl. stresszes időszakokban: vizsga és akut pszichológiai trauma (nem alkalmas krónikus bruxizmus esetén).
- Rejtett funkcionális rendellenességek megállapítása/megszüntetése, korai érintkezés, kényszerharapás.
- Egyszerű preprotetikai/preorthodontiai harapásregisztráció.
- Magas differenciáldiagnosztikai érvényesség és támogató terápia a multifaktoriális etiológiájú társ-megbetegedésekben (nyaki rendellenesség szindróma, tinnitus, migrénes fejfájás, stressz szindróma, alvási apnoe stb.).
- Kiegészítő kezelés, ami támogatja a csontkovácsolást/fizioterápiát trauma vagy műtét után, beszűkült mozgás és blokádok esetén.

A két vizes párná hidrosztatikus hatásának köszönhetően az állkapocs pozicionálás/okklúziós kontaktusok egyenletessé és harmonikussá válnak becsiszolás és beállítás nélkül (hagyományos harapási sín), a mandibula öngyensúlyt ér el. Ez az új fájdalommentes vagy csökkentett fájdalom terápia helyzet képezi az alapját a további okkluzális rehabilitációnak (vertikális elérés esetén protetikai, transzverzális és

### Mini AquaSplint

A mini AquaSplint egy egyszerűsített változata a klasszikus AquaSplintnek, az alábbi jellemzőkkel:

1. Alacsonyabb a magassága, mert a nyereg a szilikon alábélelő anyag nem szükséges. Ez alapvetően olyan TMD-s pácienseknek ajánlott, akiknek nyitott harapásuk van.
2. Alapvetően nem fogorvosoknak ajánlott, így pl. ortopédus specialistáknak, fül-orr-gégész speci-

2018 DW

Dental World - Early Bird  
35% kedvezménnyel

Vegye meg csomagban a gyakorlati tudást kínáló szaklapokat, és a kongresszusi jegyet idén extrakedvezménnyel: 40.000 Ft-ért!

1. + 2.

Mindkét csomag megrendelése esetén az előfizetési díj:

15.000 Ft

2018-as előfizetési akció

1. + 2. + 3.

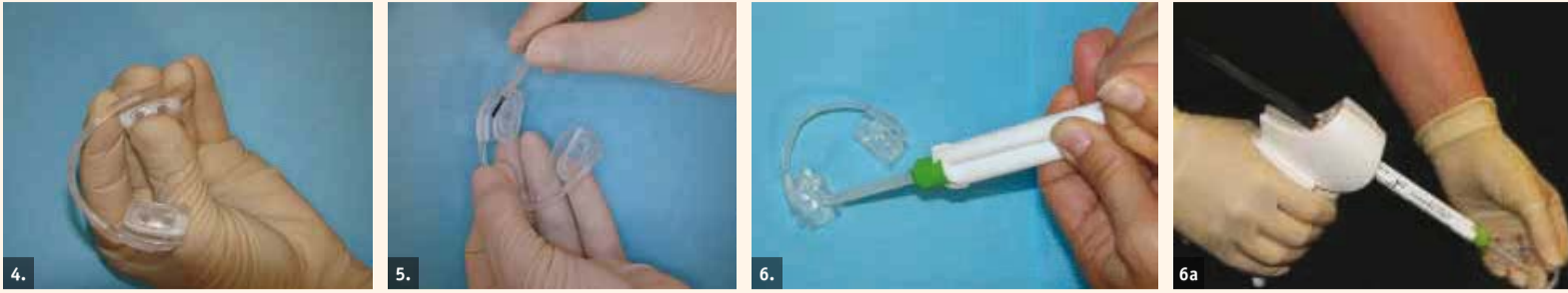


40.000 Ft

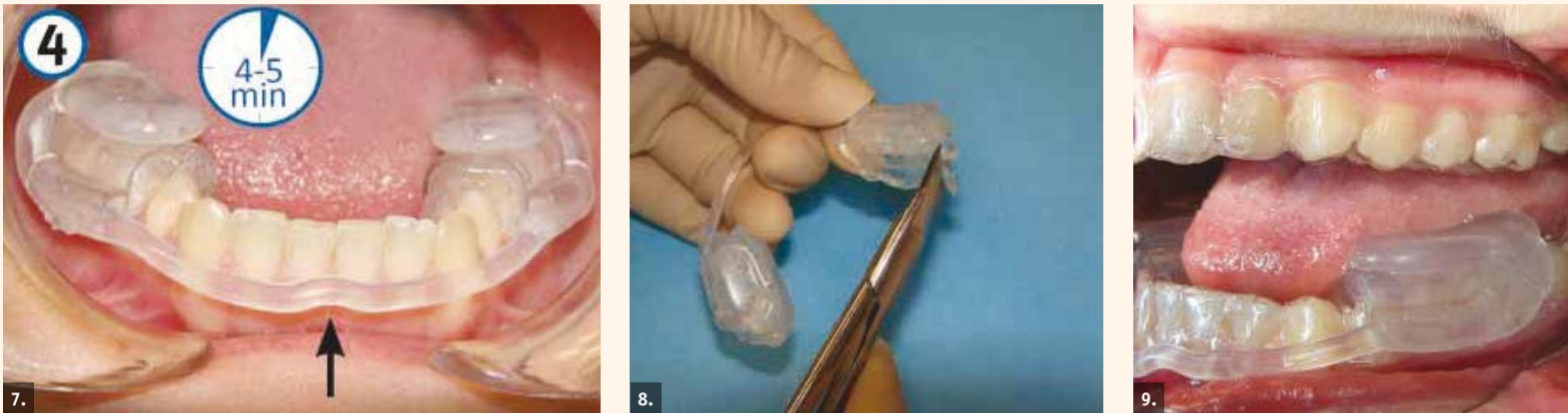35% kedvezmény

Újság-előfizetés és kongresszusi regisztráció: a [www.dentalworld.hu](http://www.dentalworld.hu) weboldalon, valamint az [info@dental.hu](mailto:info@dental.hu) e-mail címen lehetséges. \*Az akció 2017. december 31-ig érvényes!

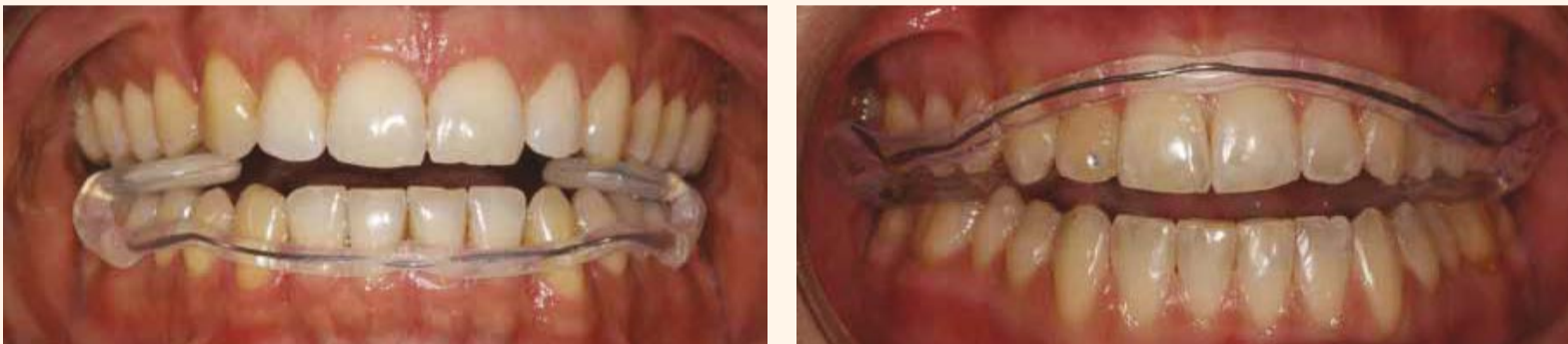További információ: 06-1-202-2994



4. ábra: A nyereg szélességét változtatni lehet, szélesítéssel, ha szükséges, vagy egy rész levágásával csökkenteni, hogy felhelyezhető legyen minden fogformára vagy koronára/hídra, ugyanúgy, mint bracketekre és ívekre. — 5. ábra: Mindkét nyereg belső felszínére bondot alkalmazunk. — 6. és 6. a ábra: A speciálisan hosszú távra gyártott rugalmas (puha) alábélelő szilikon finoman, magas nyomáson injektáljuk mindkét nyereg belső felére. Egy adagoló használata javasolt a 60-as keménység miatt és azért, hogy a munkát megkönnyítsük.



7. ábra: Ezután a klasszikus AquaSplint behelyezésre kerül az alsó állcsontra (nyereg 35/36-os vagy 45/46-os). A „V” jelölés mutatja a cső közepét, amely elősegíti a pontos behelyezést a 31-es és a 41-es közé. A szoros kontaktot a cső és az íny között kerülni kell. — 8. ábra: A felesleges szilikon 4-5 perc múlva el lehet távolítani. 9. ábra: A klasszikus AquaSplint-et nem lehet állandó sínként használni egy kiegészítő, 0,5 mm vékony stabilizáló sín nélkül.



10. és 11. ábra: A mini AquaSplint az alsó és a felső állcsonton is használható.

alistáknak, csontkovácsoknak, fiziko-terapeutáknak és gyógyszereseknek (nem szükséges speciális fogászati alábélelés).

3. Az integrált drót egyénileg meghajlítható a fogívnek megfelelően.
4. A felső és az alsó állcsonton is használható (10. és 11. ábrák).
5. Egy optimális és hatékony kiinduló terápia, amit követhet a klasszikus AquaSplint vagy az okkluzális rehabilitáció, vagy más beavatkozás.

Az AquaSplint koncepció – az utóbbi évek tapasztalatai alapján – kiváló klinikai eredményeket és pácienselégedettséget mutatott, különösképpen a gyors fájdalomcsökkentő hatásának, a kényelmes viselésnek és a mandibula kedvező pozicionálásának köszönhetően. Nagy előnye közé tartozik, hogy a használójának egyszerű és gyors diagnosztikai eljárást nyújt, és a hatékony terápia esélyét a lenyomatvételek, a harapásregisztráció, a laboratóriumi eljárás és becsizolás nélkül. Az új koncepció lehetővé teszi a felhasználó számára a pontos diagnózist, valamint a célzott terápiát egyszerű idő- és költségráfordítással.

Az AquaSplint a TeleDenta GmbH terméke, Németország ([www.teledenta.com](http://www.teledenta.com)) és kizárólag a Dental Imagination Pty. Kft. forgalmazza (Sydney, Ausztrália) ([www.dentalimagination.com](http://www.dentalimagination.com); email: [dentimag@optusnet.co.au](mailto:dentimag@optusnet.co.au)).

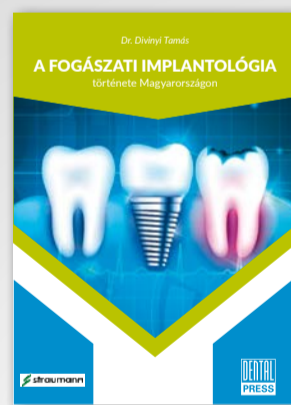Forrás: Dental Asia 2014  
október/szeptember  
(Az irodalomjegyzék szerkesztőségünkben elérhető)



## Könyvakció! Egyes kötetek 50% kedvezménnyel!\*



7500 Ft




3500 Ft



7000 Ft helyett  
3500 Ft



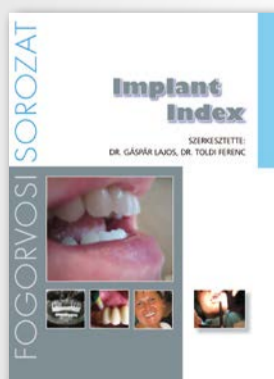
7000 Ft helyett  
3500 Ft



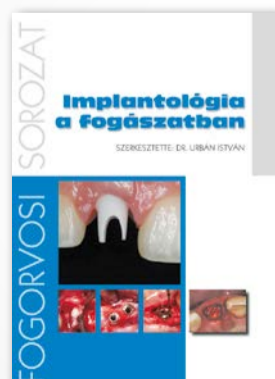6000 Ft helyett  
3000 Ft



8000 Ft helyett  
4000 Ft



7000 Ft helyett  
3500 Ft



7000 Ft helyett  
3500 Ft



5000 Ft



5000 Ft



5000 Ft helyett  
2500 Ft

\*Az akció a készlet erejéig érvényes.

DP Hungary Kft. ■ 1012 Budapest, Kuny Domokos u. 9.  
Tel.: +36 1/202 2994 ■ Fax: +36 1/202 2993 ■ [www.dental.hu](http://www.dental.hu)

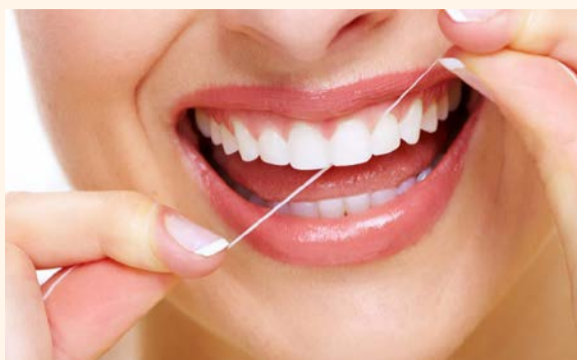## Sokan hagyják figyelmen kívül az ínybetegséget

Még egy ok, hogy naponta alaposan mossunk fogat, és akár fogselymet is használunk. Nem csak azért fontos ha rendszeresen járunk fogorvoshoz, hogy fogaink épek maradjanak, hanem ínyünk szempontjából is elkerülhetetlen a látogatás.

Az ínsorvadás egy meglehetősen gyakori probléma, amit igen gyakran elég nehéz azonosítani. Fontos azonban, hogy ez megtörténjen,

mivel számos egyéb probléma forrása is lehet, ilyen pl. a krónikus ínygyulladás, periodontitis is.

A periodontitis a szájüreg betegsége, de a szívbetegséggel és a diabéteszsel is összefüggésbe hozható. A kulcs a gyulladásos tünetek felismerésében rejlik. Léteznek bizonyos hely-



zetek, amikor amikor az ínybetegségek valószínűsége megnő. Ha például dohányzunk, szájszárazságot okozó gyógyszert szedünk, nem megfelelően táplálkozunk, stresszes életmódot folytatunk, az ínybetegségek kockázata növekszik.

Fontos tudni, hogy életmódunk alapján

mennyire számítunk veszélyeztetettnek, hogy megelőző intézkedéseket teessünk, hiszen gyakran csak a 30-as, 40-es években derül ki, hogy komoly a baj. A fő figyelmeztető tünetek: vörös, duzzadt, könnyen vérző íny, érzékeny és lötyögő fogak. A probléma a legjobban rendszeresen fogmosással, fogselyem használatával kerülhető el, de érdemes napi szinten öblíteni is a baktériumok eltüntetésére érdekében.

Forrás: medipress.hu

## A zöld tea-kivonat segíthet az érzékeny fogak kezelésében

Jelenleg csupán olyan fogkrémek léteznek érzékeny fogakra, amelyeknek hatása nem nevezhető hosszútávúnak. Most egy olyan különleges, zöldtea-kivonatot tartalmazó termékben dolgoznak a szakemberek, amely nem csak a fájdalmat enyhíti, de segít a fogszuvasodás megakadályozásában is.



A legtöbbször a fogak kopása az, ami a kellemetlen tünetekhez vezet. Amikor a túlérzékeny fogak hidegre-melegre fájdalommal reagálnak, bármit megadnánk azért, hogy a tünetek örökre elmúljanak. A zöld tea-kivonatot tartalmazó vadonatúj fogkrém segítségével talán mindez nem álom többé.

A Kínai Wuhan Egyetem munkatársa, Cui Huang a dentinre korábban már alkalmazott nanohydroxyapatitet és a zöld tea epigallocatechin-3-gallate (EGCG) nevű összetevőjét kombinálták, hogy a fog felszínén található, szuvasodást okozó biofilmekeket kiiktassák. Mint kiderült, ez az új variáns legalább 96 órára védi a fogakat az eróziótól és megakadályozza a fájdalmat, ráadásul az eddigi kutatások szerint a lélegzet is frissebb lesz.

Forrás: medipress.hu



Kérem keresse kollégáinkat a New York Dentál Kft. alábbi elérhetőségein:

Telefon: +3612364000

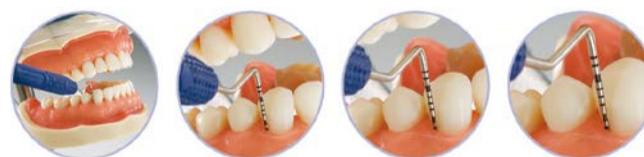Fax: +3612364001

Email: info@newyorkdental.hu

## EGY LOUPE 3 FÉLE NAGYÍTÁS

Itt az idő, hogy nagyító alá vegyük az **EyeZoom-ot** – az első és egyetlen olyan loupe, ami több nagyító erejét egyesíti egyben. Ez a forradalmi újítás, amit az Orasoptic és a Konica Minolta közösen tervezett meg, három lépcsős nagyító technológiával és a látható terület teljes szélességében élességgel büszkélkedhet.

Most itt a lehetősége, hogy Ön válassza ki milyen nagyítást használjon a különböző technikákhoz, vagy nagyítást váltson egy kezelés alatt. Olyan mintha három loupe-ja lenne egyben!



3x

4x

5x



www.Orasoptic.com

**EYE ZOOM**  
By ORASOPTIC

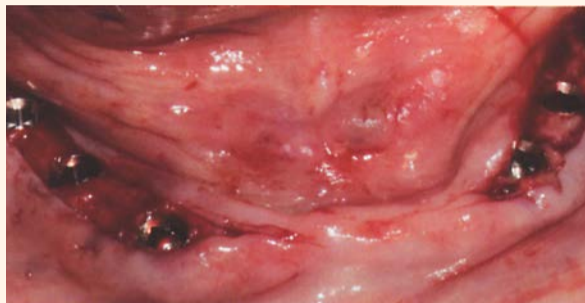Konica Minolta® is a registered trademark of Konica Minolta, Inc. Used with permission. MID-MKG-0504

# CAD/CAM és hibrid implantációs pótlások összehasonlítása

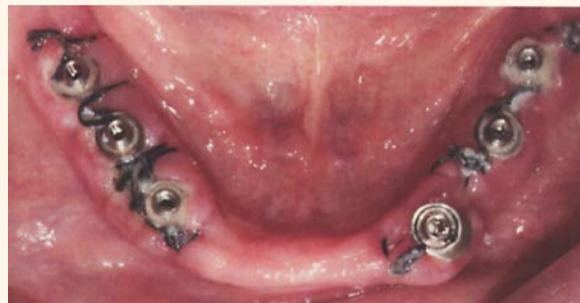Egy új eljárás a teljes száj rehabilitációjához



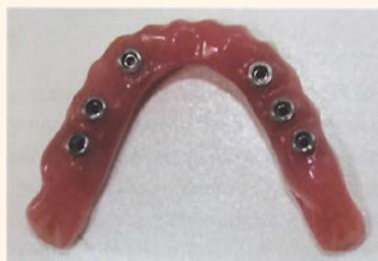1. ábra: Kétrészes szögtört felépítmény (Zimmer Biomet; USA).



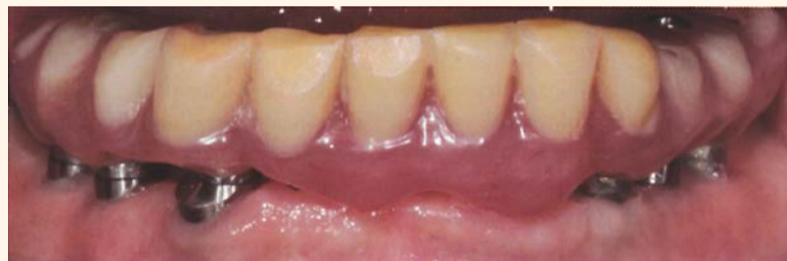2. a ábra: Fogatlan állkapocsba hat darab implantátum behelyezése utáni állapot.



2. b ábra: Varratok behelyezése után; ideiglenes pótlás készítése.



2. c-d ábrák: Azonnali ideigleneshez használt, a laboratóriumban előre elkészített pótlás az implantátumokra csavarozva.



## Dr. Dimitar Filtchev (Bulgária)

A fogatlan állcsont rehabilitációja implantációs hibrid hiddal egy bevált eljárásnak számít. A különböző restaurációknál különböző előállítási technológiára van szükség a vázhoz, illetve a leplezéshez. Az alábbi prospektív tanulmányban a szerzők összehasonlították a hagyományos fémváz mintázását a CAD/CAM módszerrel, illetve a kompozit és kerámia leplezőanyagokat.

A fogatlan állcsont rehabilitálása nagy kihívást jelent minden klinikus számára. A digitális technológiák fejlődése új lehetőségeket biztosít a komplikált esetek pontos és kiszámítható ellátására. Öt kü-

lönöző, lehetséges módszer közül választhatunk:

- hagyományos, teljes lemezes pótlás;
- két implantátum és egy overdenture, gömbretenció vagy Locator felépítményekkel;
- négy implantátum és valamilyen overdenture típusú, kivethető pótlás;
- négy-nyolc implantátum és csavaros rögzítésű hibrid híd (Toronto híd);
- hat vagy több implantátum és cementezhető híd.

Egyre népszerűbbek a négy vagy több implantátum és hibrid pótlás tartalmú kezelési tervek az egysze-

rú protokollnak és a kiváló eredményeknek köszönhetően. Gallucci és mtsai. [1] 5 éves longitudinális tanulmányukban rögzített disztális szabadvéggel rendelkező implantációs pótlásokat vizsgálták, az alsó állcsonton 100%-os, a felső állcsonton 97,6%-os sikerességi arányról számoltak be. Capella és mtsai. [2] multicentrikus vizsgálatai hasonló eredményeket hoztak. Maló és mtsai. [3] és Agliardi és mtsai. [4] a mandibulába helyezett implantátumok esetén 5 év után 98%-os, 10 év után 94%-os sikerről számoltak be. Testorie és mtsai. [5] multicentrikus vizsgálatuk során 342 implantátumot néztek 60 hónapos intervallum alatt. Négy-hat implantátum

gálást a hagyományos eljárásoknál. Az alábbi prospektív tanulmány célja, hogy klinikailag összehasonlítsa a két eljárást (implantátumokra készülő CAD/CAM és hibrid váz, kerámia vagy kompozit leplezés) teljesen fogatlan páciensek rehabilitációja esetén.

## Anyagok és módszerek

A pácienseket 2011 január és 2015 február között kezelték egy fogászati központban. A pácienseket véletlenszerűen választották ki, a kritériumok a következők voltak:

- indikáció a teljes száj rehabilitációjára;
- minimum 50 éves életkor;
- megfelelő csontszélesség és magasság minimum 3,7 mm átmérőjű és legalább 8 mm hosszú implantátumok beültetéséhez;
- megfelelő szájhigiéne;
- hajlandóság arra, hogy aláírják a beleegyező nyilatkozatot.

A tanulmány kizárta azokat a pácienseket, akiknek:

- általános egészségi állapota befolyásolta a kezelést;
- kábítószerfüggők voltak;
- mentális betegségben szenvedtek;
- kemoterápiás kezelés alatt álltak;
- erős dohányosok (több mint 20 szál cigaretta naponta).

Az összes páciens antibiotikus profilaxist kapott 5-7 napon keresztül. Szükség esetén nimezulidot (Aulin) írtak fel nekik. Szájhygiéniai tanácsadás is történt a műtét utáni időszakra vonatkozóan. CBCT és tanulmányi minták alapján tervezték meg a műtétet és az implantátumok pozícióit. Ideiglenes pótlást készített a laboratórium, ami implantációs sablonként is szolgált. Az egylépéses sebészi protokollt követően, amihez hozzátartozott az azon-

nali ideiglenes pótlás készítése is. A crestális metszést teljes vastagságú, mukoperioszteális lebenyképzés követte. 10 teljes fogatlan páciens 58 implantátumot (TSV; Zimmer Biomet, Warsaw, IN, USA) kapott. Az implantátumok 3,7, 4,1 és 4,7 mm átmérőjűek, valamint 8, 10, 11,5 és 13 mm hosszúak voltak. A javasolt protokoll alapján a behelyezési nyomtételnek el kellett érnie a 20 Ncm-t.

Az implantátumok platformját csontszintbe pozicionálták. Az implantátumokat a csontkínalat szempontjából a legkedvezőbb helyre ültették be, némelyiket 40 fokos szögben. Az implantátumok stabilitását ultrahangos módszerrel (Ostell Mentor; Integration Diagnostics, Göteborg, Svédország) ellenőrizték ISQ mérésrel a műtétet követően, majd a felépítményekkel.

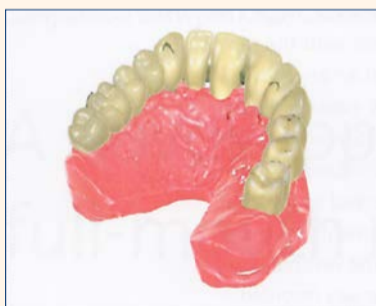## Azonnali pótlás

Közvetlen az implantáció után, a különböző paraméterekkel rendelkező multiunit fejeket csatlakoztatták (1. ábra) és azonnal terheltek, amennyiben a primer stabilitás megfelelő volt (20 Ncm-es behajtási nyomtétel vagy több, 55 feletti ISQ). A korábban készített fogsor került felhasználásra az ideigleneshez. Amennyiben korrekcióra volt szükség, lenyomatot vettek a fogsorral a sebzés előtt. Az izoláláshoz steril kofferdam gumilepedőt használtak, majd 4-o poliészter (Omnia, Fidenza, Olaszország) matracoltéseket helyeztek be (2. a-b ábrák). Az ideiglenes készítését a laboratóriumban folytatták, és az 48 órán belül szájba került (2. c-d ábrák). A disztális szabadvégeket kivették az occlusióból. A pótlás alatt 1 mm-es helyet biztosítottak a megfelelő szájhigiéne fenntartásához. A páciens a műtét utáni 7., 10. és 15. napon ellenőrizték. A varratokat a 10. napon távolították el.

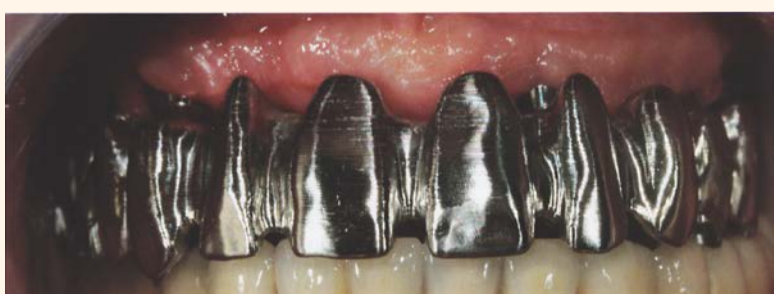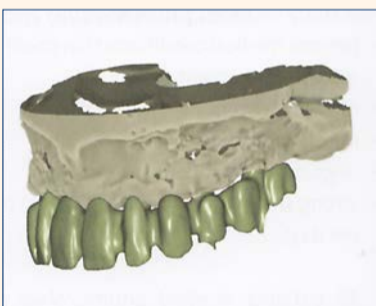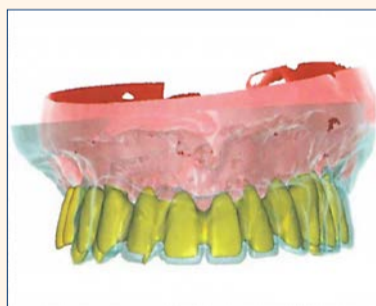
Négy hibrid csavaros rögzítésű kobalt-krom váz készült egy bulgáriai fogtechnikai laboratóriumban mintázással, míg hét készült esztetikus mintázással a müncheni Zfx központban. A német centrumban az ideiglenes pótlásokat beszkenelték, és azok paraméterei alapján tervezték meg a vázat (3. a-c ábrák). A bepróbálást követően a vázat kézre vitték (3. d-e ábrák); négy vázat kerámiával, a másik hetet kompozittal leplezték (4. a-c és 5. a-d ábra).

## Az utánkövetés

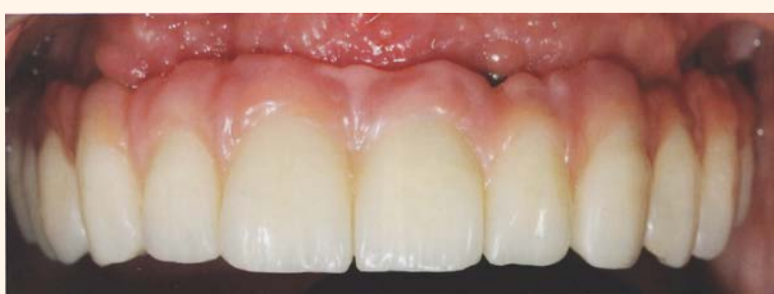6 hónappal később a pácienseket visszahívták, radiológiailag és klini-



3. a-c ábrák: A végleges felépítmény vázának CAD tervezése (ZFX Dachau, Németország, DT Manuel Fricke).



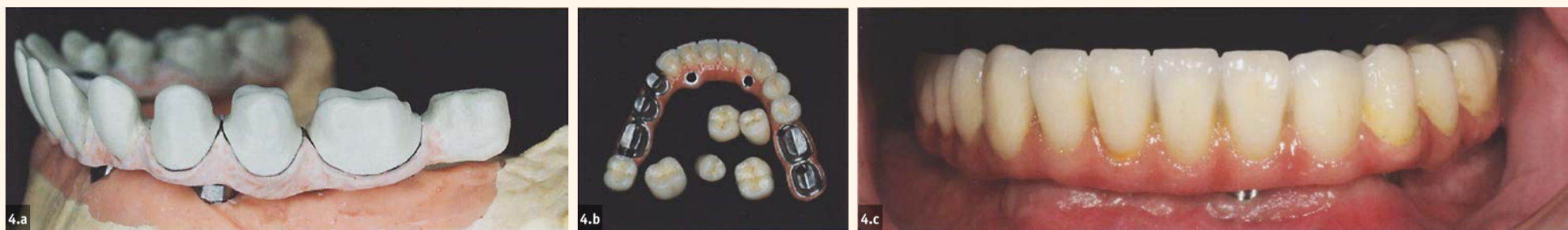3. d ábra: A CAD/CAM váz próbája.



3. e ábra: Kompozittal bevont pótlás a páciens szájában, átadás után. (Leplezés: MDT Daniel Rondoni, Savona, Olaszország).

került behelyezésre, a szögeltetés a hátsóknál 25-35° között mozgott. Az implantátumok sikeressége 100%-os volt az alsó állcsonton és 97,5%-os a felső esetén. A szerzők nem számoltak be protetikai komplikációkról vagy fokozott csontvesztésről a ferde implantátumok körül. Megállapították, hogy az azonnal terhelte, ferde implantátumok ugyanolyan sikeresek, mint az egyenesek. Az esztetikus és a mintázott vázak közötti különbséget szintén vizsgálták. Paniz és mtsai. [6] a fémvázak pontosságát tekintve azt találták, hogy körhíd esetén a frontregiónak megfelelően tízszer nagyobb az eltérés a mintázott, mint a CAD/CAM eljárással készített vázoknál. Christensen [7] is jóval előnyösebbnek gondolja a digitális tervezést és CAD/CAM eszter-





4. a ábra: Az alsó váz előkészítése leplezéshez. — 4. b ábra: A váz és az egyéni kerámia-koronák a végleges összeállítás előtt. — 4. c ábra: A végleges pótlás a páciens szájában.

kailag is megvizsgálták, beleértve a szondázási mélység és a klinikai tapadás szintjének a vizsgálatát, valamint a módosított gingivális index felvételét. Az implantátumok stabilitásának vizsgálatánál a következőket vették figyelembe: mobilitás, fájdalom, diszkomfort, fokozott érzékenység, paraesthesia, gyulladásra utaló jelek az implantátum körül, 1 mm-nél nem nagyobb marginális csontvesztés az első év alatt és 0,2 mm a következő években.

Professzionális szájhygiénés kezelésben részesítették a pácienseket, amennyiben az szükséges volt. Parodontális szondával 4 helyen (vestibuláris, orális, mesialis és distális) vizsgálták a tasak mélységét. A módosított Silness-Löe index (1963) alapján határozták meg a periimplantitis mértékét:

1. normális periimplantáris mucosa;
2. kismértékű gyulladás, kis színváltozás, kismértékű ödéma;
3. gyulladás, vörös és ödémás lágy szövetek;
4. súlyos gyulladás, vörös, ödémás és fekélyes.

A plakk akkumuláció mértékének a megállapításához a módosított Mombelli skálát használták. A radiológiai vizsgálatot párhuzamos technikával végezték, Planmeca (Helsinki, Finnország) röntgenegységgel. Az első csont-implantátum találkozás és az implantátum platformja közötti távolságot szoftveresen nézték mesialisan és distálisan. A pácienseket legalább 40 hónapon keresztül követték.

### Eredmények és megbeszélés

A tanulmányban résztvevő 10 páciens közül hat volt férfi és négy nő, 68 év volt az átlag életkoruk. Hat eset alsó, míg öt felső állcsont volt. Az 58 implantátumból 28 került maxillába és 30 mandibulába. A sikerességi arány 40 hónap után 100% volt (Szmukler és mtsai. kritériumai alapján [8]).

Az első évet követően nem figyeltek meg csontvesztést, míg az a második év után átlagosan 0,17 mm volt. Az implantátumok stabilitását ISQ mérésekkel ellenőrizték, és a második vizsgálat alkalmával szignifikáns javulást mértek, a 3. és a 4. hónap között 58-ról 80-ra emelkedett az átlagos érték. A szondázási mélység stabilnak mutatkozott az évek során, az első évben átlag 0,65 mm, a másodikban 0,70 mm, míg a harmadikban 0,73 mm volt. A gingivális index átlagértéke 0,12 volt az első évben, 0,27 a másodikban. Az átlag plakk-index 0,29 volt az első és 0,48 a második évben.

### A mintázott és CAD/CAM vázak összehasonlítása

A mintázott vázak esetén a következő protetikai komplikációk adódtak:

- egy esetben egy multiunit csavar eltört;

- három esetben meglazultak a csavarok;
- egy esetben megpattant a rózsa-szín kerámia;

- négy esetben a fém-kerámia koronák csavarjai lazultak meg.

► 10. oldal



## Implant System by Open Dental Community



+36 70 544 7799

trate.hu

