

Trattamento con laser a diodi in paziente con disabilità psicomotoria

Mucocele delle ghiandole salivari minori

S. Parascandolo, D. Barbato, P. Salerno, M. Gargiulo, U. Esposito

La chirurgia orale e maxillo-facciale si avvale di laser chirurgici (diodi, CO₂ ed altre tecnologie) ed il loro utilizzo diventa sempre più efficace riducendo al minimo la morbilità per i pazienti. Il laser consente grande precisione di taglio, migliora la visibilità del campo operatorio, inducendo il controllo dell'emostasi per l'accentuata affinità della radiazione all'emoglobina a differenza dell'azione cauterizzante tipica dell'elettrobisturi.

Materiali e metodi

Descriveremo di seguito il trattamento di mucocele del labbro inferiore in un paziente con disabilità psicomotoria. Questa lesione benigna si sviluppa a causa della ritenzione o dello stravasamento di materiale

mucoso dalle ghiandole salivari minori. Il trattamento prevede la sua escissione e quella della ghiandola salivare responsabile, al fine di prevenire recidive. L'asportazione è stata effettuata con laser a diodi di lunghezza d'onda di 980 nm, con una potenza media di 3,5 W.

Introduzione

I pazienti con disabilità psicomotoria richiedono molto spesso approcci terapeutici specifici e personalizzati¹. La differenza non sta tanto nella qualità e nel tipo di terapia, quanto nell'adattamento di questa alle peculiarità del paziente. In tutti i casi in cui si renda necessaria la sedazione o l'anestesia generale, l'obiettivo sarà quello di compiere il maggior numero possibile di prestazioni in un'unica seduta per ot-

tenere uno stato di salute orale che limiti il più possibile la necessità di reintervento. Le scelte terapeutiche saranno quindi guidate da un lato dalle necessità tecniche, dall'altro dalle prevedibili possibilità di mantenimento nel tempo dei benefici indotti delle terapie effettuate. A scapito di questo obiettivo bisogna considerare i fattori avversi che possono complicare la situazione^{2,3}, quali le difficoltà nel

mantenimento dell'igiene orale domiciliare connesse al deficit collaborativo o alle difficoltà manuali, l'assunzione cronica di farmaci che interagiscono con la salute orale, la presenza di abitudini viziate dovute a deficit motori. Tutti questi elementi devono essere considerati attentamente nella pianificazione terapeutica di questi pazienti. Negli anni si sono sviluppati diversi tipi di tecnologie laser: CO₂, er-

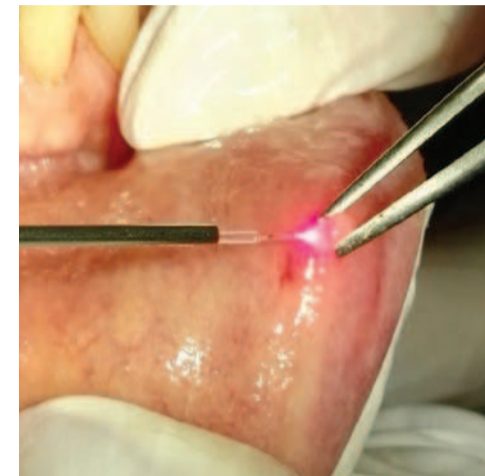


Fig. 3

bio, diodi ed altre. In campo odontoiatrico il laser a diodi è di sicuro quello più utilizzato e rappresenta una valida alternativa alla chirurgia a lama fredda⁴.

> pagina 14

Estrazione dentaria con laser ad Erblio

senza necessità di rimuovere la vecchia protesi

G. Falivene

Introduzione

I laser ad Erblio sono laser allo stato solido il cui mezzo attivo è costituito da un cristallo di Ittrio Alluminio Granato, nel caso dei laser Er:YAG con lunghezza d'onda di 2940 nm, e da un cristallo di Ittrio Alluminio Granato Scandio, per i laser Er:Cr nelle due lunghezze d'onda di 2690 e 2780 nm.

> pagina 16

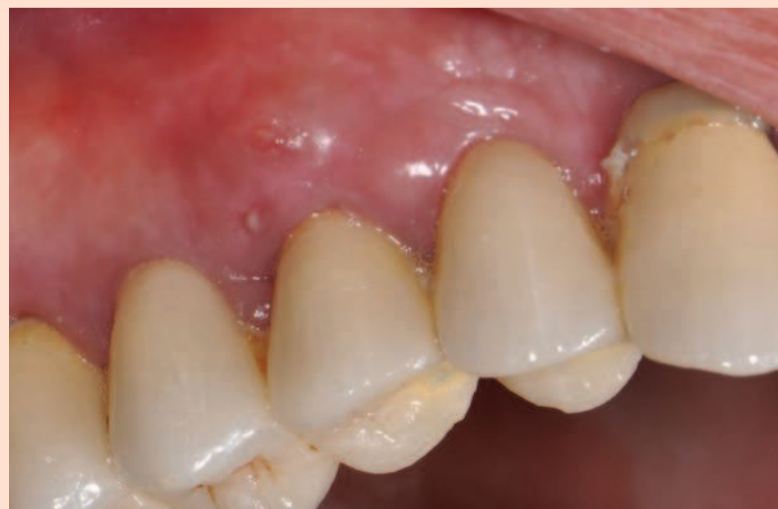

Fig. 1 - Fotografia preoperatoria.

Fotona
choose perfection

LightWalker


Hard and Soft-Tissue Dental Lasers

Trattamento Laser delle Periimplantiti TwinLight®


TwinLight® è un approccio minimamente invasivo per il trattamento delle periimplantiti, che combinando le due migliori lunghezze d'onda laser in campo odontoiatrico (Er:YAG e Nd:YAG), migliora la percentuale di successo della terapia e riduce i tempi di guarigione.



Rimozione del tessuto di granulazione e ablazione dell'osso infetto con Er:YAG.



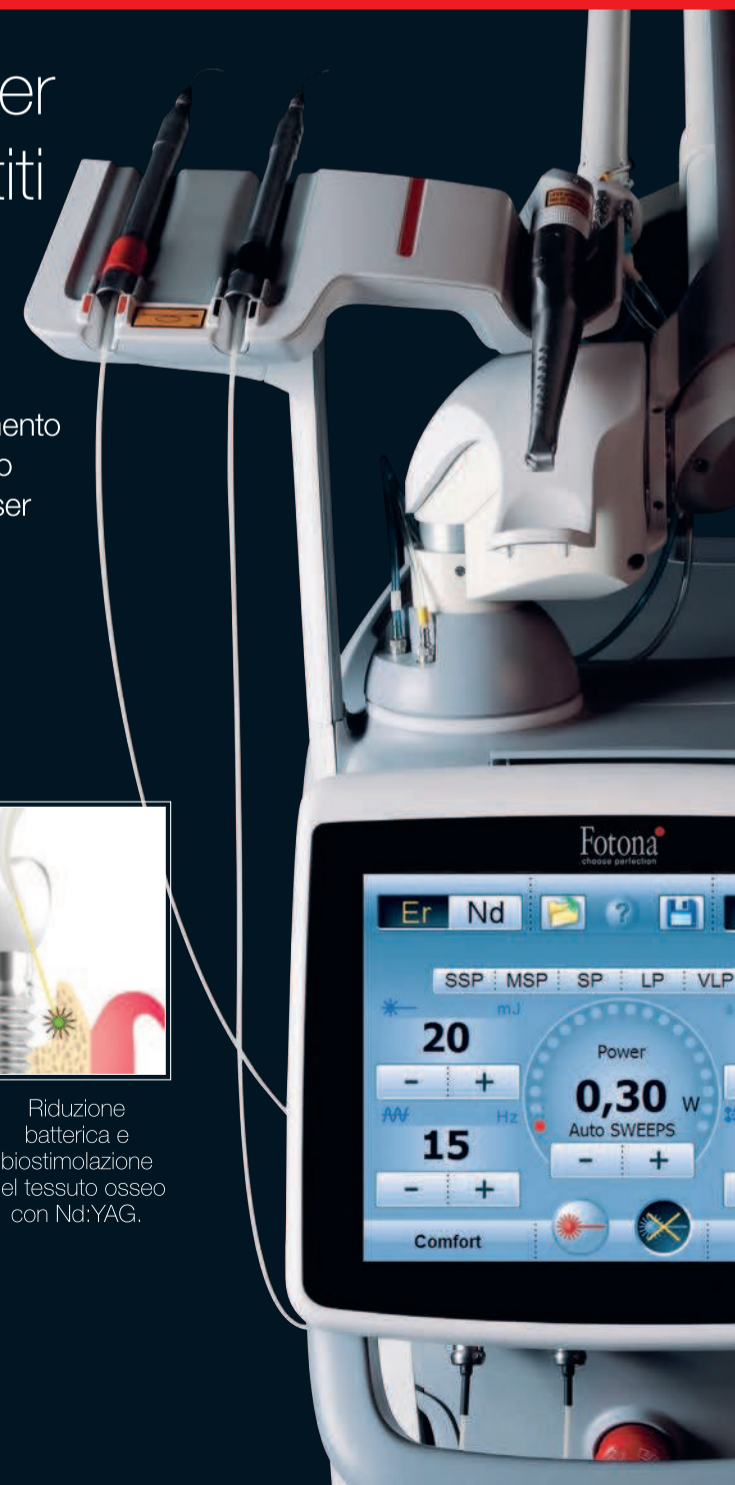Rimozione del biofilm batterico dalla superficie dell'impianto con Er:YAG.



Riduzione batterica e biostimolazione del tessuto osseo con Nd:YAG.

EMMECI
Quattro

EMMECI 4 S.r.l.
Tel. 0521.775337
E-mail info@emmeciquattro.com
www.emmeciquattro.com



Trattamento con laser a diodi in paziente con disabilità psicomotoria

Mucocele delle ghiandole salivari minori

Stefano Parascandolo*, Davide Barbato*, Paola Salerno*, Maurizio Gargiulo**, Umberto Esposito*

* U.O.C. di Odontoiatria, Direttore dott. U. Esposito, AORN Cardarelli, Napoli

** U.O.C. di Chirurgia Maxillo-Facciale, Direttore dott. S. Parascandolo, AORN Cardarelli, Napoli

< pagina 13

I principali vantaggi della chirurgia laser-assistita sono: estrema facilità d'uso, accessibilità, grande precisione e visibilità del campo operatorio, controllo dell'emostasi dovuta all'affinità della radiazione all'emoglobina e non all'azione cauterizzante tipica dell'elettrobisturi. La chirurgia laser-assistita consente un insulto tissutale di basso impatto, consente di evitare la sutura e consente una guarigione rapida⁵⁻⁸. Nel trattamento di pazienti con disabilità psicomotoria non collaboranti questi vantaggi sono indiscutibili ed indispensabili, rendendo la metodica elettiva.

Materiali e metodi

Il mucocele è una patologia di tipo cistico non neoplastica delle ghiandole salivari. L'insorgenza è dovuta ad un accumulo/stravaso mucoso derivante da un'alterazione delle ghiandole salivari minori⁹. La sede più comune è rappresentata dal labbro inferiore e la causa più frequente è dovuta ad un trauma o all'abitudine di mordersi il labbro, evento frequente nei pazienti con disabilità psicomotoria (Fig. 1). Il mucocele si presenta sotto forma di tumefazione cistica di colorito bluastrò, morbida e trasparente che può risolversi spontaneamente. Il colore bluastrò è dovuto alla congestione vascolare, alla cianosi del tessuto superficiale e all'accumulo di liquido al suo interno. Tuttavia la colorazione può variare a seconda della dimensione della lesione, della sua prossimità alla superficie e dall'elasticità del tessuto sovrastante. I mucoceli del labbro sono di solito asintomatici ma a volte possono causare disagio, interferendo con tutte le azioni che coinvolgono le labbra quali la fonazione, la masticazione e la deglutizione. Le opzioni di trattamento sono: escissione chirurgica, marsupializzazione, criochirurgia, vaporizzazione laser ed escissione laser. Nel caso descritto il paziente era portatore di disabilità psicomotoria e non era collaborante. Il trattamento è stato eseguito in sala operatoria, con sedazione cosciente. Previa anestesia loco-regionale si è proceduto all'escissione della lesione e della ghiandola salivare responsabile, al fine di prevenire recidive, impiegando un laser a diodi (in modalità Surgery, con una potenza massima di 7 W e media di 3,5 W, a luce pulsata) (Figg. 2-5).

Al controllo post operatorio, eseguito a 20 giorni, si è osservata la guarigione della ferita. La lesione appariva guarita, senza tumefazione

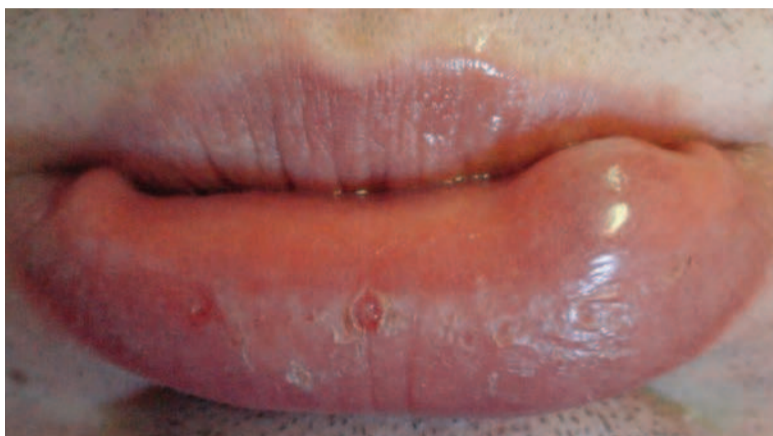

Fig. 1

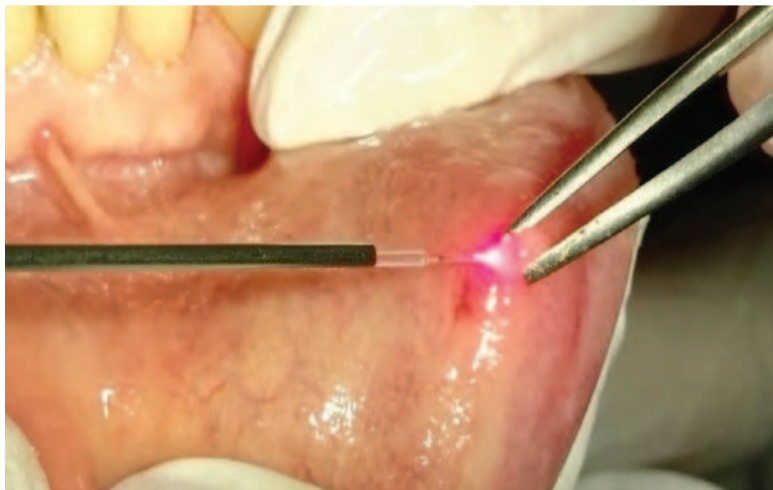


Fig. 3

residua, il paziente ed i familiari riferivano una trascurabile sintomatologia algica. Al follow-up a 6 mesi si osservava guarigione completa della mucosa labiale (Fig. 6).

Discussione

Il trattamento dei pazienti con disabilità richiede attenzioni particolari; essi infatti non collaborano a causa delle proprie limitazioni psico-fisiche e durante l'intervento hanno difficoltà a rimanere immobili a bocca aperta anche a causa dei deficit motori e delle terapie farmacologiche alle quali sono sottoposti. Le ridotte abilità manuali limitano le capacità igieniche della cavità orale, favorendo lo sviluppo di carie, parodontopatie e patologie correlate alla funzione masticatoria. Per questi motivi l'odontoiatria del paziente con disabilità psicomotoria richiede un approccio medico/paziente dedicato, diverso da quello dell'odontoiatria tradizionale.

Considerando quindi i numerosi vantaggi della chirurgia laser-assistita (minime quantità di anestetico, ottima visibilità del campo operatorio, rapida e facile esecuzione, assenza di dolore post-operatorio, rapida guarigione senza esiti cicatriziali), nonostante che i danni tissutali, evidenti nei preparati istologici, appaiano maggiori di quelli della chirurgia a lama fredda¹⁰, nel trattamento delle piccole lesioni

certamente benigne, la differenza diventa trascurabile in rapporto ai benefici soggettivi ed oggettivi, aumentando la compliance da parte di questi pazienti.

Conclusioni

La lesione è guarita senza complicanze e al un follow-up a 6 mesi non è stata osservata alcuna recidiva. L'utilizzo del laser ha mostrato i seguenti vantaggi:

- minime quantità di anestetico;
- ottima visibilità del campo operatorio;
- rapida e facile esecuzione;
- rapida guarigione chirurgica senza esiti cicatriziali;
- nessun dolore post-operatorio.

Pagina a cura di Luigi Grivet Brancot

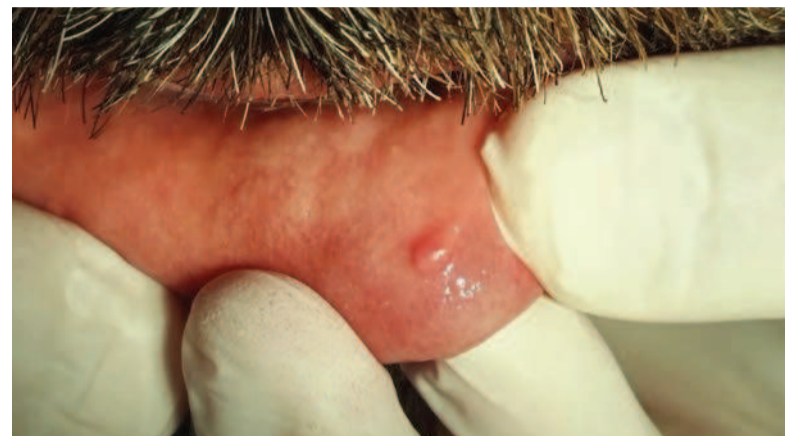

Fig. 2

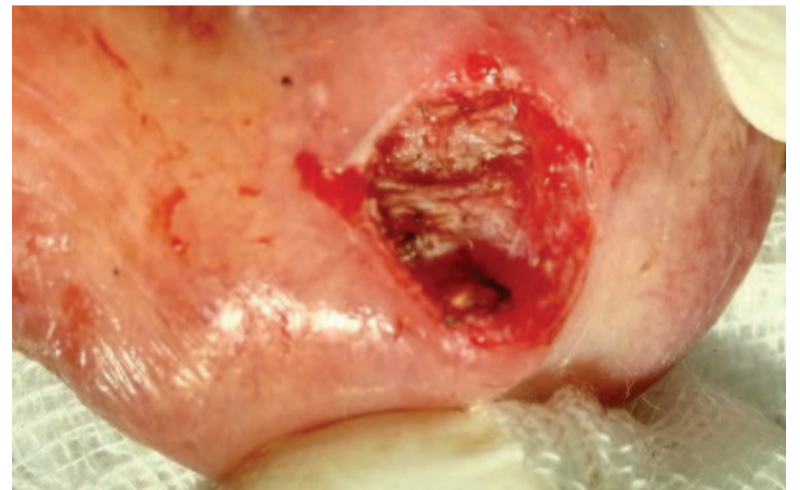

Fig. 4

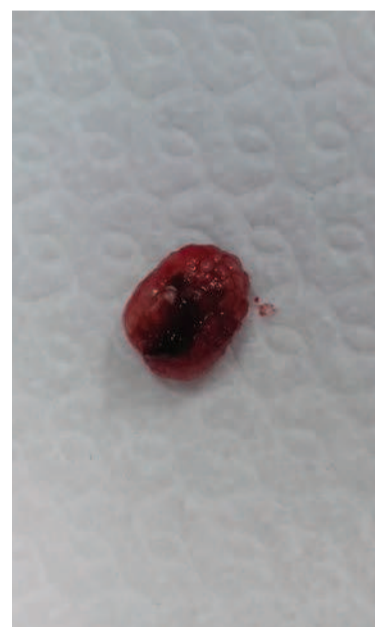

Fig. 5

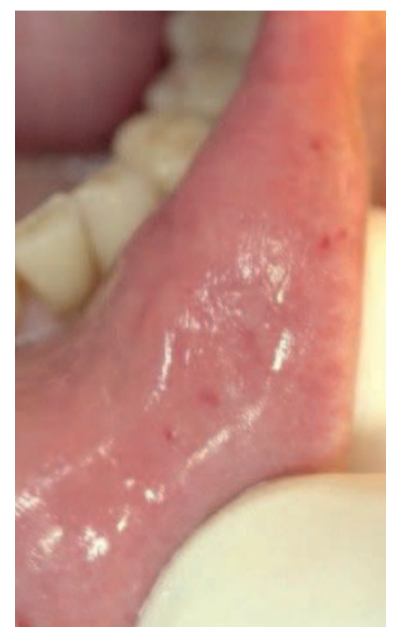

Fig. 6


bibliografia

1. Edwards N. Dentistry and disability. N.Y. State Dent 1. 2001 oct; 67 (8): 26-30.
2. Scully C, Kilmar N. DentiS1lyfor those required special care. Prim Dent Care 2003 Jan; 10(1): 17-22.
3. Grndy MC, Shaw L, Hamilton DV. An illustrated Guide to dental carefor the medically compromised patients. Wolfe 1993.
4. Pirnat S. Versatility of an 810 nm diode laser in dentistry: An overview. J Laser Health Acad. 2007;4:1-9.
5. Vescovi P, Del Vecchio A, Manfredi M, Fornaini C, Tenore G, Romeo U: The use of laser for treatment of oral mucosal diseases. Dental Cadmos 2009. VOL 77; NUMB 10, page(s) I-XVII.
6. Tuncer I, Ozcakir-Tomruk C, Sencift K, Cöglöglu S: Comparison of conventional surgery and CO2 laser on intraoral soft tissue pathologies and evaluation of the collateral thermal damage. Photomed Laser Surg2009.August; 27(4):683-7.
7. Fornaini C, Rocca JP, Bertrand MF, Merigo E, Nammour S, Vescovi P: Nd:YAG and Diode laser in the surgical management of soft tissues related to orthodontic treatment. Photomed and Laser Surg2007;25:581-92.
8. Goharkhay K, Moritz A, Wilder-Smith P. et al. Effects on oral soft tissue produced by a diode laser in vitro. Lasers Surg Med. 1999;25:401-406.
9. Boneu-Bonet F, Vidal-Homs E, Maizcurrana-Tornil A, González-Lagunas J. Submaxillary gland mucocele: Presentation of a case. Med Oral Patol Oral Cir Bucal 2005;10:180-4.
10. Romeo U, Del Vecchio A, Ripari F et al., "Effects of different laser devices on oral soft tissues: an "in vitro" experience," Journal of Oral Laser Applications, vol. 7, no. 3, pp. 155-159, 2007.

GEMINI[®]

810 + 980 DIODE LASER

**20 WATT
DI POTENZA
SUPER
PULSATA**



**LUNGHEZZA D'ONDA DUALE.
UNICO NEL SUO GENERE.**



Guarda il Video



/ultradentitalia

Ultradent Italia Srl - Via G.L. Bernini, 7 20094 Corsico (MI) - N. Verde 800 830 715 - www.ultradent.com/it

ULTRADENT
PRODUCTS, INC.

Estrazione dentaria con laser ad Erblio

senza necessità di rimuovere la vecchia protesi

Gennaro Falivene*

* Università degli Studi di Napoli "Federico II"

< pagina 13

Il bersaglio principale di questi laser è rappresentato dall'acqua e dall'idrossiapatite presente nei tessuti, caratteristica che ne consente l'utilizzo sia per il trattamento dei tessuti molli, la cui percentuale di acqua è circa l'80% sia per il trattamento dei tessuti duri quali smalto, dentina ed osso.

L'ablazione dei tessuti si ottiene grazie all'effetto Fotomeccanico (onde d'urto - effetto foto acustico - formazione di plasma). Grazie all'elevato assorbimento da parte dell'acqua il raggio laser penetra superficialmente nei tessuti (0,1 fino a 0,8 mm) garantendone in maniera precisa la rimozione strato dopo strato con un minimo rialzo termico.

Ruolo fondamentale è, inoltre, quello dello spray aria/acqua coassiale alla luce laser, sia per quanto concerne l'efficacia ablativa sia per impedire il surriscaldamento dei tessuti trattati.

La microimplosione, infatti, delle molecole di acqua dello spray genera onde d'urto che favoriranno la rimozione meccanica dei tessuti colpiti.

Il raffreddamento costante generato dall'acqua dello spray è fondamentale nell'ablazione dei tessuti duri. Se, infatti, immaginassimo di lavorare senz'acqua la sequenza di impulsi porterebbe dapprima alla disidratazione dei tessuti e, successivamente, alla fusione dell'idrossiapatite.

Tutte queste caratteristiche fanno dei laser ad Erblio uno strumento molto versatile che ne permette l'utilizzo in una vasta gamma di applicazioni cliniche in Odontoiatria che si estendono dall'endodonzia alla conservativa, alla chirurgia dei tessuti molli, ma anche alla decontaminazione parodontale e periimplantare (effetto idrocinetico). Proprio per queste peculiarità il laser ad erblio può essere impiegato anche per la chirurgia odontoiatrica e per le avulsioni di denti in inclusione parziale o totale. Numerosi studi di letteratura hanno infatti mostrato che, a fronte di tempi leggermente più lunghi, l'utilizzo dei laser ad erblio nelle osteotomie e nelle avulsioni dentarie determina guarigioni più veloci accompagnate da postumi meno rilevanti, minore edema e dolore post-operatorio. L'assenza di vibrazioni, la maggiore precisione di taglio, il controllo costante durante le fasi di ablazione, le capacità decontaminanti e biostimolanti e l'assenza di postumi fanno perciò del laser ad Erblio uno strumento di assoluto valore nella chirurgia odontoiatrica.

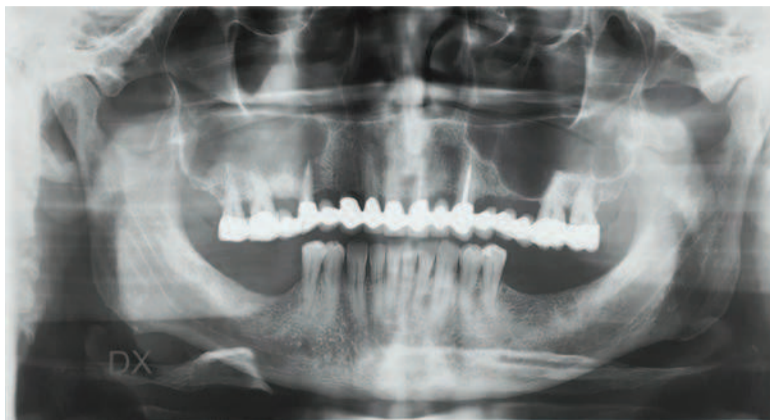

Fig. 2 - OPT preoperatoria.

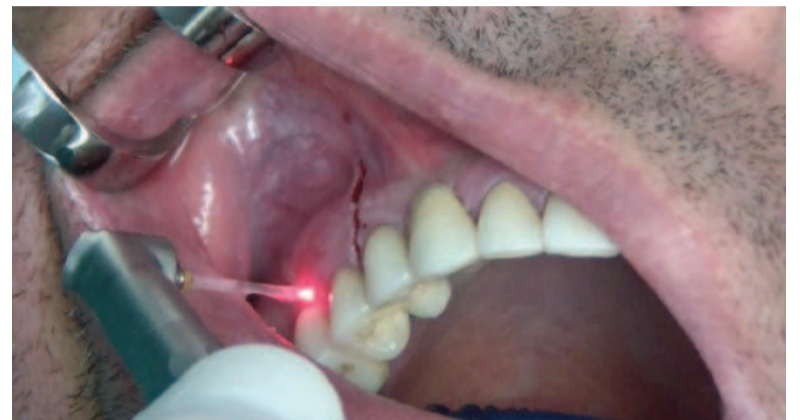
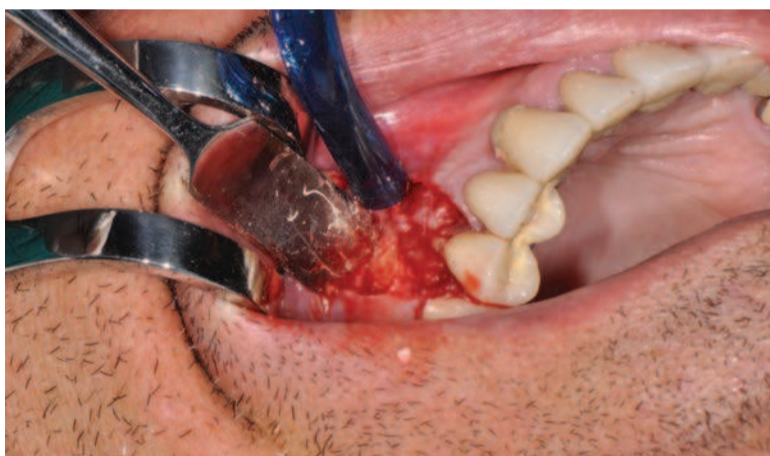
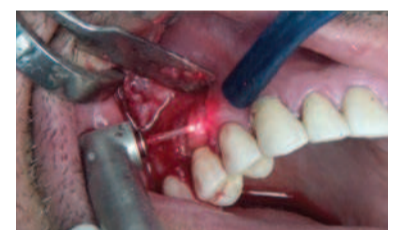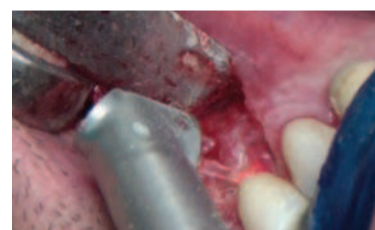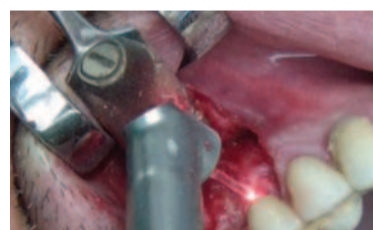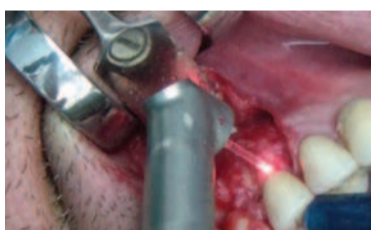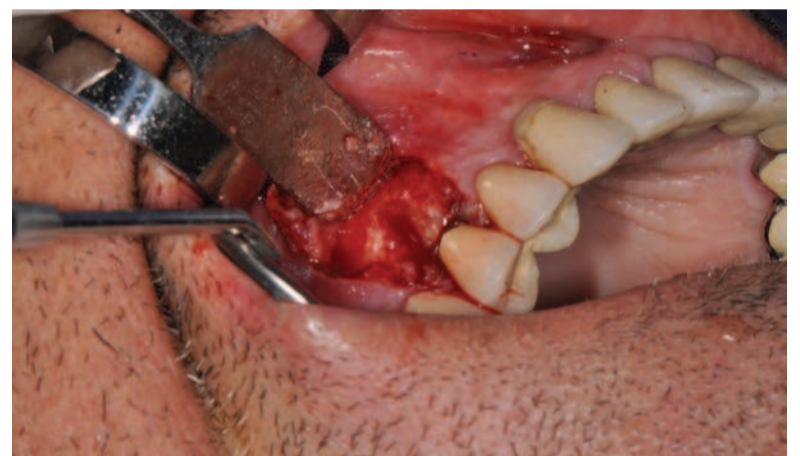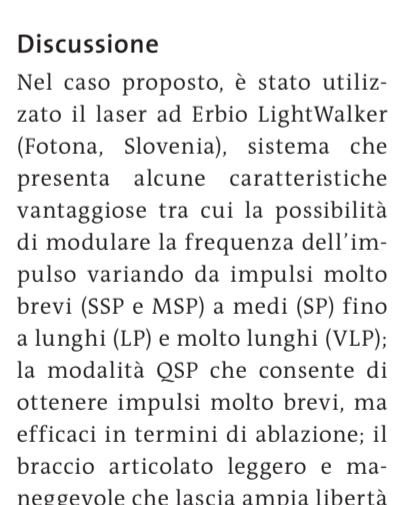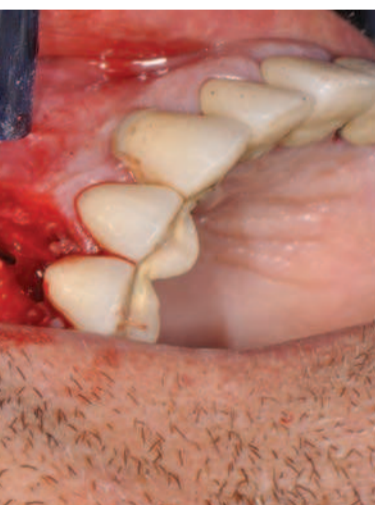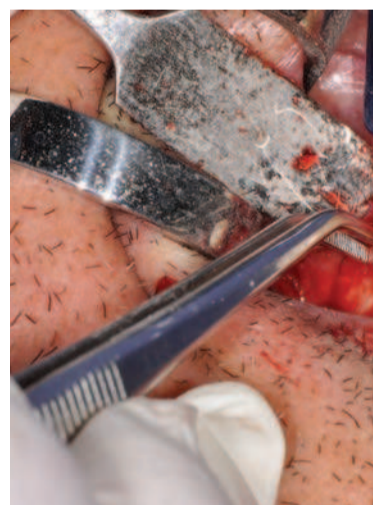
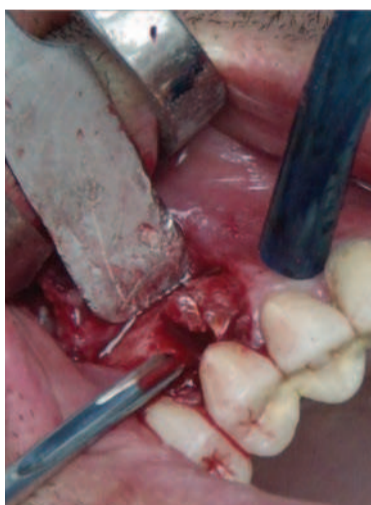Fig. 3 - Apertura di un lembo a spessore totale con laser ad Erblio.



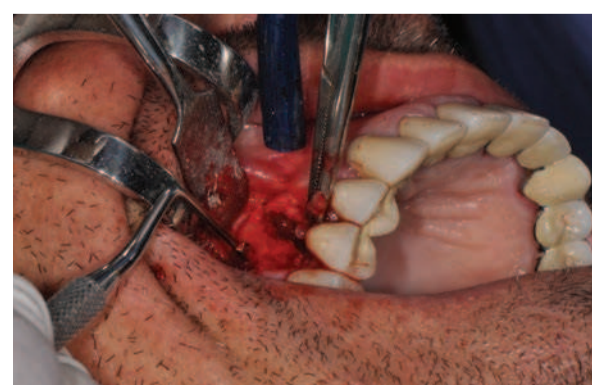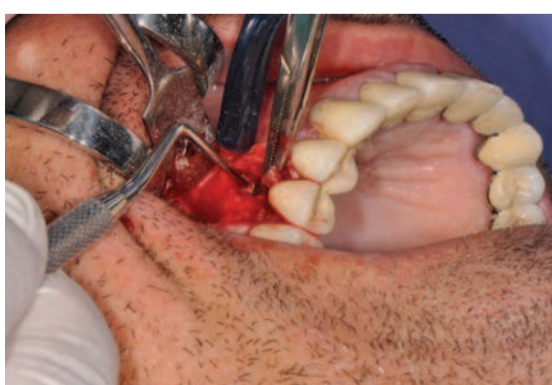Figg. 4, 5 - Situazione dopo apertura e scollamento del lembo.



Figg. 6 - 9 - Sezione corono-radicolare e regolarizzazione del profilo osseo con laser ad Erblio



Figg. 10, 11 - Rimozione della radice.



Figg. 12, 13 - Rimozione del tessuto infetto.

Discussione

Nel caso proposto, è stato utilizzato il laser ad Erblio LightWalker (Fotona, Slovenia), sistema che presenta alcune caratteristiche vantaggiose tra cui la possibilità di modulare la frequenza dell'impulso variando da impulsi molto brevi (SSP e MSP) a medi (SP) fino a lunghi (LP) e molto lunghi (VLP); la modalità QSP che consente di ottenere impulsi molto brevi, ma efficaci in termini di ablazione; il braccio articolato leggero e maneggevole che lascia ampia libertà di movimento all'operatore.

Dopo aver aperto un lembo nei tessuti molli, grazie ad una costante ed attenta modulazione dei parametri di lavoro, abbiamo sezionato e separato la radice dentaria dalla sua porzione intracoronale, rimosso il tessuto granulomatoso, decontaminato la cavità residua. Quindi si è provveduto alla rigenerazione tissutale con innesto di PRF-Block e di membrane di L-PRF prima della sutura finale (Figg. 1-23).

> pagina 17

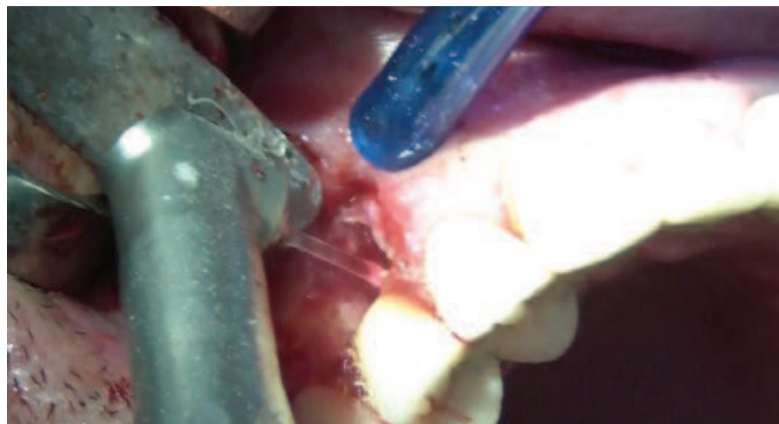

Fig. 14, 15 - Decontaminazione e pulizia della cavità residua.

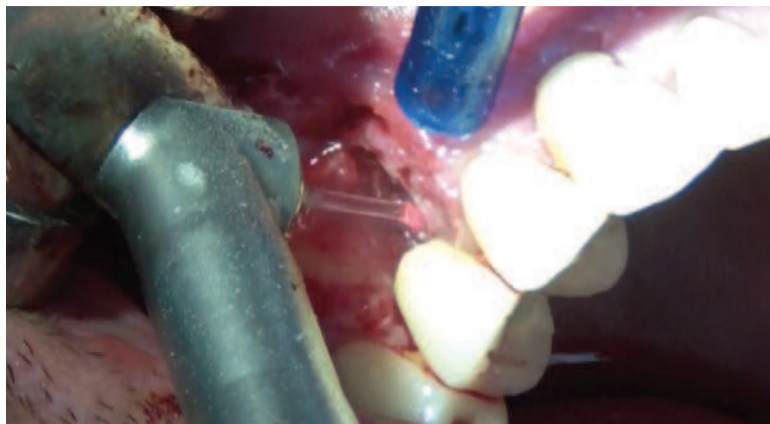

Fig. 16 - Cavità residua dopo il trattamento laser.

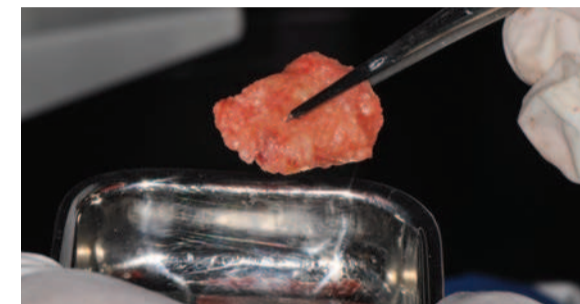
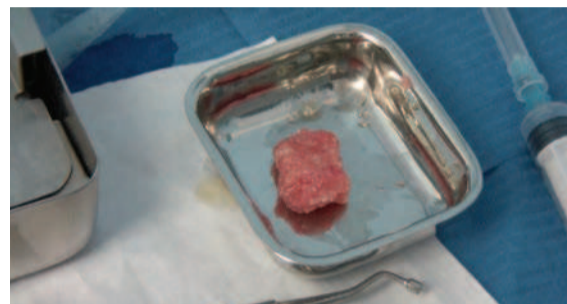
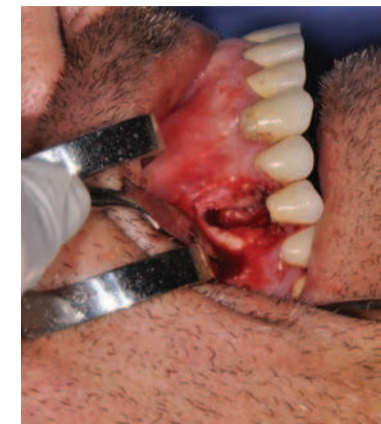


Fig. 17 - Preparazione delle membrane di L-PRF.

Fig. 18 - Preparazione del PRF-Block.

Fig. 19 - PRF Block (biomateriale plastico facilmente modellabile ed adattabile).

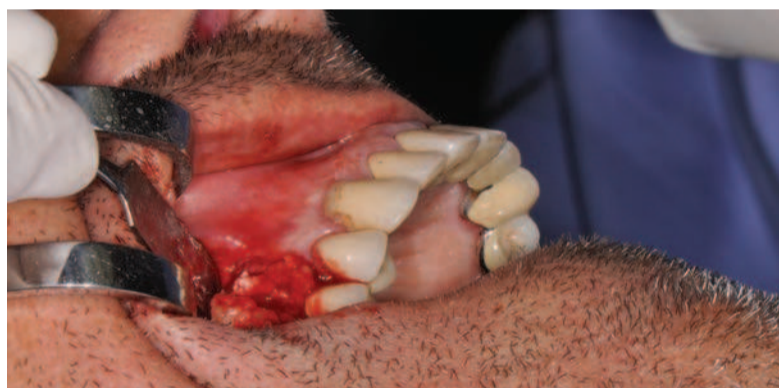

Fig. 20 - Innesto del PRF-Block.

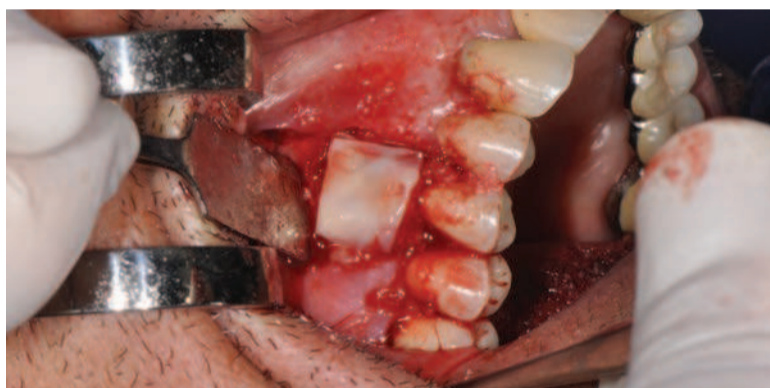

Fig. 21 - Copertura con membrane di L-PRF.

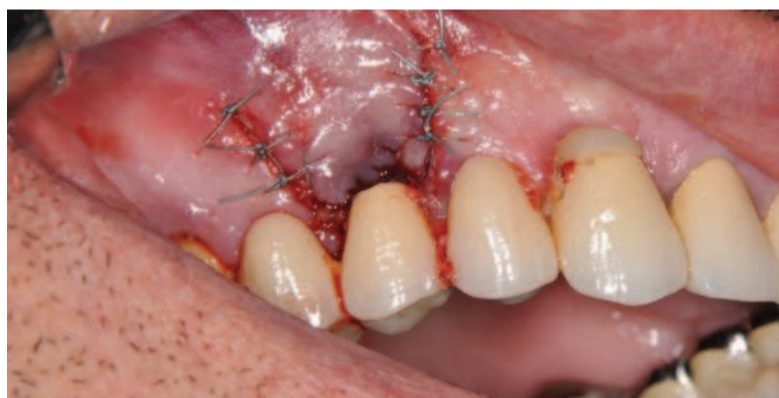

Fig. 22 - Sutura con punti non riassorbibili 5.0 e 3.0

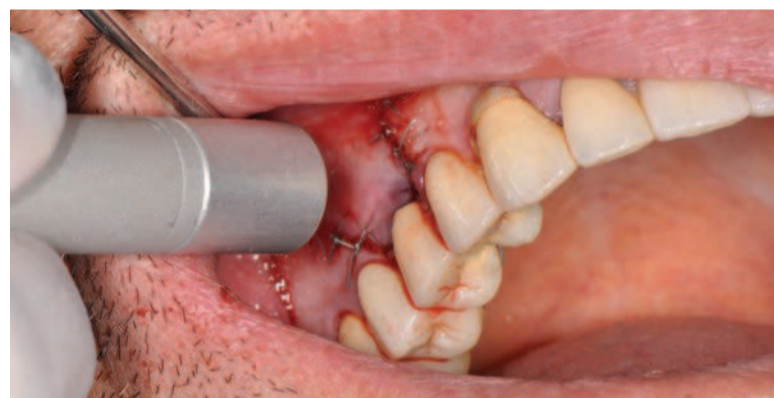

Fig. 23 - LLLT (Low Level Laser Therapy).

< pagina 16

Al termine del trattamento è stata effettuata una seduta di L.L.L.T. (Low Level Laser Therapy) alla dose di 6 J/cm² (Fig. 23). Il paziente ha riferito di non avere avuto postumi nei giorni successivi all'intervento (no dolore no gonfiore) (Figg. 24-30).

Il Laser ad Erbio consente un approccio minimamente invasivo sia per il trattamento dei tessuti molli che duri, utilizzato in maniera corretta garantisce efficacia ablativa, minimo surriscaldamento dei tessuti, guarigioni veloci e minori complicanze post-operatorie.

Parametri

- Apertura lembo: Punta conica 16/06 - Energia 200 mJ - Frequenza 15 Hz - Potenza media 3 W - Modalità operativa SSP
- Sezione corono radicolare: Punta cilindrica 12/1.0 - Energia 200 mJ - Frequenza 20 Hz - Potenza media 4 W - Modalità operativa VSP
- Decontaminazione e rimozione tessuto di granulazione: Punta cilindrica 12/1.0 - Energia 150 mJ - Frequenza 15 Hz - Potenza media 2.25 W - Modalità operativa MSP
- LLLT: Laser 980 nm - Potenza 100 mW - CW movimento a scanning lento - Dose 6 J/cm².

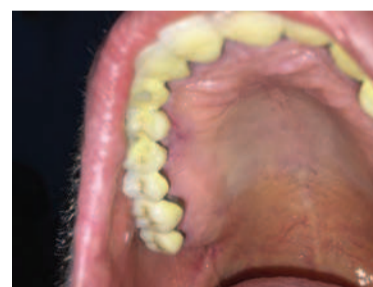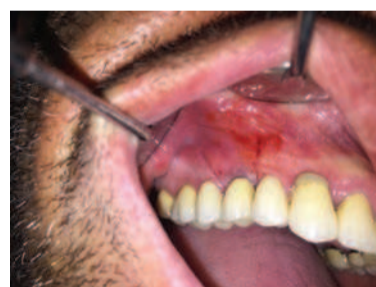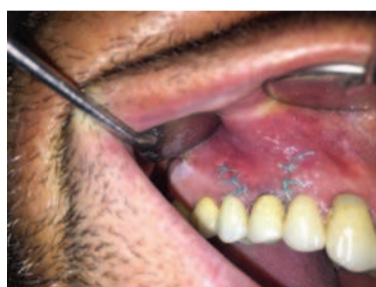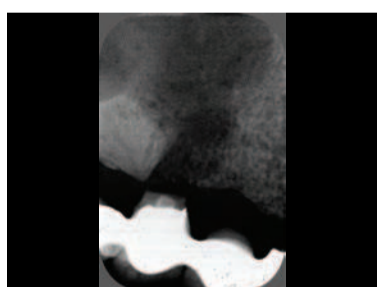


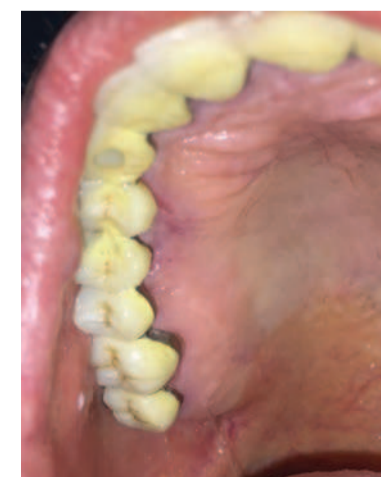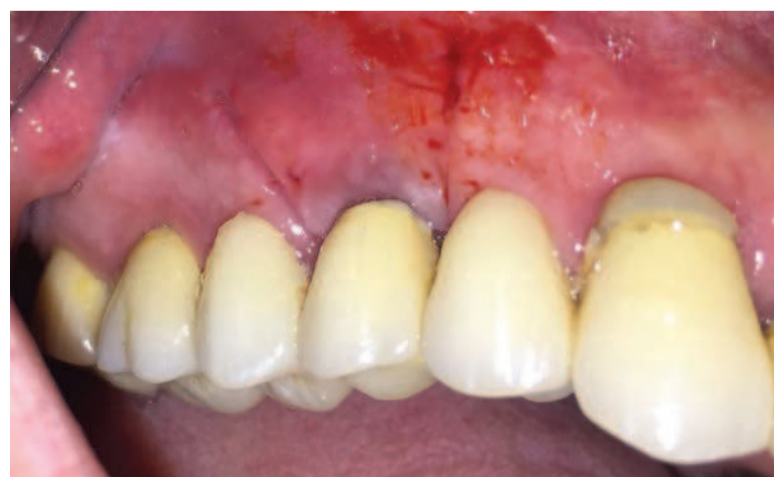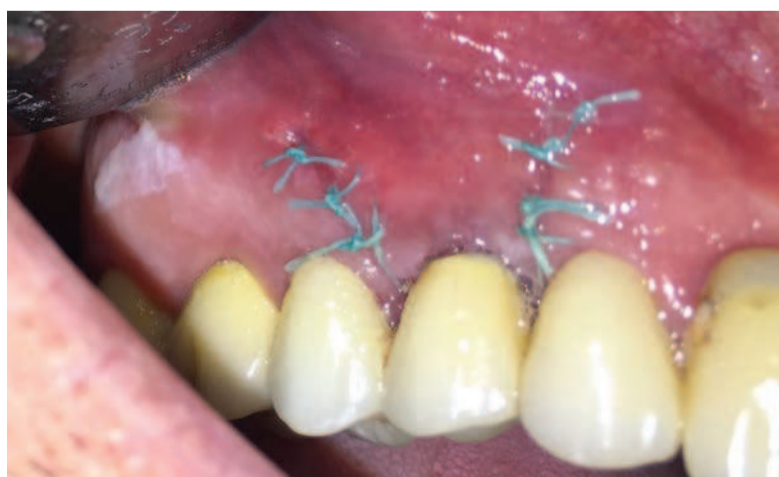Fig. 24 - Rx endorale post operatoria.

Figg. 25-27 - Dopo 1 settimana alla rimozione delle suture.



Figg. 28-30 - Immagini ritagliate.

ULTRADENT

Laser a diodi con lunghezza d'onda duale

GEMINI 810 + 980 è il nuovo laser a diodi per tessuti molli lanciato qualche mese fa dalla Ultradent Products Inc.

La potenza super pulsata con il picco di 20 watt del laser GEMINI e la breve durata degli impulsi permettono ai tessuti molli di raffreddarsi velocemente durante la procedura, evitando carbonizzazioni e stress termici e garantendo allo stesso tempo, velocità ed efficacia del taglio ed una guarigione più rapida dei tessuti.

GEMINI garantisce maggiore versatilità clinica: la lunghezza d'onda duale combina, infatti, l'assorbimento della melanina alla lunghezza d'onda di 810 nm con l'assorbimento ottimale dell'acqua alla lunghezza d'onda di 980 nm.

Il laser, tuttavia, può essere utilizzato anche selezionando singolarmente le lunghezze d'onda 810 nm o 980 nm.



Il display trasparente ed elettroluminescente conferisce inoltre al nuovo laser a diodi, un design elegante ed innovativo che, unitamente alla semplice interfaccia utente, rendono questo laser unico nel suo genere. GEMINI è dotato di un comodo pedale senza fili e funziona a batteria per un pratico spostamento da un riunito all'altro ed ha 19 procedure pre-impostate per le quali automaticamente il laser fornisce l'ottimale impostazione di potenza e impulsi. I parametri delle procedure pre-impostate possono essere tuttavia personalizzati dall'utente. Per una facile sterilizzazione, il manipolo è autoclavabile, oltre essere dotato di illuminazione della punta, e le punte, disponibili attivate da 5 mm e non attivate da 7 mm, sono monouso.

È disponibile un servizio di assistenza da remoto per l'aggiornamento del software e per un primo livello di diagnosi del laser, riducendo così tempi e costi di assistenza.

Per maggiori informazioni:
Ultradent italia Srl
800 830 715
info@ultradent.it
www.ultradent.com/it

GEMINI™

Giovanni Olivi

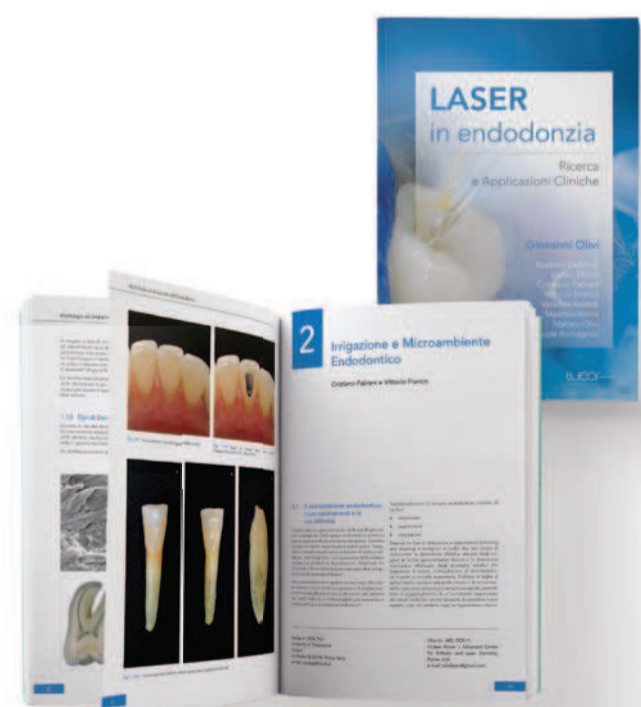Roeland De Moor
Enrico DiVito
Cristiano Fabiani
Vittorio Franco
Vasilios Kaitsas
Maarten Meire
Matteo Olivi
Ercole Romagnoli

LASER in endodonzia

Ricerca e Applicazioni Cliniche

40
CREDITI
ECM

ACQUISTALO ORA! 170€



Per maggiori informazioni chiamare lo 011 3110675 o scrivere a: info@tueorservizi.it

tueor SERVIZI
marketing & comunicazione

Laser a Erbio Pluser

Pluser: L'odontoiatria 4.0 nel mondo è made in Italy

Pluser è l'apparecchio medico ad altissimo contenuto tecnologico, che proietta nel futuro lo studio odontoiatrico tradizionale. Utilizzare Pluser vuol dire offrire ai propri pazienti un'esperienza unica: minore dolore, interventi più rapidi, riduzione dell'impiego di anestetico, guarigioni veloci e senza sgradevoli effetti collaterali. Sia che si tratti di interventi chirurgici avanzati o della quotidiana routine, Pluser assicura all'operatore ed ai pazienti efficacia, efficienza e velocità di intervento.

Caratteristiche

Pluser sfrutta la tecnologia per rendere l'impiego facile, intuitivo ed efficiente. Il nuovo software proXimo progettato sulla piattaforma Android permette al clinico di selezionare in modo semplice il trattamento richiesto, scorrendo il menù a carosello. L'ampio e orientabile display da 10,1", l'operatore avrà sotto controllo e ben visibili tutti i parametri operativi.

Pluser trova un ampio impiego in Odontoiatria. L'elevata potenza del laser ad Erbio consente di rimuovere velocemente le carie, preparare la cavità in assenza totale di vibrazioni, senza contatto con il dente, senza dolore e assicura un notevole risparmio di tessuto sano, evitando la formazione nel dente di microfessure, che ne indebolirebbero la struttura.

In endodonzia deterge dallo smear layer e decontamina le pareti dentinali, rimuove il biofilm batterico grazie all'effetto fotoacustico generato dal laser in modalità onda quadra.

Nella chirurgia mucogengivale permette una vaporizzazione del tessuto veloce, con un perfetto controllo del sanguinamento, senza nessun danno termico e guarigioni molto rapide.

Nella chirurgia osseoresettiva è uno strumento che permette interventi accurati, rapidi, precisi, lasciando inalterate le proprietà biologiche dell'osso residuo, senza creare necrosi o denaturazione della matrice proteica.

Trova un impiego sicuro ed efficace anche nella terapia delle lesioni erpetiche o aftose e nella desensibilizzazione. Grazie alla piattaforma Android e al Wi-Fi direct, Pluser è sempre connesso alla rete per dare il massimo del supporto. I protocolli clinici sono continuamente aggiornati alle ultime ricerche degli Opinion Leader o apparse in letteratura.

È possibile inoltre consultare una vasta scelta di video tutorial e di procedure step by step per rendere ancora più semplici e sicuri gli interventi. Il servizio di assistenza Doctor Smile potrà comunicare in tempo reale con l'apparecchiatura ed eseguire una rapida diagnosi, intervenendo tempestivamente per la soluzione di qualunque problema.

La sorgente laser è stata progettata per emettere due diverse tipologie di impulso: gaussiano, per applicazioni in Odontoiatria e quadro, per le applica-

zioni in dermatologia estetica.

La trasmissione dei fotoni avviene con una guida d'onda flessibile e robusta.

Pluser è una piattaforma multidisciplinare che consente numerose applicazioni in ambito odontoiatrico ed estetico. È dotato di un'ampia gamma

di manipoli: BOOST, a 90° e diritto per l'Odontoiatria, Full Field e Fractional per la dermatologia. Con un rapido tocco è possibile selezionare tra dentale ed estetico l'operatività desiderata. L'interfaccia intuitiva mostrerà le applicazioni disponibili ed il manipolo

giusto da adottare.

Il sistema easy-click consente di sostituire il manipolo più idoneo, tramite raccordo rapido, evitando lungaggini operative e perdite di tempo.

FEEL THE DIFFERENCE: TRY PLUSER!

Via dell'Impresa, 1
36040 Brendola (VI) Italy
T +39 0444.349165
F +39 0444.349954
info@doctor-smile.com

Doctor Smile

FEEL THE DIFFERENCE

SCEGLI LA TECNOLOGIA **LASER**
PER LA SERENITÀ DI OGNI PAZIENTE



pluser
LASER, FASTER, BETTER.

Multifunzione

evoluzione tecnologica e semplicità d'uso: ecco il nuovo software proXimo® su piattaforma Android, con un rapido touch selezioni il trattamento preimpostato da adottare: modalità gengiva, dente e osso...nessun problema con Pluser!

Ampia gamma di manipoli

l'estesa gamma di manipoli ti accompagnerà in ogni applicazione con semplicità ed efficacia: ora sei libero di scegliere quello più appropriato ad ogni trattamento

MagicARM

decidi la posizione ottimale per agevolare e rendere confortevole il tuo intervento: quando l'ergonomia e il design si integrano in un'esperienza di lavoro unica

Easy-click

con un semplice tocco puoi sostituire il manipolo più idoneo al tuo utilizzo, dal dentale all'estetico...perché la velocità nello studio dentistico moderno fa la differenza!

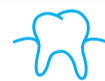Wi-Fi Direct

l'indispensabile connessione wi-fi per essere sempre aggiornati e per ottenere gli ultimi protocolli clinici live, video tutorial e l'assistenza service 24h. Pluser ti offre il massimo supporto ovunque!



TRATTAMENTO DELLE CARIE

PLUSER ablate la carie con la sola luce laser, senza contatto con il dente, senza il sibilo della turbina e, con la possibilità di gestire potenza e frequenza, senza l'impiego di anestetico, riducendo così lo stress dei pazienti.



CHIRURGIA GENGIVALE

PLUSER consente di eliminare o ridurre il quantitativo di anestetico, di operare senza carbonizzazione, danno termico né sanguinamento. Evita le suture, garantisce un comfort post operatorio senza farmaci e una guarigione senza retrazioni cicatriziali.



CHIRURGIA OSSEA

PLUSER permette una rimozione dell'osso in modo rapido e preciso, con margini della breccia ossea più accurati rispetto a quelli ottenuti tramite strumenti rotanti. Mantiene invariata la temperatura del tessuto bersaglio, garantendo il rispetto delle proprietà biologiche dell'osso residuo.



DERMATOLOGIA ESTETICA

PLUSER è dotato di software e accessori specifici quali il manipolo Full Field, per trattare le lesioni cutanee, oppure lo scanner frazionato e manipolo frazionato per effettuare trattamenti di fotoringiovanimento.



NO STRESS TECHNOLOGY



doctor-smile.com
info@doctor-smile.com



La forza sta nella semplicità.

Il nuovo riunito odontoiatrico Mavi di IDEM convince in ogni suo singolo dettaglio. Nulla è di troppo. E quello che offre si contraddistingue per la qualità: selezionati e sofisticati componenti, realizzati da rinomati costruttori, che hanno saputo imporsi con successo nell'impiego pratico. E in più: Mavi è incredibilmente facile da utilizzare, richiede bassi costi di manutenzione e – grazie alla sua struttura modulare – è anche ampliabile senza problemi.

Grazie alla faretra con sistema oscillante, gli strumenti sono ben bilanciati e leggerissimi da maneggiare.

Il braccio porta-strumenti si muove con agilità e scorrevolezza, cosicché gli strumenti possono essere posizionati senza sforzo.

La morbida imbottitura si adatta al corpo del paziente: perfetto comfort, senza alcun punto di pressione, anche in caso di prolungate sedute.

Facile e rapida regolazione: il poggiatesta può essere posizionato manualmente in modo ottimale in pochi secondi.

La tavoletta assistente è realizzata in modo chiaro e ben strutturato. E – grazie a tubi d'aspirazione molto flessibili – è estremamente robusta e poco soggetta a usura.

Lavabile in lavastoviglie: la sputacchiera in ceramica d'alta qualità può essere staccata senza problemi per la pulizia.

 **CURADEN**
SWISS
ERGONOMICS

mavi



curaden

 BETTER HEALTH FOR YOU

IDEM Export Division
Curaden AG
Amlehnstrasse 22
CH-6010 Kriens
Switzerland
idem@curaden.ch
www.idemriuniti.it

IDEM production
New Idem s.r.l. – Riuniti dentali.
Via per Cascina Rogorino, 1
Gessate (Mi)
Italy

SIMIT DENTAL

R2C™ Dentsply Sirona

La soluzione di trattamento integrata “dalla radice alla corona”

Con il suo nuovo brand R2C (The Root to Crown Solution), Dentsply Sirona offre una soluzione di trattamento integrata che supporta il clinico in ogni passaggio, dal trattamento canalare radicolare al restauro finale. Il trattamento risulta efficiente, i risultati sono affidabili e gli esiti clinici sono positivi e precisi.

Il successo del trattamento endodontico comprende la gestione attenta ed appropriata di numerosi step: preparazione del canale, disinfezione, irrigazione ed otturazione. In realtà, il trattamento è pienamente completato solo se il canale radicolare aperto viene sigillato con un restauro coronale equiparabile ad una “cura adeguata dalla radice alla corona”.

L'idea che questi due aspetti del trattamento complessivo – la parte endodontica e quella conservativa – siano determinanti per il successo del trattamento non ha solo una base logica: è stato dimostrato. Uno studio di Ray e Trope, ad esempio, ha evidenziato che il tasso di successo per denti con una buona otturazione canalare radicolare ma con uno scarso restauro coronale scende dal 90% fino al 44%. In una revisione sistematica e in successive meta-analisi, Gillen e colleghi hanno dimostrato che i migliori risultati clinici dipendono sia dal trattamento endodontico che dal restauro post-endodontico².

Partendo da questi presupposti, le divisioni Dentsply Sirona Endodontics e Dentsply Sirona Restorative hanno realizzato R2C, una soluzione integrata che supporta il clinico nel processo endodontico e restaurativo.

R2C fornisce un percorso guidato fino al successo clinico grazie all'interazione di materiali e strumenti endo-conservativi altamente performanti, che incorporano l'esperienza e la conoscenza high-tech di Dentsply Sirona.

In questo modo il clinico potrà finalmente avere il pieno controllo di ogni passaggio procedurale, dall'apertura della cavità alla creazione meccanica del glide path, dalla preparazione ed otturazione del canale radicolare fino alla realizzazione di un restauro diretto o indiretto.

Per coloro che desiderano introdurre la soluzione R2C nella propria pratica quotidiana, è stato pianificato un ampio calendario formativo, che prevede conferenze teoriche e corsi teorico-pratici in tutto il territorio italiano.

Ogni evento sarà tenuto da Trainer certificati da Dentsply Sirona, utilizzatori della soluzione R2C, costantemente aggiornati ed in grado di trasferire conoscenze e compe-

tenze pratiche immediatamente fruibili nell'attività quotidiana, stabilendo con il partecipante un confronto costruttivo da professio-

nista a professionista. Sul sito www.simitdental.it è possibile visualizzare il calendario completo ed aggiornato.

Note:

- 1 Ray HA, Trope M. (1995). Periapical status of endodontically treated teeth in relation to the technical quality of the root filling and the coronal restoration. *Int Endod J*, 28,12-18.
- 2 Gillen BM, Looney SW, Gu LS, et al. (2011). Impact of the quality of coronal restoration versus the quality of root canal fillings on the success of root canal treatment: a systematic review and meta-analysis. *J Endod*, 37(7), 895-902.

R2C™

The Root to Crown Solution

Le nuove procedure **Dentsply Sirona** in ambito endodontico-conservativo per raggiungere eccellenti risultati in termini di estetica-funzionalità e prognosi dell'elemento trattato. I relatori illustreranno protocolli operativi semplici ben codificati, valutando indicazioni e limiti di ciascuna tecnica. L'obiettivo è fornire competenza e conoscenze pratiche immediatamente fruibili nell'attività quotidiana.

+
**WE
KNOW
ENDO.**



Argomenti trattati

Tips & Tricks per affrontare con successo le fasi del **trattamento endodontico** e del **restauro post-endodontico**:

- **Glide Path** con strumenti NiTi meccanici ProGlider® - WaveOne® Gold Glider
- **Sagomatura** con i nuovi strumenti a movimento continuo ProTaper Next® e a movimento reciprocante WaveOne® Gold di nuova generazione con l'utilizzo del micromotore cordless X-Smart IQ™
- **Otturazione** tridimensionale con l'uso di Thermafil® e/o GuttaCore™ Pink.
- **Ricostruzione** del dente trattato mediante l'utilizzo di SDR® flow+ e ceram.X® Universal. Restauri diretti ed indiretti con i sistemi certificati Endo-Resto System e Core&Post System.

Scegli la città a te più vicina e partecipa ai nostri corsi

Pordenone, 4 ottobre

Brindisi, 7 ottobre

Catania, 14 ottobre

Modena, 28 ottobre

Milano, 5-28 ottobre

Buccinasco (MI), 9 ottobre

Pavia, 21 ottobre

... e molti altri!

Brescia, 6 ottobre

Prato, 10 ottobre

Salerno, 21 ottobre

Scopri le altre date e città di tutti i corsi R2C organizzati sul nostro sito www.simitdental.it sezione "calendario corsi e congressi"

Viterbo, 7 ottobre

Voghera (PV), 13 ottobre

Lecce, 28 ottobre

Follow us on
Facebook

THE DENTAL
SOLUTIONS
COMPANY™

**Dentsply
Sirona**
Endodontics

Powered By
SIMIT
ENDO