

Heute mit
IDS 2009 Special

DENTAL TRIBUNE

The World's Dental Newspaper · German Edition

LEIPZIG, 24. MÄRZ 2009


ANZEIGE

HCH Dentin-Versiegelungsliquid

Cu-dotierte Tiefenfluoridierung schützt Kavität und Stumpf


Sekundärkaries in Randspalten führt häufig zu Problemen. Immer mehr Zahnärzte setzen deshalb auf die Cu-dotierte Tiefenfluoridierung mit Dentin-Versiegelungsliquid. Für höchsten Schutz vor Karies, Sekundärkaries und Kariesrezidiven.

- **hochwirksam gegen Sekundärkaries**
- **dauerhaft desinfizierender Pulpenschutz**
- **stimulierte Bildung von Sekundärdentin**
- **optimaler Schutz, höchste Effizienz**
- **einfache, kostengünstige Anwendung**



HCH HUMANCHEMIE
Kompetenz in Forschung und Praxis

Humanchemie GmbH · Hinter dem Krug 5 · D-31061 Alfeld/Leine
Telefon (0518) 24633 · Telefax (0518) 81226
www.humanchemie.de · eMail info@humanchemie.de



IDS 2009 Special

Willkommen auf der Messe KÖLN – Endlich ist es soweit! Die Kölner Messe öffnet ihre Tore für alle Besucher der IDS 2009. Besucher können sich über neue Technologien sowie Produkte informieren und mit Kollegen fachsimpeln. Viel Spaß auf der Internationalen Dental-Schau!

► Seite 9ff.



DZOI exclusive

Zirkoniumdioxid
BAD SOBERNHEIM – Zirkoniumdioxid wurde Mitte der 90er-Jahre als prothetisches Gerüstmaterial eingeführt. Der Werkstoff hat als einziger quasi die gleiche prothetische Indikationsbreite erreicht wie dentale Metalllegierungen.

► Seite 6f.

DPAG Entgelt bezahlt · PVSt. 64494

No. 4 VOL. 6

ANZEIGE

Top-IDS-Angebot!



Zirkonoxid-Krone System: Wieland

- CAD-/CAM-gefräst und vollverblendet
- bis zu 14 Glieder am Stück
- inklusive Arbeitsvorbereitung
- **komplett inklusive MwSt. / Versand**

99,99 €*

* Das Angebot ist gültig vom 01.02.09 bis 31.03.09, es zählt das Auftragsdatum der Praxis.

dentaltrade®
...faire Leistung, faire Preise

Hochwertiger Zahnersatz zu günstigen Preisen

IDS 2009
24.-28.03.2009
Halle 11.2 · Gang N
Stand 55

www.dentaltrade.de · freecall: (0800) 247 147-1

Wissenschaftler identifizierten Gen für die Zahnschmelzbildung

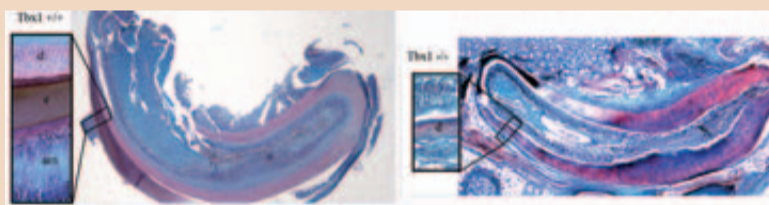
Zusammenhang zwischen verminderter Tbx1-Funktion und defekter Zahnschmelzbildung

ZÜRICH/LEIPZIG – Eine Gruppe von Wissenschaftlern der Universität Zürich hat unter Anleitung von Professor Dr. Thimios Mitsiadis, Direktor des Instituts für Orale Biologie am Zentrum für Zahn-, Mund- und Kieferheilkunde (ZZMK) der Medizinischen Fakultät der Universität Zürich, ein Gen identifiziert, welches die Produktion von Zahnschmelz steuert. Die wissenschaftlichen Ergebnisse, welche kürzlich in der Zeitschrift „Developmental Biology“ veröffentlicht wurden, leisten einen wichtigen Beitrag zum Verständnis der Zahnschmelzbildung und eröffnet neue Perspektiven zur Behandlung bereits erkrankter Zähne. Diese Entdeckung des Gens bedeutet einen wesentlichen Fortschritt in der Kariesprävention, Restauration sowie der Produktion von Zahnersatz.

„Das Verständnis des genetischen Codes, welcher Zahnentwicklung und Zahnreparatur kontrolliert, wird es uns ermöglichen, neue Produkte oder sogar Ersatzgewebe zu entwickeln, mit denen verletzte oder ungesunde Zähne wieder hergestellt werden können“, so Prof. Mitsiadis.

DiGeorge Syndrom oder CATCH-22 Syndrom

Der englische Ausdruck „CATCH-22 Syndrom“ steht für „cardiac anomalies“ (= Herzfehler), „abnormal facies“ (= Gesichtsfehlbildungen), „thymic hypoplasia“ (= Unterentwicklung des Thymusgewebes), „cleft palate“ (= Gaumenspalte), „hypocalcemia“ (= Hypocalcämie = zuwenig Kalzium im Blut).



Normaler ausgewachsener Mausschneidezahn (links), in dem Zahnschmelz (e) produzierende Ameloblasten (am) erkennbar sind. Die Abbildung rechts zeigt einen ausgewachsenen Schneidezahn, in dem das Tbx1-Gen und die Ameloblasten fehlen.

Experimente mit Mäusen, denen der sogenannte Transkriptionsfaktor Tbx1 fehlt, haben die Forschergruppe zur Identifikation des Gens geführt, das die Entwicklung von Zahnschmelz steuert. Bei Tbx1 handelt es sich um ein Gen, welches eine zentrale Rolle beim DiGeorge-Syndrom spielt. Das DiGeorge-Syndrom wiederum ist eine Entwicklungsstörung, die Herz, Thymus und Nebenschilddrüse sowie Gesicht und Zähne beeinträchtigt.

Personen mit DiGeorge-Syndrom weisen Zähne mit defektem Zahnschmelz auf. Zahnschmelz entsteht durch Mineralisierung von bestimmten Zahnschmelz-Eiweißen, welche wiederum von Ameloblasten – einer Art Zahnepithelzellen – produziert werden. Nun zeigen die Ergebnisse der Studie, dass Zähne, denen Tbx1 fehlt, nicht nur kein Zahnschmelz produzieren können, sondern dass diesen Zähnen auch die Ameloblasten fehlen. „Damit haben wir eine direkte Verbindung zwischen verminderter Tbx1-Funktion und defekter Zahnschmelzbildung aufgezeigt“, folgert Prof. Mitsiadis.

Die wissenschaftlichen Experimente wurden mit voll ent-

wickelten Zähnen durchgeführt. Da Tbx1-defiziente Mäuse früh sterben, hat die Zürcher Forschergruppe mit Langzeit-Organkulturtechniken gearbeitet, welche eine vollständige und unbeeinträchtigte Entwicklung der Zähne ermöglicht haben.

An der amerikanischen Universität Oregon ergaben Forschungen eine Verbindung zwischen einem anderen Transkriptionsfaktor (Ctip2) und der Zahnschmelzbildung. „Zahnschmelz ist eine der härtesten Schichten, die in der Natur vorkommen. Sie entstand, um Fleischfressern die harten und langlebigen Zähne zu geben, die

Der Zahnschmelz (lateinisch-anatomisch die Substantia adamantina) ist das härteste Gewebe im menschlichen Körper. Er ist zu 95% anorganisch und besteht aus Kalzium, Phosphor, Magnesium, Natrium, Karbonat, Eiweißen und Fetten. Elektronenmikroskopisch besteht er aus bandförmigen Kristalliten, die in Bündeln gruppiert sind. Diese werden als Prismen bezeichnet und verlaufen meistens perpendikulär (im 90°-Winkel) zur Zahnschmelzoberfläche. Chemisch gesehen besteht der Zahnschmelz überwiegend aus Hydroxylapatit 1x2. Diese Substanz ist säurelöslich.

sie zum Überleben brauchten“, so Prof. Kiossi, Leiter der Studie. Die amerikanische Studie erfolgte jedoch nicht mit ausgewachsenen Zähnen von Mäusen. „Deshalb zeigen unsere Untersuchungen das Fehlen von Zahnschmelz besser auf“, führt Prof. Mitsiadis aus.

Die größte Herausforderung auf dem Gebiet der Zahntechnik liegt gemäß Prof. Mitsiadis im Einsatz von Stammzellen zur Bildung von neuem Zahnschmelz: „Unsere Ergebnisse zeigen, dass Tbx1 an der Erhaltung der Zahnepithelstammzellen beteiligt ist und für die Bildung der Ameloblasten verantwortlich ist. Bei bestimmten genetischen Zahnabnormalitäten



Prof. Dr. Thimios Mitsiadis leitet das Forschungsprojekt. Dental Tribune sprach mit dem Wissenschaftler der Universität Zürich über die Bildung und Defekte von Zahnschmelz. Das Interview ist nachzulesen auf den Seiten 3 und 4.

sollte die Zahnregeneration oder Reparatur durch eine Behandlung mit Stammzellen möglich sein. Aggregate solcher Stammzellen könnten in Zukunft zur lokalen Zahngewebetransplantation verwendet werden.“

Originalbeitrag: Catón, Javier, Luder, Hans-Ulrich, Zoupa, Maria, Bradman, Matthew, Bluteau, Gilles, Tucker, Abigail S., Klein, Ophir, Mitsiadis, Thimios A.: Enamel-free teeth: Tbx1 deletion affects amelogenesis in rodent incisors, in: Developmental Biology (2009), doi:10.1016/j.ydbio.2009.02.014.

ANZEIGE

Asiatische Fertigkeit trifft deutsche Qualität

Hier sind
Ihre neuen
Patienten

imex und dent-net – mehr als
hochwertiger Zahnersatz. Viel mehr!

imex ZAHNERSATZ Einfach intelligenter.

Kostenlos anrufen: 0800 8776226 oder www.kostenguenstiger-zahnersatz.de

IDS 2009
Halle 11.2
Gang K
Stand 050



Herzlich willkommen auf der IDS

Die 35. Internationale Dental-Schau, die Weltleitmesse der Dentalbranche, wächst auch im schwierigen Umfeld weiter. Rund 1.800 Aussteller aus aller Welt präsentieren vom 24.–28. März in Köln alles, was die internationalen Dentalindustrien in den vergangenen zwei Jahren seit der letzten IDS an Neuheiten entwickelt haben. Es ist erfreulich, dass sich trotz der Turbulenzen auf den Finanzmärkten die Dentalbranche und die Gesundheitswirtschaft insge-

samt als solide Märkte behaupten können.

Unsere Unternehmen bedienen schließlich den expandierenden Markt der Gesundheitsdienstleistungen mit bedeutenden Produkten und Systemlösungen. Diese werden größtenteils unabhängig von sonstigen wirtschaftlichen Rahmenbedingungen nachgefragt, weil die Leistungserbringer, also Zahnärzte und Zahntechniker, den Patienten durch ihre Arbeit einen kaum verzichtbaren Teil ihrer Lebens-

qualität erhalten oder wieder zurückgeben. Denn die Mund- und Zahngesundheit reicht in ihrer Bedeutung ja weit über die Nahrungsaufnahme und die Fähigkeit zur Teilnahme an ungestörter verbaler Kommunikation hinaus. Mehr als 15 Prozent aller Zahnärzte haben laut einer Umfrage der Initiative proDente bereits Patienten an Fachärzte überwiesen, weil sie bei der Untersuchung der Mundhöhle Anzeichen für zum Teil bedrohliche Allgemeinerkrankungen entdeckt hatten. Eine stetig wachsende Zahl von Patienten ist über die Zusammenhänge zwischen Mund- und Allgemeinerkrankungen informiert und sensibilisiert.

Darüber hinaus sind Patienten in Deutschland immer häufiger bereit, über die Zuschüsse der Festbeträge der gesetzlichen Krankenkassen hinaus ihre zusätzliche Eigenleistung aus eigener Tasche zu finanzieren. Im Bereich der Prothetik erzielen viele Zahnarztpraxen mehr als 50 Prozent ihrer Umsätze aus pri-

vaten Eigenleistungen der Patienten, die sich für eine Leistung oberhalb der Kassenleistung entscheiden.

Solche Beispiele sollten uns optimistisch stimmen, denn wir sehen, dass Leistungen, die sich am Wohl der Patienten orientieren und ihm einen sehr persönlich erfahrbaren Zusatznutzen bringen, von ihm auch in Zukunft honoriert werden.

Wer sich auf dem dentalen Gesundheitsmarkt als Zahnarzt und Zahntechniker für die Zukunft fit machen will, der muss zur 35. IDS kommen. Hier werden die dentalen Trends für die nächsten zwei Jahre festgelegt. An keinem anderen Ort als hier bei uns in Köln, als praktisch unmittelbar vor ihrer Haustür, finden Zahnärzte und Zahntechniker in so konzentrierter und übersichtlicher Präsentation die dentale Produktvielfalt „State of the Art“. Jeder kann in direktem Vergleich überprüfen, wo die Praxis und das Labor im Wettbe-



Dr. Martin Rickert, Vorsitzender des Verbandes der Deutschen Dental-Industrie (VDDI e.V.)

werb jetzt positioniert sind und welche Weichen heute schon für die Zukunft gestellt werden müssen.

Herzlich willkommen auf der IDS, ich freue mich, Sie dort zu sehen!

Ihr
Dr. Martin Rickert

Wahlkampf bestimmt die Debatte um die Honorarreform

LEIPZIG – Die Bundesregierung verschiebt die geplante Novellierung der Gebührenordnung für Zahnärzte (GOZ) bis nach der Bundestagswahl im kommenden September. Die Bundesgesundheitsminis-

terin Ulla Schmidt (SPD) räumte Probleme bei der Gebührenordnung für Ärzte (GOÄ) ein, ihr Parteikollege Karl Lauterbach forderte die Abschaffung der Kassenärztlichen Vereinigungen (KV) und Markus Söder die des Gesundheitsfonds.


Den Referentenentwurf zur Novellierung der GOZ zog die Bundesregierung zurück und erhielt Beifall von der Bundesärztekammer (BÄK). „Wir begrüßen den Stopp der GOZ-Novelle ausdrücklich. Mit hastigen, partiellen Nachbesserungen noch kurz vor Schluss dieser Legislaturperiode wäre niemanden gedient gewesen – weder den Patienten noch den Zahnärzten“, sagte

San.-Rat Dr. Franz Gadowski, Vorsitzender des Ausschusses „Gebührenordnung“ der BÄK.

Gesundheitsministerin Schmidt gestand in der ARD-Sendung „Bericht aus Berlin“ Probleme mit der schon umgesetzten Novellierung der GOÄ ein. Die Streitfragen gäbe es in einzelnen Regionen und bei einzelnen Arztgruppen. Es sei die Aufgabe der Selbstverwaltung von Ärzten und Krankenkassen, diese zu lösen – sofern es möglich sei. Der SPD-Gesundheitspolitiker Lauterbach sprach sich für die Auflösung der Kassenzahnärztlichen Vertretungen aus. Diese versuchten nur, „auf Kosten der Patienten ihre Pfründe zu sichern“, sagte Lauterbach gegenüber der

Kölner Zeitung „Express“. Derweil wartete Söder (CSU) in der „Bild am Sonntag“ mit einer anderen Idee auf: Der Gesundheitsfonds solle abgeschafft werden, eine freie Gebührenordnung müsse her. Gegen solch eine Idee stellt sich die BÄK, wenn er vor einer Entwertung der GOZ durch Honorarvereinbarungen, die unabhängig von dieser Ordnung geschlossen werden könnten, warnt. Man darf also gespannt sein auf weitere Vorstöße der Politiker vor dem Wahlkampf und vor allem: auf das letztendliche Ergebnis nach der Wahl.

Quelle:
www.bundesaerztekammer.de,
www.tagesschau.de



BSG bestätigt Verbot der Kreditaufnahme für Krankenkassen

KASSEL – Krankenkassen dürfen keine Kredite aufnehmen. Das hat das Bundessozialgericht in Kassel in einer Entscheidung bestätigt (Az.: B 1 A 1/08 R). Deshalb dürfen sie auch keine Festgeldanlagen am Finanzmarkt vornehmen, wenn dafür ein Ausgleich über Darlehen erforderlich wird.

Eine bundesweit tätige Ersatzkasse hatte gegen die Bundesrepublik geklagt. Das Bundesversicherungsamt (BVA) hatte ihr 2005 verboten, 100 Millionen Euro bei einer Hypothekbank für sechs Monate festverzinslich anzulegen. Die Aufsichtsbehörde berief sich auf das Verbot der Kreditaufnahme für Krankenkassen. Das Gesetz sehe aber vor, dass Krankenversicherungen immer über ausreichende Liquidität verfügen müssten.

Dagegen wehrte sich die Klägerin, die das Geld dennoch angelegt hatte. Sie berief sich auf ihr Recht zur Selbstverwaltung und erklärte, dass die laufenden Beitragseinnahmen die Liquidität gewährleisten. Eine Klage vor dem Sozialgericht Düsseldorf zur Aufhebung der Anordnung wurde abgewiesen.

Der 1. Senat des Bundessozialgerichts wies nun die Revision zurück. „Die Festgeldanlage stellte einen klaren Gesetzesverstoß in drei Punkten dar“, sagte der Vorsitzende Richter Peter Masuch. So habe die Kasse gegen das Kreditaufnahmeverbot und gegen das Liquiditätsgebot verstoßen. Außerdem sei die Anlagesicherheit nicht gewährleistet gewesen. □

DENTAL TRIBUNE

IMPRESSUM

Verleger
Torsten Oemus

Verlag
Dental Tribune International GmbH
Holbeinstr. 29
04229 Leipzig
Tel.: 03 41/4 84 74-3 02
Fax: 03 41/4 84 74-1 75

Chefredaktion
Jeannette Enders (V.i.S.d.P.)
j.enders@dental-tribune.com
Redaktionsassistentin
Anja Worm
a.worm@dental-tribune.com

Dental Tribune Germany ist ein eigenständiges redaktionelles Publikationsorgan der Dental Tribune International GmbH.

Die Zeitung und die enthaltenen Beiträge und Abbildungen sind urheberrechtlich geschützt. Jede Verwertung ist ohne Zustimmung der Dental Tribune International GmbH unzulässig und strafbar. Dental Tribune ist eine eingetragene Marke.

Anzeigenverkauf
Thomas Fromm
Verlagsvertretung CDH
Deichstr. 6a
25489 Hohenhorst-Haselau
Tel.: 0 41 29/95 57 91
Fax: 0 41 29/95 57 97
thomase.fromm@web.de

Tomas Wiese
Dental Tribune International GmbH
Holbeinstr. 29
04229 Leipzig
Tel.: 03 41/4 84 74-4 02
Fax: 03 41/4 84 74-1 75
t.wiese@dental-tribune.com

Juliane Behr
Concept Gesellschaft für
zahnärztliche Dienstleistungen mbH
Geiseltalstr. 88
81545 München
Tel.: 0 81 42/44 42 88
Fax: 0 81 42/6 50 62 94
j.behr@concept-dental.de

Es gilt die Anzeigen-Preisliste Nr. 6 vom 1. 1. 2009 (Mediadaten 2009).

„Wir leben in aufregenden Zeiten.“

Jeannette Enders und Anja Worm, DTI, sprachen mit Prof. Dr. Thimios Mitsiadis, Leiter des Instituts für Orale Biologie an der Universität Zürich.

Welche Prozesse bestimmen beim Menschen die Zahnschmelzbildung?

Die Zahnschmelzbildung ist ein sehr komplexer Prozess. Das Zahnepithel, welches den Zahnschmelz produziert, bestimmt dessen Bildung schon zu einem sehr frühen Zeitpunkt, also während der Embryonalentwicklung. Das Zahnepithel unterscheidet sich stark vom Hautepithel, das den Körper abdeckt. Entwicklungsbiologische Vorgänge wie zum Beispiel die Zahnschmelzbildung werden zu einem großen Teil von Transkriptionsfaktoren geregelt. Es gibt eine Vielzahl von Transkriptionsfaktoren, und wir kennen heute sicherlich noch nicht alle, und auch nur von wenigen deren exakte Rolle. Pitx2 zum Beispiel ist für die Determinierung des Mund- und Zahnepithels sehr wichtig, und wie wir jetzt entdeckt haben, Tbx1 ist kritisch für die zahnschmelzbildenden Ameloblasten. Verschiedene Transkriptionsfaktoren müssen also in einem sehr engen Zeitfenster geordnet zusammenwirken, damit Zahnschmelz gebildet werden kann. Diese Transkriptionsfaktoren werden wiederum von bestimmten Wachstumsfaktoren wie FGFs und BMPs reguliert und deren korrekte Expression setzt die richtige Interaktion von verschiedenen Zelltypen voraus. Wie Sie sehen, ist die Bildung des Zahnschmelzes von Beginn bis zum Ende ein sehr komplexer Prozess.

Welche Faktoren können die Entwicklung des Zahnschmelzes stören?

Der Zahnschmelz kann von Beginn an defekt sein, denn es gibt genetische Faktoren, die eine korrekte Entwicklung des Schmelzes verhindern, wie beispielsweise Mutationen in Tbx1. Des Weiteren gibt es epigenetische Einflüsse und Umwelteinflüsse, die während der Schwangerschaft zur Verschlechterung oder zur Verfärbung des Zahn-

schmelzes führen können. Als Beispiele führe ich hier den Alkohol an, der beträchtliche Schäden der Gesichtsentwicklung verursachen kann, oder das Antibiotikum Tetrazyklin, das zur Verfärbung des Enamels führt. Wir untersuchen derzeit die Wir-

kung von Fluorid. Obwohl Fluorid an sich ein Zahnschutz ist, möchten wir wissen, ob es während der Schwangerschaft die Zahnschmelzbildung beeinträchtigt.

Zahnschmelzabbau ist derzeit

ein gegenwärtig wachsendes Problem. Sicher spielt die höhere Lebenserwartung eine große Rolle. Jedoch zeigen die Statistiken, dass auch jüngere Menschen mehr und mehr betroffen sind. Was sind Ihrer Meinung nach die Gründe dafür?

Ja, tatsächlich wird bei älteren Menschen mehr Zahnschmelzabbau festgestellt. Ich denke, zwei Faktoren müssen dabei beachtet werden. Obwohl wir heutzutage viel über Prävention gelernt haben, haben in der

ANZEIGE

Jetzt € 10.000,- gewinnen!

Renovieren Sie als Permadental-Kunde mit uns Ihre Praxis!

P3 permadental
Persönlich. Präzise. Preiswert

Mit Ihrer Arbeit zum Gewinn

Für jeden ZE-Auftrag an Permadental erhalten Sie ein Teilnahme-Los zu unserer Gewinnspiel-Aktion. Das heißt, mit jeder Arbeit im Zeitraum vom 1. April bis zum 31. September 2009 erhöhen Sie Ihre Gewinnchance auf unser „Praxis Power Paket“ oder einen von 10 Salli Sattelstühlen im Wert von je 520,- Euro.

10 x Salli Sattelstuhl



Das Permadental „Praxis Power Paket“

P3 permadental
Persönlich. Präzise. Preiswert

Sichern Sie sich Ihre Chance auf unser „Praxis Power Paket“: 10.000,- Euro die Sie zweckgebunden für eine Renovierung bzw. Modernisierung Ihrer Praxis verwenden können. Ob neuer Anstrich oder technische Ausstattung, investieren Sie mit uns in die Zukunft Ihrer Praxis.

Anfang Oktober 2009 werden die Gewinner unter notarieller Aufsicht ermittelt. Eine Barauszahlung ist nicht möglich. Der Rechtsweg ist ausgeschlossen.

www.permadental.de Freecall 0800/7376233

Prof. Dr. Thimios Mitsiadis

- 1993 Doktor in Entwicklungsbiologie an der Universität Lyon
- 1995-1996 Forschungsprojekte in Finland, Schweden und den USA
- 1999 Forschungsleiter und Professor an der Mediterranean University in Marseille
- 2002 Qualifikation als Professor für Kinderheilkunde in Frankreich
- 2005-2006 Clinical Senior Lecturer, King's College London
- 2004-2005 Assoziierter Professor für Genetik an der Dental School Athens
- Seit 2006 Professor für Orale Biologie der medizinischen Fakultät an der Universität Zürich

←
Vergangenheit nicht viele Menschen die Zähne beachtet. Die Allgemeingesundheit und andere Krankheiten waren weitaus wichtiger. In diesen Bereichen hat sich durch die Forschung und Medikamente vieles verbessert, und wir realisieren heute, dass wir eigentlich eine Menge Probleme mit Zähnen haben, welche wir vorher einfach nicht beachtet haben.

Dass vermehrt jüngere Menschen Zahnschmelzprobleme haben, könnte mit unseren Lebensgewohnheiten zu tun haben, und deswegen untersuchen wir das Fluorid. Es könnte aber auch an der Durchmischung der Bevölkerung liegen. Wir reisen mehr, leben in anderen Ländern. Nehmen Sie zum Beispiel mich. Ich bin Grieche und meine Frau ist aus Spanien. Meine Kinder bilden eine Melange aus griechi-

schen und spanischen Einflüssen. Obwohl eine genetische Durchmischung der Bevölkerung vom Standpunkt der Evolution positive Aspekte hat, kann das natürlich auch zur Verbreitung von schwächeren genetischen Eigenschaften führen. Und obwohl keine konkreten Daten vorliegen, könnte ein solcher Mix vielleicht zu vermehrten Abnormalitäten beim Zahnschmelz führen.

Welche neuen Perspektiven eröffnen die nunmehr gewonnenen Erkenntnisse?

Wir leben in aufregenden Zeiten. Ich glaube, dass unsere heutigen Entdeckungen es uns in Zukunft erlauben werden, vielleicht in 20 oder 30 Jahren, neue Gewebe mithilfe der Stammzellbiologie und Genetik zu kreieren. Es gibt heute schon Versuche, dentale Stammzellen zur Wiederherstellung von Kie-



ferknochen zu nutzen. Das passiert also schon und es ist ein Beispiel dafür, dass der Fortschritt schnell voranschreitet. Bezüglich des Zahnschmelzes brauchen wir aber noch mehr Infor-

mationen, um einen solch guten natürlichen Schutz nachbauen zu können.

Wie weit sind die Forschungen zum Einsatz von Stammzellen

zur Bildung von neuem Zahnschmelz fortgeschritten?

Wir haben ein europäisches Konsortium gebildet, bestehend aus Forschern in Deutschland, Finnland, Schweiz, Italien und Frankreich, das mit Stammzellen arbeitet. Die Idee hinter dem Konsortium ist, Stammzellen von Zähnen, vom Gesicht und vom Kopf zu nehmen und sie zu nutzen, um Produkte anzufertigen. Mit den Stammzellen sollen natürliche, also auf diesen basierende Implantate angefertigt werden. Es gibt gegenwärtig Versuche in Italien, einen ganzen Zahn nachzubauen. Aber ich denke, das ist momentan noch zu komplex. Wir sollten uns eher darauf konzentrieren, erstmals kleine Gewebesteile anzufertigen, die zur Reparatur von zerstörtem Dentin oder Zahngewebe eingesetzt werden können.

Internationaler Kongress zur Ästhetik und Kosmetik

TURIN/LEIPZIG – Das Magazin *Cosmetic Beauty & Science der Dental Tribune Italy* lädt zu ihrem 2. Internationalen Kongress vom 5. bis zum 7. Juni nach Salerno ein.

nen Kollegen ist wichtig, die normalerweise in der ästhetischen Gesichtschirurgie arbeiten, um exzellente Kooperationen zu bilden und gute Lösungen zu fin-

den. Der 2. Internationale Kongress, organisiert vom Magazin *Cosmetic Dentistry Beauty & Science der Dental Tribune Italy*, bietet im Grand Hotel Salerno die Möglichkeit zur Weiterbildung und zum Gedankenaustausch.



medizin zu diskutieren. Ein guter Ausklang für ein arbeitsintensives Wochenende.

der Besucher des Kongresses entspannen. Interessierte können sich per E-Mail anmelden.

2. Internationaler Kongress zur Ästhetik und Kosmetik

- Vom 5. bis 7. Juni 2009 im Grand Hotel Salerno
- Der Kongress wird in Italienisch abgehalten, die Vorträge und aller Voraussicht nach auch die Workshops werden simultan ins Englische übersetzt.
- Praxisworkshops und Laser Day
- Vorträge zur Kosmetik mit acht Rednern
- Dentalhygiene und Möglichkeit des Gedankenaustausches

Am ersten Tag finden Praxis-kurse mit begrenzter Teilnehmerzahl statt, sodass ein konzentriertes Lernen ermöglicht ist. Zugleich steht der Tag unter dem Motto „Laser Day“ – eine Vielzahl von Vorträgen wird angeboten. Der Samstag hält eine Vielzahl von Referaten zur Kosmetik bereit und wird simultan auf Englisch übersetzt. Dentalhygiene steht am letzten Tag auf dem Programm. Um die Mittagszeit gibt es beim Aperitif die Möglichkeit, über Ästhetik und Zahn-

Am letzten Tag besteht für die Teilnehmer des Kongresses die Möglichkeit, ein Wellness-Paket mit Bootsfahrten und einem Partybesuch in Positano zu buchen. Auch im Grand Hotel kann in der Saunalandschaft, im Swimmingpool und während einer Massage

Kontakt:
TU.E.OR. S.r.l.
Corso Sebastopoli
225-10137 Turin
Tel.: +39-011/197 156 65
Fax: +39-011/197 158 82
cosmeticmeeting@tueor.com

ANZEIGE

Flexibilität in Form & Service

Unsere Möbellinien für Ihre Praxis:

- VERANET** »Schlichte Eleganz«
Kostengünstig, effektiv & funktionell
- MALUMA** »Innovatives Design«
Modernes Dekor mit mehr Flexibilität
- FRAMOSIA** »Hochwertig & funktionell«
Einzigartige Raumausnutzung
- VOLUMA** »Round & straight«
Exklusives Design für hohe Ansprüche

Ihre Vorteile:

- 180 RAL-Farben ohne Aufpreis
- Optimale Platzausnutzung
- Sonderanfertigungen
- Keine Lieferkosten

Medizin Praxis
Le-IS Stahlmöbel GmbH
Dental Labor

Le-IS Stahlmöbel GmbH
Friedrich-Ebert-Straße 28A · 99830 Treffurt
Tel: +49 (0) 3 69 23 - 8 08 84 · Fax: +49 (0) 3 69 23 - 5 13 04
E-Mail: service@le-is.de · Internet: www.le-is.de

Sportliche Mediziner an der Costa Blanca

Der neue Hafen von Alicante.
Foto: Agustin David Forner

SURESNE/FRANKFURT AM MAIN – Die jährlichen Sportweltspiele der Medizin und Gesundheit locken in diesem Sommer in die beliebte Ferienregion Costa Blanca auf der iberischen Halbinsel.

Vom 4. bis 11. Juli 2009 wird die Stadt Alicante an der spanischen Mittelmeerküste eine Woche lang Gastgeber für sportbegeisterte Ärzte, Zahnärzte, Apotheker, Hobbysportler aus den medizinischen und Pflegeberufen sein. Erwartet werden über 2.500 Teilnehmer mit ihren Angehörigen aus mehr als 50 Ländern, die in rund 25 Einzel- und Teamdisziplinen wie Tennis, Leichtathletik, Schwimmen bis hin zu Radrennen und Fußball an den Start gehen können. Teilnahmevoraussetzung ist die Ausübung eines medizinischen Berufs, eines Studiums im Fachbereich oder eine Ausbildung in einem Pflegeberuf und ein Gesundheitsattest. Studierende können sich auch messen, Familienangehörige und Freunde dürfen außer Konkurrenz teilnehmen.

Neben den sportlichen Wettkämpfen bieten die Sportweltspiele, die zum zweiten Mal an der Costa Blanca ausgetragen werden, einen Kongress zur Sportmedizin. Das Unterhaltungsprogramm und die Abendveranstaltungen mit Siegerehrungen versprechen bunt zu werden. Die jährlich rotierende Sportveranstaltung wird seit 1995 von der Corporate Sport Organisation aus Frankreich organisiert. Die Höhe der Teilnahmegebühr, Hotelpreise und Anmelde-möglichkeiten ist auf www.sportweltspiele.de einsehbar.

Implantologische Fortbildung am Mittelmeer

BONN/LEIPZIG – Ostern in Griechenland verbringen, die wärmende Sonne genießen und nebenbei das Wissen vertiefen. Der Bundesverband der implantologisch tätigen Zahnärzte in Europa (BDIZ EDI) macht es mit seinem 3. Mittelmeer-Symposium möglich.

Vom 11. bis 17. April findet in der Nähe Athens an der Küste das Symposium „Update Implantologie 2009: Diagnostik und Planung, Therapie und Nachsorge, Abrechnung und Recht“ statt. Das ganztägige Symposium, das in Englisch abgehalten wird, greift aktuelle Themen der Implantologie auf. Dr. Stavros Pelekanos von der Universität

Athen beispielsweise spricht zu „Immediate function therapy – single teeth and edentulous jaw – when and how?“, der Istanbuler Prof. Dr. Hakan Özyuvaci zu „Reflections of 3-D imaging on oral surgery and implantology“ und Dr. Julia Kenter-Berg aus Köln zu „Low level laser in implantology – evidence-based medicine“. Im Verlauf der Woche am Meer bietet der BDIZ EDI vier deutschsprachige Workshops zu unterschiedlichen Themen an wie z.B. „Radiologische Diagnostik in der Implantologie“ und „Honorierungssysteme im Vergleich: GOZ/HOZ/Referententwurf zur GOZ“. Zusätzlich können die Teilnehmer an Video-Fortbildungen mit Live-OPS teilnehmen.

Das 3. Mittelmeer-Symposium findet im Hotel Westin Astir Palace in Vouliagmeni statt. Der Ort liegt am Saronischen Golf und lädt mit über 300 Sonnentagen jährlich, Kieselstein- und Sandstränden dazu ein, Fortbildung und Urlaub zu kombinieren. Der BDIZ EDI weist darauf hin, dass auch die Familie die Woche in Vouliagmeni verbringen kann. Der kleine Ort mit etwa 6.400 Einwohnern liegt 20



Kilometer südlich von Athen. Das Westin Astir Palace auf der Halbinsel Mikro Kavouri lädt mit Sportmöglichkeiten und einem Wellnessbereich zur Erholung ein. Auch Kulturgeschichte ist

für den Besucher zu besichtigen: Auf dem Hotelkomplex befinden sich ausgegrabene Ruinen eines Tempels, der für Apollo Zoster gebaut wurde. Mehr Informationen zum Programm und Anmel-

dungsmöglichkeiten sind auf der Webseite des BDIZ EDI erhältlich.

Na dann: Frohe und erholsame Ostern! 

Kontakt:

BDIZ EDI – Bundesverband der implantologisch tätigen Zahnärzte in Europa e.V.
An der Esche 2
53111 Bonn
Tel.: 02 28/9 35 92-44
Fax: 02 28/9 35 92-46
office-bonn@bdizedi.org
www.bdizedi.org

ANZEIGE



SINOL 

Ausstattung:
kleiner und großer Absauger
Dreiwegespritze
ZEG
Drei Turbinenschläuche vorbereitet

Röntgenfilmbetrachter
Extra großes Tray

Bestellen Sie bequem unter:
Sinol Hotline:
(049) 0221-83 032 60
(049) 0177-4805531

Die Sinol I D S Basic
und das für nur 7.800,00€

Halle 11.3
KB 64

Schauen Sie sich diese Einheit bei einem Kollegen in Ihrer Nähe an
Ökonomie den Preis
muß Leistung sein!

Sinol: Siegburger Str. 308 51105 Köln E-Mail: dr.jhansen@t-online.de

Humanhistologische Evaluation des Osseointegrationsverhaltens von ZrO_2 -Keramikimplantaten

von Dr. Thomas Arzt M.O.M., Prof. Dr. Dipl.-Chem. A. Patyk und Prof. Dr. Dr. H.-A. Merten

BAD SOBERNHEIM – Seit einigen Jahren ist in der als abgeschlossen geglaubten Diskussion um den optimalen Implantatwerkstoff eine für die dentale Implantologie interessante Keramik aufgetaucht. Das in der zweiten Hälfte der 90er-Jahre eingeführte prothetische Gerüstmaterial Zirkoniumdioxid (ZrO_2) hat als einziger vollkeramischer Werkstoff quasi die gleiche prothetische Indikationsbreite erreicht wie dentale Metalllegierungen. Verantwortlich dafür sind seine außerordentlichen, physikalischen Eigenschaften in puncto Biegefestigkeit (900–1.200 MPa) und Härte (1.200 Vickers).^{2,15} Nach den positiven Erfahrungen im prothetischen Bereich lag es auf der Hand, dass dieser Werkstoff auch als Implantatmaterial in Betracht kommen wird.

Die Zurückhaltung diesem Material gegenüber resultiert sicherlich größtenteils aus den Erfahrungen mit Aluminiumoxid-Keramiken in den 70er-Jahren (Frialit I, Biolox). Aluminiumoxid-Keramiken konnten sich nicht durchsetzen, da sie den Belastungen im Kausystem nicht zuverlässig standhielten.¹⁶ Zirkoniumoxid-Keramiken hingegen sind Metalllegierungen in Bezug auf physikalische Belastbarkeit zumindest ebenbürtig.^{2,5,10}

In der Implantologie hat sich Titan als Werkstoff breitflächig durchgesetzt. Dieses Material

hat in unzähligen Studien bewiesen, dass es nahezu ein perfekter Implantatwerkstoff darstellt. Bruchstabilität und Osseointegrationsverhalten stehen bei korrekter Dimensionierung und Oberflächenkonditionierung von Titan-Implantaten außer Frage.^{1,4,8,9}

Die Biokompatibilität von Zirkonoxid-Keramiken ist in mehreren Studien untersucht worden und wird uneingeschränkt als gegeben angesehen. Bezüglich der Oberflächenkonditionierung gibt es vielfältige Ansätze, um das Osseointegrationsverhalten von Zirkonoxid-Implantaten zu optimieren.^{8,10,14,17}

Im Rahmen dieses Artikels sollen ausschließlich histologische Aspekte bezüglich des Einheilungsverhaltens bzw. des Osseointegrationsbestrebens von ZrO_2 -Keramikimplantaten diskutiert werden.

Material und Methode

In einer laufenden Studie werden ZrO_2 -Implantate (Easy-Kon, General Implants, VS-Villingen) auf ihr Osseointegrationsverhalten hin untersucht (Abb. 1). Der verwendete Implantattyp ist ein einteiliges Vollschraubenimplantat mit konischem Gewindeanteil. Die Oberfläche des enossalen Anteils wurde durch ein spezielles Ätzverfahren subtraktiv bearbeitet. Der extraossäre Anteil ist ebenso konisch gestaltet. Somit können divergierende Implantatachsen

präparationstechnisch kompensiert werden.

Die Implantation erfolgt ausschließlich in abgeheilte Kieferkammverhältnisse. Die Einteiligkeit des Implantattyps erfordert zwangsläufig eine ausreichende, intraoperative Primärstabilität. Diese wird bei einem Eindrehmoment von mindestens 50 Ncm als gegeben angesehen. Eine strukturelle Sofortbelastung ist systembedingt unumgänglich. Jedoch werden funktionelle Einflüsse durch entsprechende Einschleifmaßnahmen am Langzeitprovisorium weitestgehend eliminiert. Das Implantatsystem bietet bei nicht erreichbarer Primärstabilität für das ZrO_2 -Keramikimplantat ein konstruktiv identisches, zweiteiliges Titanimplantat (Easy-Fast, General Implants, VS-Villingen). Somit ist im Zweifel die Versorgung der Patienten auf konventionellem, implantologischen Wege (zweizeitiges Vorgehen) in der gleichen Sitzung stets gewährleistet.

Im Rahmen dieser laufenden Studie konnte mit Zustimmung des Patienten ein osseointegriertes Implantat (Abb. 2) 16 Wochen nach Insertion durch Explantation einer histologischen Exploration zugeführt werden. Das Implantat war nur durch Osteotomie mittels Trepanbohrer zu entfernen.

Das Explantat war vollständig mit kalzifiziertem Gewebe bedeckt, soweit das klinisch beurteilbar ist. Die Fixierung des Präparates wurde mit 5%iger Formalinlösung durchgeführt. Die Aufarbeitung erfolgte durch Trenn-Dünnschliff-Technik⁶ am unentkalkten Präparat und anschließender Toluidinblaufärbung.

Ergebnisse

Im vorliegenden Querschnittspräparat des humanen ZrO_2 -Dentalexplantats (Abb. 3) imponiert das histologische Bild einer osteoadaptierten, d.h. osseointegrierten Implantatoberfläche. Definitionsgemäß sind lichtmikroskopisch keine bindegewebige Interponate im Interface zwischen den Knochenanwachstflächen des Implantats und dem Lagerknochen erkennbar.

Die knöcherne Einscheidung des explantierten ZrO_2 -Keramikimplantats kann – ähnlich wie bei Titanimplantaten – als Kontaktosteogenese beschrieben werden. Inwieweit eine mit Hydroxylapatit (HA) beschichteten Dentalimplantaten korrelierenden sogenannten Verbundosteogenese zwischen Lagerknochen

und ZrO_2 -Keramikoberfläche vorliegt, kann anhand des vorliegenden singulären Humanexplantats nicht endgültig beantwortet werden. Hier sind weiterführende humanhistologisch relevante, tierexperimentelle Untersuchungen zwingend angezeigt (entsprechende experimentelle Forschungsaktivitäten sind zurzeit in Vorbereitung).

Der implantatnahe Kontakt vitaler Osteozyten mit scheinbar „direkter Kontaktaufnahme“ der osteozytären Ausläufer (Canaliculi) mit der Implantatoberfläche sind jedoch als valider histomorphologischer Hinweis auf einen verbundähnlichen, osseointegrativen Charakter des untersuchten ZrO_2 -Implantats zu interpretieren (Abb. 4 und 6).

Darüber hinaus zeigen Kittlinien von sekundär im periimplantären Lagerknochen im Rahmen der biomechanischen Implantatinkorporation entstandenen Osteone (Substitutionsosteone) ebenfalls einen direkten Kontakt zur ZrO_2 -Keramikoberfläche. Dies stellt ein von der knöchernen Einheilung von HA-Granulaten her bekanntes histologisches Erscheinungsbild dar (Abb. 5).

Diskussion

In den wenigen tierexperimentellen Untersuchungen wird lediglich die mit Titan vergleichbare Biokompatibilität von Zirkonoxid-Keramiken festgestellt. Tiefergehende, histologische Befunde bezüglich des Einheilmodus konnten nicht recherchiert werden.^{2,5,10,15} Kohal et al. gibt in seiner Untersuchung an, keinen signifikanten Unterschied zwischen Titan und Zirkonoxidoberfläche bezüglich des Knochen-Implantat-Kontakts gefunden zu haben.¹¹

Eine wissenschaftlich fundierte Evaluation des biologischen Einheilmodus und des Knochen-Implantat-Kontakts von ZrO_2 -Keramikimplantaten (Kontakt- vs. Verbundosteogenese) ist erst möglich nach Vorlage entsprechender Ergebnisse tierexperimenteller Untersuchungen. Sollte dies möglich sein und ZrO_2 -Keramikimplantate nach den biofunktionellen Kriterien der sogenannten Verbundosteogenese knöchern inkorporiert werden, so bestünde hier jedenfalls ein bedeutender Unterschied zu den bisher gebräuchlichen Titanimplantaten. Die sich ergebenden Vorteile wie z.B. eine nahtlose biofunktionelle knöcherne Inkorporation mit dem periimplantären Lagerknochen, mit der Konsequenz eines entsprechenden konzipier-




Abb. 1: Einteiliges ZrO_2 -Keramikimplantat Easy-Kon (General Implants, VS-Villingen) mit oberflächenkonditioniertem enossalem Anteil, präparierbarem extraossärem Anteil und hexagonalem Kopf für Einbringwerkzeuge.

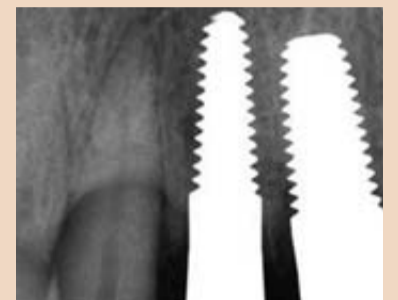

Abb. 2: Regio 12 Kontrollröntgenbild, 16 Wochen post implantationem, unmittelbar vor Explantation.

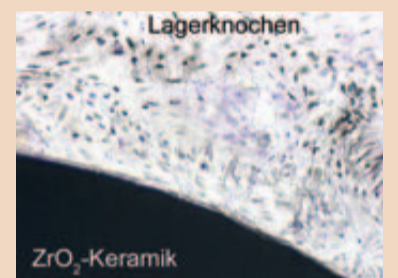


Abb. 3: Übersichtspräparat im Querschnitt. Zellarmer, kalzifizierter Lagerknochen mit lamellärem Aufbau, Osteone sind gegeneinander abgrenzbar (obere Bildhälfte), bindegewebsfreies Interface zwischen Knochen und ZrO_2 -Keramikimplantat.

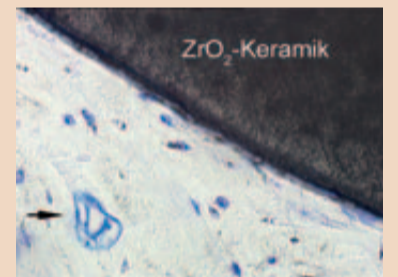


Abb. 4: Querschnittenes Blutgefäß (Haverscher Kanal). Vereinzelt, eingemauerte Osteozyten, z.T. direkt auf der Implantatoberfläche aufliegend.

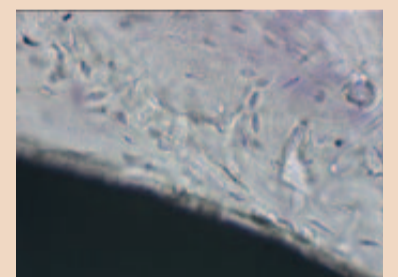


Abb. 5: Deutlich erkennbarer lamellärer Aufbau des Lagerknochens mit radiärer Anordnung der Osteozyten.

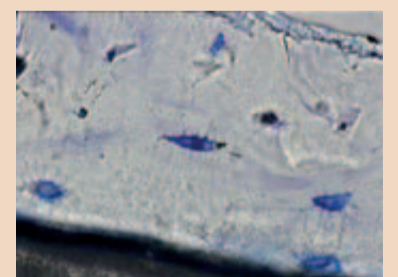
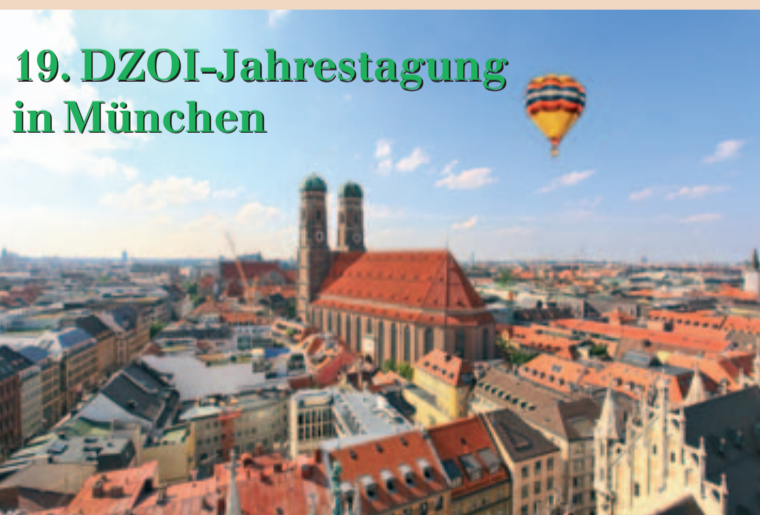

Abb. 6: Vitale Osteozyten in unmittelbarer Nähe zur Implantatoberfläche, deutlich zu erkennende Zellausläufer bzw. Canaliculi mit direktem interzellulären und implantären Kontakt.




Freuen Sie sich schon heute auf unsere ausführliche Vorberichterstattung zur 19. Jahrestagung des DZOI in der nächsten Ausgabe der *Dental Tribune*. Am 01./02. Mai 2009 erwartet alle Teilnehmer wieder eine praxisnahe Fortbildung zu den Themen Implantologie, Parodontologie und Laser. Inklusive handverlesener Referenten und kollegialem Austausch. Veranstaltungen-

ort ist in bewährter Weise das Hotel Hilton München City.



ten und modifizierten Implantat-Insertions- und Belastungsprotokoll wäre hierbei nur ein zu nennender Aspekt. Bei Titan-Im-

plantaten wird eine echte, ankytotische Implantateinheilung im lichtmikroskopischen Bild häufig nur vorgetäuscht (sog. pseudoankytotische Einheilung). Bei der hier vorliegenden verbundähnlichen, osseointegrativen Paarbildung zwischen der technischen Zirkonoxid-Keramikoberfläche und dem biologischen Lagerknochen scheint eine histomorphologisch echte, ankytotische, knöcherne Inkorporation vorzuliegen. Das vorliegende histologische Ergebnis lässt die Vermutung zu, dass bei Zirkonoxid-Implantaten ein „bidirektionales“ ossäres Integrationsmuster zu beobachten ist. Im Sinne einer aktiven Osseointegration vollzieht sich die Neossifikation im Interface hierbei bilateral, d. h. sowohl direkt auf Implantatoberfläche (ZrO₂-Keramik) als auch auf der Implantatbettoberfläche (Lagerknochen). Bei einer passiven, d. h. unidirektionalen Osseointegration wird in der Regel die Implantateinheilung einzig von der regenerativen Potenz des Lagerknochens abhängig sein.

Darüber hinaus ist unter mittel- bis langfristigen Aspekten die vergleichsweise geringe Plaque-Akkumulationsrate von ZrO₂-Keramikimplantaten zu bewerten. Da horizontale und vertikale Knochenresorptionen zu den Hauptursachen des Implantatverlusts zählen, könnte man erwarten, dass sich durch die Kombination von Verbundosteogenese und minimaler Periimplantitisneigung eine weitaus bessere Langzeitprognose von ZrO₂-Keramikimplantaten ergibt. 

Literatur

1. Adell R. et al.: A long-term follow-up study of osseointegrated implants in the treatment of totally edentulous jaws. *Int J Oral Maxillofac Implants* 1990;5:347
2. Akagawa Y. et al.: Comparison between freestanding and tooth-connected partially stabilized zirconia implants after two years function in monkeys. *J Prosthet Dent* 1988; 80:551

3. Akagawa Y. et al.: Interface histology of unloaded and early loaded partially stabilized zirconia endosseous implant in initial bone healing. *J. Prosthet Dent* 1993;69:599
4. Albrektsson T et al.: Osseointegrated implants. A Swedish multicenter study of 8159 consecutively inserted Nobelpharma implants. *J Periodontol* 1988;59:287
5. Albrektsson T. et al.: Interface analysis of titanium and zirconium bone implants. *Biomaterials* 1985;6:97
6. Donath K. et al.: A method for the study of undecalcified bones and teeth with attached soft tissues. The Säge-Schliff (sawing and grinding) technique. *J Oral Pathol* 1982;11:318
7. Dubruillé J.H. Et al.: Evaluation of combination of titanium, zirconia and alumina implants with 2 bone fillers in the dog. *Int J Oral Maxillofac Implants* 1999;14:271
8. Hao L et al.: Osteoblast cell adhesion on a laser modified zirconia based bioceramic. *J Mater Sci Mater Med* 2005;16:719
9. Henry P.J. Et al.: Osseointegrated implants for single-tooth replacement: A prospective 5-year multicenter study. *Int J Oral Maxillofac Implants* 1996;11:450
10. Ichikawa Y. et al.: Tissue compatibility and stability of a new zirconia ceramic in vivo. *J Prosthet Dent* 1992;68:322
11. Kohal R.J. et al.: Zirkonoxid-Implantate unter Belastung. Eine vergleichende, histologische, tierexperimentelle Untersuchung. *Z Zahnärztl Impl* 2005; 19:88
12. Marx R.: Moderne keramische Werkstoffe für ästhetische Restaurationen – Verstärkung und Bruchzähigkeit. *Dtsch Zahnärztl Z* 1993;48:229
13. Piconi C. et al.: Y-TZP ceramics for artificial joint replacements. *Biomaterials* 1998;19:1489
14. Pesskova V et al.: The influence of implant surface properties on cell

- adhesion and proliferation. *J Mater Sci Mater Med* 2007;18:465
15. Sa MJ et al.: In vivo behaviour of zirconia-hydroxyapatite (ZH) ceramics implants in dogs: A clinical, radiological and histological study. *Biomater Appl* 2006;18
16. Schulte W.: The intra-osseous Al₂O₃ (Frialit) Tuebingen Implant. Developmental status after 8 years (I-III). *Quintessence Int* 1984;15:1
17. Sennerby L et al.: Bone tissue responses to surface-modified zirconia implants: A histomorphometric and removal torque study in the rabbit. *Clin Implant Dent Relat Res* 2005;7:15

ANZEIGE

CHAMPIONS® IMPLANTS

einfach, erfolgreich & bezahlbar

direkt vom bekannten, deutschen Hersteller
70 €



VIERKANT



TULPENKOPF

- Champions® begeistern in allen Indikationen, Preis-/Leistung, Zeit-Alltags-Patientencompliance
- Knochenkondensation & Implantation in einem minimal-invasiven, flapless-transging. Vorgang
- Schonend-sanfte MIMI®-Implantation mit weit über 20.000 erfolgreichen Sofortbelastungen seit 1994
- beste Primärstabilität durch kreistales Mikrogewinde -> sichere Sofortbelastung
- Zirkon-gestrahlte, geätzte, Ti-IV-Oberfläche
- intelligenter Halsbereich für jede Schleimhautdicke
- Gebrauchsmustergeschützte Zirkon-„Prep Caps“ (zum fakultativen Zementieren) zum Ausgleich von Divergenzen & Ästhetik & Sofortimplantation für Zahnarzt- Hohlkeh-

- Präparation (GOZ 221 / 501)
- Deutsches Fräs- und Laborzentrum inkl. ZTM für biokomp., hochwertiger & preiswerten ZE (www.champions-dental-lab.com, Tel. 06734-961592, Fax 06734-960844)
- Kostenlose Planungs-, Diagnostik & Therapie-Hilfe und Patienten-Marketing-Service
- Keine Anfangs-Investition bei Kommissions-Erstlieferung



**FORTBILDUNG, DIE BEGEISTERT!
ZERT. UMSTEIGER & ANFÄNGER &
,ONLY-WOMEN-POWER' & UPDATER
CHAMPIONS - MOTIVACTION - KURSE**

Inkl. vielen Live-Implantationen- & sicheres Prothetik-Praxis-Konzept (15 bzw. 30 Fortbildungspunkte)

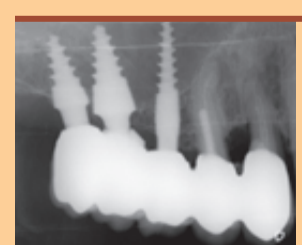
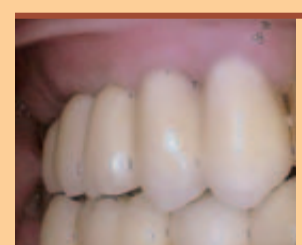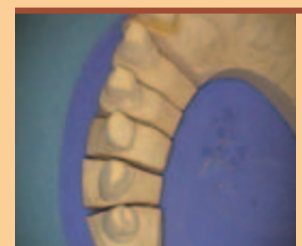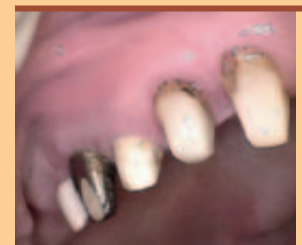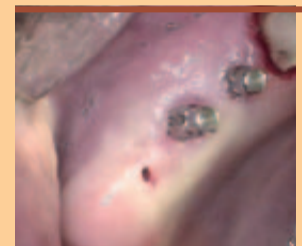bei Dr. Armin Nedjat (Flonheim/Mainz)
Spezialist Implant. & Diplomate ICOI
Entwickler & Referent der Champions®



**PREP-CAPS
(AUCH ‚PC‘ GENANNT)
ERFÜLLEN
FOLGENDE
AUFGABEN:**

- 1) Verbreiterung der klinischen Krone
- 2) Leichtere Modellherstellung ohne Implantatanalog
- 3) Exakte Übertragung der Implantat-Präparation vom Mund ins Labor oder umgekehrt (vom Labor in die klinische Situation) mit ihnen möglich
- 4) Ästhetische Verbesserung der Implantation
- 5) Verbesserte, periimplantäre Weichgewebs-Situation nach Implantation (Zirkon-Vollkeramik)
- 6) Ausgleich von Pfeiler- bzw. Einschubdivergenzen
- 7) Es ist mittelfristig ebenfalls möglich, Prep-Caps als primäres Teleskop (in Verbindung mit Galvano- Sekundärteleskop) einsetzen zu können, insofern die Parallelisierung im zahntechnischen, Champins-Dental-Lab' erfolgt.

Prep-Caps bestehen entweder aus Titan Grad IV, aus gesintertem und gehärtetem Zirkondioxid (ZrO₂) oder aus PEEK und sind jeweils in fünf unterschiedlichen Formen erhältlich.



Dr. Thomas Arzt ist Beratungsarzt im DZOI.

Kontakt:

Dr. Thomas Arzt M.O.M.
Neugasse 26
55566 Bad Sobernheim
Tel.: 0 67 51/9 40 55
ta@dr-thomas-arzt.de

Mehr Infos, Kurs-Termine, Bestellung:
Telefon: 06734 - 6991 • Fax: 06734 - 1053

Info & Online-Bestellshop:
www.champions-implants.com

CHAMPIONS-IMPLANTS GMBH

Bornheimer Landstraße 8 • 55237 Flonheim
Tel.: 06734 - 6991 • Fax: 06734 - 1053
www.champions-implants.com

Ästhetische Einzelzahn-Versorgung nach dem MIMI®-Konzept mit einteiligen Champions®

von Dr. Armin Nedjat

FLONHEIM – Knochen akzeptiert durchaus Kompression und benötigt sogar „progressives Knochenstraining“. Auf dieser modernen knochenphysiologischen Erkenntnis basiert die minimalinvasive Methode der Implantation MIMI® mit Champions® Implantaten.

Ein modernes wurzelförmiges Implantat wirkt quasi wie ein Osteotom, das den Knochen kontrolliert verdichtet und osseointegriert kondensiert. Jedes Champion® Implantat hat ein gebrauchsmustergeschütztes, krestales Mikrogewinde, das für die hohe Primärstabilität verantwortlich ist. Es eignet sich daher auch bei stark atrophierten Kiefern mit schmalen Kieferkämmen. Das MIMI-Implantations- und Prothetikprotokoll sowie die Reaktionen der Patientinnen und Patienten – keine Schmerzen und „Nachwehen“ – zeigten, dass mit allen einteiligen Implantatsystemen und über 7.500 implantierten Einheiten allein in unserer Praxis kaum Verluste zu verzeichnen sind.

Fallbeispiel: Ein 56-jähriger Patient sollte nach der Zahnextraktion sechs Monate aufgrund der Knochenregeneration und weitere sechs Monate nach der Osseointegration des zweiteiligen Implantats auf eine Krone warten. In dieser Zwischenzeit sollte er sich mit einem herausnehmbaren Provisorium begnügen. Er informierte sich und entschied sich dann für das MIMI®-Konzept mit Champions® Implantaten nur wenige Wochen nach der Exzision und Parodontalbehandlung (Abb. 1): nach Bohrung mit 200 Umdrehungen pro Minute nur mit dem gelben Champions®-Drill und „normalem“, grünem Winkelstück (Abb. 2), Knochenkavitäten-Kontrolle (KKK) (Abb. 3 und 4), langsamer Implantation mittels integrierter Einbringhilfe (Abb. 5) und final mit der Drehmomentratsche

(Abb. 6). Nach Abschluss der Implantation (Abb. 7) zementierte ich gern bei Frontzahnversorgungen eine vorgefertigte „Präparationskrone“ aus Zirkon ein (Abb. 8, 9 und 14). Dies war immer mein Traum als Zahnarzt: Man setzt ein primärstabilen Implantat ein und präpariert dieses wie einen Zahn!

Im angeführten Fallbeispiel verblockte ich nach der Abformung (Abb. 10) für acht Wochen das Implantat inklusive dem „Prep-Cap“ mit den Approximalflächen der Nachbarzähne und stellte das Langzeitprovisorium (auch bei Protrusionsbewegungen) auf Non-Okklusion (Abb. 11 und 12). Warum? Extraaxiale Kräfte, die von den Antagonisten des Unterkiefers auf die palatinalen Flächen der Krone bis zu 30 Grad auftreffen, könnten das einzelne Implantat zu sehr beanspruchen. Die Patientin und der Patient verlässt bei der angewendeten Methode mit fester Versorgung die Praxis. Nur acht Wochen nach der Operation ist die sekundäre Stabilisierungsphase (SOS) aus der kritischen Osseostabilisierungsphase (KOSP) hervorgegangen (Abb. 13). Das Provisorium kann nun vorsichtig herausgeschliffen werden. Die verblendete, jetzt natürlich unverblokte Zirkonkrone wird zementiert (Abb. 14 und 15).

MIMI® und das beschriebene prothetische Konzept ergeben Vorteile für die Patientin und den Patienten: Champions® sind atraumatisch implantierbar,

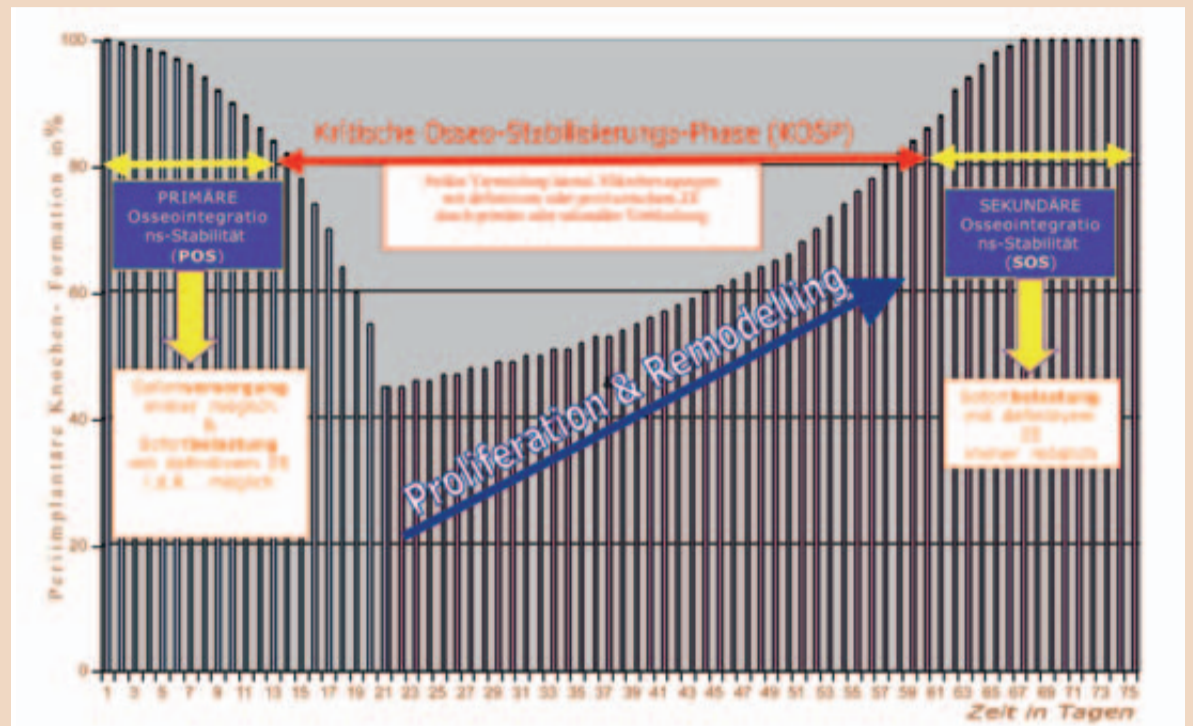


Abb. 13: Die „Champions-Implantations-Sofortbelastungs-Stabilitätskurve“ (CISS) gibt die Ergebnisse einer 12-Jahres-Studie von über 5.000 sofortbelasteten, einteiligen Implantaten wieder. Insofern die Primärstabilität von 40 Ncm erreicht und eine primäre oder sekundäre Verblockung von mindestens zwei Pfeilern möglich ist, empfiehlt sich der Abschluss der endgültigen Arbeit entweder innerhalb der ersten zwei Wochen post OP in der POS-Phase oder erst nach der 8. Woche in der SOS-Phase. Axial gerichtete und Zugkräfte sollten generell bei Implantaten als völlig unproblematisch angesehen werden, nur extraaxiale Lateralkräfte sind – unverblokt – für Implantate in Sofortbelastung als kritisch zu beurteilen. In der kritischen KOSP-Phase (14–60 Tag post OP) sollte daher die Arbeit – fertig gestellt – einzementiert und möglichst nichts an den Implantaten gemacht werden. Die einzige Ausnahme zur Sofortbelastung in den ersten 14 Tagen post OP stellt die Versorgung oberer, einwurzeliger Zähne dar (15–25). Bei diesen Fällen verblockt man temporär das primärstabile Implantat für 8 Wochen mit einem handgefertigten, im Mund modellierten Provisorium mit den Approximalflächen der Nachbarzähne, um – unter Ausschluss von Mikrobewegungen und palatinaler, extraaxialer Belastung durch die unteren Inzisiven – das Implantat sicher aus der POS- in die SOS-Phase zu überführen. Dadurch ist auch in diesen Fällen eine Sofortversorgung (jedoch keine Sofortbelastung) sicher anwendbar.“

ohne Blutung, Aufklappung und Periostbeteiligung. Die Patientinnen und Patienten können nur einen Tag nach der Operation in der Regel schmerzfrei ihrem gewohnten Alltag nachgehen und sind oft von der Schnelligkeit sowie vom schmerzfreien Verlauf der Operation überrascht. Durch die Einteiligkeit ergibt sich, dass postoperative, periimplantäre

Komplikationen gänzlich ausbleiben. Die Implantate sind bezahlbar für die Patientin und den Patient sowie für die Praxis – das verdiente Geld bleibt größtenteils bei der Ärztin und dem Arzt. Sofortbelastung ist immer möglich, die einzige Ausnahme bilden die Einzelzähne 15 bis 25. Bei ihnen ist zumindest eine Sofortversorgung für acht Wochen

sehr leicht und patientenfreundlich durchführbar. □

Champions Implants GmbH
Bornheimer Landstraße 8
55237 Flonheim
Tel.: 0 67 34/69 91
Fax: 0 67 34/10 53
info@champions-implants.com
www.champions-implants.com

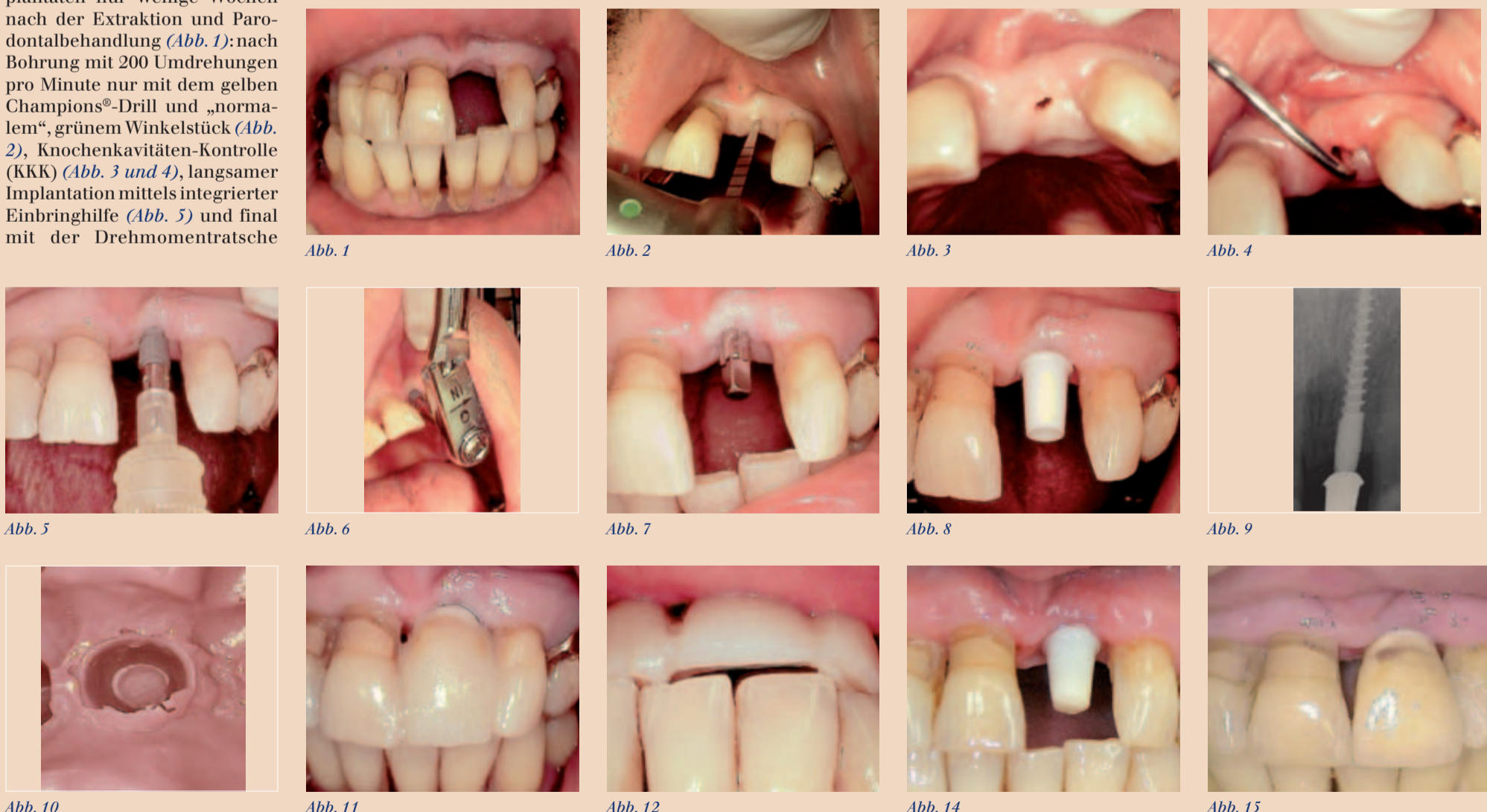

Abb. 1 Abb. 2 Abb. 3 Abb. 4 Abb. 5 Abb. 6 Abb. 7 Abb. 8 Abb. 9 Abb. 10 Abb. 11 Abb. 12 Abb. 14 Abb. 15

IDS 2009 special

SycoTec GmbH & Co. KG präsentiert kürzesten und leichtesten dentalen Mikromotor




SycoTec entwickelte den weltweit kürzesten und leichtesten Mikromotor. Das geringe Gewicht des SycoSLM garantiert ein bislang unerreicht entspanntes und präzises Arbeiten.

Fotos: SycoTec GmbH & Co. KG

LEUKIRCH IM ALLGÄU – Als Weiterentwicklung des kürzesten Mikromotors für dentale Hand- und Winkelstücke, dem SycoDrill, zeigt die SycoTec GmbH & Co. KG jetzt auf der IDS den neuen SycoSLM Mikromotor. Der SycoSLM ist um durchschnittliche 50 Prozent kürzer und 50 Prozent leichter als andere dentale E-Motoren und verspricht in Verbindung mit einem Winkelstück eine ausgeglichene Gewichtsverteilung und eine bessere Handhabung.

Der neue Mikromotor für dentale Hand- und Winkelstücke von SycoTec hat ein Gewicht von 67 Gramm und eine Länge von

51,7 mm. Damit ist der SycoSLM weltweit der kürzeste, kleinste und leichteste Mikromotor. Das Arbeiten mit Hand- und Winkelstücken wird durch die deutliche Gewichtseinsparung vereinfacht. Vor allem für Zahnärztinnen bedeutet das geringe Gewicht ein entspannteres und damit nachhaltig präziseres Arbeiten, weil die Fingermuskulatur deutlich weniger ermüdet. Das ausgewogene Gewichtsverhältnis zwischen Winkelstück, E-Motor und Schlauch ergibt die notwendige Balance und lässt das System gut in der Hand liegen. Für eine bessere Beleuchtung während der Behandlung sorgt ein integriertes LED-Licht mit einer wesentlich längeren



In Verbindung des SycoSLM mit einem Winkelstück entsteht ein Optimum an Gewichtsverteilung und eine bessere Handhabung.



Das integrierte LED-Licht kombiniert extrem lange Lebensdauer mit bester tageslichtähnlicher Beleuchtung.

Lebensdauer als eine herkömmliche Hochdrucklampe.

Der SycoSLM ist auf die integrierte Medienführung von Sprayluft, Spraywasser sowie Motorluft ausgerichtet und verfügt über einen integrierten Rücksaugstopp für das Spraywasser, was eine Rückkontamination verhindert. Als Präparationsmotor liegt der Drehzahlbereich des Mikromotors zwischen 1.000 und 40.000 Umdrehungen pro Minute. Auch bei der transformierten Umsetzung auf Hand- und Winkelstücke garantiert der SycoSLM einen vibrationsfreien und vor allem auch leisen Lauf. Die Instrumentenkupplung entspricht der ISO-Norm und ist für alle Hand- und Winkelstücke passend.

Als reiner OEM Hersteller bietet SycoTec den Mikromotor in Kombination mit Schlauch und Motorelektronik an. Dieses in sich abgestimmte System kann über herkömmliche Kommunikationsschnittstellen der Behandlungsgeräte angeschlossen werden. Vor der Nutzung des Gerätes bedarf es daher nur kleinerer Anpassungen.

Vom 24. bis zum 28. März können alle IDS-Besucher am Stand G019 in der Halle 10.1 den neuen Mikromotor von SycoTec selbst testen. Für erste Gespräche und konkrete Anfragen steht Vertriebsleiter Martin Ruhdorf gerne zur Verfügung. ■

Kontakt:

SycoTec GmbH & Co. KG
Martin Ruhdorf
Vertriebsleiter Medizin/Dental
Tel.: 0 75 61/86-0
Fax: 0 75 61/86-3 71
martin.ruhdorf@sycotec.eu
www.sycotec.eu

IDS 2009 Halle 10.2, G019

Das neue Baisch .Consent

Die innovative Fortsetzung eines bewährten Stahlmöbel-Programms für die dentale Praxis

WEINSTADT – Neue Design- und Funktionsattribute geben der Consent Möbellinie, bestehend aus Classic, Esprit, Avantgarde und Evolution, ein neues Gesicht. Bewährtes bleibt bestehen, innovative Ansätze kommen hinzu, die dem hohen Designanspruch von Baisch entsprechen. Neue perfekte Formen reflektieren neue perfekte Funktionen.

- geraden Dekorstegen
- seitlich und in der Tiefe rückspringende Sockel
- neuartige Aufhängung für bodenfreie und wandhängende Montage
- Evolution in 7-/8-/10-Raster Aufteilung
- neue Dekor- und Beleuchtungselemente für zusätzliche Gestaltungsmöglichkeiten

- neue Schichtstoffarbeitsplatten in modernen Holzdekoren
- neue Corian- oder Porzellan-Waschbecken als Einbau- und Aufbaubecken
- neue Oberflächen in exklusiver Mattlack-Optik.

Eine weitere Neuheit ist eine verbesserte und weiterentwickelte Version des bewährten

Oberschranks HYCAB. In den Ausführungen als Spenderschrank oder Materialschrank bietet HYCAB jetzt eine reduzierte Tiefe, eine neue elegante Klappe aus Glas, die alternativ auch in Stahl in den bekannten Lackoberflächen zu haben ist. Damit ist HYCAB noch besser adaptierbar zu den Baisch Behandlungsmöbeln, aber auch zu

jeder vorhandenen Raumsituation.

Alle Neuheiten sind zu erleben auf der IDS in Halle 10.2, R020/S021. ■

Kontakt:

Karl Baisch GmbH
Siemensstr. 2
71384 Weinstadt
Tel.: 0 71 51/6 92-0
Fax: 0 71 51/6 92-2 94
info@baisch.de
www.baisch.de

IDS 2009 Halle 10.2, R020/S021

Das neue Baisch.Consent baut auf dem bewährten vorhandenen Programm auf und verfügt grundsätzlich über die gleichen Konstruktions- und Qualitätsmerkmale.

Die neuen Optionen bestehen z.B. aus:

