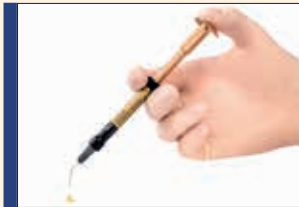



Contrôle professionnel des germes pour les patients à risque carieux élevé ... page10



G-ænial® Universal Injectable de GC - Solide comme un roc - Composite de restauration haute résistance ... page10

Ce numéro vous est offert grâce à la collaboration des sociétés suivantes:

COLTÈNE, J&J, OWANDY  
ULTRADENT, VOCCO

## Évaluation de l'adaptation de prothèses amovibles au moyen de systèmes de grossissement

Dr Qualtiero Mandelli et Carlo Borromeo, Italie

De nos jours, les prothèses supra-implantaires font de plus en plus partie du quotidien des gens et, en cas de restauration majeure, les prothèses amovibles offrent de nombreux avantages esthétiques et fonctionnels, surtout lorsqu'un soutien des tissus mous est nécessaire.

Le présent article traite particulièrement de l'analyse et de la conception prothétique qui permettront d'obtenir des résultats prévisibles et reproductibles. Au cours de la construction de la structure et de la suprastructure, le microscope jouera un rôle central dans l'obtention de la plus haute précision.

### Introduction

Les prothèses amovibles occupent

une place de plus en plus importante dans la pratique quotidienne ; dans bien des cas, il est possible d'obtenir d'excellents résultats esthétiques et fonctionnels même si le nombre d'implants est réduit parce que le patient souhaite une restauration complète stable sans qu'il soit nécessaire de poser de nombreux implants. Après la construction d'une prothèse mandibulaire complète provisoire et l'évaluation de tous les problèmes et attentes du patient, une prothèse

complète amovible stabilisée par une barre vissée sur quatre implants lui a été proposée (Fig. 1).

### Procédure étape par étape

Après la chirurgie implantaire guidée par une réplique de la restauration provisoire, la première phase comprenait la prise de l'empreinte définitive suivie de la fabrication d'un montage diagnostique destiné à rétablir l'esthétique et la

## Usure et érosion sévères : masques et préparation

Responsable scientifique : Emmanuel d'Incau

Conférenciers: M. Contrepois, M. Hinet, M. Jalladaud, J.-P. Pia, E. Pilavyan, M. Pomperski, F. Rouzé-l'Alzit, A. Truffinet.

Atelier de travaux pratiques D84 | Vendredi 1er décembre 2017

### Introduction

Les nombreux programmes de prévention ont permis de diminuer significativement la prévalence de la carie au cours du vingtième siècle, mais l'érosion s'est insidieusement substituée à cette pathologie. Une récente étude multicentrique<sup>1</sup> rapporte en effet que près de 30% des jeunes européens âgés entre 18 et 35 ans présentent des lésions érosives. Ce mode d'usure survient lorsqu'une attaque chimique d'origine non bactérienne (acide, chélatant) rompt les liaisons intermoléculaires des tissus dentaires ou des matériaux restaurateurs, potentialisant de manière considérable les différents autres modes d'usure mécaniques (attrition et abrasion). Les principaux

facteurs incriminés sont de deux types. Tout d'abord les sources extrinsèques qui se retrouvent dans l'alimentation liquide et solide (agrumes, sodas, boissons énergétiques, certains jus de fruit, etc.), les drogues (amphétamines), ou l'environnement (vapeurs corrosives). Ensuite les sources intrinsèques qui concernent le reflux gastro-oesophagien (RGO), les régurgitations acides, le vomissement chronique (alcoolisme), certains troubles du comportement alimentaire (TCA) comme l'anorexie-boulimie ou le mérycisme. L'aspect clinique des lésions érosives est polymorphe, mais, d'une manière générale, les surfaces sont lisses (effacement progressif de la micro-géographie de surface), en forme de cupules sur les sommets cuspidiens. p6»

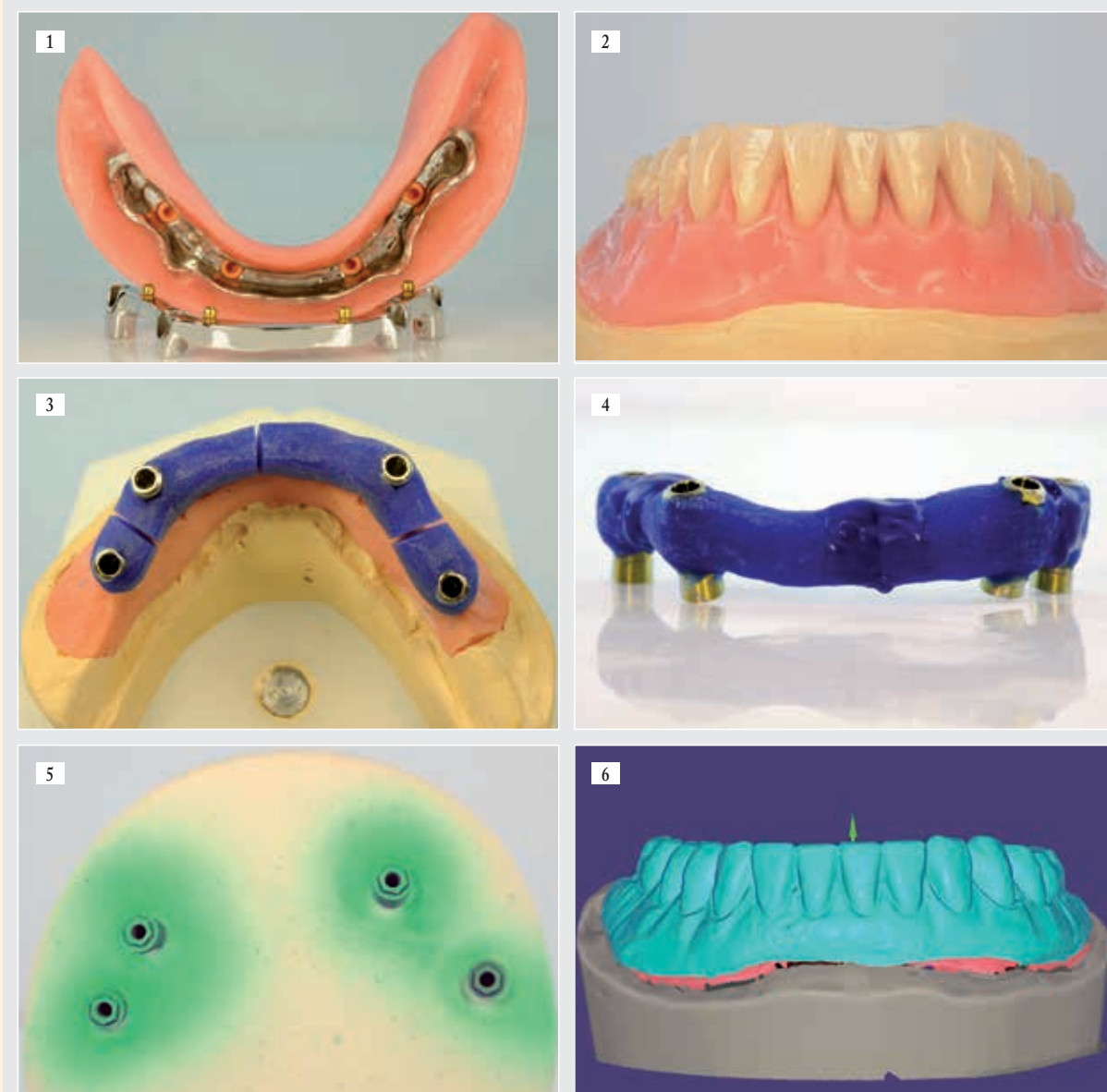


Fig. 1 : Prothèse amovible mandibulaire stabilisée par une barre en cobalt/chrome fraisée par CFAO, pourvue d'attaches à 2 degrés d'inclinaison fixées par des micro-vis et d'une suprastructure en cobalt/chrome coulée incorporée dans de la résine. | Fig. 2 : Après la préparation du maître-modèle monté en articulateur, le montage diagnostique est élaboré afin de rétablir l'esthétique et la fonction, indépendamment de la position et du type des implants. | Fig. 3 : Un gabarit en résine est créé sur le maître-modèle après positionnement des quatre transferts d'implant métalliques. Après durcissement, il a été taillé afin d'éliminer tout effet de rétraction ou imprécision survenu pendant la polymérisation ; le guide a été envoyé à la clinique. | Figs. 4 et 5 : Après l'essayage du gabarit en bouche, le wax-up a été vissé sur les transferts et un modèle d'essai a été élaboré afin de vérifier la précision et la passivité de la structure à réaliser. | Fig. 6 : L'adéquation entre la position du wax-up et celle des implants posés dans la cavité orale est examinée au moyen du gabarit en résine ; ensuite, le montage diagnostique des dents, le modèle et la position des implants ont été scannés. |

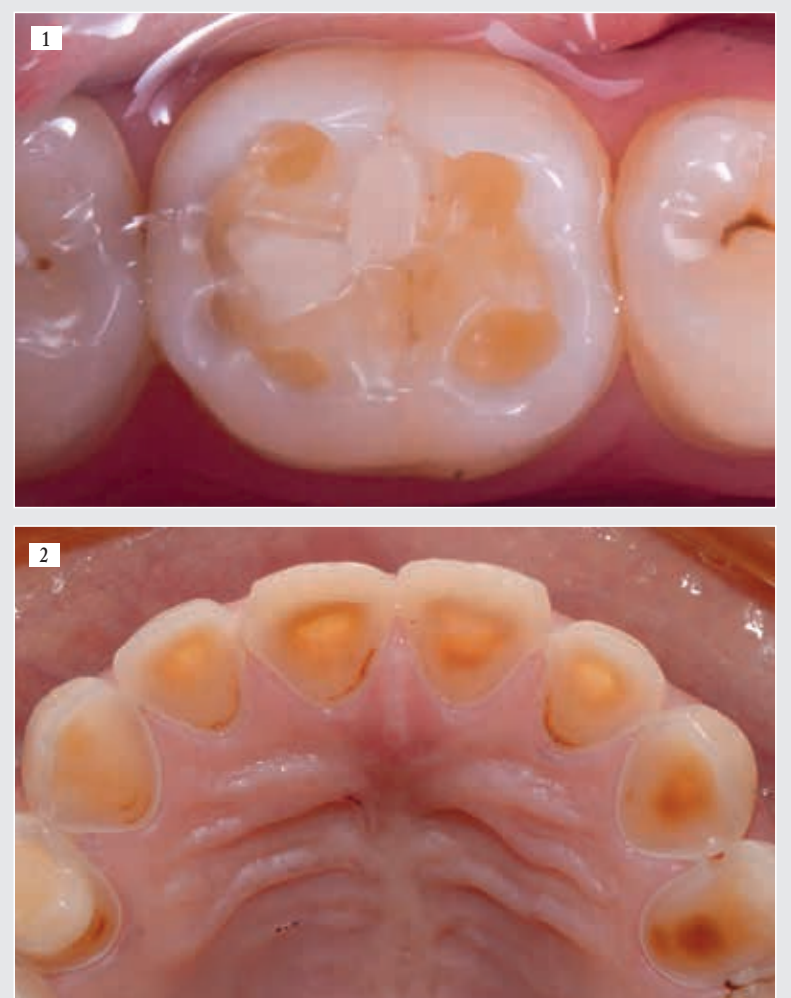


Fig. 1 : Les lésions en forme de cupules au niveau des sommets cuspidiens, avec exposition de plages dentinaires, sont caractéristiques de l'érosion. | Fig. 2 : Les lésions palatines antérieures au maxillaire sont en faveur d'un trouble du comportement alimentaire actif ou ancien. Les marges amélaire proches des muqueuses bénéficient d'un potentiel de reminéralisation supérieur et sont souvent préservées de l'érosion grâce au fluide gingival qui tamponne localement le pH. |



## Évaluation de l'adaptation de prothèses amovibles au moyen de systèmes de grossissement

pl» fonction (Fig. 2). Durant l'essayage, le gabarit de positionnement qui avait été préparé au laboratoire sur le maître-modèle a également été vérifié (Fig. 3) afin de s'assurer de l'adéquation entre les implants et le wax-up. Le gabarit a été vissé sur les implants et stabilisé au moyen de résine aux endroits où il n'était pas ajusté ; on peut de la sorte être assuré de la position des implants. Le gabarit a été renvoyé au laboratoire pour vérifier la précision de la position du

wax-up et son adaptation passive sur le maître-modèle (Figs. 4 et 5). À ce stade, après vérification du montage diagnostique et du positionnement adéquat du wax-up, le modèle, le pilier de scannage et le montage diagnostique des dents (Fig. 6) ont été scannés.

Le montage diagnostique des dents devenu translucide, la modélisation de la barre a commencé, compte tenu des espaces disponibles et du modèle

de prothèse qui devait être créé (Fig. 7). Une barre doit être conçue avec précision jusque dans le moindre détail, y compris les surfaces en regard des gencives, de façon à permettre au patient de nettoyer ses dents quotidiennement. C'est à ce stade seulement qu'il est possible d'identifier le type d'attaches à utiliser et où les placer afin de parvenir à une rétention satisfaisante et à une fonction adéquate (Fig. 8).

La conception terminée, le dossier numérique a été expédié au

centre de fraisage qui a fabriqué la barre dans un alliage chrome/cobalt puis l'a envoyée au laboratoire où une première vérification de la passivité et de la précision a été effectuée au moyen d'une jauge (Fig. 9). Après confirmation de la passivité sur le maître-modèle, un autre test a été effectué essentiellement sur les zones péri-implantaires (Fig. 10). La clé linguale en silicone placée sur le modèle a permis d'examiner l'espace disponible pour la construction de la suprastructure et de la prothèse ; à ce point, il est encore possible d'apporter

des modifications au projet.

Les structures ont été envoyées au chirurgien-dentiste pour des essais en bouche (Fig. 11). Durant la conception, les zones précises où les attaches devaient être positionnées avaient été soigneusement déterminées et il avait été demandé au centre de fraisage d'usiner les filetages internes de la barre afin de pouvoir y visser directement les attaches après le polissage et la finition ; les attaches les mieux appropriées ont alors été vissées en vue d'obtenir le niveau de

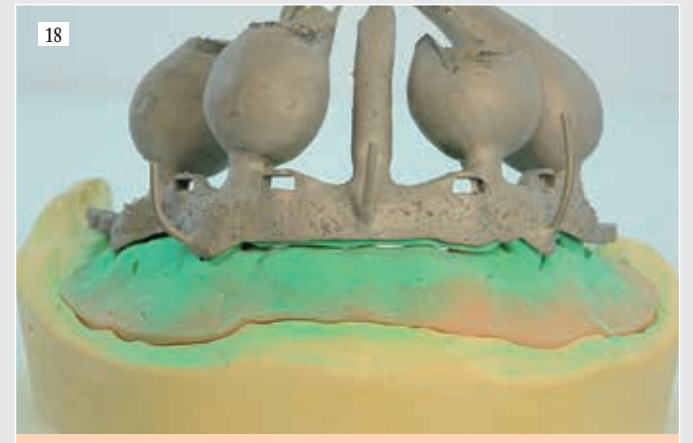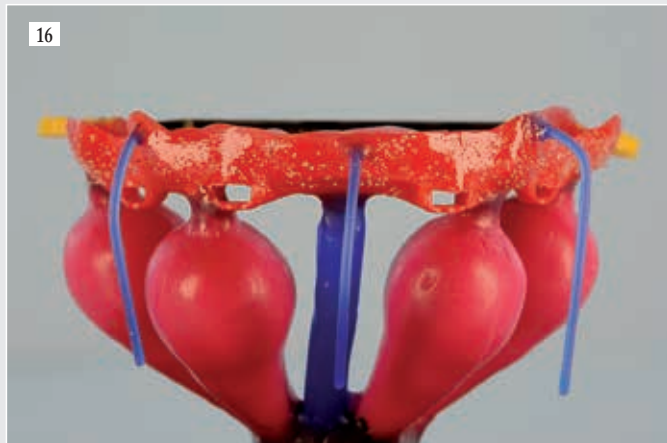

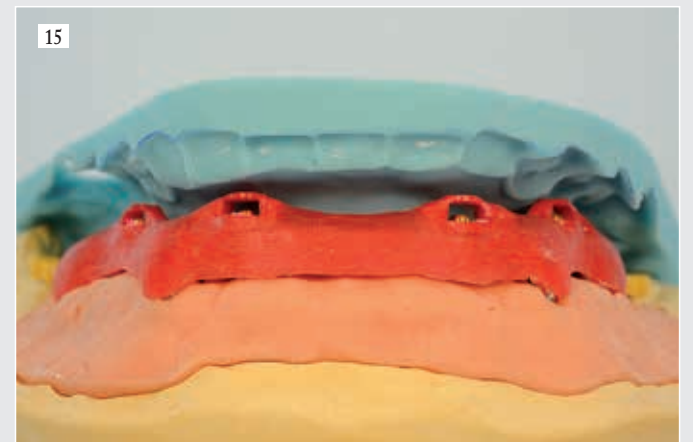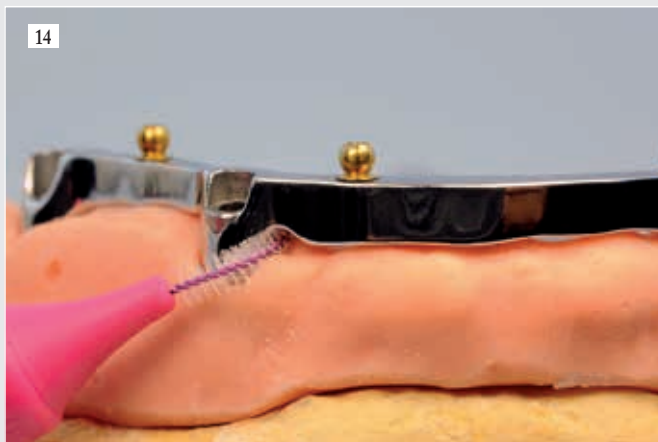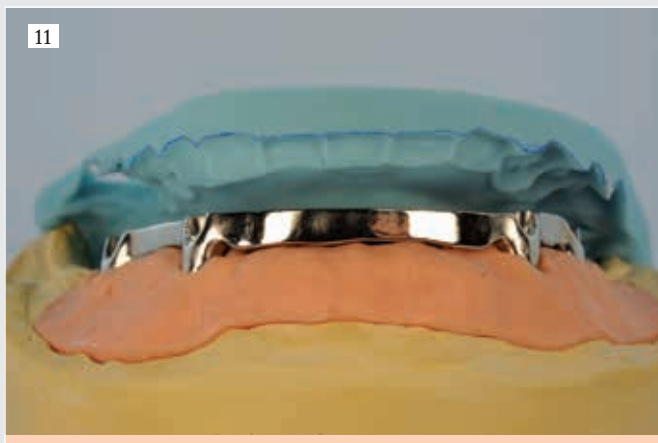
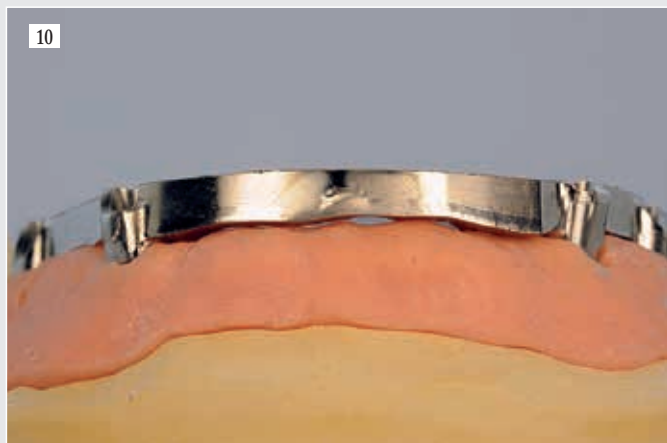


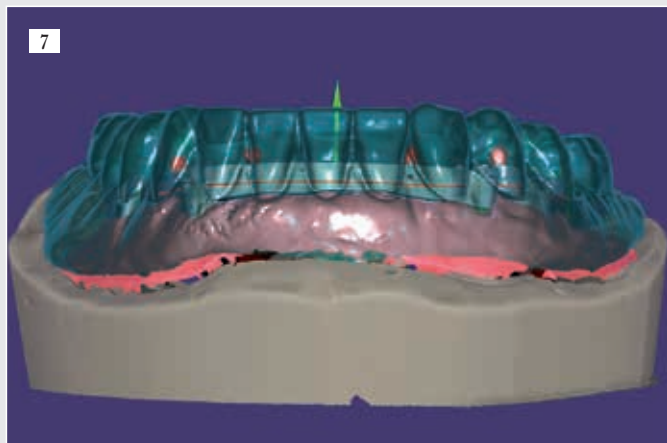


Fig. 7 : Après avoir rendu le montage diagnostique des dents translucide, la conception de la structure a commencé en fonction des espaces disponibles et de la position des dents et des implants. Le plan masticatoire a également été évalué au regard du plan principal de la structure. | Fig. 8 : Le projet de la barre se poursuit par la vérification de tous les détails avant l'envoi du dossier numérique. Même le choix du type d'ancrage doit être soigneusement évalué selon le type de structure et les espaces disponibles. | Fig. 9 : Après l'envoi du dossier, la structure a été fabriquée par le centre de fraisage. La première vérification doit porter sur la précision et la passivité. Ce test a été réalisé sur le modèle d'essai construit au moyen du gabarit en résine. | Fig. 10 : Détail de la structure positionnée sur les gencives en silicone, examen des zones péri-implantaires et adjacentes à la barre afin de déterminer la position adéquate. | Fig. 11 : La barre étant terminée, la clé en silicone du montage diagnostique est positionnée et les espaces disponibles sont examinés. | Fig. 12 : La possibilité de visser et de dévisser les attaches de rétention permet non seulement de les changer en cas d'usure, ultérieurement mais également à tout moment pendant la conception de la suprastructure. | Fig. 13 : Après tous les contrôles nécessaires, la structure est polie avant la fabrication de la suprastructure. | Fig. 14 : Après le polissage, la maintenance de l'hygiène est vérifiée sur toute la longueur de la barre. | Fig. 15 : Après le polissage, la structure a été fabriquée directement sur la suprastructure au moyen d'un modèle en résine et d'éléments préformés coulables, et le tout a été vérifié à l'aide de la clé en silicone palatine. | Fig. 16 : La suprastructure pourvue des tiges de coulée principales et secondaires ainsi que de la barre de stabilisation. | Fig. 17 : La suprastructure coulée. | Fig. 18 : La suprastructure est examinée au moyen d'un spray de marquage pour déceler les zones de friction et les mauvais points de contact en vue de l'adaptation correcte sur la barre. |



rétenion visé préalablement (Fig. 12). Le polissage terminé, la suprastructure de la barre pouvait être fabriquée (Fig. 13). Une étape délicate est l'affinage et le polissage parfait des zones avoisinant les implants et les tissus mous car la suprastructure ne doit exercer aucune pression (Fig. 14). Il est possible d'élaborer la suprastructure au moyen d'une technique indirecte permettant de répliquer le modèle, ou par CAO, ou encore au moyen de résine appliquée directement sur la structure, comme c'est le cas dans cet article. Ceci fait

et avant la coulée de la structure, une vérification supplémentaire des volumes et espaces disponibles (Fig. 15) a été réalisée à l'aide des clés en silicone. Ensuite, des tiges de coulée et une barre de stabilisation ont été fixées dans la zone postérieure de la suprastructure (Fig. 16).

Immédiatement après la coulée, toutes les parties de la suprastructure ont été examinées quant à la qualité de l'alliage. Un spray de marquage a été utilisé pour contrôler si l'ajustement de la suprastructure sur la barre

s'effectuait avec une pression minimale (Figs. 17 et 18). Des systèmes de grossissement ont été utilisés pour déceler toutes les zones de friction ou de pression inadéquate, tant sur la barre que la suprastructure ; grâce à cette technique, il est possible de vérifier si la structure et les attaches de rétenion fonctionnent au niveau maximal (Figs. 19 et 20). Les dispositifs de grossissement, tels que des microscopes, permettent une meilleure distinction entre les zones à éliminer et les zones qui ne doivent être

supprimer toutes les traces d'abrasion métallique (Fig. 21). Si tous ces éléments sont bien maîtrisés, le résultat sera une adaptation parfaite de la suprastructure, assortie d'une friction négligeable, et des attaches parfaitement centrées dans les boîtiers, comme illustré dans la Fig. 22. C'est à ce moment seulement que les coiffes noires du laboratoire ont été mises en place et que la suprastructure a été placée sur la barre après l'application d'un spray de marquage ; celui-ci permet de contrôler le fonctionnement des attaches durant l'in-

sertion (Fig. 23). La suprastructure a été retirée et les attaches ont été examinées au microscope. Il s'est avéré que certaines zones étaient inadaptées ; en effet, le retrait du vernis-laque (Figs. 24 et 25) entourant les attaches laissait entrevoir des contacts inappropriés. En conséquence, les coiffes ne seraient pas efficaces dans les zones rétenives des sphères en raison de certains points de la barre compromettant l'insertion de la suprastructure. Après l'élimination de ces points de friction et un second test, la

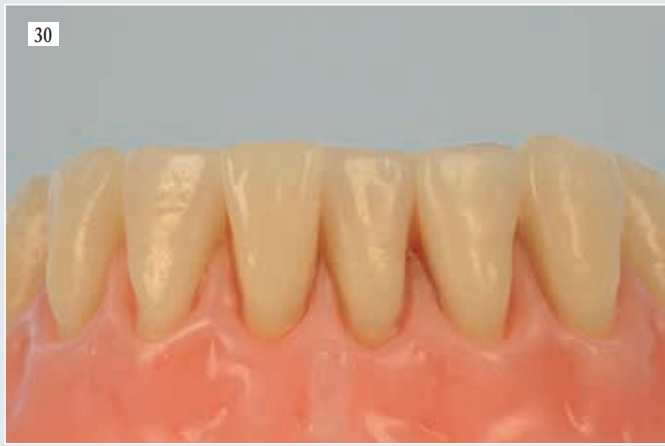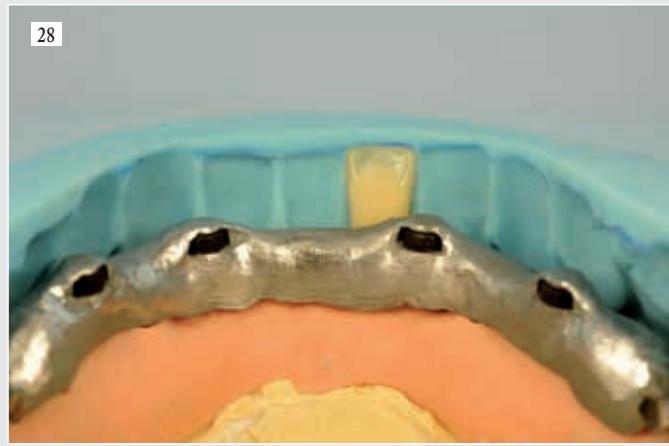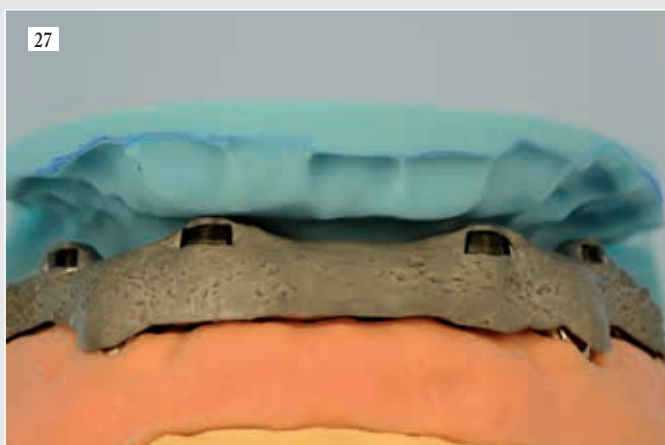

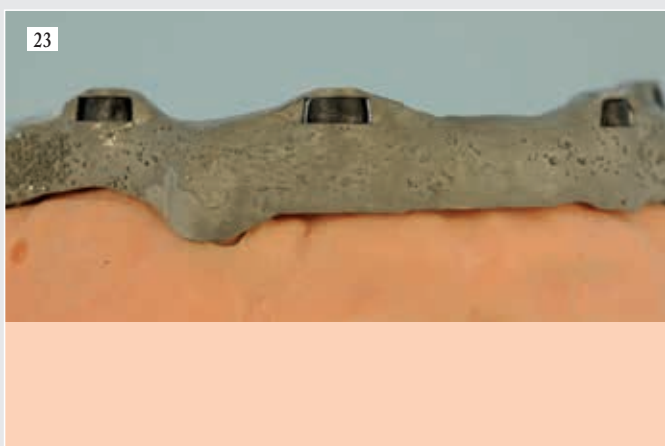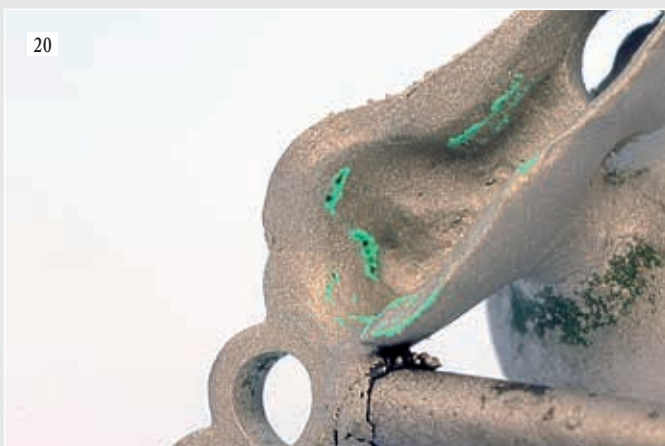


Fig. 19 : Détail d'une zone de précontact pendant l'insertion de la suprastructure sur la barre. À ce stade la barre ne comportait pas encore de coiffes de rétenion. | Fig. 20 : Vue au microscope des zones de friction de la suprastructure ; pendant le test, il est possible d'observer les zones vertes et les surfaces d'abrasion. | Fig. 21 : Les surfaces d'abrasion qui doivent être polies à l'aide de fraises appropriées afin d'obtenir le degré adéquat de friction sont recherchées sous un plus fort grossissement. | Fig. 22 : L'adaptation correcte de la suprastructure a été réalisée sans les attaches afin d'éviter toute interférence et permettre la recherche de l'interface adéquate. | Fig. 23 : Après vérification du degré satisfaisant de friction de la suprastructure, toutes les coiffes de rétenion fabriquées par le laboratoire ont été mises en place. La barre et les attaches ont de nouveau été pulvérisées avec le spray de marquage et l'adaptation correcte a été vérifiée. | Figs. 24 et 25 : Après le retrait de la suprastructure, les zones rétenives des attaches ont été examinées au microscope ; les surfaces de contact inadéquates des attaches indiquent leur degré d'efficacité. La cause est due à la présence sur la structure de certains points qui doivent être éliminés car ils contrarient l'insertion de la barre. Fig. 26 : Après la correction des points qui perturbent le fonctionnement adéquat des attaches, la suprastructure est parfaitement adaptée sur la barre, ce qui est indiqué par les surfaces de contact adéquates sur les attaches. | Fig. 27 : Après tous les tests fonctionnels sur la structure et la suprastructure, les espaces disponibles sont vérifiés à l'aide de la clé linguale en silicone. | Fig. 28 : Les dents ont été repositionnées au moyen de la clé vestibulaire en silicone. | Fig. 29 : La structure et la suprastructure ayant été fabriquées au moyen des clés en silicone, le repositionnement des dents est aisément réalisé vu la disponibilité de l'espace nécessaire, sans porter atteinte aux dents. | Fig. 30 : Détail du modelage des tissus mous après le repositionnement des dents. |



## Évaluation de l'adaptation de prothèses amovibles au moyen de systèmes de grossissement

«p3» structure était mieux adaptée sur les attaches (Fig. 26).

À ce stade, la prothèse pouvait être finalisée en utilisant la clé en silicone pour vérifier les espaces et repositionner les dents (Figs. 27 et 28). L'importance que revêt l'utilisation des clés en silicone pendant la conception et la finition est visible dans la Figure 29, où l'on observe clairement l'espace disponible pour le repositionnement des dents. Le montage diagnostique est reproduit efficacement et rapidement sans endommager les dents, tout en conservant toutes les fonctionnalités du projet initial (Fig. 30).

Après le repositionnement et l'élaboration du nouveau modèle en cire, celui-ci ainsi que la prothèse ont été placés dans le moufle à injection, et fixés au moyen d'une base en silicone (Fig. 31). La cire a été éliminée, le modèle nettoyé et isolé, puis les dents ont été repositionnées dans la clé en silicone, la suprastructure a été sablée, traitée par un primer, un opaque, polymérisée et replacée sur

le modèle (Fig. 32). La résine a été injectée dans le moufle et après sa polymérisation, la prothèse terminée a de nouveau été vérifiée sur l'articulateur avant d'être polie (Figs. 33 et 34). Même l'intrados a été affiné et poli, et seulement après ces dernières préparations, les coiffes de rétention ont été insérées dans la prothèse. Ces coiffes assurent la rétention souhaitée par le patient et prévue pour le projet (Fig. 35). Le polissage terminé, la structure a été envoyée au clinicien ; le polissage est une phase délicate du processus qui vise à éviter l'adhérence de la plaque (Fig. 36).

Au cours du test final, la barre étant vissée dans la bouche du patient, il est préférable de revérifier les zones péri-implantaires et les espaces appropriés à une hygiène quotidienne (Fig. 37). Après l'insertion, la prothèse est de nouveau examinée et éventuellement refusée ou remodelée ; Quelques jours après, le patient s'est représenté, extrêmement satisfait du travail accompli et un large sourire aux lèvres (Figs. 38-40).

### Conclusion

Comme il ressort de cet article, l'importance que revêt l'utilisation de systèmes de grossissement est flagrante, y compris pour les prothèses amovibles, car ils permettent de vérifier l'adaptation parfaite de la suprastructure sur la barre et le fonctionnement adéquat des attaches de rétention. Il est ainsi possible de protéger le système entier des tensions internes négatives susceptibles d'être transmises aux implants et, par conséquent, de prolonger la vie des attaches et de toute la prothèse.

Article paru dans le  
*CAD-CAM Magazine 1-2017*

### Les auteurs

#### Dr Gualtiero Mandelli

Diplômé en médecine et en chirurgie à l'université de Milan en 1985. Après ses études, il a accompli trois spécialisations de troisième cycle en orthodontie, stomatologie et pédiatrie à la même université. Il a été professeur invité à la faculté d'orthodontie de l'université de Parme entre 2003 et 2010 et depuis 2011, il est professeur invité à l'université de Brescia dans le cadre de cours de spécialisation en orthodontie. Il exerce dans son cabinet dentaire privé en Lombardie. Il est membre de la SIDO (Società Italiana di Ortodonzia) depuis 1995. Le Dr Mandelli est également l'auteur de divers ouvrages scientifiques et a participé à des exposés et présentations à l'occasion de nombreux cours et congrès.



#### Carlo Borromeo

a fondé le laboratoire dentaire italien Borromeo en 1988, spécialisé en fabrication de prothèse sur implants au moyen de la CFAO. Il coopère avec Nobel Biocare Procera, Dental Wings, Rhein'83 et d'autres entreprises afin d'accroître son expertise dans leurs matériaux. Il est un auteur largement publié dans l'industrie de l'édition, et présente et participe à de nombreux cours et conférences dans le cadre de laboratoires dentaires.

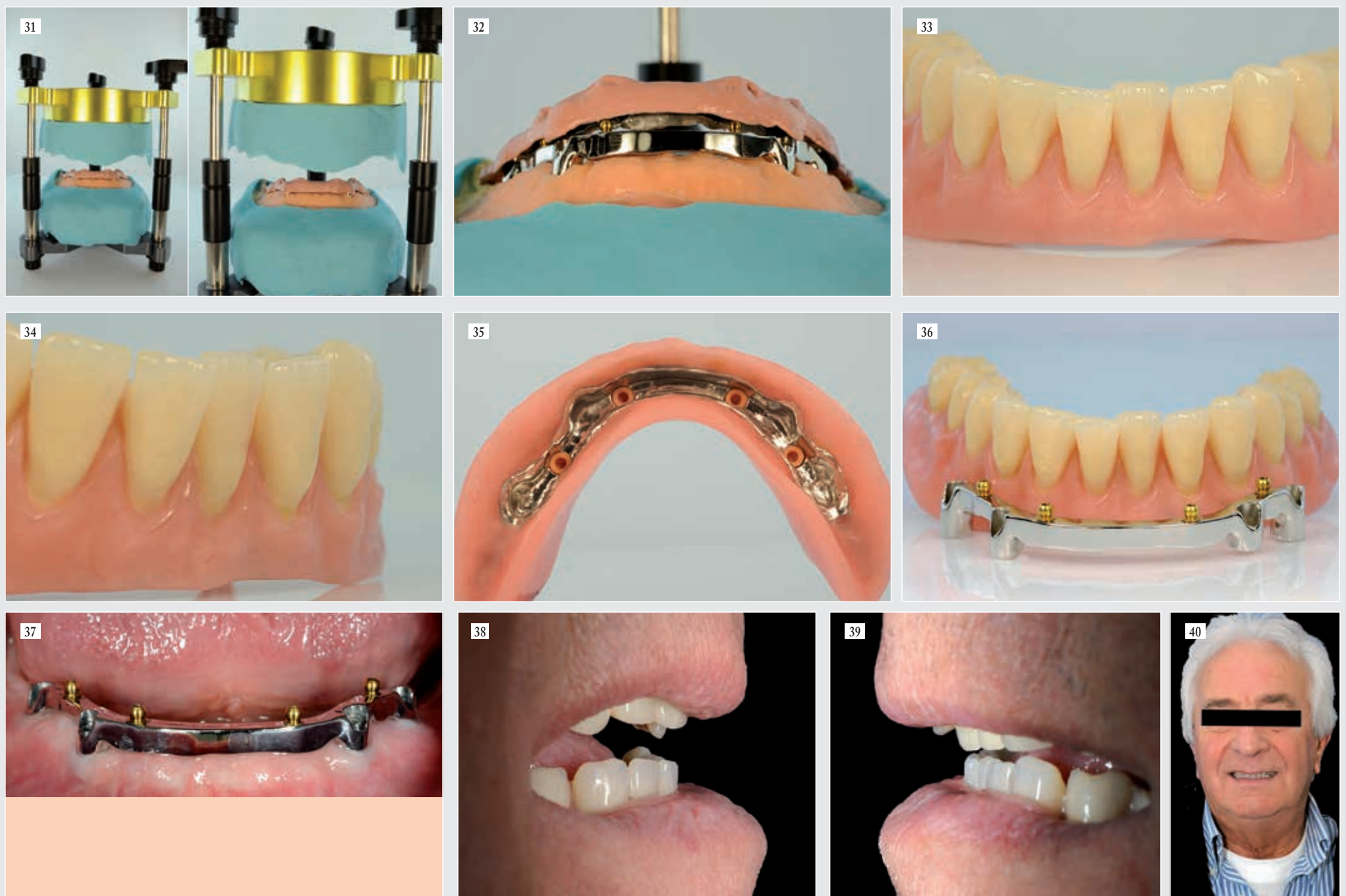


Fig. 31 : Le modèle et la prothèse ont été introduits dans le moufle aux fins de traitement. | Fig. 32 : La suprastructure est traitée par sablage et enduite de primer et d'une couche d'opaque. | Figs. 33 et 34 : Détails de la prothèse après l'injection de résine. | Fig. 35 : L'intrados de la suprastructure a été poli et toutes les coiffes de rétention ont été insérées. Pendant l'essayage, il sera décidé s'il y a lieu de les remplacer par un nombre plus élevé ou moins élevé de coiffes de rétention. | Fig. 36 : La prothèse et les structures ont été polies et sont prêtes pour le test final. | Fig. 37 : La structure vissée en bouche. | Figs. 38 et 39 : Prothèse dans la bouche du patient. | Fig. 40 : Examen final après l'insertion de la prothèse ; à ce stade, la stabilité de la prothèse est vérifiée.

# La parodontite : plus répandue qu'on ne le pense

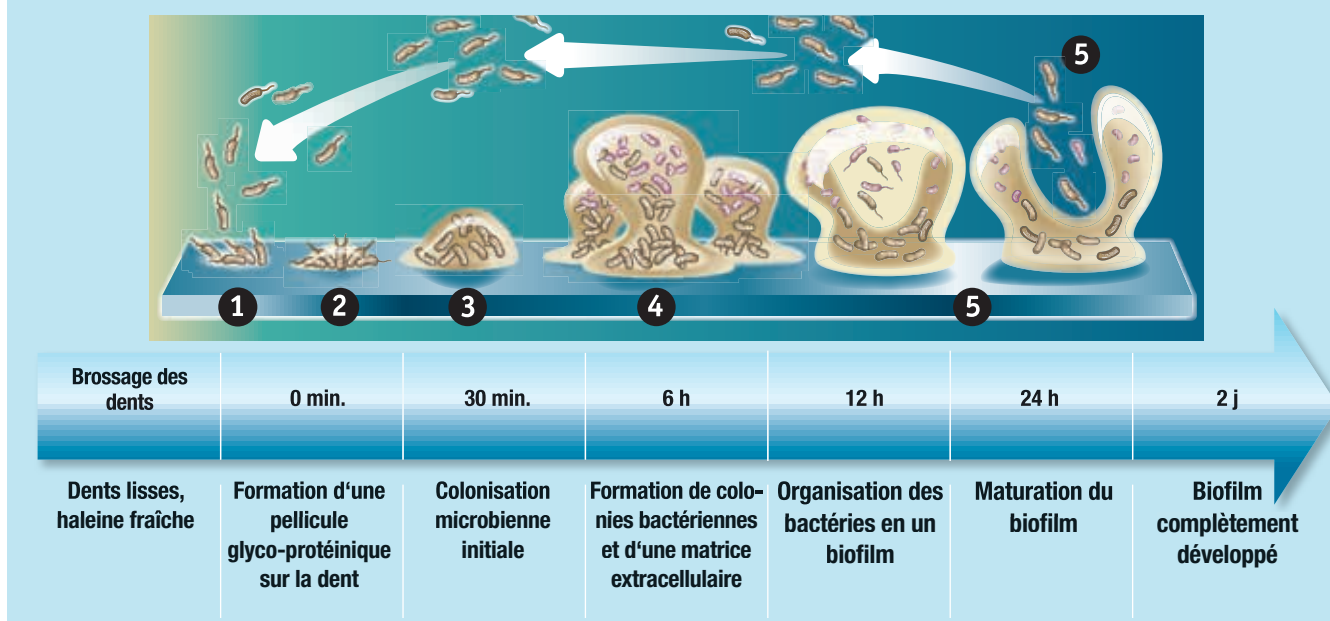
## Recommandation pour le renforcement des mesures de prévention et avantages de la prophylaxie en 3 étapes

Un consensus de 70 parodontologues et scientifiques médicaux éminents issus du monde entier, a donné lieu au constat suivant : pour la prévention de la parodontite, l'élimination et ensuite le maintien sous contrôle de la plaque dentaire par une hygiène buccale régulière et efficace jouent un rôle décisif.<sup>1</sup> Des conseils dentaires compétents peuvent donner un coup de pouce pour inciter le patient à adopter une meilleure hygiène buccodentaire : la pratique quotidienne de la prophylaxie en 3 étapes, c'est-à-dire le brossage des dents, le nettoyage des espaces interdentaires et ensuite l'application d'un bain de bouche (par exemple Listerine®) améliore la santé buccodentaire des patients. Deux méta-analyses récentes confirment cet effet positif.<sup>2,3</sup>

### Recommandations actuelles pour la prévention des maladies parodontales

Les responsables des caries et de la parodontite sont les bactéries présentes dans le biofilm. La mesure la plus importante pour prévenir les problèmes de gencives consiste donc à contrôler systématiquement le biofilm.<sup>4</sup> Et la méthode la plus efficace réside dans l'élimination de la plaque via le brossage des dents, complété par l'utilisation de brossettes interdentaires. Mais cette méthode est encore plus incisive lorsqu'elle est renforcée par l'usage d'un bain de bouche.<sup>5,6</sup> Telle est la conclusion d'un consensus auquel ont abouti plus de 70 parodontologues et scientifiques médicaux faisant figure de sommités mondiales. Sous le leadership de la Fédération européenne de Parodontologie (European Federation of Periodontology, EFP) et avec l'appui financier de Johnson & Johnson et de Procter et Gamble, dans le cadre du 11e European Workshop of Periodontology qui s'est tenu en novembre 2014, les experts, répartis en quatre groupes, ont étudié les données récentes sur le thème de la prévention des maladies parodontales et péri-implantaires. À partir des connaissances acquises à cette occasion, et publiées ensuite dans le Journal of Clinical Periodontology, des guides pratiques ont été rédigés

### La formation et la maturation de plaque dentaire entraînent des risques



à l'intention des dentistes, des soignants spécialisés et des patients.

### Amélioration prouvée lorsque le brossage mécanique est complété par un bain de bouche aux huiles essentielles

L'idéal serait que les dentistes incitent leurs patients à participer à leur propre hygiène buccodentaire, et qu'ils les persuadent de l'efficacité de la prophylaxie quotidienne en trois étapes. L'impact positif a été confirmé par une récente méta-analyse<sup>3</sup> qui inclut les données de plus de 5000 sujets. D'après celle-ci, en complétant le brossage mécanique, l'utilisation des brossettes interdentaires ou du fil dentaire, par l'application d'un bain de bouche aux huiles essentielles (comme Listerine par exemple), on constate après 6 mois qu'il y a 5 fois plus de surfaces exemptes de plaque dentaire qu'en appliquant le traitement mécanique seul.<sup>3</sup>

Dans le cadre d'une autre méta-analyse<sup>2</sup>, l'effet de bains de bouche ou de pâtes ou gels dentifrices avec effet réducteur de plaque en complément du brossage mécanique, a été testé chez des patients âgés de 10 à 50 ans qui présentaient des problèmes de gencives. Cette étude confirme que les bains de bouche incluant des agents chimiques anti-plaque ont un effet positif supplémentaire significatif sur le contrôle de l'inflammation gingivale et de la plaque dentaire. En outre, il a été souligné que les agents

chimiques anti-plaque ont plus d'effet sur les gingivites et le contrôle de la plaque lorsqu'ils sont administrés sous la forme de bains de bouche plutôt qu'incorporés au dentifrice.<sup>2</sup>

### Prophylaxie aux huiles essentielles

Les résultats d'étude<sup>1,2,3</sup> mettent en évidence les avantages supplémentaires de l'utilisation de bains de bouche aux huiles essentielles (tels que Listerine par exemple). Des huiles essentielles lipophiles telles que le thymol, le menthol, l'eucalyptol et le salicylate de méthyle sont capables de pénétrer profondément dans le biofilm. La structure du biofilm est dégradée sous l'effet des huiles essentielles, qui détruisent les parois cellulaires des germes présents dans le biofilm.<sup>7</sup> Ceci a pour effet de détacher et de dissoudre le biofilm, même dans des endroits qui sont inaccessibles à la brosse à dents et au fil dentaire. En outre, les propriétés hydrophobes des huiles essentielles, entravent la formation d'une nouvelle pellicule de bactéries agrégées. Ainsi, les huiles essentielles ralentissent la prolifération bactérienne et réduisent l'accumulation de plaque dentaire. Dans le contexte de la prophylaxie en 3 étapes, donc en complément du brossage des dents et du nettoyage des espaces interdentaires, les bains de bouche peuvent donc avoir un effet positif sur le contrôle de la plaque et la santé des gencives.

<sup>1</sup> Chapple ILC et al.: Primary prevention of periodontitis: managing gingivitis. J Clin Periodontol 2015; 42 (Suppl. 16): S71-76. <sup>2</sup> Serrano J et al.: Efficacy of adjunctive anti-plaque chemical agents in managing gingivitis: a systematic review and meta-analysis. J Clin Periodontol 2015; 42 (Suppl. 16): S106-138. <sup>3</sup> Araujo MWB, Charles C et al. Meta-analysis of the effect of an essential oil-containing mouthrinse on gingivitis and plaque. JADA 2015; 146(8): 610-622. <sup>4</sup> Diaz PI, Kolenbrander PE: Subgingival Biofilm Communities in Health and Disease. Rev. Clin. Periodontol. Implantol. Rehabil. Oral Vol. 2(3); 187-192, 2009. <sup>5</sup> Sharma N et al.: Adjunctive benefit of an essential oil containing mouthrinse in reducing plaque and gingivitis in patients who brush and floss regularly. A six-month study. J Am Dent Assoc 2004; 135: 496-504. <sup>6</sup> European Federation of Periodontology (EFP): Guidelines for effective prevention of periodontal diseases, <http://prevention.efp.org/prevention-workshop/> <sup>7</sup> Fine DH et al. Effect of rinsing with an essential oil-containing mouthrinse on subgingival periodontopathogens. J Periodont 2007; 78: 1935-1942.



## Usure et érosion sévères : masques et préparation

► Dans certains cas, les répercussions esthétiques et fonctionnelles sont si importantes qu'une prise en charge restauratrice s'impose. Afin de respecter les tissus dentaires résiduels, certaines approches conservatrices existent. Celle proposée depuis 2005 par l'école de Médecine dentaire de Genève suscite un grand intérêt de par sa faible invasivité et sa systématisation. Elle prévoit de remplacer les tissus manquants plutôt que d'en retirer davantage afin de restaurer les pertes tissulaires. Elle répond donc à un gradient thérapeutique adapté à la sévérité des lésions érosives qui concerne les dents antérieures mais également les dents postérieures. A cet effet, différentes étapes spécifiques s'enchaînent. D'une manière générale elles prévoient :

- de matérialiser au laboratoire le projet esthétique à l'aide de cires de diagnostic (« wax-up »),
- de transposer en situation clinique ce projet esthétique en confectionnant des masques (« mock-up ») à l'aide de clés en silicone remplies de résine acrylique ou de composite chauffé,
- de préparer sélectivement les tissus dentaires au travers de ces masques afin de préserver au maximum les tissus dentaires résiduels.

Toutes ces actions doivent naturellement tenir compte des impératifs biologiques, esthétiques et occlusaux ce qui peut sembler compliqué de prime abord. Aussi, afin de se familiariser avec ces techniques innovantes, l'ADF a prévu lors de son prochain Congrès une séance intégralement dévolue à ces différentes problématiques. Au cours de cet atelier de travaux pratiques (D 84), les participants pourront en effet manipuler les différents matériels et matériaux afin de calibrer les préparations au travers de masques intégraux (« full mock-up »).

### 1. Reconnaître les atteintes érosives et leurs étiologies

Afin de prendre en charge les lésions érosives de manière spécifique, il est important de savoir les reconnaître. La présence de surfaces dentaires lisses avec persistance des bords amélaire intacts (notamment cervicaux) est caractéristique des lésions érosives débutantes. Les lésions en forme de cupules au niveau des sommets cuspidiens sont également un signe d'appel (Fig. 1). Enfin, la présence de restaurations anciennes non altérées par l'attaque acide (amalgame, composite) qui apparaissent en surplomb doit guider la démarche diagnostique. D'une manière générale, les formes cliniques des lésions érosives diffèrent selon la source d'acidité. En effet, une atteinte unilatérale doit plutôt orienter le diagnostic vers un RGO durant le sommeil (le patient étant allongé selon un côté préférentiel). En revanche, des lésions antérieures, en particulier palatines ou linguales, seront plutôt en faveur d'un trouble du comportement alimentaire (TCA) de type anorexie-boulimie (Fig. 2), tandis que des lésions généralisées sur les faces vestibulaires et/ou occlusales orienteront vers une origine exogène et une alimentation à risque (Fig. 3).

De nombreuses classifications existent pour diagnostiquer et suivre l'évolution des lésions érosives. Parmi celles-ci, l'examen BEWE (Basic Erosive Wear Examination) développé par Bartlett et coll.<sup>2</sup> ainsi que la classification ACE (Anterior Clinical Erosive classification) proposée par Vailati et Belser<sup>3</sup> sont particulièrement adaptées aux impératifs cliniques. Des photographies intra-buccales sont également très utiles.

### 2. Les concepts contemporains de prise en charge des lésions érosives

Peu d'approches conservatrices existent lorsque des lésions érosives

sont présentes. Celle proposée par Vailati et ses collaborateurs prévoit de remplacer les tissus manquants plutôt que d'en retirer davantage afin de restaurer les pertes tissulaires. Elle répond à un gradient thérapeutique adapté à la sévérité des lésions érosives. La classification ACE qui comprend 6 classes permet d'apprécier la gradation de la prise en charge.

#### Classe I

Elle est caractérisée par un simple aplatissement cingulaire des incisives maxillaires, sans exposition dentinaire. Dans ce cas d'atteinte érosive primaire l'émail est encore présent sur tout le pourtour coronaire si bien qu'aucun traitement restaurateur n'est recommandé. Les mesures de prévention (fluoruration, application de complexes phospho-calciques, etc.) restent en revanche indiquées.

#### Classe II

Elle est caractérisée par une exposition dentinaire au niveau des points de contact occlusaux palatins. Les crêtes marginales des incisives ne sont en revanche pas endommagées. La dentine étant moins minéralisée que l'émail elle s'use plus rapidement. Selon l'approche genevoise, il est donc conseillé de stopper précocement l'évolution des lésions, en particulier lorsque la cinétique de l'usure est importante. Deux types de restaurations sont alors indiquées, les composites directs ou indirects. Afin de contourner les effets de l'éruption continue des dents et, par-delà, de disposer d'un espace inter-occlusal adéquat, un traitement orthodontique peut être envisagé. Cela limite le traitement restaurateur au secteur antérieur. Une seconde approche consiste à légèrement augmenter la dimension verticale d'occlusion (DVO). Dans ce cas, toutes les dents postérieures doivent être restaurées sur au moins une arcade, à l'aide de composites directs, sans aucune préparation dentaire. Notons que les techniques indirectes restent déconseillées pour rétablir le calage occlusal car le faible espace prothétique disponible imposerait de davantage préparer les dents postérieures pour confectionner des restaurations suffisamment épaisses

et résistantes. Une telle approche ne répond donc pas au principe de dentisterie mini-invasive.

#### Classe III

Elle est caractérisée par une plage dentinaire distincte au niveau palatin ainsi que par une réduction du bord libre des incisives maxillaires n'excédant pas 2 mm de hauteur. D'un point de vue thérapeutique, l'idéal est de ne remplacer que les tissus dentaires absents à l'aide de composites (directs ou indirects) mais le problème de l'espace prothétique disponible se pose de nouveau. Un traitement orthodontique reste envisageable pour éviter d'avoir à augmenter la DVO et donc d'intervenir au niveau des dents postérieures, mais lorsqu'il n'est pas retenu, une technique particulière a été proposée par Francesca Vailati et Urs Belser en 2008<sup>4-6</sup>. Il s'agit de la technique en trois temps ou « three-step technique ». Celle-ci comprend :

- une première phase permettant de valider les nouveaux critères esthétiques antérieurs et la ligne basse du sourire jusqu'aux molaires. A cet effet, après avoir réalisé une empreinte à l'alginat des arcades érodées, des moulanges en plâtre sont montés en articulateur en occlusion d'intercuspidie maximale (OIM). Ils sont ensuite adressés au laboratoire où un technicien effectue des cires de diagnostic ou wax-up, uniquement au niveau des faces vestibulaires des dents maxillaires (à l'exclusion des secondes molaires). Une clé en silicone rigide est par la suite élaborée sur la prospective du projet prothétique (Figs. 4a et b). Au cabinet, une fois remplie de résine acrylique autopolymérisable (e.g. Protemp®, 3M ; Structur®, VOCO ; Luxatemp®, DMG) cette clé en silicone est positionnée à même les dents maxillaires, sans aucune préparation préalable. Après polymérisation, elle est retirée et le projet restaurateur, communément nommé « masque » ou mock-up est alors positionné en situation clinique (Figs. 5a et b). Il peut d'emblée être validé ou modifié par adjonction ou sous-

traction. Il est ensuite porté par le patient plusieurs jours en situation quotidienne afin qu'il le valide aidé de son entourage. Notons que la rétention est généralement assurée par la solidarisation des éléments, mais si besoin, elle peut être complétée par un traitement ponctuel de l'émail vestibulaire à l'acide ortho-phosphorique, voire éventuellement par l'application d'une pointe d'adhésif.

- une deuxième phase prévoit d'élaborer des restaurations postérieures provisoires et de rehausser la DVO. Pour cela, au laboratoire, le wax-up commencé lors de la première étape est achevé au niveau des cuspidiens palatins des dents postérieures maxillaires (Fig. 6). Les faces occlusales des prémolaires et des molaires mandibulaires sont éventuellement modifiées par adjonction de cire afin de recréer un calage occlusal optimal. Lors de cette étape, la DVO est rehaussée de manière arbitraire depuis l'OIM en contrôlant cependant l'inocclusion antérieure créée par les nouvelles morphologies postérieures. Des clés en silicone rigide (plus ou moins transparentes) sont ensuite élaborées sur les wax-up des dents postérieures. Elles sont utilisées en clinique afin d'élaborer des « masques intégraux » ou full mock-up (en résine acrylique ou en composite chauffé) au niveau des prémolaires et des molaires, les dents antérieures restant en inocclusion pour une période arbitrairement fixée à 1 mois.

- une troisième phase permet enfin de recréer un guide antérieur esthétique et fonctionnel. A cet effet une technique « bilaminaire » ou « sandwich » innovante est préconisée car elle présente deux avantages majeurs. Le premier est de permettre d'avoir un axe d'insertion horizontal ce qui limite significativement la perte tissulaire qui est imposée par la mise de dépouille associée à une insertion verticale (classiquement utilisée pour les coiffes périphériques). Le second est de

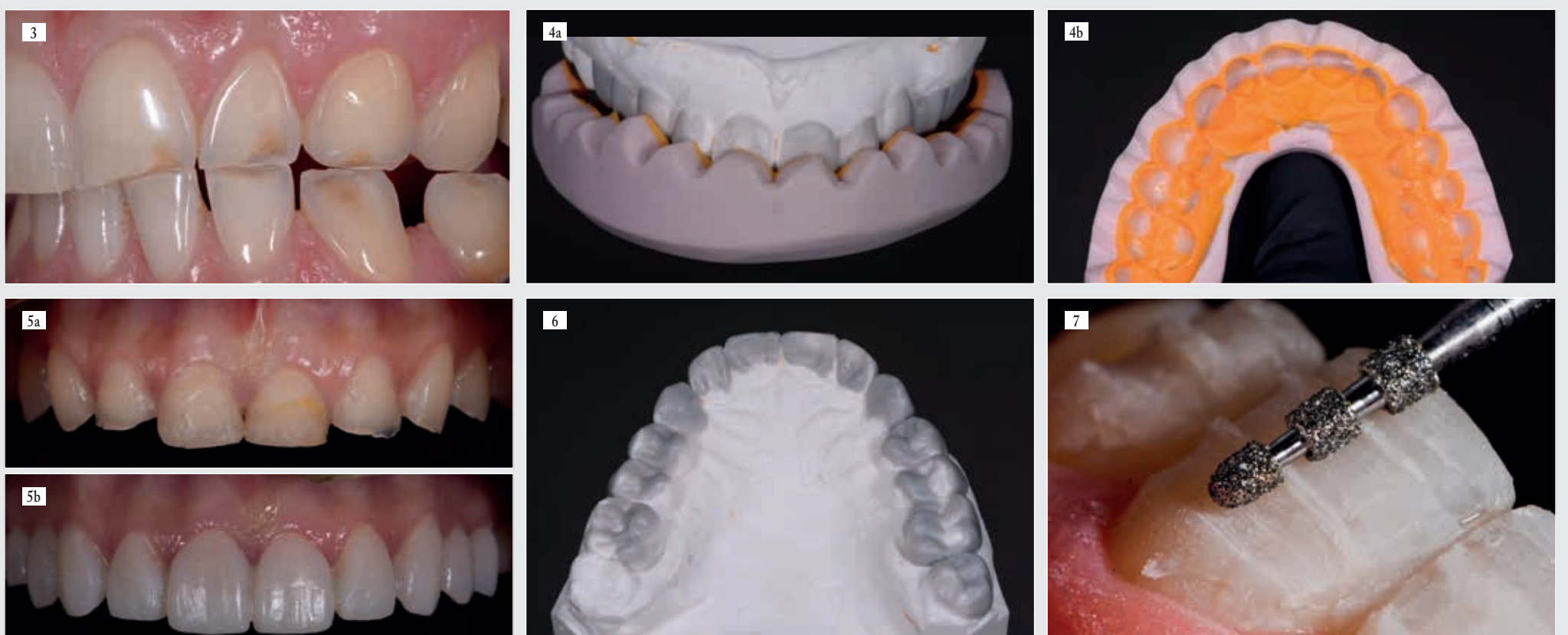


Fig. 3 : Lésions érosives vestibulaires liées à une succion prolongée de citron en quartiers. (Crédit photographique : M. Jalladaud, M. Pomperki, E. d'Incau) | Fig. 4a : clé en silicone rigide élaborée sur le wax-up des faces vestibulaires maxillaires. Elle permet de transposer le projet esthétique directement en bouche (travaux prothétiques réalisés par le laboratoire Esthetic Oral, Hélène et Didier Crescenzo). | Fig. 4b : vue occlusale de la clé en silicone. La découpe cervicale et les événements interproximaux facilitent grandement l'enlèvement des excès de résine lors de la confection du masque ou mock-up. | Fig. 5a : Denture fortement érodée et disgracieuse. Une réfection s'impose. | Fig. 5b : résultat immédiat après la confection du masque ou mock-up. Celui-ci permet de valider les critères esthétiques | Fig. 6 : Wax-up intégral de l'arcade maxillaire (travaux prothétiques réalisés par le laboratoire Esthetic Oral, Hélène et Didier Crescenzo). | Fig. 7 : Les masques ou mock-up guident la préparation qui est réalisée dans le volume final de la prothèse et non au dépend des tissus résiduels. |



tenir compte des comportements biomécaniques spécifiques de la dentine et de l'émail tel que démontrés par Pascal Magne lors d'essais mécaniques et d'études en éléments finis. Selon la théorie de « la raquette de tennis », l'émail apporte de la solidité de part sa rigidité (comme le cadre d'une raquette) alors que la dentine permet d'amortir les contraintes (comme le tamis d'une raquette). Aussi, après avoir nettoyé les dents antérieures et effectué une empreinte, des facettes palatines en composite sont élaborées au laboratoire puis collées en clinique. Dans un second temps, un nouveau mock-up tenant compte des morphologies vestibulaires est confectionné afin de calibrer les préparations avec des fraises spécifiques selon la technique des rainures (Fig. 7). Des facettes vestibulaires en céramique sont ensuite élaborées puis collées. Le traitement global peut enfin être achevé (éventuellement par quadrant) au niveau postérieur. Afin de limiter les pertes tissulaires, les préparations sont là encore directement effectuées au travers des mock-up (sauf au niveau des secondes molaires qui en sont dépourvues) à l'aide de fraises calibrées. Des rainures sont classiquement effectuées sur les faces occlusales puis elles sont réunies. Des « overlays », « veneerlays », « onlays » ou « table-tops » en céramique, composite ou matériaux hybrides sont finalement élaborés et collés.

Notons que lorsque l'érosion des dents antérieures est limitée et qu'aucune modification n'est à apporter au niveau de la face vestibulaire, la technique que nous venons de décrire débute directement à la deuxième étape. Au niveau antérieur, seules les faces palatines sont ensuite élaborées en composite. Il s'agit de la « three-step technique » modifiée.

**Classe IV**

Elle est caractérisée par une importante exposition de dentine au niveau palatin, par une persistance de l'émail vestibulaire ainsi que par une réduction du bord libre des incisives maxillaires supérieure à 2 mm de hauteur. Selon ses concepteurs, la three-step technique reste recommandée dans une telle situation clinique.

**Classe V**

Dans ce cas, en plus d'une importante plage dentinaire palatine et d'une réduction de plus de 2 mm de la hauteur des bords libres, l'émail vestibulaire n'est plus présent. Là encore la « three-step-technique » semble envisageable mais à titre expérimental, donc dans un contexte clinique parfaitement contrôlé.

**Conclusion**

Les concepts des traitements odontologiques sont en permanente évolution. Ils doivent nécessairement s'inscrire dans une démarche de préservation tissulaire. Dans la mesure où les lésions d'érosion sont liées à un processus de destruction irréversible qui touche souvent les plus jeunes, il est nécessaire de disposer de techniques restauratrices les plus conservatrices possibles afin de ne pas aggraver la situation et de conserver le capital tissulaire aussi

longtemps que possible. La gradation de la prise en charge des lésions érosives mise en place depuis plus de dix ans par l'école genevoise (Geneva Erosion Study) semble extrêmement prometteuse car elle respecte les impératifs biologiques, esthétiques et mécaniques. Elle fait parfois appel à la « three-step technique » dont les résultats cliniques à moyen terme sont très encourageants<sup>7</sup>. Il est cependant nécessaire de répliquer les essais cliniques avant de généraliser cette technique qui reste malgré tout très exigeante, tant au cabinet qu'au laboratoire.

**Bibliographie**

<sup>1</sup>Bartlett DW, Lussi A, West NX, Bouchard P, Sanz M, Bourgeois D. Prevalence of tooth wear on buccal and lingual surfaces and possible risk factors in young European adults. J Dent 2013 ; 41(11) : 1007-1013.

<sup>2</sup>Bartlett D, Ganss C, Lussi A. Basic Erosive Wear Examination (BEWE) : a new scoring system for scientific and clinical needs. Clin Oral Invest 2008 ; 12 Suppl 1 : S65-S68.

<sup>3</sup>Vailati F, Belser UC. Classification and treatment of the anterior maxillary dentition affected by dental erosion : the ACE classification. Int J Periodontics Restorative Dent 2010 ; 30(6) : 559-571.

<sup>4</sup>Vailati F, Belser UC. Full-mouth adhesive rehabilitation of a severely eroded dentition : the three step technique. Part 1. Eur J Esthet Dent 2008 ; 3(1) : 30-44.

<sup>5</sup>Vailati F, Belser UC. Full-mouth adhesive rehabilitation of a severely eroded dentition : the three

step technique. Part 2. Eur J Esthet Dent 2008 ; 3(2) : 128-146.

<sup>6</sup>Vailati F, Belser UC. Full-mouth adhesive rehabilitation of a severely eroded dentition : the three step technique. Part 3. Eur J Esthet Dent 2008 ; 3(3) : 236-257.

<sup>7</sup>Vailati F, Gruetter L, Belser UC. Adhesively restored anterior maxillary dentitions affected by severe erosion : up to 6-years results of a prospective clinical study. Eur J Esthet Dent 2013 ; 8(4) : 506-530.

Opalescence  
go

**Opalescence®**  
**SOURIRE ÉCLATANT PRÊT À PORTER**

- Blanchiment dentaire à domicile puissant avec du H2O2 à 6 %
- Prêt à l'emploi et confortable
- La gouttière UltraFit™ s'adapte parfaitement au sourire de chaque patient – une expérience de blanchiment sans stress

[www.Opalescence.com/eu](http://www.Opalescence.com/eu)

ULTRADENT.COM/EU  
© 2018 Ultradent Products, Inc. All Rights Reserved.

ULTRADENT PRODUCTS, INC.

40 YEARS 1978-2018



## Un nouveau dispositif fixé sur les dents piste les aliments ingérés

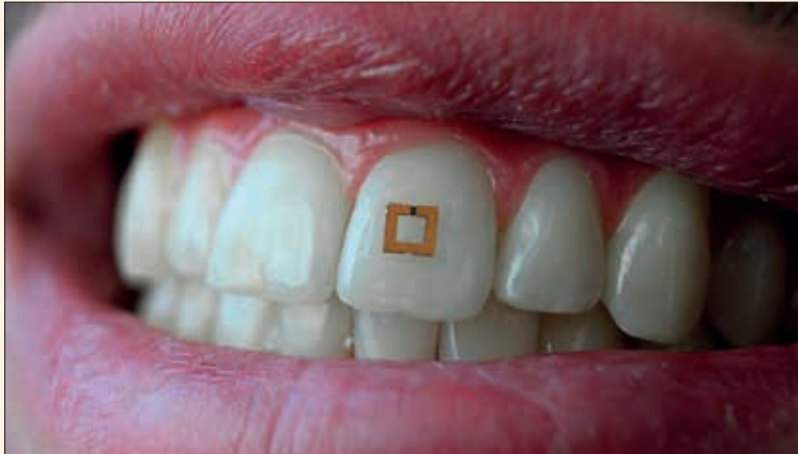By Dental Tribune France

**Massachusetts, États-Unis :** Le monde numérique permet de collecter un large éventail de données dans de nombreux domaines. Des ingénieurs aux États-Unis ont maintenant développé un mini-capteur qui, lorsqu'il est fixé directement sur une dent, transmet aisément et sans encombrement les informations sur la consommation de glucose, de sel et d'alcool.

Avoir la capacité de surveiller en temps réel ce qui se passe dans notre corps lorsque nous consommons certains produits peut être une valeur inestimable dans le contexte des soins de santé et des études cliniques. Jusqu'à présent, ce type de surveillance dépendait de l'utilisation de dispositifs portables qui souffraient de limitations telles que la nécessité d'un protège-bouche, le câblage encombrant ou le remplacement fréquent de capteurs dégradés.

Dans cette optique, les chercheurs de l'école d'ingénierie de Tufts University ont cherché à adopter une approche technologique plus avancée, développant un capteur avec une empreinte de 2mm x 2mm. Ce capteur se fixe à la surface irrégulière d'une dent et, à la manière d'un péage sur autoroute, le capteur transmet sans fil les données en réponse aux signaux radiofréquences entrants.

Le capteur est composé de trois couches successives, une couche bioréactive centrale qui absorbe les nutriments ou d'autres produits chimiques détectés, et deux couches externes composées d'anneaux en or en forme de carré. Ensemble, les trois couches agissent comme une antenne minuscule, recueillant et transmettant des ondes dans le spectre de radiofréquences. Lorsqu'une



Un nouveau micro-capteur développé par des ingénieurs aux États-Unis permet d'envoyer, à un appareil mobile des informations en temps réel sur l'apport alimentaire des personnes. (Photo : fio Omenetto/Tufts University)

onde entrante rencontre le capteur, une partie de celle-ci est annulée et le reste est transmis en arrière. Par exemple, si la couche centrale détermine du sel ou de l'éthanol, ses propriétés électriques se décalent, entraînant le capteur à absorber et à transmettre un spectre différent d'ondes radiofréquences, avec une intensité variable. De cette façon, les nutriments et autres substances sont détectés et mesurés.

Commentant ce nouveau développement, le professeur Fiorenzo Omenetto, professeur d'ingénierie à l'Université de Tufts et co-auteur de la recherche,

a déclaré : « en théorie, nous pouvons modifier la couche bioréactive dans ces capteurs pour cibler d'autres produits chimiques, nous sommes uniquement limités par notre créativité. »

L'étude, intitulée « Capteurs fonctionnels et RF - tricouches pour la surveillance sans fil de la cavité buccale et de la consommation alimentaire » (Functional, RF-Trilayer Sensors for Tooth-Mounted, Wireless Monitoring of the Oral Cavity and Food Consumption), a été publiée le 23 mars 2018 dans la revue *Advanced Materials Journal*.

## Le Parlement européen se bat pour éliminer les inégalités en matière de santé

By Dental Tribune France

**BRUXELLES, Belgique :** Sans investissement dans le domaine de la santé, il n'y a pas de croissance économique. En accord avec cette idée, le Parlement européen a récemment voté en faveur du rapport sur le prochain budget à long terme de l'UE, le cadre financier pluriannuel (CFP). Le Parlement a demandé que le budget reflète la responsabilité de l'UE de mettre en œuvre les objectifs de développement durable dans des domaines tels que la santé publique, les systèmes de santé et les problèmes de santé liés à l'environnement.

Outre la mise en œuvre d'objectifs durables, le prochain CFP devrait aussi aider les états membres à éliminer les inégalités croissantes en matière de santé. Cette décision ainsi que le projet dans sa globalité ont été bien accueillis par le Conseil des dentistes européens (Council of European Dentists CDE), par le Comité permanent des médecins européens (Standing Committee of European Doctors - CPME) et par le groupe pharmaceutique de l'Union européenne.

Commentant le récent vote de l'UE, le Président du CPME, le Dr Jacques de Haller, a déclaré : « les défis tels que la résistance aux antimicrobiens et l'hésitation face à la vaccination, les conditions liées au mode de vie telles que l'obésité, la carie dentaire et les pénuries de main-d'œuvre en santé soulignent la nécessité de maintenir et d'appliquer la coopération de l'UE pour protéger la santé de la population européenne et celle extérieure à l'union. »

Le système de santé européen est confronté à un certain nombre de défis communs, selon Paula Franklin,

ancienne analyste des politiques pour le Programme sociale et de bien-être de l'Europe du Centre européen des politiques, un groupe de réflexion indépendant et sans but lucratif voué à la promotion de l'intégration européenne, qui a écrit l'étude « Objectif du développement durable sur la santé (SDG3): la possibilité de faire de la santé de l'UE une priorité » (Sustainable Development Goal on Health (SDG3): The Opportunity to Make EU Health a Priority), publié en mai 2017. Parmi certains des plus importants enjeux auxquels l'UE est confrontée, Paula Franklin souligne le coût croissant des soins de santé; les populations vieillissantes, qui peuvent également être associées à une augmentation des maladies chroniques; les pénuries et la répartition inégale des



Le Parlement européen a voté en faveur du cadre financier pluriannuel du Budget et appelle à réfléchir à la responsabilité de l'UE en ce qui concerne la santé Publique, les systèmes de soins et à l'environnement liés aux problèmes de santé. (Photo : Symbiot / Shutterstock)

professionnels de santé et les inégalités dans l'accès aux soins.

Commentant également la récente décision de l'UE, le Président du CED, le Dr Marco Landi, a déclaré : « bien que nous reconnaissons que l'un des objectifs de l'Union est de renforcer le marché intérieur, nous soulignons que l'investissement dans la santé et dans une main-d'œuvre saine est une condition préalable à une croissance économique durable et inclusive. »

## Nouvelles solutions de traitements pour les caries dentaires naissantes

By Dental Tribune France

**Washington, États-Unis :** La prévention a toujours la meilleure place pour commencer à parler de soins dentaires. ; cependant, de nombreux patients seraient ravis d'avoir accès à une solution alternative si leurs dents développaient des caries et nécessitaient un travail de restauration. Dans de nouvelles recherches qui pourraient amener à une telle possibilité, les scientifiques de l'Université de Washington ont mis au point une méthode qui utilise des protéines pour reminéraliser l'émail des dents et traiter les lésions des taches blanches et les caries naissantes.

Les chercheurs ont utilisé des peptides dérivés de amélogénine, la protéine essentielle à la formation de l'émail dentaire, bio minéralisée comme la substance active clé dans la nouvelle technologie. Pour évaluer l'effet réel des peptides, ils ont testé la capacité de reminéralisation des peptides contre les variations de fluorure seul ou combinés avec des peptides, entre autres, sur les participants à l'étude qui avaient subi des lésions artificiellement créées sur leur émail dentaire.

Selon les résultats, les participants qui ont reçu les peptides seuls ont montré une couche de reminéralisation de 10 µM d'épaisseur. D'après les chercheurs, cette indication montre que les peptides pourraient reconstruire et renforcer l'émail sur une base quotidienne- dans le cas d'une bonne routine de soins dentaires préventifs. Une fois pleinement développée, les scientifiques estiment que la technologie pourrait alors être utilisée pour des secteurs privés et de santé publique, dans le dentifrice de biomimétisme, de gels, de solutions et composites, comme une alternative sûre aux procédures et aux traitements dentaires existants.

Commentant leur nouvelle découverte, le directeur des recherches Mehmet Sarikaya, professeur de sci-

ence des matériaux et d'ingénierie et professeur adjoint au département de génie chimique et au département des sciences de la santé bucco-dentaire (Professor of Materials Science and Engineering and adjunct professor at the Department of Chemical Engineering and Department of Oral Health Sciences ) à l'Université de Washington, a déclaré : « La reminéralisation guidée par les peptides est une alternative saine aux soins dentaires actuels ».

Malgré une amélioration de la santé buccodentaire mondiale au cours du siècle passé, les chercheurs ont souligné le fait qu'il y a des groupes socio-économiques plus faibles qui souffrent encore de façon disproportionnée de la maladie buccale. Ils ont relevé un récent rapport des Centers for Disease Control and Prevention qui concerne la prévalence des caries dentaires chez les américains qui indiquait que les caries étaient de nouveau en hausse, suggérant une régression des progrès des années précédentes.

L'étude intitulée « Biomimetic tooth repair: Amelogenin-derived peptide enables in vitro remineralization of human enamel, » a été publiée dans le journal *ACS Biomaterials Science and Engineering* le 9 mars, 2018.

## Parlez-moi des plantes médicinales docteur !

By Dental Tribune France

**PARIS, France :** Fort de son succès avec son précédent ouvrage sur « l'homéopathie pour le chirurgien-dentiste », le Dr Florine Boukhobza nous revient avec la phytothérapie en odontologie (2 édition)

Nous savons que l'Organisation Mondiale de la Santé a placé la promotion de l'usage des plantes médicinales et leur intégration dans le système de santé au nombre de ses priorités. La phytothérapie médicale, notamment bucco-dentaire, existe déjà et est prescrite sur ordonnance. Nombreux d'ailleurs sont les praticiens qui voudraient faire appel à elle, mais attendent des formations et des informations à ce sujet.

Cet ouvrage est justement là pour mettre à notre disposition un guide clinique didactique: il va très vite devenir indispensable pour tout chirurgien-dentiste soucieux de s'initier, ou de se perfectionner en phytothérapie.

Le livre est organisé en 3 parties : les généralités (classification des plantes par leurs activités, types de préparations, modes de prescriptions et

dosages) ; les préparations phytothérapeutiques en odontostomatologie (antalgiques, anxiolytiques, antiémétiques, anti-infectieuses, anti-inflammatoires, anti-fongiques, antihémorragiques, antiallergiques, etc.) ; et la prescription en fonction des pathologies et des thérapeutiques (dentisterie conservatrice, endodontie, prothèse, chirurgie orale, parodontologie, médecine orale, lichen plan, herpès, pédodontie, poussées dentaires, urgences, hygiène et prévention).

Florine Boukhobza est chirurgien-dentiste homéopathe et phytothérapeute. Paul Goetz, co-auteur de l'ouvrage, est médecin généraliste, enseignant phytothérapie à Paris 13, Paris 7 et à l'université de Lorraine. Il est également psychothérapeute (formé à l'école européenne de psychothérapie socio- et stomato-analytique en thérapie psychocorporelle intégrative).



# Un lien possible entre la perte de la dent chez les mères et la taille de la famille

By Dental Tribune France

**NIMEGUE, Pays-Bas: être une maman n'est pas un travail facile. Plus la famille est grande, moins il y a de temps pour soi et pour sa santé. Sa santé buccodentaire peut alors passer en second plan. Dans une nouvelle étude d'Europe, les chercheurs ont constaté qu'il pourrait y avoir un lien entre la perte de dents chez les mères et la taille de la famille.**

Selon les chercheurs, il n'y avait pas de preuves solides pour prouver l'idée de la relation entre la taille de la famille et la perte de dents chez les mères. Pour enquêter sur ce point, ils ont analysé des données de la Wave 5 de l'enquête sur la santé, le vieillissement et la retraite en Europe (Share). SHARE contient des informations sur la santé, le niveau de scolarité et le revenu des ménages de plus de 120 000 adultes âgés de 50 ans et plus de 27 pays européens et d'Israël. La vague 5 a été complétée en 2013 et comprenait des questions sur l'histoire complet de la reproduction et sur le nombre de dents naturelles de 34 843 répondants au sondage, avec un âge moyen de 67 ans.

En examinant l'impact potentiel d'avoir des jumeaux ou des triplés plutôt que des bébés uniques, les chercheurs ont également pris en compte le sexe des deux premiers enfants, en supposant que si les deux premiers étaient du même sexe, les parents pourraient être tentés d'essayer pour un troisième enfant. Pour analyser les données, ils ont appliqué une technique statistique qui exploite la variation naturelle aléatoire dans une variable qui n'est associée à l'exposition et affecte le résultat que par cette exposition, essentiellement imitant un essai contrôlé randomisé.

Selon les résultats, les mères de trois enfants avaient en moyenne quatre dents de moins que les mères de deux enfants, ce qui suggère que l'attente d'un troisième enfant pourrait très bien nuire à la santé buccodentaire des femmes. Sur une note potentiellement controversée, les données de l'étude indiquaient qu'il n'y avait pas d'effet direct sur la santé buccodentaire des pères dans le cas d'un troisième enfant. Toutefois, la perte de dents a également augmenté avec l'âge, allant de près de sept dents moins pour les femmes entre 50 et 60 et jusqu'à 19 dents moins pour les hommes âgés de 80 et plus.

Commentant les résultats, les chercheurs ont suggéré qu'une promotion accrue de l'hygiène bucco-dentaire, d'une nutrition saine et de consultations dentaires préventives régulières, en particulier dans le cas de femmes enceintes ou qui assument un enfant, seraient des stratégies judicieuses pour les cliniciens et les professionnels de santé.

L'étude, intitulée « Gagner un enfant, perdre une dent? En utilisant des expériences naturelles pour faire la distinction entre les faits et la fiction » (Gain a child, lose a tooth? Using natural experiments to distinguish between fact and fiction), a été publié en ligne le 13 mars dans Journal of Epidemiology and Community Health.



Selon une nouvelle étude les mères avec trois enfants ont moins de dents que les mères avec deux enfants. (Photo: Oksana Kuzmina/Shutterstock)

## ENDO POWER

avec des innovations signées COLTENE!

### 1 HyFlex™ EDM

- Une résistance à la rupture jusqu'à **700%** supérieure
- Surface plus solide
- Réduction du nombre de limes nécessaires pour la réussite du traitement

### 2 CanalPro™ Syringe Fill Station

- Une seule main est nécessaire
- Design ingénieux

### 3 GuttaFlow® bioseal

- Soutient activement la régénération des tissus dans le canal radiculaire
- Excellentes propriétés d'écoulement



Lime extrêmement résistante à la rupture pour des restaurations plus rapides.

Usinage par électroérosion!

1



Porte bouteille en acier inoxydable avec bouchon doseur

2



Matériel d'obturation bioactif

Bien plus qu'un système d'obturation : un outil de guérison!

3



003266 0218

BENELUX  
Joan Nuyts  
joan.nuyts@coltene.com  
+32 476 85 17 28

BE  
Celine Poels  
celine.poels@coltene.com  
+32 475 36 07 99

www.coltene.com

**COLTENE**