


21° Congresso Internazionale
di Terapia Implantare

Verona Palazzo della Gran Guardia

4 - 6 ottobre 2018



L'integrazione
tra il biotipo
ed il sociotipo
odontoiatrico:
anamnesi, procedure
ed indicatori
di successo del
paziente implantare

Andrea Chierico / Davide Faganello / Attila Bodrogi / Alberto Fonzar / Diego Longhin / Matteo Capelli / Eriberto Bressan / Roberto Cappè / Tiziano Tealdo / Paolo Pera / Marco Bevilacqua / Giuseppe Bianco / Luciano Malchiodi / Carlo Maria Sordani / Giuseppe Marano / Massimo Robiony / Roberto Garrone / Vittorio Di Lucia / Fabio Rigoffi / Mandy Pen Shui / Giuseppe Signorini / Leonardo Trombelli / Fabio Mazzocco / Daniel Edelhof / Luca Gobbato / Gianluca Paniz / Saverio Mascellani / Andrea Fabianelli / Roberta Plahuta / Luca Briccoli / Roberto Nassisi / Roberto Ferrari / Michele Stocchero / Gaetano Noè / Filippo Tomarelli / Pasquale Iudica / Giorgio Polara / Marco Ronda / Andrea Grassi / Alessandro Cucchi / Emanuele Randellini / Giuseppe Cicero / Sergio Spinato / Roberto Luongo / Giuseppe Grasso / Thomas Spinell / Luigi Rubino / Paolo Cavellini / Maurizio De Francesco / Alessio Franchina / Claudio Schellino

3i T3 IMPLANT 3i COXET 3i



BIOMAX spa via Zamenhof 615 36100 - Vicenza
T 0444 913410 - F 0444 913695 // info@biomax.it - www.biomax.it

Gestione multi-disciplinare di paziente con agenesia

G. Perrotti, T. Testori

Introduzione

L'agenesia è la più frequente tra le anomalie dentarie che l'ortodontista o l'odontoiatra multispecialista si trova a dover fronteggiare^{1,2}.

Le agenesie sono di grande interesse, oltre che per la frequenza elevata, anche per la complessità delle soluzioni terapeutiche che necessitano: la gravità è direttamente proporzionale all'estetica che riveste l'elemento colpito e nel complesso può essere inquadrata come patologia caratterizzata da forte disagio psicologico-relazionale del paziente affetto, in quanto influisce spesso sull'autostima e la sicurezza di sé. L'incidenza delle age-



nesie è più elevata a livello dell'arcata inferiore e gli elementi maggiormente assenti sono i terzi molari. In ordine di frequenza si trovano poi gli incisivi laterali mascellari.

La mancanza di uno, due o tre elementi è abbastanza frequente, mentre l'agenesia di un numero maggiore di denti è un evento abbastanza raro e solitamente ascrivibile a quadri più complessi, in connessione ad anomalie sindromiche

quali Displasia Ectodermica, Sindrome di Down, Labiopalatoschisi e Sindrome di Ellis-Van-Creveld.

In letteratura c'è consenso nell'identificare come causa principale della patogenesi delle agenesie un'alterazione delle cellule deputate a maturare nelle gemme dentali nelle primissime fasi dello sviluppo dentale³.

> pagina 6

Utilizzo di L-PRF nelle procedure chirurgiche rigenerative

F. Pisegna Orlando, S. Romeggio, N. Baldi, F. Alfonsi, A. Barone

Introduzione

La rigenerazione ossea guidata sfrutta i principi biologici della rigenerazione tissutale guidata (GTR) secondo cui la rigenerazione di un tessuto avviene quando, all'interno del difetto osseo, le cellule specifiche per la rigenerazione di quel tessuto iniziano a proliferare. Il razionale della tecnica consiste

nella stabilizzazione del coagulo di derivazione ossea quindi potenzialmente ricco di cellule osteogeniche che accedono all'interno del difetto e l'esclusione meccanica di tessuti molli indesiderati. Per fare questo si utilizza una membrana oclusiva che oltre a sigillare fisicamente il sito della rigenerazione funge da mantentore di spazio

favorendo l'attività delle cellule osteoprogenitrici. Per colmare il difetto osseo, stabilizzare il coagulo e sostenere la membrana, possono essere utilizzate diverse tipologie di biomateriali che si differenziano per origine, dimensioni e tempi di riassorbimento.

> pagina 8

Lesione parziale del NAI: trattamento coadiuvante di un caso con agopuntura

P. Visalli

Per ricercare mezzi terapeutici adjuvanti al trattamento delle lesioni parziali del nervo alveolare inferiore in seguito ad inserzione di impianti osteointegrati in mandibola o alla chirurgia estrattiva dei terzi molari, contestualmente alle terapie note nel caso in esame

è stata utilizzata l'agopuntura (atto medico come da sentenza di Cassazione) coadiuvando il trattamento farmacologico e velocizzando il ripristino delle normali funzioni.

Il nervo alveolare inferiore (NAI) è la principale limitante anatomica della mandibola nel trattamento di

riabilitazione implantoprotesica. Nonostante l'indagine preoperatoria tramite cone beam, nelle gravi atrofie ossee del mascellare inferiore il chirurgo lavora con dimensioni verticali esigue. Addirittura in alcuni casi ricorre allo spostamento laterale del NAI. Quando la fixture poggia sul tetto del canale alveolare o lo penetra possono residuare anche a distanza di mesi parestesie del labbro inferiore o dolori e a volte bruciori della zona facciale interessata.

> pagina 22

NEWS & COMMENTI

È obbligatoria la convenzione per l'utilizzo di emocomponenti autologhi non trasfusionali 2

SPECIALE REGENERATION

Impiego di innesto osseo e membrana corticale equina per Guided Bone Regeneration nella zona estetica: un case report 14

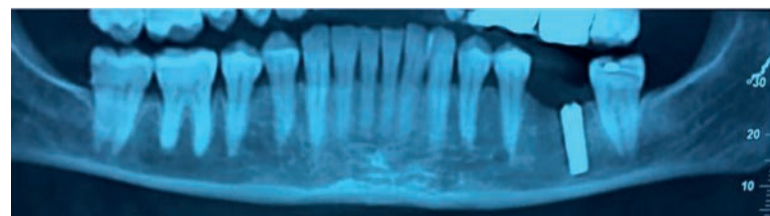
Rigenerazione Parodontale con membrana GUIDOR matrix barrier: difetti intraossei e forcazioni 16

L'INTERVISTA

La sfida delle sfide: rendere sostenibile la rivoluzione digitale 20

MEETING & CONGRESSI

AIOP Meeting internazionale a Riccione 24


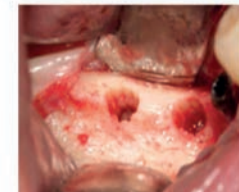


ESACROM
electronics and medical devices

The Aliens of Ultrasonic

R. & D. DEPARTMENT

SUS
Surgery Ultrasonic Site

CORSI MENSILI DEDICATI
Tecnica di preparazione ad ultrasuoni sito differenziato biologicamente guidata

Info: ESACROM Srl Tel.: 0542 643527 - Sig. Marini cell.: 3938586068 - marketing@esacrom.com

ONE MORE STEP IN ULTRASONIC SURGERY...
www.esacrom.com

È obbligatoria la convenzione per l'utilizzo di emocomponenti autologhi non trasfusionali

In una materia irta di ostacoli burocratici come l'utilizzo degli emocomponenti (EUNT) Stefano Fiorentino, grande esperto in materia, dà in anteprima notizia di un importante provvedimento del Ministero della Salute.

Possiamo dirlo: era ora. Sollecitato da più parti, ed in particolare dalle più rappresentative Associazioni Scientifiche di categoria (ANTHEC, SIMCRI, SIOT E SICPRE tra le altre) il Ministero della Salute, rispondendo agli innumerevoli quesiti sull'annosa questione del rilascio delle convenzioni per la produzione e l'utilizzo degli Emocomponenti autologhi ad Uso Non Trasfusionale (EUNT), si pronuncia in maniera radicalmente diversa rispetto al passato.



Per focalizzare il problema, ricordiamo che il 25 maggio 2017 era stato sancito l'Accordo tra Stato, Regioni e Province Autonome circa le modalità di produzione e utilizzo degli EUNT e che nel documento in questione, come per altro evidenziato proprio nel Dental lo scorso settembre, esistevano molteplici aspetti di criticità.

L'accordo conteneva la bozza di convenzione che doveva essere utilizzata uniformemente in tutta Italia ma in tale bozza (applicabile entro e non oltre il 31 dicembre 2017) alcuni aspetti diventavano di difficile attuazione.

In primo luogo i costi di tali procedure (EUNT) non erano più previste a carico del cliente ma dell'ASL di residenza.

In secondo luogo, come conseguenza della particolare imputazione dei costi, le Regioni nell'ambito della programmazione sanitaria potevano indicare un numero chiuso di procedure, invalicabile anche se la prestazione fosse eseguita ad un privato che volesse pagarla direttamente. Ultimo ma non ultimo, le prestazioni potevano essere fornite solo se inserite nell'elenco di quelle "appropriate", elenco in via di definizione al tavolo tecnico del Centro Nazionale Sangue.

In buona sostanza: numero chiuso, contrazione dei costi e dei

rimborsi, limitazione delle indicazioni di utilizzo. Per evitare problematiche interpretative il risultato di questo "pasticcio all'italiana" è che dal primo gennaio di quest'anno sino ad oggi sono state rilasciate pochissime convenzioni in attesa di un chiarimento ministeriale.

Per venire incontro a queste problematiche, il Ministero della Salute, specificamente sollecitato, ha emanato una circolare in data 8 marzo 2018, per far chiarezza sui contenuti del l'Accordo Stato Regioni di cui sopra.

Lo diciamo subito, anticipando chi leggendo questo articolo andrà alla ricerca del documento integrale per meglio capirne la portata: la circolare non chiarisce per nulla le problematiche sopra citate, in quanto rimanda il tutto ad un documento "chiarificatore" in imminente emanazione da mesi dal Centro Nazionale Sangue ma di cui non si hanno ancora notizie certe.

Ricordando le specifiche tecniche e di qualità per ottenere il convenzionamento autorizzatorio alla produzione e l'utilizzo degli EUNT (ovvero quelle previste nel DM 2.11.2015. Allegato X) la circolare ministeriale, afferma tuttavia per la prima volta, una cosa di grande peso giuridico, in materia di emocomponenti.

Sottolinea espressamente che, se sono rispettate le condizioni di qualità e sicurezza previste nel DM 2.11.2015, la stipula della relativa convenzione è obbligatoria, affermazione che costituisce unicum nella lunga storia tra ASL, Servizi Trasfusionali e strutture, soprattutto private e principalmente dentisti, che richiedevano la convenzione senza magari per ottenere risposte, oppure ottenendone di negative basate sulle più svariate (e spesso inconsistenti!) motivazioni.

La Circolare del Ministero ora cambia la prospettiva in modo radicale: nel rispetto dei limiti di legge, esiste un obbligo giuridico, sancito dal Ministero della Salute, al rilascio della convenzione. Pertanto la discrezione nel rilascio della convenzione autorizzatoria si ferma ora alla valutazione dei requisiti di qualità e sicurezza della struttura richiedente.

Se sono soddisfatti, la convenzione deve obbligatoriamente essere stipulata. Amici dentisti di tutta Italia, avete ora un'arma molto importante (ed efficace) da utilizzare nella richiesta delle convenzioni autorizzatorie in materia di EUNT.

Stefano Fiorentino,

www.studiolegalefiorentino.it

Osteology Torino: tutte le novità di un'edizione imperdibile

Dal 27 al 29 settembre 2018, dopo 12 anni, il Simposio nazionale Osteology torna a Torino, ospitato dallo storico Centro Congressi Lingotto.

Appuntamento di eccellenza in medicina rigenerativa, l'evento dal titolo "Successo a Lungo termine: Strumenti e strategie in Terapia Rigenerativa" si prefigge di stimolare la discussione tra clinici e ricercatori con esperienze diverse, in un formato moderno e dinamico, su tematiche di terapia parodontale e implantare che ancora necessitano di risposte.

Mario Rocuzzo, chairman scientifico assieme a Mariano Sanz (Spagna) e Istvan Urban (Ungheria), ci ha presentato in anteprima il programma e le novità del Simposio.

Dr. Rocuzzo, da quali esigenze nasce Osteology Torino?

Chi si occupa di odontoiatria rigenerativa sente il dovere di confrontarsi sulle terapie e le tecniche che hanno dimostrato di fornire, con più frequenza, il successo a lungo termine. Molti di noi hanno compreso come non basti osservare qualche trattamento ben risolto per capire come affrontare casi complessi. Vogliamo quindi fornire un'occasione di confronto che permetta ad ognuno di individuare ed

eseguire le proprie soluzioni terapeutiche per la durata del risultato nel tempo.

Interverranno molti esperti di livello internazionale. Quali tematiche verranno affrontate?

Il programma scientifico è articolato in varie sessioni che affronteranno le problematiche cliniche e chirurgiche e analizzeranno i fattori chiave per il mantenimento a lungo termine di denti e di impianti parodontalmente compromessi, la gestione di casi complessi, la rigenerazione in casi di atrofia ossea e di integrazione dei tessuti molli.

La Fondazione Osteology è sempre molto attenta alla formazione pratica del clinico. Cosa viene proposto in questa edizione?

Il giovedì pomeriggio sarà dedicato a tre workshop pratici in chirurgia rigenerativa: il primo tratterà della gestione del sito post-estrattivo alla luce degli ultimi risultati scientifici. Il secondo sarà dedicato alle più innovative soluzioni per l'incremento dei tessuti molli attorno a denti e impianti. Al terzo, invece, il compito di trattare le ricostruzioni ossee più importanti in un'ottica di rigenerazione ossea protesicamente guidata.

Quali saranno gli altri momenti di rilievo di questo Simposio?

Sono previste una sessione dedicata ai più recenti sviluppi tecnologici in odontoiatria a beneficio del paziente e Tavole cliniche di discussione in cui i giovani potranno confrontarsi con i relatori analizzando casi clinici reali per definirne i piani di trattamento più appropriati.

Il venerdì verranno coinvolti gli Igienisti Dentali, figure essenziali per il successo del trattamento a lungo termine. Saranno in seduta comune nella prima parte della giornata ed avranno un spazio loro riservato nella seconda parte del pomeriggio.

Oltre alla sessione Poster aperta a tutti i partecipanti, ai giovani clinici e ricercatori sarà offerta l'opportunità di essere selezionati dai Chairmen Scientifici per presentare il proprio lavoro alla platea del Simposio. Al migliore giovane relatore sarà assegnato l'Osteology Young Speakers Award (OYSA). (Dettagli su www.osteology-torino.org/poster).

Vi aspettiamo a Torino per questo imperdibile appuntamento!

Osteology Foundation

I NUMERI DI OSTEOLOGY TORINO

- 46** RELATORI di fama internazionale
- 26** PRESENTAZIONI di altissimo interesse
- 4** TAVOLE CLINICHE
- 3** WORKSHOP pratici
- 2** PREMI
Miglior Poster
OYSA - Osteology Young Speakers Award
- 1** OSTEOLOGY PARTY

IMPLANT TRIBUNE
The World's Newspaper of Implantology - Italian Edition

GROUP EDITOR - Daniel Zimmermann
[newsroom@dental-tribune.com] +44 161 223 1830
CLINICAL EDITORS
Magda Wojtkiewicz; Nathalie Schüller
EDITOR - Yvonne Bachmann
EDITOR & SOCIAL MEDIA MANAGER - Monique Mehler
DT COMMUNICATION SERVICES
Kasper Mussche
COPY EDITORS - Ann-Katrin Paulick, Sabrina Raaff

PUBLISHER/PRESIDENT/CEO - Torsten R. Oemus
CHIEF FINANCIAL OFFICER - Dan Wunderlich
CHIEF TECHNOLOGY OFFICER - Serban Veres
BUSINESS DEVELOPMENT MANAGER
Claudia Salwiczek-Majonek
PROJECT MANAGER ONLINE - Tom Carvalho
JUNIOR PROJECT MANAGER ONLINE -
Hannes Kuschick, Chao Tong
E-LEARNING MANAGER - Lars Hoffmann
EDUCATION DIRECTOR TRIBUNE CME - Christiane Ferret
EVENT SERVICES/PROJECT MANAGER TRIBUNE CME & CROIXTURE
Sarah Schubert
MARKETING SERVICES - Nadine Dehmel
SALES SERVICES - Nicole André
ACCOUNTING SERVICES
Karen Hamatschek; Manuela Hunger, Anja Maywald
MEDIA SALES MANAGERS - Melissa Brown (International);
Hélène Carpentier (Western Europe); Matthias
Diessner (Key Accounts); Antje Kahnt (International);
Weridiana Magewski (Latin America); Barbara
Solarova (Eastern Europe); Peter Witteczek (Asia
Pacific)
EXECUTIVE PRODUCER - Gernot Meyer
ADVERTISING DISPOSITION - Marius Mezger

©2018, Dental Tribune International GmbH.
All rights reserved.

Dental Tribune makes every effort to report clinical information and manufacturer's product news accurately, but cannot assume responsibility for the validity of product claims, or for typographical errors. The publishers also do not assume responsibility for product names or claims, or statements made by advertisers. Opinions expressed by authors are their own and may not reflect those of Dental Tribune International.

DENTAL TRIBUNE INTERNATIONAL GMBH
Holbeinstr. 29, 04229 Leipzig, Germany
Tel.: +49 341 48 474 302 | Fax: +49 341 48 474 173
info@dental-tribune.com | www.dental-tribune.com

DENTAL TRIBUNE ASIA PACIFIC LTD.
c/o Yonto Rasio Communications Ltd.
Room 1406, Rightful Centre
12 Tak Hing Street, Jordan, Kowloon, Hong Kong
Tel.: +852 3113 6177 | Fax: +852 3113 6199

TRIBUNE AMERICA, LLC
116 West 23rd Street, Ste. 500, New York, N.Y. 10011, USA
Tel.: +1 212 244 7181 | Fax: +1 212 244 718

IMPLANT TRIBUNE ITALIAN EDITION
Anno VII Numero 2, Maggio 2018

DIRETTORE RESPONSABILE
Patrizia Gatto
[patrizia.gatto@tueorservizi.it]
DIREZIONE SCIENTIFICA
Enrico Gherlone, Tiziano Testori
COMITATO SCIENTIFICO
Alberto Barlattani, Andrea Bianchi, Roberto
Cocchetto, Ugo Covani, Mauro Labanca,
Carlo Maiorana, Gilberto Sammartino,
Massimo Simion, Paolo Trisi, Leonardo
Trombelli, Ferdinando Zarone
CONTRIBUTI
F. Alfonsi, N. Baldi, A. Barone, D. A. Di Stefano,
S. Fiorentino, A. Genitori, D. Fiori, S. Masiero,
G. Perrotti, F. Pisegna Orlando, S. Romeglio, T. Testori,
M. Turani, P. Visalli
REDAZIONE ITALIANA
Tueor Servizi Srl - redazione@tueorservizi.it
Coordinamento: Adamo Buonerba
Via Domenico Guidobono 13, 10137 Torino
Tel.: 011 3110675
GRAFICA - Tueor Servizi
STAMPA
Del Gallo Editori DGE Green Printing srl
Via Tornitori 7 - 06049 Spoleto (PG) - IT
COORDINAMENTO DIFFUSIONE EDITORIALE
ADDRESSVITT srl
PUBBLICITÀ
Alessia Murari [alessia.murari@tueorservizi.it]
Stefania Dibitonto [s.dibitonto@dental-tribune.com]
UFFICIO ABBONAMENTI
Tueor Servizi Srl
Via Domenico Guidobono, 13 - 10137 Torino
Tel.: 011 3110675 | Fax: 011 3097363
segreteria@tueorservizi.it
Copia singola: euro 3,00



DENTAL TRIBUNE EDIZIONE ITALIANA FA PARTE DEL GRUPPO DENTAL
TRIBUNE INTERNATIONAL CHE PUBBLICA IN 25 LINGUE IN OLTRE 90 PAESI

È proibito qualunque tipo di utilizzo senza previa autorizzazione dell'Editore, soprattutto per quanto concerne duplicati, traduzioni, microfilm e archiviazione su sistemi elettronici. Le riproduzioni, compresi eventuali estratti, possono essere eseguite soltanto con il consenso dell'Editore. In mancanza di dichiarazione contraria, qualunque articolo sottoposto all'approvazione della Redazione presuppone la tacita conferma alla pubblicazione totale o parziale. La Redazione si riserva la facoltà di apportare modifiche, se necessario. Non si assume responsabilità in merito a libri o manoscritti non citati. Gli articoli non a firma della Redazione rappresentano esclusivamente l'opinione dell'Autore, che può non corrispondere a quella dell'Editore. La Redazione non risponde inoltre degli annunci a carattere pubblicitario o equiparati e non assume responsabilità per quanto riguarda informazioni commerciali inerenti associazioni, aziende e mercati e per le conseguenze derivanti da informazioni errone.

Per un buon rapporto terapeutico occorre il principio di reciprocità

Riporto un caso ancora "sub judice" che ha avuto avvio nel 2006. Un collega di Brescia inizia una riabilitazione protesica in una paziente di allora 45 anni. Già in cura da circa 15 anni presso altri odontoiatri per problemi di carattere parodontale, si presenta in stato di profondo scadimento clinico orale. Mancanza di elementi dentari (denti residui nel numero di 7 all'arcata superiore e di 6 a quella inferiore), tasche fino a 10-12 mm, mobilità di grado avanzato, sanguinamento, esteso riassorbimento osseo di tipo orizzontale superiore e inferiore.

In considerazione di tale situazione clinica, il piano curativo rende impossibile una riabilitazione protesica fissa con gli elementi dentari presenti nonché il posizionamento di un numero sufficiente di elementi implantari. In accordo con la paziente, il curante opta per una soluzione protesica rimovibile tipo over-denture su cappette metalliche ancorate su monconi naturali dei denti residui.

Scelta condivisibile in funzione dell'opportunità di ridurre e uniformemente distribuire il carico oclusale sui denti (o ciò che ne rimane), auspicando una prognosi meno infausta, e procrastinando la possibilità/necessità di inserimento implantare, senza comunque dover sostituire le protesi realizzate ma semplicemente adattandole.

Il lavoro protesico viene ultimato nell'ottobre 2007. Seguono regolari controlli con i necessari e routinari interventi di manutenzione, quali ribasature, ritocchi e igiene orale. Dalla cartella clinica del curante (da me assistito) risulta che la paziente gestisce la tempistica dei controlli richiesti in maniera molto "personale", con intervalli abnormi rispetto a quanto concordato, obbligando il curante ad imprevisti e ripetuti interventi di "ripristino" ben oltre il concetto di assistenza. Sempre dalla cartella clinica risulta che nel mese di maggio 2012 la paziente sospende in maniera unilaterale ed arbitraria tali controlli.

Attraverso il proprio personale e con comunicazione telefonica e postale, il curante tenta di contattare la paziente, con un nulla di fatto. Nel gennaio del 2016 (dopo circa 4 anni di silenzio) giunge sul suo cellulare personale un sms della paziente con richiesta d'incontro per chiarimenti riguardo al lavoro protesico eseguito anni addietro. Incontro che avviene dopo pochi giorni senza portare a conclusioni, nel senso che sostanzialmente al curante non viene formulata alcuna richiesta concreta e costruttiva.

Nel contesto dell'incontro provvede comunque a eseguire fotografie e OPT, documentando lo stato attuale della paziente. Senza giustificazione alcuna, dopo alcu-

ni giorni nuovo sms con richiesta di preparare la documentazione clinica della paziente per il ritiro, cosa che avviene nei giorni successivi. Dall'ultimo incontro con la paziente (gennaio 2016) e per tutto l'anno non risultano contatti o comunicazioni da parte della

paziente. Solo nel febbraio 2017 (dopo 1 anno) al curante perviene raccomandata del suo legale con richiesta di ogni possibile danno, restituzione dell'onorario ricevuto (circa 15.000 €) e corrispettivo di spese future che la paziente dovrà sostenere.

Considerazioni

Non si vogliono qui porre considerazioni di carattere medico-legale, perché più interessante sembrano quelle di carattere più generale, etico e comportamentale. Parliamo di concetto di reciprocità definibile come "rapporto dinamico

di parità che collega nella stessa forma o misura i rapporti esistenti fra due soggetti". Al di là delle differenti "mansioni", competenze e responsabilità, tradotto nel rapporto odontoiatrico, quel concetto

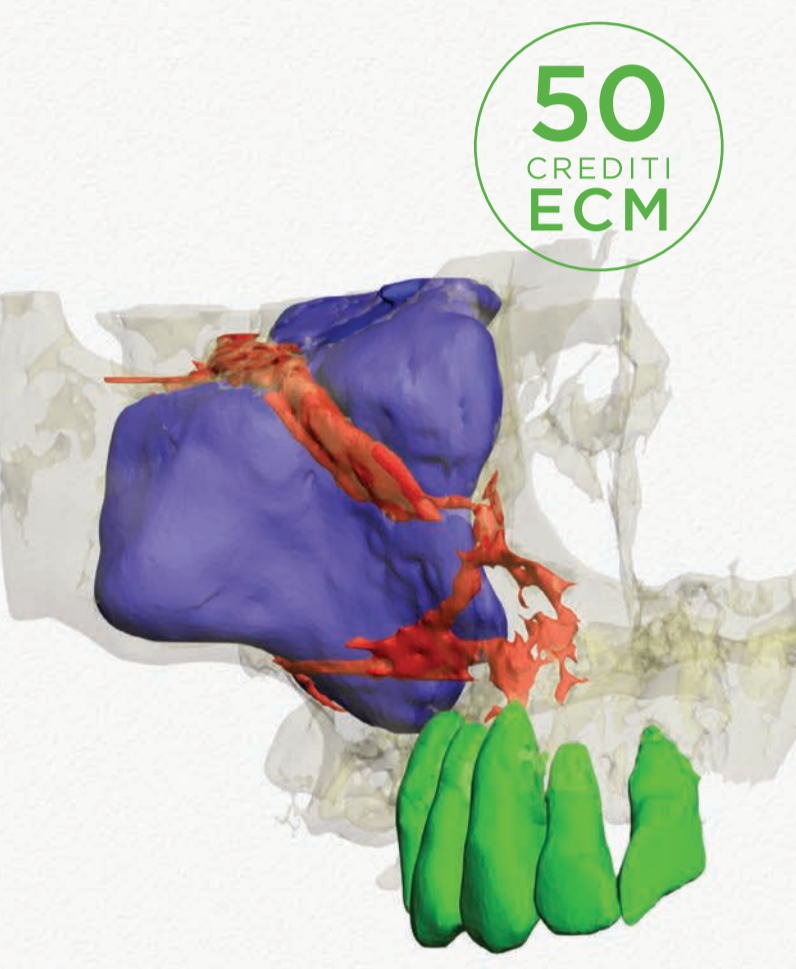
> pagina 4

> Corso completo di VIDEO

> CASE REPORT, con casi clinici di particolare rarità

NOVITÀ ASSOLUTA

Diagnosi Radiologica in Odontoiatria, Stomatologia e Chirurgia Maxillo-Facciale mediante Cone Beam CT



50 CREDITI ECM

ECM on line ECONOMICO • FACILE • COMODO

Il corso, oltre a esporre lo stato attuale e i miglioramenti della tecnologia **Cone Beam** nella **diagnosi tridimensionale 3D medica/odontoiatrica** di patologie orali ed odontostomatologiche dell'apparato stomatognatico, mette chiaramente in evidenza la **morfologia 3D delle strutture anatomiche** e valuta l'efficacia delle terapie mediante una pregevole iconografia.

Autori: Sandro De Nardi, Umberto Garagiola

INDICE

- Diagnosi Radiologica mediante Computer Tomography
- Innervazione dei mascellari
- Vascolarizzazione del mascellare superiore
- Vascolarizzazione della mandibola
- A.T.M.
- Anomalie dentarie
- Denti ritenuti
- Anomalie di numero
- Anomalie di forma
- Anomalie di posizione
- Anomalie di struttura
- Fusione, concrenscenza, geminazione
- Dens in dente
- Enameloma
- Frattura radicolare
- Apicectomia
- Parodontopatia
- Parodontite apicale
- Cisti odontogena
- Terapia della cisti odontogena
- Osteonecrosi
- Aspergillosi
- Area di compatta ossea
- Neoformazione
- Adamantinoma
- Odontoma
- Fibroma ossificante
- Osteoma
- Osteoma osteoide
- Carcinoma
- Corpo estraneo nel massiccio facciale

ATTESTAZIONE

Al superamento del test finale, una procedura guidata ti consentirà di conseguire l'attestato ECM e di scaricarlo direttamente online. Provider standard Adakta n. 379

ACCREDITAMENTO ECM dal 1 maggio 2018 al 30 aprile 2019

Il corso sarà consultabile anche negli anni successivi come prezioso compendio

COSTO: 165 euro
iva compresa*

*Il costo per l'acquisto è deducibile al 100%.

< pagina 3

definisce fra curante e paziente, un equilibrato e speculare parallelismo comportamentale, basato sulla reciproca correttezza, lealtà e fiducia, essendo dinanzi alla Legge tutti uguali, con stessi diritti e doveri (o almeno così dovremmo).

Di qui pertanto alcune sintetiche considerazioni.

Il curante non ha mai ricevuto, durante tutto l'iter terapeutico, alcuna lamentela concreta da parte della paziente. Usiamo il termine concreto per definire una critica diversa dalle comuni e costanti doglianze dei pazienti in cura, specie quando protesizzati e con protesi mobili rimovibili.

La paziente interrompe spontaneamente e unilateralmente i controlli. Per quasi quattro anni dal



maggio 2012 a gennaio 2016 nessun controllo è possibile effettuare sulla paziente né alcuna comunicazione perviene dalla medesima.

Si presenta solo nel gennaio 2016 con una situazione orale, oltre che disastrosa, modificata rispetto all'ultimo appuntamento e con interventi operati da altro/i professionisti. In caso di contestazioni cliniche, il curante deve tuttavia essere informato innanzitutto delle problematiche mosse dalla paziente e quindi, posto in condizioni di verificare quanto contestato e soprattutto messo nella condizione di rimediare all'eventuale danno imputatogli. Rilevare d'emblée una variazione sostanziale di quanto eseguito, operata da altri, può sollevare il professionista da ogni responsabilità, di tipo contrattuale ed extra.

Lascia perplessi la comunicazione via sms, in spregio alle regole di prassi, forma ed educazione più elementari. Eccetto la raccomandata del legale, al febbraio 2017 nessuna

comunicazione è giunta al curante dal paziente.

Risulta pertanto doveroso domandarsi:

- Quali critiche all'operato del curante possono essere mosse?
- Si possono individuare e quali, degli elementi a favore della paziente?
- Un eventuale consulente di parte quali appunti critici potrebbe muovere al curante?
- Quale "senso" di verità e attendibilità la citazione del legale potrebbe contenere e quale possibilità di serena valutazione il giudice potrà trarne?
- A quanto l'asticella della tolleranza professionale potrà essere ulteriormente elevata?

Ai lettori l'"ardua sentenza".

Mario Turani

Il nuovo consenso informato: un "ponte di comunicazione" tra medico e paziente

Ha suscitato grande clamore mediatico l'approvazione, sul filo di lana di fine legislatura, della Legge 219/2017 in vigore dal 31 gennaio, sul cosiddetto "Testamento biologico", ovvero sulla possibilità, ora normativamente riconosciuta, di esplicitare anche la propria volontà in ordine ai cosiddetti "trattamenti sanitari di fine vita".

Tuttavia è rimasto ampiamente in sordina il fatto che oltre che disciplinare i DAT (Disposizioni Anticipate di Trattamento), la legge ridefinisce in maniera organica il consenso informato in ambito sanitario, riprendendo concetti giurisprudenziali ed elaborazioni normative da anni "pane quotidiano" per gli avvocati "sanitaristi" e crucio per medici da sempre propensi più ad "operare" che a "informare".

Non è questa la sede per una compiuta disamina della legge, ma non possiamo non soffermarci sulla definizione di consenso informato e sulle implicazioni che la stessa avrà, anche in ambito odontoiatrico. All'art. 1 comma 2, leggiamo: «È promossa e valorizzata la relazione di cura e di fiducia tra paziente e medico che si basa sul consenso informato nel quale si incontrano l'autonomia decisionale del paziente e la competenza, l'autonomia professionale e la responsabilità del medico».

La parola chiave, come possiamo notare è la relazione di cura e di fiducia, che si basa sul consenso informato. Quindi il consenso informato è l'architrova su cui appoggia una relazione tra medico e paziente, basata sulla salute (relazione di cura) e permeata dalla fiducia.

Il concetto di "trattamento sanitario", molto unilaterale, anzi unidirezionale dal medico al paziente, lascia il posto a una relazione dualistica alla quale il medico apporta la propria competenza (altra parola chiave) e nella quale il paziente esprime la propria fiducia sulla cura. Il consenso è dunque la condizione di validità della relazione di cura che introduce inevitabilmente, per il medico, un vero e proprio "obbligo di informazione" da svolgere secondo precisi standard comunicativi.

Cosa significa in termini pratici e quali riflessi operativi avrà sull'attività del medico in generale e dell'odontoiatra in particolare?

ciò che formalmente prevede la nuova normativa.

La competenza specifica di un odontoiatra (ad esempio un implantologo) potrà essere esplicitata al paziente anche inserendo nel modulo del consenso le proprie percentuali di successo o insuccesso, al fine di consentire una risk analysis preliminare da parte del paziente, coerentemente a quanto previsto dalla nuova legge sulla responsabilità medica (Legge Gelli).

Il consenso informato dovrà essere documentato per iscritto o attraverso videoregistrazioni (articolo 1, quarto comma) ma anche raccolto «nei modi e con gli strumenti più

di consenso generico e raffazzonato non servirà più a nulla, anzi sarà paradossalmente una prova "contro" il medico, utilizzabile dal paziente per dimostrare la lacunosità dell'informazione ricevuta.

Un ottimo ausilio potrà essere dato dall'utilizzo di strumenti digitali per la redazione di consensi informati ad hoc, ovvero di app o programmi in grado di generare consensi informati con uno schema generale fisso ma con all'interno specifiche personalizzazioni comunicative basate sulle esigenze del singolo paziente.

Anche in questo caso, tuttavia, il medico dovrà sempre tenere a mente che lo strumento digitale co-



Diciamo che il medico, rispetto al passato, dovrà maggiormente entrare nell'ordine di idee che il consenso informato non si esaurisce nella compilazione di un semplice modulo da parte del paziente (talvolta scaricato da internet o richiesto all'amico avvocato...) ma dovrà interagire con il paziente effettuando una comunicazione chiara e precisa sulle proprie competenze (lo chiede la legge), stato di salute del paziente, diagnosi, prognosi, rischi e benefici e tutto

consoni alle condizioni del paziente»: ossia che il documento scritto sarà sempre lo strumento preferibile per facilità di acquisizione e di utilizzo probatorio in caso di contenzioso. Tuttavia ricordiamo che costituisce solo una traccia della comunicazione fatta al paziente, che dovrà essere personalizzata, non generica, per evitare l'invalidità della "relazione di cura".

Il medico e l'odontoiatra del futuro dovranno pertanto imparare a comunicare col paziente. La semplice sottoscrizione di un modulo

adiuva e assiste nel colloquio informativo ma mai potrà sostituire tale colloquio e l'obbligo comunicativo che ne consegue.

In buona sostanza la nuova legge non richiede al medico o all'odontoiatra una laurea aggiuntiva in Scienze della Comunicazione, bensì di porre maggiore attenzione a una comunicazione personalizzata e connotata alle esigenze informative del paziente.

Stefano Fiorentino,

www.studiodilegalefiorentino.it



Single Visit Dentistry

Trattamenti odontoiatrici in un'unica seduta,
solo con CEREC si può.

Cosa ne direste di cementare una corona ai vostri pazienti in un'unica seduta anziché in due?
Cosa penserebbero i vostri pazienti? Lo sappiamo: ne sarebbero entusiasti!
I pazienti beneficerebbero del trattamento più veloce e più comodo senza cucchiaino per impronta,
né provvisori e con una sola iniezione di anestetico.
Offrite ai vostri pazienti il migliore trattamento in un'unica seduta... con CEREC si può!

dentsplysirona.com

THE DENTAL
SOLUTIONS
COMPANY™

 **Dentsply
Sirona**

Gestione multidisciplinare di paziente con agenesia

Giovanna Perrotti*, Tiziano Testori**

* Odontoiatra, libero professionista. Como.

** Prof. Responsabile del Reparto di Implantologia e Riabilitazione Orale, Clinica Odontoiatrica, Dipartimento di Scienze Biomediche, Chirurgiche e Odontoiatriche, IRCCS Istituto Ortopedico Galeazzi, Milano. Adjunct Clinical Associate Professor, Department of Periodontics and Oral Medicine, University of Michigan, School of Dentistry, Ann Arbor, Michigan 48109-1078.

< pagina 1

L'approccio alla riabilitazione dei pazienti con agenesia è multidisciplinare e, come precedentemente precisato, ha spesso forte valenza estetica; quindi definire delle regole base da seguire predispone i clinici a ridurre le variabili non controllabili e a giungere al successo terapeutico.

Le terapie sono diverse pur mirando agli stessi obiettivi di funzione, estetica e stabilità. Si può passare dal non intervento nei casi di agenesia di 3' molari, alla chiusura ortodontica degli spazi nei casi con mancanza di premolari o incisivi laterali; oppure, sempre nelle ultime due evenienze, si può intervenire con una terapia ortodontica di apertura dello spazio al fine di effettuare una riabilitazione protesica di tipo Maryland o fissa su denti naturali con cantilever, fino a soluzioni implanto-supportate. Si può anche, in ultima battuta, mantenere gli elementi decidui, quando presenti, per ragioni estetiche ma anche per mantenere funzione e sviluppo dei processi alveolari, per rimandare l'intervento di sostituzione protesica definitiva a fine crescita⁴. Infatti, sebbene in una "consensus conference" del 1989 si sia posto il limite minimo di età per inserimento implantare a 15 anni, è meglio valutare ogni caso singolarmente e nel complesso ritardare interventi implantari a crescita delle basi ossee ultimata.

Il caso specifico di agenesia del laterale superiore si manifesta clinicamente come area edentula o come anomalia di posizione e alterato numero di elementi dentari a livello del mascellare superiore con spazi occupati da elementi non coerenti con la sede, come un'elemento deciduo non esfoliato oppure un altro elemento permanente diverso dal laterale.

Nei soggetti con agenesia del laterale superiore l'armonia delle arcate va ripristinata il più presto possibile con una corretta gestione degli spazi per evitare che ai problemi estetici si aggiungano problemi funzionali⁵.

È fondamentale sottolineare che qualsiasi sia la scelta terapeutica sarà un compromesso.

Non esiste una soluzione ideale e bisognerà personalizzare quanto più possibile la terapia sul paziente in funzione anche, e soprattutto, di tutti quei meccanismi di compenso che sono già stati messi in atto dalla natura.

L'approccio da intraprendere è fortemente influenzato dall'epoca di diagnosi in relazione all'età del paziente, dai rapporti scheletrici, dentali e derivanti dall'analisi estetica, oltre che dal tipo di agenesia (monolaterale o bilaterale). Fondamentale è la diagnosi precoce dell'agenesia, in quanto rende la terapia

più agevole per il clinico, minimizzando le complicazioni fin dal principio, e offre un maggior ventaglio di opzioni terapeutiche.

Le specialità odontoiatriche chiamate in causa sono diverse a seconda della scelta, ma generalmente implicano la co-partecipazione di Ortodontista, Protesista, Chirurgo e Parodontologo.

Le alternative terapeutiche a disposizione sono principalmente due: perdita programmata dello spazio (chiusura), oppure recupero e mantenimento dello spazio (apertura).

Se il piano di trattamento suggerisce l'apertura degli spazi edentuli, la riabilitazione implantoprotesica rappresenta la soluzione ideale e più conservativa per sostituire gli elementi mancanti. I vantaggi sono rappresentati dal fatto che gli elementi contigui al sito edentulo restano inalterati, in più l'estetica finale risulta migliore, oltre ad essere una soluzione fissa e psicologicamente meglio accettata dal paziente. Gli svantaggi sono, però, che il posizionamento è possibile solo a fine crescita del paziente e sono necessari spessori minimi per il rispetto dei tessuti adiacenti⁶.

Nei casi di agenesia di incisivo laterale mascellare la determinazione dello spazio necessario per il posizionamento dell'implanto e del restauro protesico è determinato dallo studio dell'elemento controlaterale. In alcuni casi, però, l'elemento può avere una forma conoide o può essere assente anch'esso congenitamente. In queste situazioni lo spazio da ricavare sarà determinato

da una relazione estetica che sussiste tra l'incisivo centrale e l'incisivo laterale mascellare, chiamata "proporzione aurea": secondo questo metodo l'ampiezza mesio-distale degli elementi dentali osservati in visione frontale dovrebbe essere in un rapporto di 1:0,618, cioè se l'incisivo centrale misurasse 8 mm, allora l'incisivo laterale ideale dovrebbe misurare 0,618 di 8 mm, quindi 5 mm⁷. Bisogna, poi, considerare anche un ottenimento di spazio adeguato tra le radici degli elementi adiacenti. Il diametro richiesto per riabilitare un incisivo laterale mascellare è di circa 3 mm⁸.

Caso clinico

Una ragazza di 20 anni si è presentata alla nostra attenzione con agenesia di elemento 22 ed elemento 12 con corona di conformazione conoide. Il sito edentulo in zona 22 si presenta riabilitato con una protesi tipo Maryland (Figg. 1, 2).

La paziente dal punto di vista medico generale non presentava controindicazioni al trattamento implantare. È stata valutata tramite un approccio multidisciplinare ortodontico e implantare, al fine di ottenere la migliore integrazione estetica e funzionale della riabilitazione. Dopo aver valutato le alternative terapeutiche, si è deciso per una riabilitazione di tipo protesico su supporto implantare per il sito 22 edentulo e veneer in ceramica per l'elemento 12. La paziente si presenta da noi a crescita scheletrica ultimata quindi è possibile procedere con la riabilitazione implantare. Se gli impianti

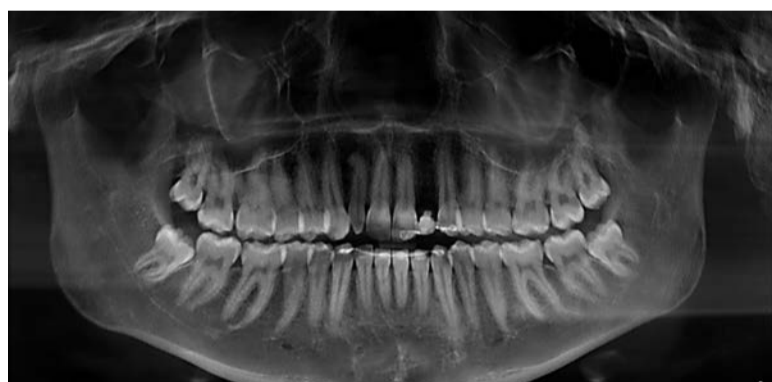


Fig. 1 - OPT delle arcate dentarie, si noti anomalia di forma elemento 12 e sito edentulo in sede 22.

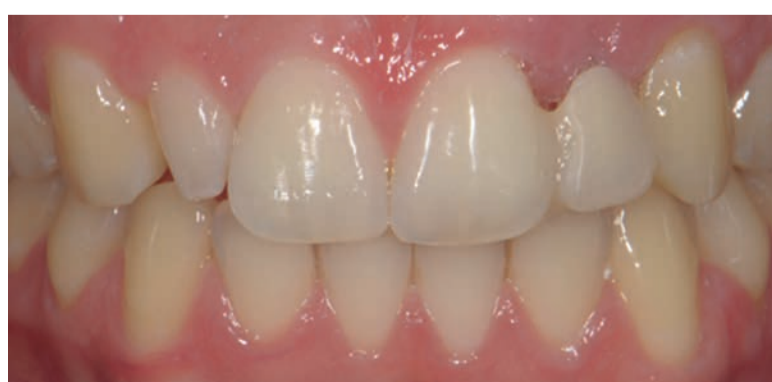

Fig. 2 - Foto iniziali del caso. Si noti la presenza di elemento 12 di conformazione conoide e agenesia di elemento 22 sostituito con protesi tipo Maryland.

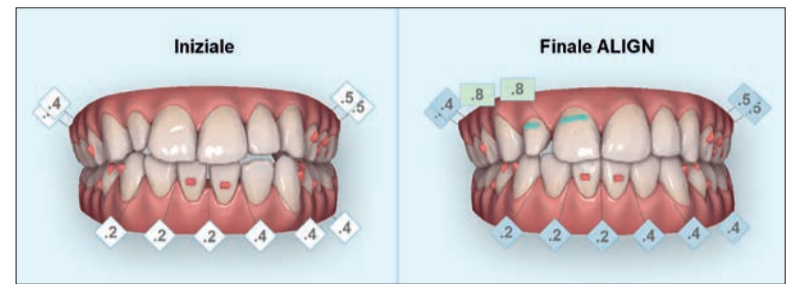


Fig. 3 - ClinCheck trattamento Invisalign pre e post visioni frontale, si osservi la corretta gestione degli spazi in senso mesio-distale.

venissero inseriti in fase di crescita, infatti l'osso alveolare circostante potrebbe continuare a svilupparsi verticalmente e ugualmente i denti adiacenti potrebbero continuare a erompere, creando una discrepanza poco estetica tra il margine gengivale dell'implanto, quello dei denti naturali e una infraocclusione dell'elemento dentale su impianto⁹.

Procedura ortodontica

Trattamento ortodontico impostato sulla base di criteri diagnostici: I classe molare e canina, apertura dello spazio per corretto posizionamento di implanto in sede 22 e veneer in sede 12, livellamento e allineamento arcate dentarie con corretti valori di overjet e overbite, fondamentali ai fini protesici. Il corretto overjet, come distanza anteroposteriore degli incisivi superiori con gli inferiori, è un fattore fondamentale ai fini riabilitativi, in quanto consente un corretto inserimento dei pilastri di guarigione, del moncone protesico e un idoneo spessore palatale della corona protesica. La paziente presentava una prima classe molare bilaterale, leggera asimmetria della linea mediana interincisiva e leggero open bite anteriore. Inoltre, non era presente uno spazio idoneo per l'alloggiamento di un implanto in sede 22 e per una veneer in sede 12.

È stata acquisita una CBCT di mascellare superiore e inferiore. Il trattamento di allineamento delle arcate è stato effettuato con la tecnica Invisalign (Fig. 3). Particolare attenzione è stata data al mantenimento di uno spazio adeguato per l'alloggiamento di un implanto in sede 22 e veneer in ceramica a livello di elemento 12. Per l'implanto è stato necessario ottenere ortodonticamente uno spazio in eccesso di 1,5 mm per lato, quindi da 7 a 8 mm da centrale a canino, comprendendo il diametro dell'implanto di 3 mm^{10,11}. Fondamentale per la riabilitazione protesica è poi non solo lo spazio coronale ma anche inter radicolare per l'alloggiamento dell'implanto¹².

Con Invisalign è stato possibile, tramite prescrizione preventiva del trattamento, ottenere la corretta dimensione mesio-distale, secondo le Gold Proportions⁷.

Procedura chirurgica

Prima dell'inizio dei lavori implanto-protesici e al termine del trattamento ortodontico della durata di circa un anno, è stato eseguito un condizionamento di tessuti molli nel sito edentulo tramite rifacimento della protesi tipo Maryland in sede 22. Utilizzando le sezioni CBCT e le ricostruzioni 3D è stata poi eseguita la progettazione virtuale del caso, simulando il posizionamento dell'implanto nel sito preparato ortodonticamente il cui alloggiamento ottimale è stato individuato come al centro del futuro elemento protesico¹³.

Dopo l'esecuzione di un lembo di accesso a tutto spessore, si è proceduto alla preparazione del sito implantare. È stata eseguita una procedura di rigenerazione ossea in sede 22 con Bio-Oss 0,5 e Bio-Gide 25 x 25; è stato poi posizionato un implanto di 13 mm e diametro 3 mm, con particolare attenzione alla tridimensionalità mesio-distale, vestibolo-palatale e apico-coronale (Figg. 4a, 4b).

A sette mesi dalla prima fase chirurgica è stata effettuata la seconda fase chirurgica per il posizionamento della vite di guarigione.

Procedura protesica

A guarigione dei tessuti molli è stata rilevata l'impronta di posizione per la realizzazione dell'abutment definitivo

> pagina 7

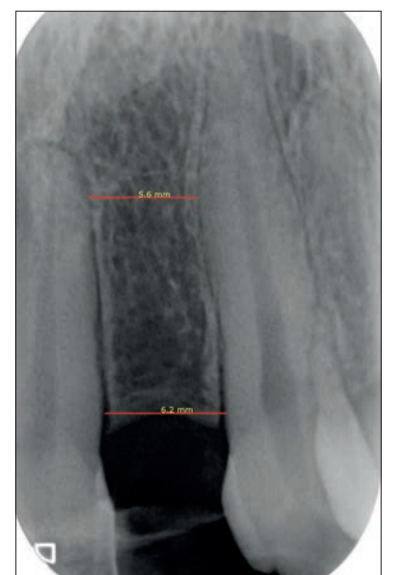

Fig. 4a - Rx endorale pre-operatoria sito edentulo sede 22. Misurazione dello spazio inter-radicolare per l'inserimento dell'implanto.

< pagina 6

e la costruzione dei provvisori, sia per la corona su impianto dell'elemento 22 sia la veneer dell'elemento 12. Eseguito un adeguato condizionamento dei tessuti molli, sono state poi posizionate a distanza di 10 mesi la corona definitiva a livello di elemento 22 in zirconia integrale a veneer in ceramica a livello di elemento 12 (Figg. 5-6c).

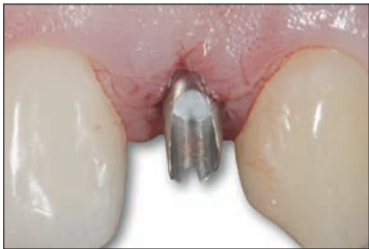

Fig. 5 - Moncone in posizione.

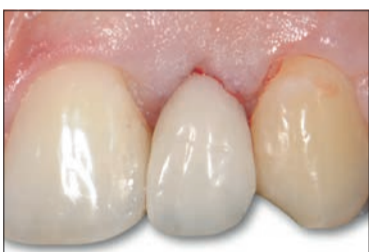

Fig. 6a - Corona cementata.

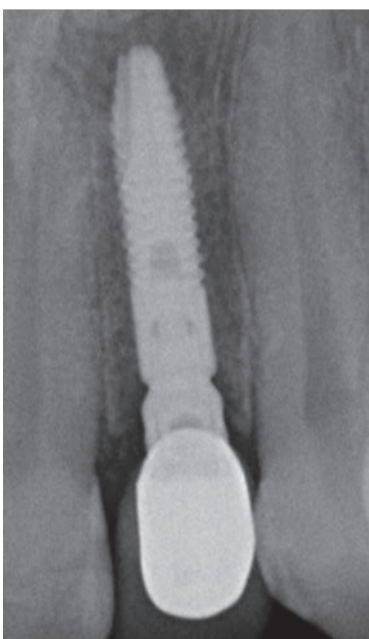

Fig. 6b - Controllo radiografico a un mese.

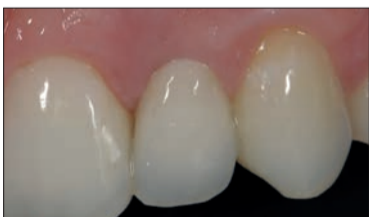

Fig. 6c - Controllo dei tessuti molli a un mese.

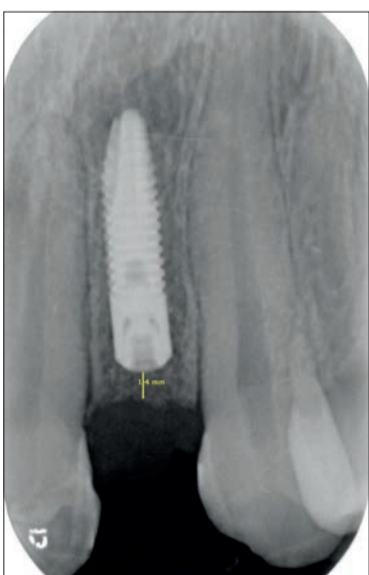


Fig. 4b - Rx endorale post-operatoria impianto sede 22.

Conclusioni

Il risultato estetico è la risultante di una programmazione condivisa tra ortodontista, implantologo e protesista (Figg. 7-8b).

I mesi dedicati alla fase ortodontica sono stati fondamentali per l'ottenimento di spazi e rapporti occlusali ideali. Il software di elaborazione del progetto ortodontico

si rivela un ausilio molto efficiente nel calcolo millimetrico degli spazi edentuli ai fini di creare corone dentarie simmetriche.

La mascherina viene utilizzata

nella fase intermedia post-operatoria come supporto estetico coprendo l'area edentula.

La fase protesica finalizza il caso nel rispetto dei tessuti parodontali.

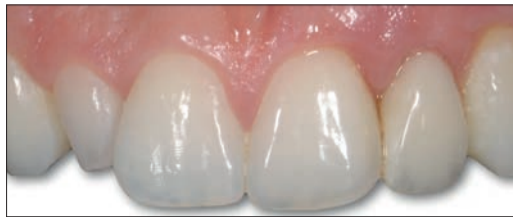

Fig. 7 - Controllo dei tessuti molli a 3 mesi, non è stato ancora riabilitato il conoide.

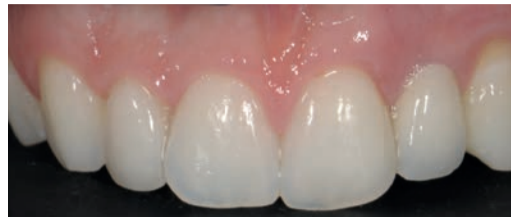

Fig. 8a - Caso concluso con veneers in ceramica a livello del 22.

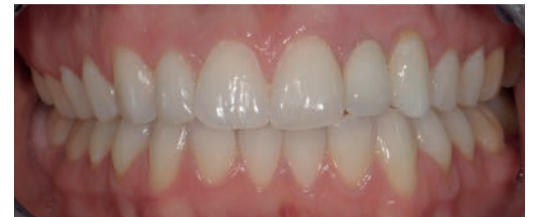

Fig. 8b - Occlusione finale della paziente (Protesi a cura del Dr. F. Scutellà).

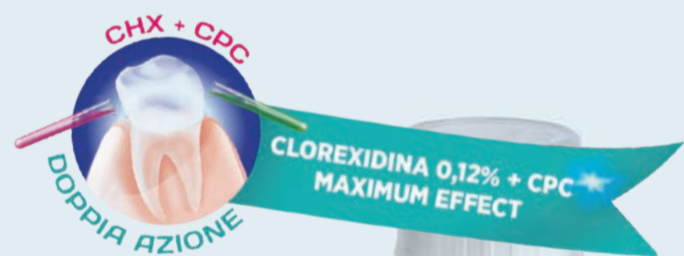SUNSTAR



NESSUN COMPROMESSO PER LA SALUTE DEL TUO PAZIENTE

Clorexidina e infiammazione parodontale.

100% EFFICACIA, 0% AGENTI ANTIMACCHIA.



MAGGIORE EFFICACIA DIMOSTRATA CLINICAMENTE
Collutorio 0,12% CHX + 0,05% CPC

SAPORE ESTREMAMENTE GRADEVOLE
SENZA ALCOL

Sunstar Italiana Srl
Numero Verde
800 580840
www.sunstargum.it
info.italy@it.sunstar.it

@quellichegum

www.gumforgum.it

Utilizzo di L-PRF nelle procedure chirurgiche rigenerative: un caso clinico

Francesco Pisegna Orlando*, Stefano Romeggio**, Niccolò Baldi***, Fortunato Alfonsi**, Antonio Barone°

* *Libero professionista*

** *Ricercatore, Dipartimento di Chirurgia, Università di Ginevra, Svizzera*

*** *Dipartimento di Chirurgia e Medicina Traslazionale Università di Firenze.*

° *Professore ordinario e presidente, Dipartimento di Chirurgia, Università di Ginevra, Svizzera*

< pagina 1

Nella chirurgia ossea rigenerativa, i biomateriali vengono impiegati come impalcatura o scaffold e contraddistinti in base alla loro microstruttura, porosità, diametro dei granuli e tempi di riassorbimento.

Per quanto riguarda le membrane, esse devono:

- essere biocompatibili;
- avere una permeabilità selettiva e consentire lo scambio di fluidi e di molecole;
- garantire la stabilità del coagulo mediante caratteristiche meccaniche adeguate;
- essere di facile applicazione e modellazione.

Distinguiamo due tipologie differenti di membrane: non riassorbibili e riassorbibili.

Attualmente, sempre più utilizzate, sono le membrane in fibrina autologa ottenute secondo protocollo L-PRF™, un protocollo biologico che prevede l'impiego di centrifuga IntraSpin™ di Intra Lock System Europa. Grazie a questo sistema è possibile far attivare fisiologicamente la fibrina autologa, ricca di piastrine, leucociti, fattori di crescita e proteine plasmatiche (tra cui fibronectina e vitronectina).

La membrana L-PRF favorisce attivamente una rapida cicatrizzazione dei tessuti molli e alcuni studi in letteratura ne stanno trovando una validità anche riguardo al processo di guarigione dei tessuti duri. Questa tipologia di membrane presentano un'ottima capacità di manipolazione e dalla loro unione è possibile ottenere membrane di più grandi dimensioni con la quali è possibile ricoprire e proteggere ampi innesti.

Descrizione del caso

Il presente caso clinico descrive l'impiego delle membrane in L-PRF nelle procedure di bone augmentation in un caso complesso di ricostruzione volumetrica in zona estetica.

La paziente, donna, di anni 55, era giunta alla nostra osservazione richiedendo una riabilitazione protesica in area estetica a seguito di trauma provocato da un incidente stradale, avvenuto da circa 10 anni, che aveva determinato la perdita di due incisivi superiori in posizione 2.1, 2.2 (Figg. 1, 2).

Per ragioni di ordine psicologico ed economico, la paziente aveva rifiutato tutti i trattamenti proposti dai precedenti operatori, rimandando da diverso tempo la terapia e accettando il compromesso di una riabilitazione parziale mobile decisamente incongrua sia dal punto

> pagina 9

L'unico sistema Medical Device certificato e approvato per la produzione di L-PRF nel rispetto del D.M n. 69 del 02-11-2015 e Linee Guida approvate dalle Università



KU LEUVEN

**Naturale
100% Autologo**

Unica firma biologica certificata di L-PRF con più di 200 pubblicazioni internazionali

SI ORGANIZZANO CORSI FORMATIVI ED ABILITANTI ALLA SISTEMATICA INTRASPIN

www.intra-lock.it
089233045 info@intra-lock.it



INTRA-LOCK®
DENTAL IMPLANTS
Perfect Synergy... L-PRF™ | OSSEAN® | BLOSSOM®

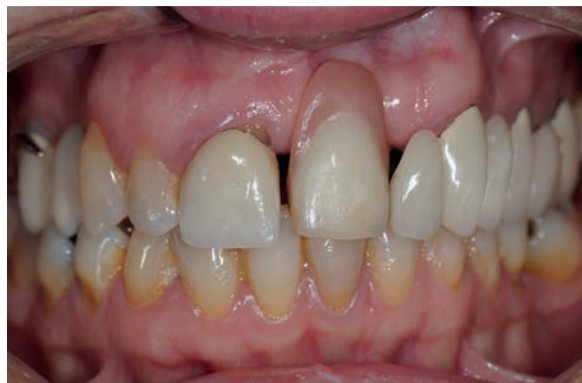

Fig. 1 - Situazione iniziale della paziente al momento della prima visita.

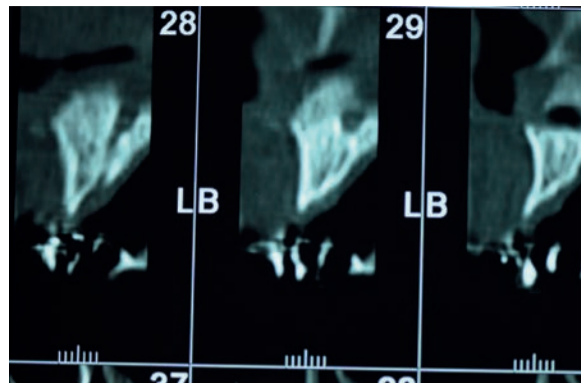


Fig. 3 - Valutazione dei volumi ossei all'esame TC.

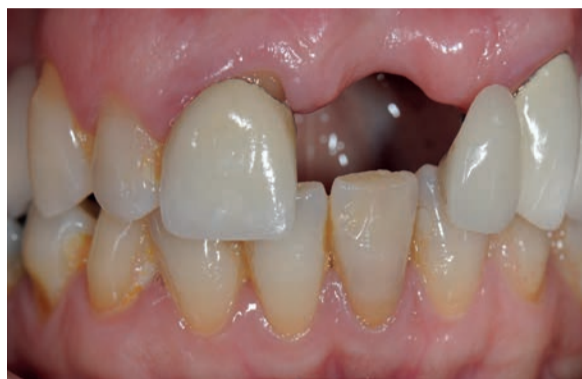

Fig. 2 - Visione frontale della zona edentula.

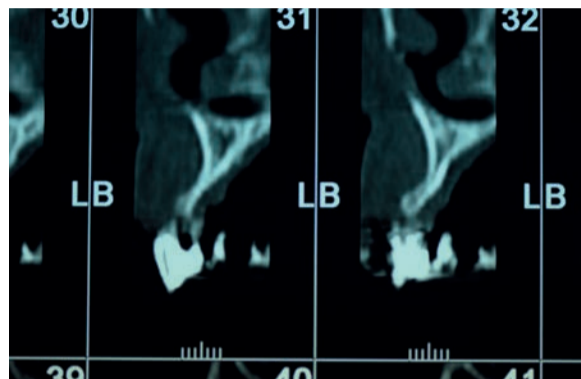


Fig. 4 - Valutazione dei volumi ossei all'esame TC.

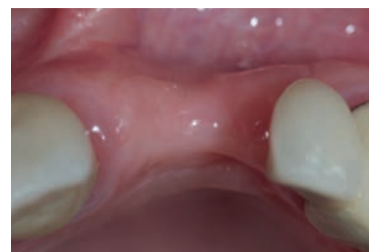

Fig. 5 - Situazione iniziale, visione occlusale.

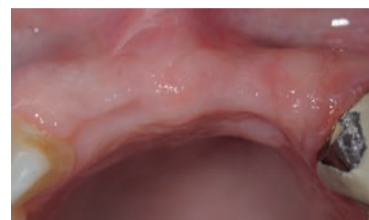

Fig. 6 - Visione occlusale dopo avulsione elemento 1.1.

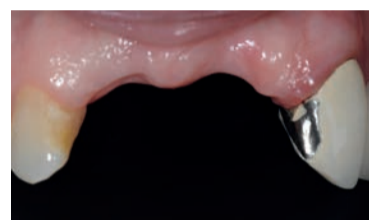

Fig. 7 - Visione frontale dopo avulsione elemento 1.1.

< pagina 8

di vista estetico che funzionale. In merito alla valutazione anamnestica la paziente non riferiva patologie sistemiche rilevanti e nessuna problematica relativa a farmaci di normale impiego odontoiatrico. Riguardo la condizione orale riferiva storia di malattia parodontale trattata precedentemente con procedure di terapia parodontale non chirurgica.

È stato applicato il protocollo diagnostico completo, utile alla raccolta di tutte le informazioni cliniche, radiografiche e di laboratorio per poter formulare un corretto inquadramento e definire un piano di trattamento adeguato.

La paziente necessitava, secondo gli autori, di un piano di trattamento complesso, che comprendesse un approccio multidisciplinare dal campo parodontale a quello ortodontico, chirurgico e protesico. In particolare, era stata prevista, una prima fase di trattamento parodontale, una seconda fase ortodontica per correggere le disarmonie interarcata e l'allineamento dentale e contemporaneamente il posizionamento di un provvisorio anteriore fisso che permettesse alla paziente l'immediato ripristino dell'estetica e della funzione prima delle successive fasi di ricostruzione dei volumi.

La paziente ha categoricamente rifiutato queste soluzioni di piano di trattamento, in particolare l'idea di un trattamento ortodontico e il rifacimento di precedenti restauri protesici. Richiedeva unicamente di trattare il settore frontale, esponendo gli

operatori a un estremo e complicato compromesso. L'unico punto accettato è stato quello relativo alla necessaria estrazione dell'elemento 1.1 (molto compromesso dal punto di vista parodontale, preliminare alla tecnica di rigenerazione ossea) (Figg. 3, 4).

Dopo la visione della ceratura diagnostica parziale è stato intrapreso il percorso terapeutico come dal seguente schema:

- terapia causale;
- avulsione dell'elemento 1.1;
- attesa di 90 giorni per la completa guarigione iniziale;
- fabbricazione di mascherina trasparente come soluzione provvisoria da utilizzare in tutte le fasi chirurgiche;
- eliminazione dell'estensione protesica dell'elemento 2.2 (Figg. 5-7).

Prima fase di chirurgia

Tutte le procedure chirurgiche sono state eseguite da un singolo operatore.

Nella fase preoperatoria, è stato prelevato sangue venoso; lo stesso sottoposto a centrifugazione (L-PRF™ Intra-lock) per ottenere fibrina autogena ricca di piastrine e leucociti.

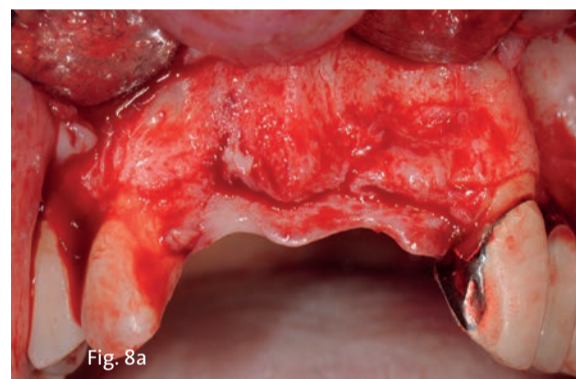La paziente è stata sottoposta a profilassi antibiotica (Amoxicillina e acido clavulanico 2 gr 1 ora prima dell'intervento).

Dopo le procedure di anestesia locale (Articaina 4% con adrenalina 1:100.000), è stata eseguita un'incisione intrasulcolare che interessava gli elementi 1.2, 1.3, 1.4 per proseguirsi con un'incisione creatale e intrasulcolare degli elementi 2.3, 2.4 dal quale è stata eseguita l'in-

cisione di scarico. Il lembo è stato scollato a spessore totale e successivamente passivato per mezzo di un'incisione periostale di rilascio.

La superficie ossea esposta, presentava un più marcato riassorbimento osseo in senso orizzontale rispetto a quello verticale.

> pagina 10



Figg. 8a, 8b - Esposizione del sito chirurgico e valutazione dei volumi ossei.

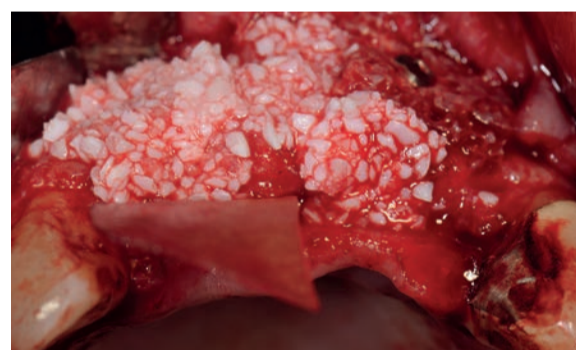
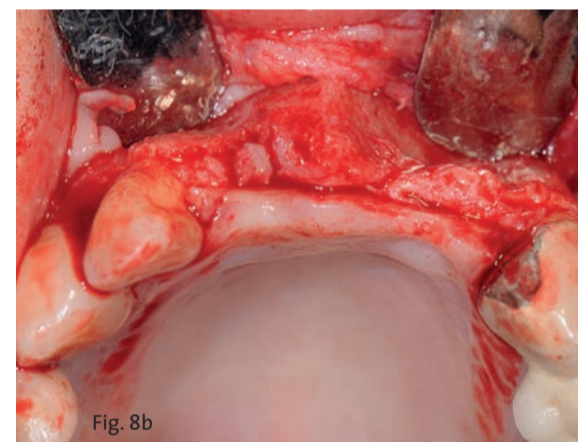


Fig. 9 - Fissaggio dell'onlay graft vestibolare e applicazione del riempitivo in granuli.

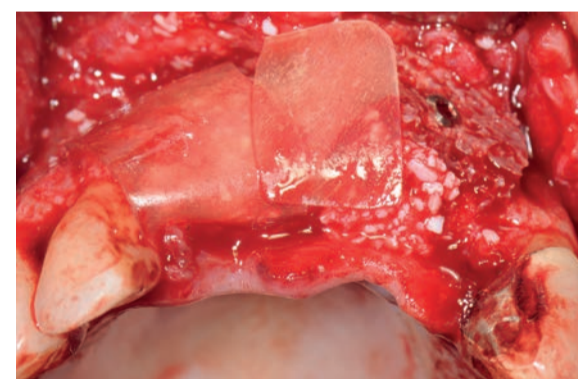


Fig. 10 - Apposizione delle membrane Lamina TecnoSS®.

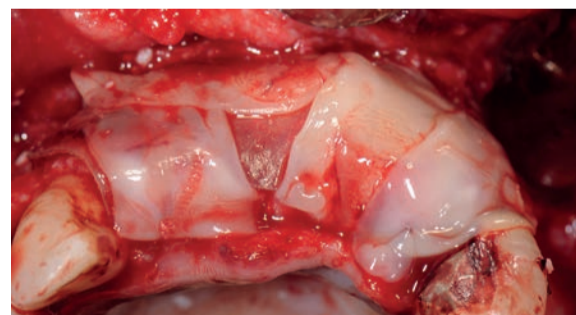

Fig. 11 - Copertura con membrane in L-PRF.

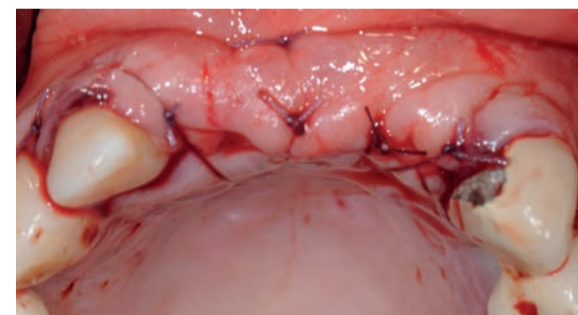


Fig. 12 - Sutura del lembo.

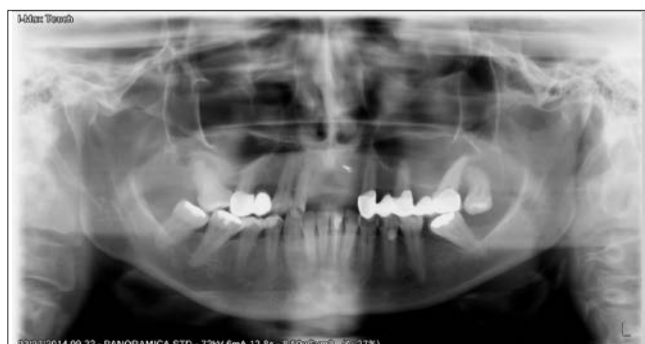

Fig. 13 - Valutazione del sito rigenerato all'esame radiologico.

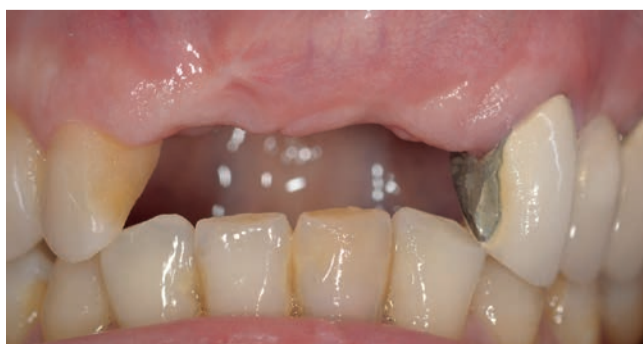

Fig. 14 - Valutazione sito rigenerato in visione frontale.

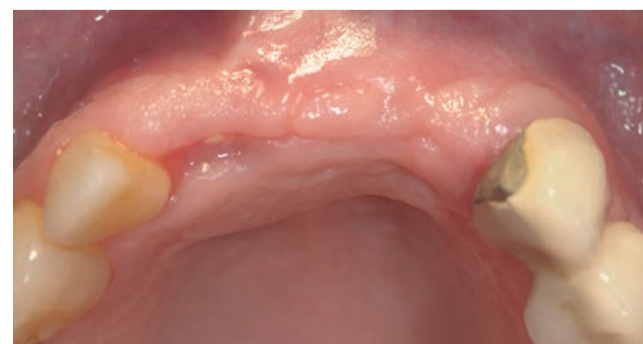

Fig. 15 - Valutazione sito rigenerato in visione occlusale.