

DENTAL TRIBUNE

The World's Dental Newspaper · édition belge

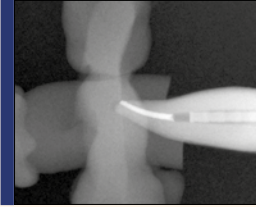


Bimensuel, 5ème année, 2018 - P919141 - bureau de dépôt Bruxelles X - ne paraît pas en juillet - Editeur responsable: P.C. Maters, Chaussée d'Alsemberg 842, 1180 Bruxelles

Septembre 2018

www.dental-tribune.com

5ième année - n°18



Tenons fibrés et renforcement dentaire : les données probantes de la littérature ... page 4



Acupuncture et dentisterie - 1^{re} partie ... page 14

Ce numéro vous est offert grâce à la collaboration des sociétés suivantes:

Carestream, Coltène, DENTEX, EMS, Ivoclar, J&J, Prothetica, Tri Hawk, Ultradent, W&H, XO-care

Dr. Bram Bonne : l'avenir est en marche

Le cabinet dentaire du Dr Bonne est situé à Gand, en Belgique, dans un quartier assez calme et discret de la ville. Mais personne ne pourrait se douter que derrière la grande porte blanche de la clinique, l'avenir est en marche.

Ces 7 dernières années, le Dr Bonne a développé une configuration dentaire qui est aussi unique que peu conventionnelle.

Les nouveaux patients remarquent souvent que je ne regarde pas dans leur bouche. Je dois ensuite leur expliquer que je la regarde, mais qu'au lieu de mes yeux, j'utilise une caméra.

Tout a commencé quand, après 12 ans de pratique active en tant que den-

tiste, le Dr Bonne commença à souffrir de graves maux de dos. Même si cela est une blessure fréquente dans le monde dentaire, son problème est devenu si grave qu'à un moment donné, il a dû faire face à un ultimatum - quitter la dentisterie ou souffrir d'une douleur permanente et débilite.

Heureusement, en visitant l'International Dental Show à Cologne, Dr. Bonne a trouvé une caméra intra-orale qui, a-t-il pensé, pourrait ser-

p9»

Entretien : « J'estime que l'innovation est le moteur d'une entreprise »

Fondée en 1890, la société W&H déploie aujourd'hui ses activités à l'échelle internationale en tant que leader dans la fabrication d'instruments et d'appareils dentaires. Elle compte plus de 1 200 employés dans le monde et exporte ses produits dans plus de 110 pays. Cette entreprise familiale exploite deux sites de production à Bürmoos et un à Brusaporto (Italie), ainsi que 19 filiales en Europe, Asie et Amérique du Nord. Dental Tribune a récemment rencontré Peter Malata, président de W&H, pour s'entretenir avec lui du succès durable et de la philosophie de la société.

Seules quelques sociétés d'instruments et d'appareils dentaires dans le monde peuvent se prévaloir d'une tradition de 125 ans. À votre avis, quelles sont les principales raisons du succès durable de W&H ?

Il y a plusieurs facteurs auxquels j'attribuerais notre participation fructueuse au marché dentaire depuis aussi longtemps. Tout d'abord, l'innovation : l'histoire de W&H est émaillée de nombreuses évolutions et inno-

p2»

AD

PROTHE TICA
LABORATOIRE
by Philippe Vandecastelaere

02.512.00.62
3 rue de Hal
1190 Forest
prothetica.com

AD

dentex
LE SALON PROFESSIONNEL DU SECTEUR DENTAIRE

4 5 6
NOCTURNE

OCT 2018
BRUSSELS
EXPO

4 OCT : 10-18H
5 OCT : 10-22H ► NOCTURNE
6 OCT : 10-18H



Enregistrez-vous
gratuitement
dès maintenant
sur www.dentex.be

à l'aide du code : **DENTALTRIBUNE**

*Les visiteurs non-enregistrés paient 15€ à l'entrée

AD

Vos patients vont vous aimer :

Ensemble, c'est possible !



wh.com



#patient2fan

Entretien : « J'estime que l'innovation est le moteur d'une entreprise »

« In » vations technologiques, comme les raccords Roto Quick ; le premier système de serrage à bouton poussoir pour turbines ; le premier contre-angle grande vitesse pour préparations atteignant jusqu'à 200 000 t/min ; Assitina, le premier appareil de nettoyage et d'entretien au monde ; Lisa, le premier stérilisateur de classe B disponible sur le marché ; Synea Vision, la première turbine avec anneau de lumière à 5 LED+ ; et notre dernière innovation, la turbine Primea Advanced Air. Nous avons constamment fourni des produits et des services – des solutions sur mesure fabriquées en Autriche – qui non seulement soutiennent les dentistes et leurs équipes au quotidien, mais aussi qui leur facilitent la vie jour après jour. Nos produits sont utilisés dans les cabinets, cliniques et laboratoires dentaires, et pour les interventions chirurgicales buccales et maxillo-faciales dans plus de 110 pays du monde entier.

Ensuite, notre programme d'apprentissage interne est une priorité absolue pour nous. Nous le considérons comme un investissement pour l'avenir. Grâce à notre programme complet de formation, nous axons nos efforts non seulement sur la formation professionnelle des jeunes, mais aussi sur leur développement personnel.

Enfin, nous misons sur la continuité : nous faisons une confiance énorme à nos employés. L'esprit d'équipe a une importance capitale pour nous. Le niveau de formation de notre personnel est très élevé et l'expertise est transmise d'une collègue à l'autre. De plus, nous tablons sur le mélange des générations au sein de nos équipes et la fidélité durable de notre personnel. Cela favorise la continuité et place ainsi la productivité à un niveau très élevé.

Comme membre de la famille Malata, vous détenez les rênes de l'entreprise depuis plus de 20 ans. Avec le recul, quelles sont les évolutions et les réalisations les plus remarquables atteintes durant cette période ?

J'ai succédé à mon père, le Consul DI Peter Malata, à la tête de l'entreprise en 1996. Mon rôle ne se limitait pas à poursuivre la croissance de l'entreprise, mais aussi à veiller à ce que nos processus restent « lean ». C'est pourquoi j'ai décidé en 1998 d'introduire une structure axée sur le travail d'équipe au sein de la société, pour ne citer qu'une mesure significative parmi bien d'autres. Aujourd'hui, les quelque 700 employés de notre siège social de Bürmoos sont organisés en plus de 100 équipes.

Un autre jalon important a été l'internationalisation de W&H. Nous exerçons actuellement nos activités sur trois sites de production – deux à Bürmoos et un à Brusaporto – et 19 filiales à travers le monde.

Quelle est votre approche en matière d'innovation chez W&H ?

La base de la croissance soutenue de W&H est l'utilisation cohérente des technologies de pointe et un pari délibéré pour la recherche et le développement. J'estime que l'innovation est le moteur d'une entreprise et mon objectif personnel est de lui accorder davantage de place. L'expansion constante de notre département de R&D implique à

la fois le recrutement de personnel supplémentaire et la création d'espaces de travail qui permettent et favorisent la collaboration créative et la communication. De plus, nous mettons l'accent sur la collaboration avec les universités et les centres de recherche, ainsi que sur le feed-back permanent de nos utilisateurs concernant leurs expériences.

Actuellement, environ 13 % de nos employés travaillent au sein du département de R&D de notre siège social. Leurs activités sont axées sur la création d'appareils médicaux innovants et de haute qualité et de solutions intelligentes pour nos clients et partenaires. L'objectif est d'apporter un soutien optimal aux dentistes dans leur travail journalier avec des solutions matérielles et logicielles avancées. La coopération étroite entre les départements de développement et de fabrication a permis à W&H de réagir promptement aux changements du marché et d'intégrer les exigences des clients dans de nouvelles solutions durables.



Le centre de production W&H (copyright: W&H)

Chez W&H, « People have Priority ». Pourriez-vous expliquer la philosophie qui sous-tend ce slogan ?

En tant qu'entreprise d'instruments et appareils dentaires d'envergure mondiale, nous aidons toutes les personnes à préserver et améliorer leur santé dentaire. Nous sommes une entreprise familiale, qui appartient à la même famille depuis 60 ans. Nous nous efforçons d'instaurer des relations à long terme, de confiance et de reconnaissance avec les patients, clients, partenaires et employés, des relations sur lesquelles l'on peut compter. Par conséquent, les valeurs de notre entreprise – fiabilité, expertise, ouverture et durabilité – ne sont pas seulement écrites, elles sont vraiment une réalité.

En mars 2018, vous avez lancé une nouvelle campagne d'image : « From a patient to a fan ». En quoi cela a-t-il influencé la perception que vos partenaires et clients ont de votre entreprise ?

Nous avons reçu des réactions très positives à propos de notre nouvelle campagne d'image, directement des clients et partenaires, ainsi que par le biais des réseaux sociaux. Nous tenons à manifester clairement aux dentistes et leurs équipes de praticiens que W&H est à leur côté en tant que fournisseur de solutions et qu'il fait le maximum pour les aider à relever leurs défis quotidiens.

Concrètement, cela veut dire que nos produits offrent une vraie valeur ajoutée au processus de traitement. En optimisant et en rationalisant les flux

de travail, nous voulons permettre aux dentistes et leurs équipes de prêter leur attention exclusive aux patients tout au long du processus de traitement. Comme la luminosité dans la bouche est généralement mauvaise, notre tâche est, par exemple, de nous assurer que nos produits fournissent une lumière suffisante. Lorsque le dentiste a mal aux mains après une longue journée de travail, nous nous devons de créer des instruments plus légers et plus ergonomiques.

Par ailleurs, les produits doivent évidemment fonctionner de manière intuitive, fiable et, surtout, précise.

Nos produits sont caractérisés non seulement par des solutions innovantes, mais également par une multitude de petits détails qui font réellement la différence dans le travail journalier de nos clients.

Vous avez annoncé votre acquisition de la société suédoise Osstell. Comment cette démarche a-t-elle complété votre offre ?

Osstell et W&H poursuivent une

collaboration fructueuse depuis 2016. Le premier fruit de cette collaboration a été le nouvel Implantmed, doté du module Osstell ISQ intégré.

Osstell est connu pour ses produits de mesure de la stabilité des implants et d'évaluation de l'ostéo-intégration. L'acquisition s'inscrivait dans notre stratégie d'expansion au secteur chirurgical. Nous avons l'ambition d'élargir nos compétences et de renforcer notre position de leader en implantologie.



Le président W&H Peter Malata (copyright: Gregor Sams/ PunktFormStrich)

Outre vos installations de production en Autriche et en Italie, vous possédez actuellement des filiales dans 19 pays à travers le monde. Quels sont les marchés clés pour vous et où voyez-vous le plus fort potentiel de croissance dans l'avenir ?

W&H mène ses activités au niveau mondial et ses initiatives couvrent tous les marchés. Bien sûr, nous avons des objectifs spécifiques pour les différents marchés en fonction de leurs besoins. Pour identifier ces besoins, nous disposons de 19 filiales, 16 directeurs régionaux et un nombre important de partenaires brillants et fiables, qui permettent à W&H de garantir une livraison rapide et un service technique ininterrompu aux quatre coins du monde.

Ces dernières années, nous avons également installé des filiales en Chine et en Inde, et renforcé nos activités de vente dans la région Asie Pacifique. Ces marchés sont ceux qui offrent, selon nous, le plus grand potentiel en ce moment.

Aujourd'hui, le marché dentaire change plus rapidement que jamais auparavant. Quelles sont vos stratégies pour garder une longueur d'avance dans cet environnement exigeant ?

Nous avons pour objectif principal d'offrir une vraie valeur ajoutée à nos clients grâce à l'ensemble de nos pro-

duits et services. Comme nous l'avons déjà souligné, nous nous concentrons résolument sur la R&D, et – je suis personnellement très fier de le dire – avec grand succès. La Primea Advanced Air, par exemple, a reçu récemment (Staatspreis Innovation), décerné par le ministère de l'économie autrichien.

Avec la turbine Primea Advanced Air, la vitesse de rotation de la fraise peut maintenant être réglée avec précision et, grâce au réglage électronique, elle reste constante même lorsque la pression de contact augmente au cours du traitement. Outre sa technologie de rotation innovante, la turbine offre tous les avantages de la turbine Synea Vision de W&H.

Enfin, l'interconnectivité de nos produits et services joue un rôle croissant, par exemple l'option de commander nos outils via un smartphone ou une tablette, la gestion automatisée des stocks et la planification des entretiens.

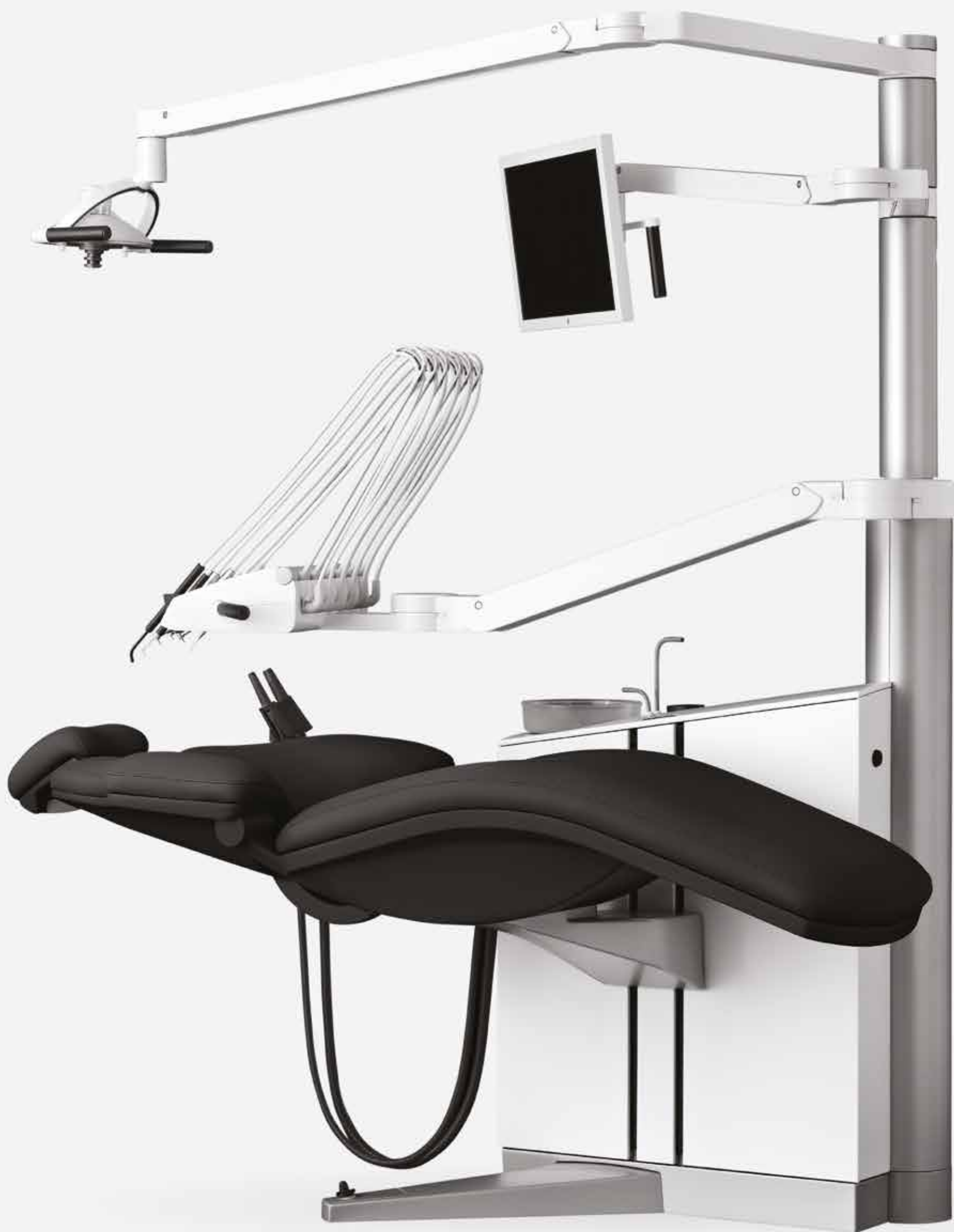Où voyez-vous W&H dans les 10 à 20 prochaines années ?

Apprécié par ses clients et respecté par ses concurrents, W&H aura renforcé sa position sur le marché mondial de la dentisterie.

Merci beaucoup pour l'entretien.



Le président W&H Peter Malata et toute l'équipe étaient très heureux de gagner le 'Staatspreis Innovation' (prix national de l'innovation). De gauche à droite: Dr. Margarete Schramböck (Ministre Fédéral Autrichien des affaires économiques et digitales), Peter Malata, Dr. Wilhelm Brugger (chef de la section R&D de W&H), Michael Rothenwänder (section R&D, W&H), Johann Eibl (Vice-président innovation de produits, W&H) et Thomas Irran (section R&D, W&H) à la remise du prix national de l'innovation.



VOICI XO FLEX

En phase avec le légendaire concept de l'unit Flex, nous vous présentons XO FLEX, un unit basé sur plus de 65 ans d'expérience, de développement produit continu et de finesse infinie du détail.

Visitez notre distributeur **Henry Schein Belgium** (DENTEX - HALL 5, STAND 5240) et découvrez tous les avantages de ce nouvel unit sur notre site: xo-care.com.

EXTRAORDINARY DENTISTRY



Tenons fibrés et renforcement dentaire : les données probantes de la littérature

Drs Leendert (Len) Boksman, Gary Glassman, Gildo Coelho Santos Jr. et Manfred Friedman, Canada

« L'opinion traditionnelle selon laquelle un tenon n'est mis en place que pour ancrer une reconstitution coronoradiculaire, le plus souvent appelée inlay-core, et ne sert à rien d'autre, n'a peut-être plus de raison d'être ».¹

La préservation de la dentine lors de la cavité d'accès, la mise en forme du canal, la préparation de la racine pour y loger un tenon, et la restauration par une incrustation coronaire de type onlay, ou une couronne de recouvrement total, est primordiale pour la longévité clinique et la réussite de la restauration définitive.² Il ne fait maintenant plus aucun doute que l'élimination excessive du support dentinaire, non seulement au niveau radiculaire mais aussi au niveau coronaire, modifie la réponse à la flexion et la résistance à la rupture, tout comme un évasement excessif du canal en vue d'obtenir un accès rectiligne aux canaux affaiblit le complexe dentinaire.³⁻⁶ La dentine coronaire doit être conservée non seulement pour assurer un support à l'inlay-core,^{7, 8} mais également parce que la survie de dents prises en charge par un traitement endodontique et restaurées au moyen de tenons, est directement proportionnelle à la quantité de dentine coronaire encore présente, ainsi que le démontrent les études cliniques et les essais in vitro.^{9, 10} La préparation de l'espace canalaire pour y loger un tenon ne doit pas mener à l'élimination accrue de dentine car ceci contribue à réduire la résistance à la fracture (Fig. 1). Selon Ree et al. « Il faut veiller à ne pas éliminer plus de dentine que ce qui est nécessaire pour accomplir le traitement endodontique. »¹¹ Si cette recommandation doit être appliquée à la pratique clinique, il est évident que l'utilisation de tenons cylindriques doit être écartée de nos protocoles cliniques, puisque ce

type de tenon requiert généralement l'élimination de la dentine apicale radiculaire saine, et crée des angles plats (180°) internes plus précis, mais mène à une racine fragilisée et un risque plus élevé de fracture radiculaire (Fig. 2).¹² Par ailleurs, un tenon cylindrique n'épouse pas la conicité du canal préparé et contraint à utiliser un excès de composite de scellement dans la portion coronaire du canal, qui peut diminuer l'efficacité du collage et la résistance à la dislocation (Fig. 3).¹³ Si nous respectons le concept d'élimination minimale de la dentine dans la racine, et si nous admettons que la plupart des canaux radiculaires sont de forme ovoïde, une approche de traitement entièrement différente de celle que nous avons apprise par le passé est alors indiquée. Boksman et al. ont préconisé l'utilisation d'un maître-tenon en fibres de quartz et de forme conique (Macro-Lock Post Illusion X-RO, RTD Saint-Égrève, France) simultanément avec des tenons accessoires (Fibercone™, RTD, Saint-Égrève, France), placés dans les irrégularités (espaces latéraux) du canal (Figs. 4 et 5).¹⁴ Cette technique est similaire à celle du maître-cône de gutta-percha et de pointes de gutta-percha accessoires, qui est une technique bien connue. Le recours à cette approche offre plusieurs avantages cliniques,¹⁵⁻¹⁹ notamment une meilleure résistance antirotationnelle, une réduction du volume de composite ou de ciment sur le pourtour du tenon qui permet de diminuer les contraintes dues aux facteurs C et S (rétraction volumétrique), une meilleure adhésion aux parois des canaux radiculaires qui réduit les micropercolations et accroît la résistance au délogement, ainsi qu'une probabilité plus faible de perforation latérale. La combinaison d'un ou de plusieurs tenons, qui transmettent

la lumière efficacement, avec une puissance/une durée de photopolymérisation suffisamment élevées permet une prise plus efficace du composite.

L'inlay-core en or/métal/zircone, fabriqué en technique indirecte, a été en grande partie remplacé par l'inlay-core direct, mis en place en une seule visite. Les tenons fibrés tels que le tenon Uni-Core Ultradent (Ultradent), les tenons en fibres de quartz fabriqués par la société RTD, France (Saint-Égrève, France), Macro-Lock X-RO (RTD, Saint-Égrève, France), et DT Light-Post (RTD, Saint-Égrève, France) présentent de nombreuses propriétés physiques qui les rendent plus attractifs sur le plan clinique par rapport aux tenons en métal et en zircone :

1. Le module de Young, ou module d'élasticité (rigidité d'un matériau) des tenons fibrés se rapproche beaucoup plus de celui de la dentine (18,6 gigapascals – GPa), ce qui autorise une légère flexion en fonction, atténue les contraintes et diminue la probabilité d'une lésion radiculaire.^{20, 21} L'acier inoxydable possède un module d'élasticité d'environ 200 GPa, les alliages de titane de 110 GPa et la zircone de 300 GPa.²² La rigidité des tenons en métal et en zircone crée davantage de contrainte interne, des zones de tension et de cisaillement pendant la fonction et les para-fonctions,²³ ce qui peut mener à des fractures radiculaires catastrophiques, impossibles à restaurer.
2. Les tenons fibrés présentent une résistance élevée à la flexion, et dans une étude réalisée par Stewardson, la résistance à la flexion de tenons endodontiques
3. Les tenons fibrés ne sont pas sujets à une activité galvanique ou corrosive. La corrosion des

métaux de base prédispose à un pourcentage élevé d'échec lors de l'utilisation de tenons coulés, ce qui peut également mener à un mauvais résultat esthétique (noircissement de la racine et de la limite cervicale) (Fig. 6a).^{32, 33} Milnar et d'autres auteurs ont publié d'excellents articles démontrant que l'utilisation d'un tenon transmettant la lumière, peut éliminer ce problème esthétique courant. Ils permettent non seulement la transmission de la lumière vers le bas du canal et éliminent la coloration sombre de la gencive, mais également la création d'une superbe esthétique clinique grâce à l'utilisation de couronnes de recouvrement en fibres de composite translucide sur un inlay-core en composite (Fig. 6b).³⁴⁻³⁶

4. Cliniquement, les dents fortement restaurées peuvent maintenir une fonction occlusale normale mais bon nombre d'entre elles se fracturent en raison de la fatigue cyclique due aux contraintes fonctionnelles répétées et au moment de torsion.²¹ Les tenons fibrés résistent mieux à la fatigue que les tenons métalliques, et les tenons en fibres de quartz présentent une résistance à la fatigue plus de deux fois supérieure à celle des tenons en alliage d'acier inoxydable et de titane.³⁷ En présence de charges de fatigue répétées, la résistance à la flexion des tenons métalliques peut diminuer de 40%, tandis qu'elle diminue de seulement 14% dans les tenons composites renforcés de fibres.³⁸
5. Les protocoles endodontiques mènent à un échec en cas de technique erronée, de défaut d'accès ou de débridement complet d'un canal, de micropercolation/contamination bactérienne/exposition aux endotoxines survenant après un traitement endodontique, mais avant la mise en place de la restauration définitive (tous les protocoles endodontiques devraient être suivis d'une restauration immédiate),^{39, 40} ou encore en raison d'une fracture et d'une micropercolation au ni- p6»

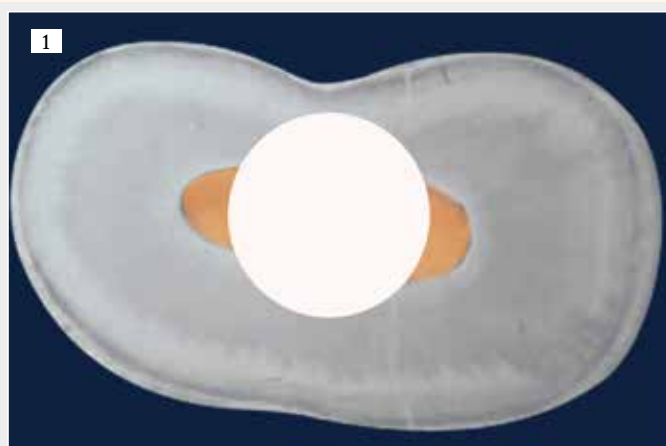

Fig. 1 : Surtout dans les canaux ovoïdes (qui sont la norme), la préparation du tenon peut inutilement éliminer la dentine et mener à une fragilisation de la structure dentaire résiduelle tout en laissant la gutta-percha dans la partie latérale, ce qui compromet le collage/le scellement.

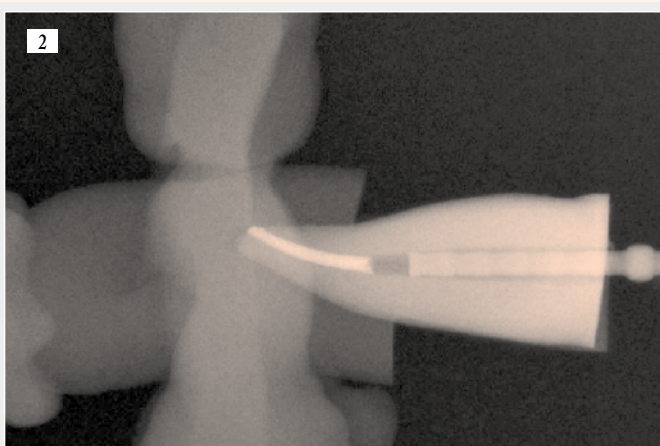


Fig. 2 : L'insertion du tenon cylindrique dans le canal conique requerrait une élimination supplémentaire de la structure dentinaire apicale essentielle et fragiliserait inutilement la racine tout en créant une zone de contrainte apicale.

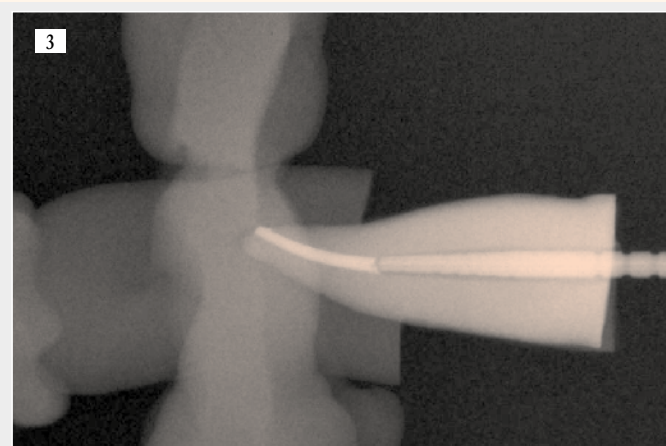


Fig. 3 : La conicité du tenon Macro-Lock respecte la dentine et permet la mise en place d'une quantité minimale et plus homogène de résine composite autour du tenon, ce qui réduit les contraintes dues à la rétraction de polymérisation.

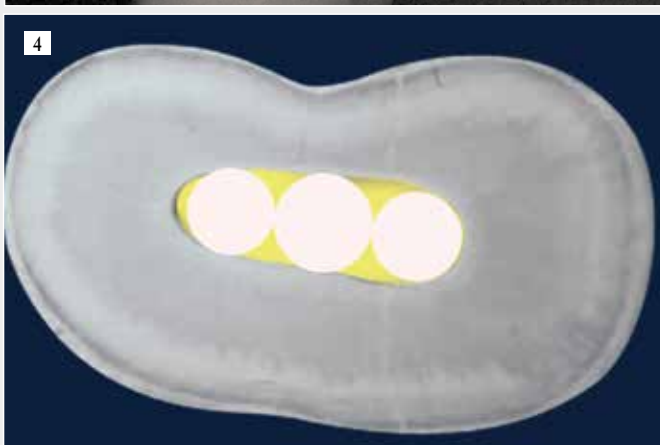


Fig. 4 : Dans les canaux irréguliers ou ovoïdes, la mise en place de tenons Fibercone latéralement par rapport au Macro-Lock X-RO offre de nombreux avantages cliniques, notamment l'augmentation de la longévité.

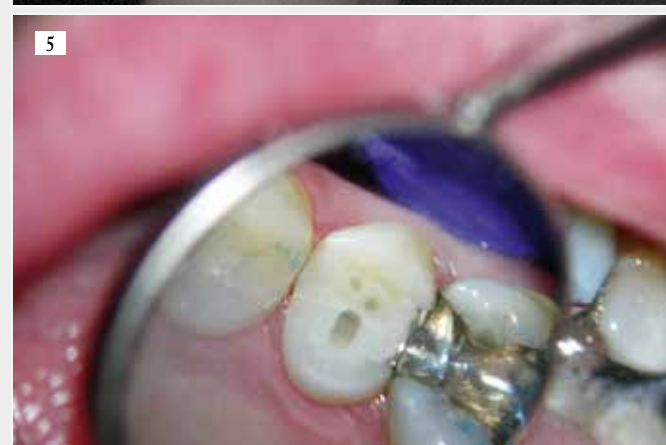
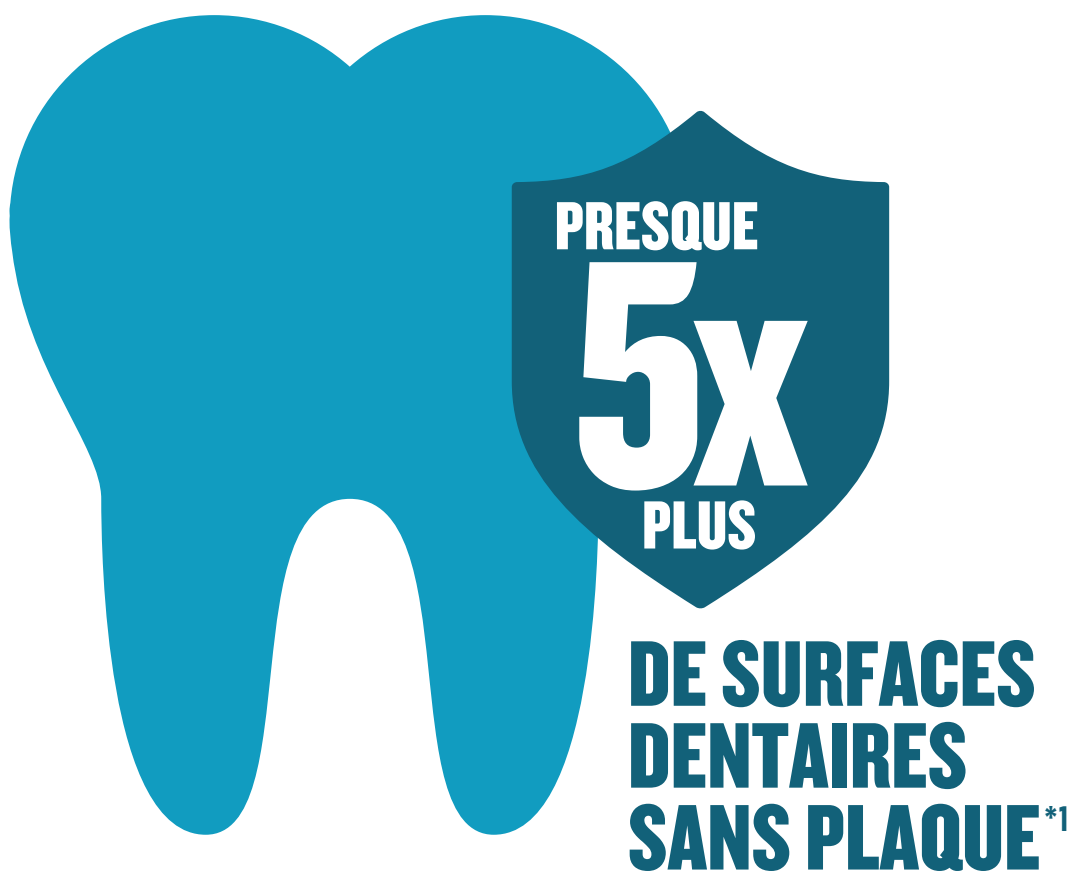
Fig. 5 : Photographie clinique montrant la mise en place de tenons Fibercone latéralement par rapport au tenon principal Macro-Lock, ce qui diminue le volume de composite nécessaire, ajoute des éléments antirotationnels, et diminue la micropercolation.

EST-CE QUE LISTERINE® PEUT AIDER A AMELIORER L'HYGIENE BUCCALE ?

Oui, de manière significative.

Une méta-analyse avec > 5.000 sujets le prouve.¹



* chez 2.325 sujets qui utilisaient LISTERINE® en complément du nettoyage dentaire mécanique.

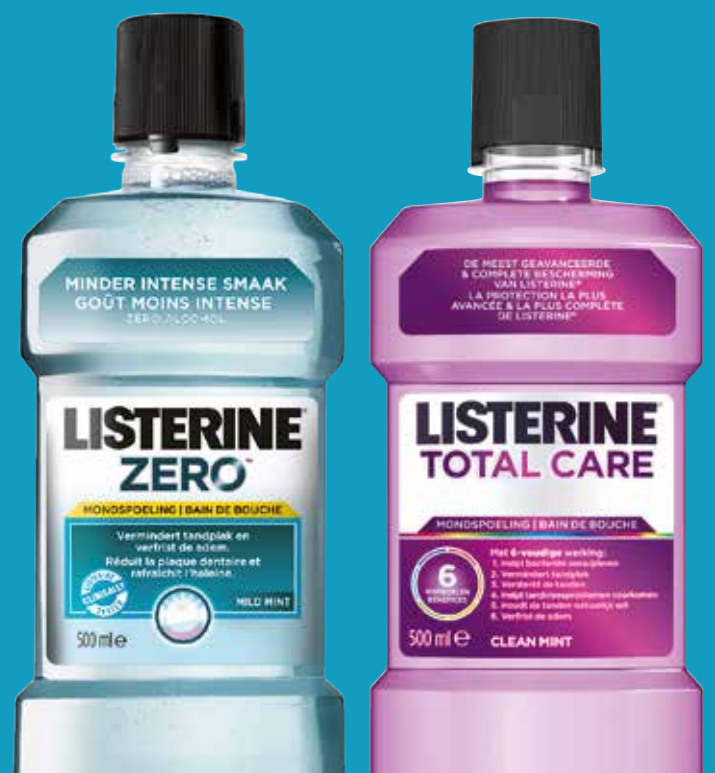L'action de LISTERINE® :²

- Les 4 huiles essentielles de LISTERINE® aident à éliminer les bactéries qui favorisent la formation de plaque et qui persistent dans la cavité buccale après le nettoyage mécanique.
- Les huiles essentielles pénètrent le biofilm en profondeur et aident à détruire sa structure.
- Le biofilm est détaché ou désagrégé, même aux endroits difficiles à atteindre avec la brosse à dents et le fil dentaire.

LISTERINE®

La brosse, le fil dentaire et le rinçage.
Parce que 3 étapes valent mieux qu'une.

¹ En savoir plus sur les résultats de la méta-analyse : Araujo MWB et al., JADA 2015; 146 (8): 610-622. ² Valable pour Listerine avec 4 huiles essentielles.



Tenons fibrés et renforcement dentaire : les données probantes de la littérature

veau de la restauration coronaire. On estime que 25% des retraitements impliquent l'utilisation d'un tenon. Les tenons fibrés sont éliminés de façon atraumatique en quelques minutes seulement, au moyen de certaines marques de systèmes de forets disponibles sur le marché.⁴¹⁻⁴³

Aucun article sur la restauration d'une dent gravement fracturée après un traitement endodontique ne devrait omettre la description du concept du cerclage (ferrule), qui est « une bague ou un anneau métallique ceinturant la dent afin d'assurer une forme de rétention, de résistance et de protection contre la fracture ».⁴⁴ La plupart des articles publiés, reposant sur les données in vivo et in vitro, indiquent qu'une hauteur de cerclage de 2 mm est la plus appropriée pour accroître la résistance à la fracture, celle-ci diminuant significativement lorsque la ferrule ne mesure que 1 mm ou est absente.⁴⁵⁻⁴⁷ Toutefois, la hauteur de dentine résiduelle n'est pas le seul facteur essentiel à la création d'une ferrule. La largeur de la dentine restante et le nombre de parois sont tout aussi importants. Comme le montrent les figures 7 et 8, les résultats sont extrêmement différents selon que la préparation d'une ferrule s'effectue en présence d'un canal qui est évasé légèrement ou fortement. En présence d'un évasement important, la préparation d'une ferrule élimine véritablement les parois dentinaires latérales et mène à un inlay-core « libre » qui n'est protégé par aucune ferrule. Il est important de noter ici que les ciments verres ionomères et les verres ionomères modifiés par adjonction de résine, sont démunis des propriétés physiques nécessaires à une utilisation comme matériaux d'inlay-core.^{48, 49} Dans leur article « Repenser la ferrule », Jotkowitz et al. fournissent parmi les meilleures analyses de régression et orientations cliniques de la littérature fondées sur l'évaluation des effets de la hauteur, du nombre de parois encore présentes, de leur épaisseur, et de la relation encore existante ou non, entre une paroi mésiale/distale ou vestibulaire/linguale et les contraintes fonctionnelles entrant en jeu.⁵⁰ Un simple exemple serait la différence entre d'une part, la perte de la paroi linguale d'une incisive supérieure (même s'il lui reste trois parois), qui peut s'avérer catastrophique en raison du moment de torsion appliqué sur la face linguale en fonction, et d'autre part la perte d'une face interproximale n'ayant que peu d'effet sur la fragilisation lorsqu'une contrainte est appliquée sur la même face linguale. Selon la conclusion des

auteurs, l'absence d'une ferrule est synonyme de « restauration impossible » et « Les protocoles cliniques devraient préciser des critères d'inclusion bien définis, notamment la description du nombre de parois coronaires restantes, aux fins d'une évaluation plus claire de l'influence de la structure dentaire résiduelle sur les résultats du traitement ».⁵¹ Lorsque le nombre de parois encore présentes se réduit, la résistance à la fracture diminue si aucun tenon n'est utilisé. Par contre, elle augmente sensiblement lorsque des tenons fibrés sont mis en place – sauf s'il n'y a plus aucune paroi.⁵² « le taux de réussite de tous les tenons diminue considérablement en l'absence d'une paroi coronaire résiduelle ».⁵¹

Les définitions littérales de renforcement proposées par diverses sources sont les suivantes :

- Un dispositif conçu pour offrir plus de résistance.
- Une consolidation par l'ajout d'un support supplémentaire.
- Une augmentation de la robustesse.
- Une consolidation par l'ajout de pièces, d'un support ou d'un matériau.
- Une augmentation de la solidité d'une structure.

Une grande partie de la littérature dentaire et de nombreux textes publiés depuis les années 1970 jusqu'au début des années 1990 mentionnent qu'un tenon est mis en place lorsque la structure résiduelle est insuffisante pour maintenir un inlay-core / une couronne, et que les tenons métalliques ne renforcent pas la racine.⁵³⁻⁵⁶ Un examen rétrospectif de la recherche sur des dents traitées endodontiquement au moyen de tenons métalliques appuie assurément cette affirmation.^{57, 58} Toutefois, des articles et publications de recherches plus récentes décrivent, un ensemble d'études démontrant que les tenons fibrés augmentent quant à eux la résistance à la fracture de la racine et peuvent la renforcer. Ce qui suit ne représente qu'une présentation partielle et très brève de quelques-unes des dernières études les plus pertinentes, appuyant le concept de renforcement au moyen de tenons fibrés.

D'arcangelo et al.⁵⁹ ont étudié la résistance à la fracture et la flexion de dents restaurées par un tenon fibré et préparées pour la pose de facettes pelliculaires. L'étude portait sur soixante-quinze incisives centrales supérieures humaines présentant des couronnes anatomiques similaires : aucune prépa-

ration, préparation de la facette, accès endodontique obturé par un composite, préparation de l'accès endodontique avec le composite et la facette, et mise en place du tenon fibré (RTD, Endo Light Post) suivie de la préparation de la facette. Tous les échantillons ont été soumis à un thermocyclage et à des tests de résistance à la fracture au moyen d'un système de mesure du déplacement. La préparation de la facette a augmenté les valeurs de flexion des échantillons, mais la restauration par tenon renforcé de fibres avec préparation de la facette, n'a indiqué aucune différence statistiquement significative par rapport à l'incisive intacte non préparée.

Lors d'une étude de la résistance à la fracture et du mode de rupture de prémolaires restaurées par de la résine composite et divers tenons préfabriqués, Hajizadeh et al.¹ ont utilisé 60 dents extraites réparties en quatre sous-groupes : aucune préparation cavitaire, traitement endodontique avec restauration mésio-occluso-distale (MOD) et aucun tenon, traitement endodontique avec tenon DT Light-Post (RTD) et restauration MOD, et pour le dernier groupe, traitement endodontique, tenon Fil-Post (Filhol Dental, Royaume-Uni) et restauration composite MOD. Les dents restaurées au moyen du tenon DT Light-Post et du composite étaient aussi robustes que la dent témoin (dent non préparée), et plus robustes que les dents restaurées au moyen du composite seul, sans utilisation de tenon, et que les dents restaurées au moyen d'un tenon en titane et du composite. Dans le groupe traité par le tenon DT Light-Post, 86% des fractures étaient « restaurables ». Ce taux était de loin supérieur aux trois autres groupes. Selon les auteurs « Il apparaît de plus en plus clairement que les tenons fibrés offrent l'avantage supplémentaire d'une résistance accrue à la fracture ».

L'effet d'une mise en place de tenons fibrés sous des couronnes en céramique/zircone a été étudié par Salameh et al.⁶⁰

Quatre-vingt-dix deuxièmes molaires inférieures ont été réparties dans trois groupes d'essai. Les dents présentaient divers degrés de lésions coronaires et avaient fait l'objet d'un traitement endodontique et d'une obturation par condensation verticale à chaud. Une moitié des échantillons était restaurée au moyen de composite, l'autre moitié par un tenon translucide en composite renforcé de fibres (CRF) (Rely-X Fiber Post, 3M ESPE) et une reconstitution coronaire en composite. L'insertion du tenon fibré a accru l'efficacité du support sous les couronnes en zircone, ce qui a augmenté la résistance à la fracture et mené à un type de

rupture favorable en comparaison d'un inlay-core en composite.

Maccari et al.⁶¹ ont utilisé 30 dents monoradiculaires, traitées endodontiquement, pour étudier la résistance à la fracture de différents tenons préfabriqués garantissant une qualité esthétique, dont Aesthetic-Post (RTD), FibreKor Post (Jeneric Pentron) et CosmoPost (un système de tenon en céramique fabriqué par Ivoclar Vivadent). Ils ont conclu que la résistance à la fracture moyenne de ces tenons en fibre de verre préfabriqués esthétiques se révélait supérieure à celle d'un tenon en céramique, le niveau de résistance à la fracture du tenon en céramique correspondant à moins de la moitié de celui des tenons fibrés.

La résistance à la fracture et le schéma de rupture d'incisives supérieures traitées endodontiquement et restaurées au moyen de résine composite, avec et sans tenon composite renforcé de fibres placé sous différents types de couronnes de recouvrement total, ont été étudiés par Salameh et al.⁶² Cent vingt incisives supérieures ont été traitées endodontiquement et réparties dans quatre groupes comprenant chacun 30 dents, puis de nouveau réparties dans deux sous-groupes de restauration avec ou sans tenon fibré (Postec Plus, Ivoclar Vivadent). Les restaurations étaient constituées de couronnes céramo-métalliques (PFM), Empress II, SR Adoro et Cercon, toutes les préparations comprenant une ferrule de 2 mm. Les tests de fracture ont indiqué que le type de couronne n'était pas un facteur important affectant la résistance à la fracture, mais que la présence d'un tenon l'était.

Selon les auteurs, « Quoique les manuels traitant des prothèses ne prônent généralement pas la mise en place de tenons fibrés dans les incisives traitées endodontiquement, les résultats de cette étude indiquent que l'utilisation de tenons fibrés dans ces dents augmente leur résistance à la fracture et améliore le pronostic en cas de fracture ».

Lors d'une étude réalisée sur 80 prémolaires supérieures traitées endodontiquement, avec ou sans tenons fibrés, préparées par des cavités MOD et restaurées au moyen de différents types de couronnes, notamment des couronnes céramo-métalliques, en disilicate de lithium, en composite renforcé de fibres ou en zircone, Salameh et al.⁶³ ont soumis les restaurations à des charges jusqu'à atteindre la fracture et ont relevé les valeurs maximales. Dans des conditions de charges verticales, la résistance à la fracture des dents restaurées par des tenons fibrés s'est révélée significativement supérieure à celle des dents dépourvues de tenons, et les te-

tenons fibrés ont sensiblement contribué au renforcement et à la robustesse des dents dépulpées en agissant comme un support de la structure dentaire résiduelle contre les contraintes de compression verticales.

Il existe beaucoup plus d'études démontrant le renforcement de la structure dentaire par des tenons fibrés.⁶⁴⁻⁷³ Les résumer toutes n'est pas possible mais il semble évident que notre concept de restauration de dents traitées endodontiquement ne cesse d'évoluer au fur et à mesure que de nouveaux produits et procédés adhésifs apparaissent. Même lorsque les types de tenons fibrés utilisés dans les études diffèrent, ainsi que les protocoles de scellement et de collage, il est inconcevable que les tenons fibrés puissent renforcer la structure dentaire.

Pour être équitable dans cette revue de la littérature, il faut souligner bien entendu que certains articles scientifiques publiés ne mentionnent pas l'effet de renforcement par les tenons fibrés.^{7, 74, 75}

Outre la définition traditionnelle du renforcement mécanique, qui correspond à la restauration d'une dent compromise pour lui conférer une résistance à la fracture égale ou supérieure à celle de cette dent « non traitée », nous, cliniciens, devrions peut-être être plus soucieux de la prévisibilité des résultats, particulièrement dans les cas de scénarios les plus défavorables. En d'autres termes, nous devrions évaluer la contribution apportée par un tenon par rapport à l'absence d'un tenon, ou la seule présence d'un composite, aux structures encore présentes. Au vu de ce qui émerge de l'ensemble croissant des données in vitro⁷⁶⁻⁷⁹ (et cliniques), nous pouvons surtout conclure que les échecs des tenons fibrés constatés in situ doivent plus probablement être définis comme « non catastrophiques » ou « réparables », ce qui n'est généralement pas le cas avec des tenons à module élevé.

Les essais cliniques récemment publiés corréleront en outre le taux de réussite avec le nombre de parois dentinaires restantes.^{51, 80, 81} Les divergences de la littérature concernant les tenons fibrés portent sur les résultats de l'utilisation de dents naturelles ou de dents bovines, les résultats in vivo par rapport aux résultats in vitro, l'effet du desmodonte sur la répartition de certaines contraintes, la technique de charge (verticale, horizontale ou selon un angle), le type et la qualité du tenon, l'identification de la « boue dentinaire secondaire » et la manière dont elle affecte l'adhésion, le type de dentine radulaire qui doit être collé, l'adhésif utilisé, la capacité du tenon de

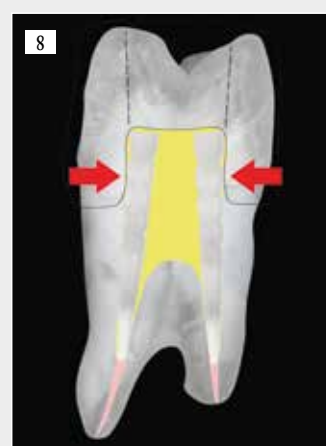
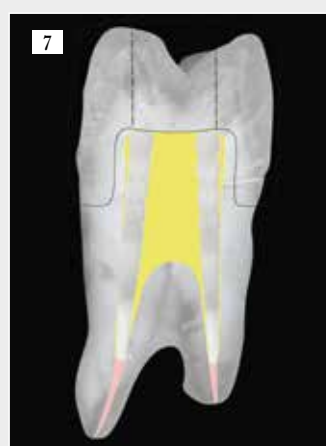
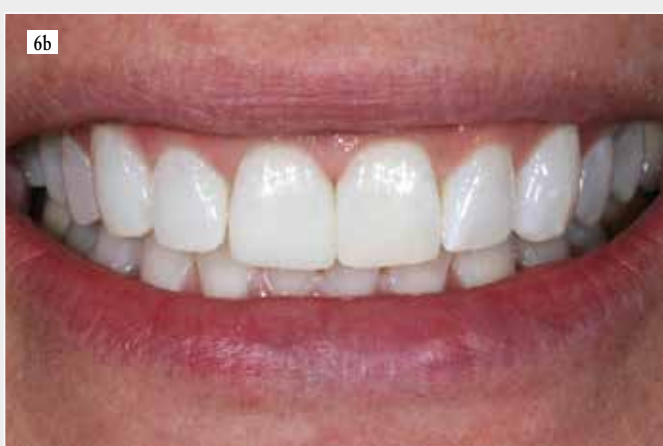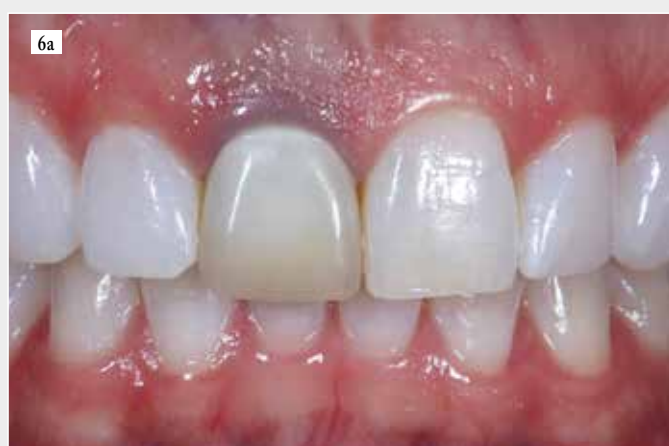Fig. 6a : L'échec esthétique courant lors de l'utilisation de tenons métalliques se traduisant par une dyschromie de la structure dentaire, ainsi que du collet gingival. (Photo reproduite avec l'aimable autorisation du Dr Frank Milnar). | Fig. 6b : Le résultat de la mise en place d'un tenon fibré transparent, avec une structure dentaire plus homogène. (Photo reproduite avec l'aimable autorisation du Dr Frank Milnar). | Fig. 7 : Le résultat caractéristique de la création d'une couronne de recouvrement total, avec une ferrule dans une cavité d'accès endodontique légèrement conique. | Fig. 8 : La préparation d'une ferrule sur une dent tout en évasant largement le canal, élimine complètement la dentine latérale et crée un inlay-core « libre », ce qui réduit considérablement le taux de réussite clinique.

dentex

LE SALON PROFESSIONNEL DU SECTEUR DENTAIRE



4 **5** **6**

NOCTURNE

OCT 2018 BRUSSELS EXPO

4 OCT : 10-18H

5 OCT : 10-22H ► NOCTURNE

6 OCT : 10-18H

Enregistrez-vous
gratuitement
dès maintenant
sur www.dentex.be

à l'aide du code : **DENTALTRIBUNE**

*Les visiteurs non-enregistrés paient 15€ à l'entrée

«p6» capter ou de transmettre la lumière, le type de composite utilisé pour sceller le tenon, la quantité de composite mis en place latéralement par rapport au tenon, la teneur en charges du composite et la quantité de dentine naturelle qui est éliminée pour loger le tenon.

La liaison adhésive dans le canal radiculaire comporte ses propres difficultés en raison de plusieurs facteurs : la structure dentinaire présente dans ce canal (la dentine coronaire se colle mieux que la dentine apicale), la « boue dentinaire secondaire » formée par les

débris de gutta-percha et du matériau de scellement qui compromet la capacité de liaison des systèmes simplifiés avec la surface radiculaire (menant principalement à une résistance frictionnelle), les effets des facteurs C et S sur les contraintes dues au retrait de polymérisation, la polymérisation en profondeur lors de l'utilisation d'un composite à polymérisation duale (tous les composites à polymérisation duale ont un taux de polymérisation plus élevé lorsqu'ils sont exposés à suffisamment de lumière) qui conduit à de meilleures propriétés physiques

générales, et les incompatibilités entre matériaux.

Les techniques de restauration par tenon fibré requièrent un protocole méticuleux et il est vivement conseillé au clinicien de consulter la littérature, non seulement pour s'informer du meilleur tenon fibré disponible mais également des meilleures techniques de mise en place. Les matériaux et les techniques de restauration par tenon fibré de dents traitées endodontiquement étant en constante évolution, les résultats cliniques s'améliorent sans cesse pour nos patients.

Note de la rédaction : une liste complète des références est disponible auprès de l'éditeur.

Communications :

Le Dr Leendert (Len) Boksman est expert-conseil à temps partiel pour Clinical Research Dental and Clinician's Choice.

Aucune communication concernant le Dr Gary Glassman.

Le Dr Gildo Santos est expert-conseil à temps partiel (Recherche et développement) pour Clinical Re-

search Dental and Clinician's Choice.

Aucune communication concernant le Dr Manfred Friedman.

Les auteurs tiennent à remercier Mme Laura Delellis pour son travail de création des illustrations présentées dans cet article.

Dr Leendert (Len) Boksman

a obtenu son diplôme de docteur en chirurgie dentaire à la faculté de médecine dentaire (Université Western Ontario (UWO)) en 1972. Après avoir exercé 7 ans dans son cabinet dentaire privé, il est devenu professeur adjoint de chirurgie dentaire à la faculté de médecine dentaire de l'UWO puis très rapidement a été nommé au poste de professeur associé permanent. Il est l'auteur de plus de 100 articles et de plusieurs chapitres de manuels scolaires. L'Association dentaire canadienne l'a récompensé du prix Award of Merit en 2005. Il a récemment été nommé professeur adjoint à la faculté de médecine dentaire de l'université de technologie en Jamaïque, où il consacre beaucoup de son temps. Il est possible de le contacter via son adresse électronique lenpat28@gmail.com.

Dr Gary Glassman

a obtenu son diplôme à la faculté de médecine dentaire de l'université de Toronto en 1984 et a été récompensé des prix James B. Willmott Scholarship, Mosby Scholarship et George Hare Endodontic Scholarship pour ses compétences en endodontie. Il a obtenu un diplôme en 1987 dans le cadre du programme en endodontologie de l'université Temple, à Philadelphie en Pennsylvanie et a reçu le prix Louis I. Grossman Study Club pour ses compétences académiques et cliniques en endodontie. Le Dr Glassman est l'auteur de nombreuses publications et donne des conférences internationales sur l'endodontie. Il occupe un poste à l'université de Toronto où il enseigne l'endodontie aux étudiants de troisième cycle de la faculté de médecine dentaire. Il est également professeur adjoint de dentisterie et directeur du programme de spécialisation en endodontie à l'université de technologie de Jamaïque. Il est membre du Collège royal des chirurgiens-dentistes du Canada (CRCDC) et rédacteur d'articles sur l'endodontie pour la revue Oral Health Dental Journal. Il exerce dans son cabinet privé, spécialisé en endodontie, à Toronto, Ontario, Canada. Il est possible de le contacter via son site internet www.rootcanals.ca.

Dr Santos

a obtenu son diplôme de Docteur en chirurgie dentaire (1986) et de Master en sciences en pratique clinique dentaire (1999) à l'université fédérale de Bahia. Il a également accompli son doctorat en dentisterie prothétique (2003) à l'université de Sao Paulo. Le Dr Santos a été nommé professeur adjoint de la section de dentisterie restauratrice de la faculté de médecine et de chirurgie dentaire Schulich, université Western Ontario, en 2006. En 2011, il a été nommé responsable de chaire de la section de dentisterie restauratrice. Il est l'auteur de plusieurs publications dans des revues internationales. Durant sa carrière, il a formé et encadré des étudiants de troisième cycle dans le domaine de la recherche des biomatériaux. Il est possible de le contacter via son adresse électronique gildo.santos@schulich.uwo.ca.

Dr Manfred Friedman

a obtenu son diplôme à l'université de Witwatersrand à Johannesburg en 1971 puis son diplôme de docteur en chirurgie dentaire à l'université de Pretoria en 1980. Il a émigré au Canada en 1987 où il a occupé un poste à plein temps à l'université Western Ontario (UWO) et a été nommé directeur du service de dentisterie au centre Southwestern Regional Center pour les adultes présentant un retard de développement de 1987 à 1994. Le Dr Friedman a également été le directeur du programme endodontique de premier cycle de 1997 à 2002. Il exerce actuellement à plein temps à London, Ontario et restreint son activité professionnelle à l'endodontie. Il est professeur adjoint à temps partiel à la faculté de médecine et de chirurgie dentaire Schulich (Université Western Ontario) où il dirige les cours pratiques d'endodontie. Depuis qu'il occupe un poste à l'UWO, il est également chargé des cours cliniques en endodontie et s'intéresse particulièrement aux instruments rotatifs, aux matériaux endodontiques, aux localisateurs d'apex et à la restauration des dents traitées endodontiquement. Il est possible de le contacter via son adresse électronique friedmanm@rogers.com.

Dr. Bram Bonne : l'avenir est en marche

Il a viré de solution à ses problèmes. Le produit initial est une combinaison d'une caméra, un éclairage opératoire et un ordinateur. Cependant, c'était un équipement autonome et il était déjà très satisfait de son unit dentaire XO 4. Il n'y avait donc aucun moyen simple d'intégrer la caméra dans son cabinet dentaire.

La situation réclamait des mesures extraordinaires – il aurait besoin de personnaliser soigneusement son unit XO et ses autres équipements afin d'intégrer la nouvelle caméra. Un des plus grands défis a été de tout réarranger afin que les différents éléments ne se gênent ou ne s'entrechoquent pas. Pour résoudre ce problème, il a calculé le positionnement des bras de l'équipement de l'unit XO jusqu'au dernier centimètre et installé la caméra au plafond. Dans le processus, le Dr Bonne a même coupé ses placards pour accueillir des écrans d'ordinateurs et d'autres équipements dentaires.

Je ne voulais pas ajouter d'autres commandes au pied, câbles ou moteurs. J'aime beaucoup l'idée que tout soit intégré.

Je n'ai pas non plus peur de couper mes meubles et de les modifier moi-même, car une fois que je suis content de mon installation, je peux toujours rénover le bureau à l'aide de solutions toutes prêtes. Plus important encore, je m'efforce toujours d'avoir une meilleure ergonomie.

Le XO 4 du Dr Bonne n'a pas d'éclairage opératoire car il y en a déjà un dans la caméra. Il a également retiré le crachoir pour créer plus d'espace et un environnement de travail plus hygiénique. Heureusement, l'utilisation correcte du système d'aspiration XO 4 élimine la nécessité d'un crachoir.

Après avoir testé trois générations de caméras, le Dr Bonne utilise maintenant celle qui montre et enregistre l'image avec une qualité presque haute définition. Afin de naviguer dans ses systèmes informatiques, tels que le système de gestion des patients, le scanner intraoral ou XO Smart Link, il utilise à la fois un trackpad et l'écran de l'appareil. Son assistant utilise un second écran, situé derrière le dos du Dr Bonne. De cette façon, ils peuvent tous deux voir la même chose et travailler de manière efficace et ergonomique.

Ceci est bien sûr un système 2D. C'est un peu comme travailler avec un seul œil. Par conséquent, vous devez compenser l'absence d'une troisième dimension avec un miroir et votre sens du toucher.

Je positionne ma caméra sur le côté et je déplace mon miroir un peu au cours du traitement, ce qui me donne une meilleure sensation de la troisième dimension... Le contraste de la caméra est vraiment super et vous pouvez voir clairement s'il reste une carie. En outre, la caméra ne montre pas les projections d'eau pendant le forage ou l'utilisation du laser. Vous pouvez voir les choses mieux qu'avec vos propres yeux.

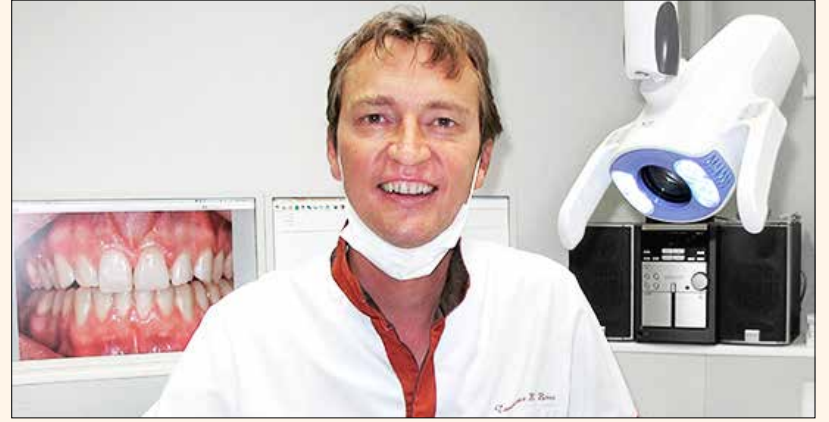Pour le moment, je n'ai toujours pas trouvé un système 3D qui fonctionne à un niveau que je trouve utilisable. Et personnellement, tous les systèmes 3D que j'ai utilisés jusqu'à présent m'ont donné le vertige. Je ne peux pas imaginer travailler toute la journée en les utilisant. Je pense qu'un bon contraste et les ombres de votre caméra sont beaucoup plus importants que la 3D.

Dr Bonne savait que ce qu'il faisait était tout à fait nouveau et hors du commun pour les cabinets dentaires traditionnels. Pourtant, il a réussi à sauver sa carrière professionnelle, et il a alors commencé à partager l'idée avec d'autres dentistes.

J'ai invité mes collègues à mon cabinet quelques fois et je leur ai présenté mon installation. C'était très amusant. Personne n'a jamais réalisé que c'était possible. Il est évident que mon corps est très détendu quand je travaille – je ne ressens pas la moindre tension.

Et l'installation ne vous oblige pas à l'utiliser tout le temps. Je peux toujours regarder directement dans la bouche du patient quand je veux. Ça n'est pas aussi facile quand vous utilisez un microscope par exemple – vous devez toujours le déplacer avant de pouvoir continuer.

Selon le Dr Bonne, l'intégration de l'unit dentaire, la caméra et le flux de travail sont la clé de l'avenir des traitements dentaires. Et cet avenir, pour lui, est tout à fait clair – ne plus avoir à se pencher pour regarder dans la bouche du patient!



Le cabinet dentaire du Dr Bonne est situé à Gand, en Belgique - Photo Dental Tribune Belgium

AD

SMILE IS IN THE AIR*

**RENDEZ-VOUS
AU DENTEX
STAND 5727**

- ▶ FINI LES CUPULES
 - ▶ FINI LA PÂTE À POLIR
 - ▶ UTILISATION RÉDUITE DE L'INSTRUMENTATION
MANUELLE ET ULTRASONIQUE
- ems-dental.com

EMS 
MAKE ME SMILE™