IMPLANT TRIBUNE

The World's Implant Newspaper · Édition Française

AVRIL 2018 | VOL. 10, NO. 4

www.dental-tribune.fr

CAS CLINIQUE

La fibrine riche en plaquettes (A-PRF), représente une nouvelle génération de facteurs de croissance dérivés du sang. Cet article décrit une technique simple et reproductible de recouvrement radiculaire à l'aide du concept FASTP. Très prometteur !

▸ Pages 15 | 16

CAS CLINIQUE

Aujourd'hui il est possible de concevoir virtuellement le design des infrastructures en fonction des propriétés mécaniques des matériaux désirés, des préparations dentaires et des différentes émergences implantaires. Le monde en 3D continue son ascension.

▸ Pages 18 | 20 | 21

ZOOM

Le rôle d'une suture est d'accompagner la cicatrisation en offrant un soutien aux tissus, pendant toute la phase critique. Le choix d'un fil de suture s'avère difficile et dépend de nombreux critères et exigences. Florilège des différents matériaux.

© borjakas/Shutterstock.com

▸ Pages 26 | 27

L'ADN du tartre dentaire révèle que l'homme de Néandertal ingérait des analgésiques naturels

Adélaïde, Australie/Liverpool, Royaume-Uni : L'étude de l'ADN fossile prélevé sur la plaque dentaire calcifiée des hommes de Néandertal – l'espèce éteinte du genre Homo la plus proche de l'homme contemporain - brosse un nouveau tableau de leurs comportements, de leurs régimes alimentaires et de leur évolution. Une équipe de chercheurs internationale a analysé des échantillons d'ADN contenu dans la plaque dentaire de quatre Néandertaliens découverts dans des sites archéologiques de Belgique et d'Espagne, datés de 42 000 à 50 000 ans. Ces échantillons ont révélé le comportement complexe de nos ancêtres, notamment leur connaissance des médicaments à base de plantes, et leurs différents modes alimentaires.

Selon les chercheurs, l'ADN préservé dans la plaque dentaire des néandertaliens est une source notable d'information sur le comportement et la santé des anciens hominiens. L'analyse des échantillons de l'ADN a appris aux chercheurs que l'homme du Néandertal, découvert dans la grotte de Spy en Belgique, consommait du rhinocéros laineux, du mouton sauvage européen (mouflon) et des champignons sauvages. Par contre, celui de la grotte d'El Sidrón en Espagne semblait plutôt pratiquer une alimentation végétarienne, constituée de mousses, de champignons, de pignons de pin et d'écorce d'arbre. Aucun signe de consommation de viande n'était décelable. Ces résultats démontrent les régimes alimentaires très différents, adoptés par ces deux groupes.

« La plaque dentaire piège les microorganismes qui colonisent la bouche ainsi que les pathogènes que l'on trouve dans les voies respiratoires et gastro-intestinales. Elle piège également les petits débris d'aliments demeurés entre les dents - ce qui préserve l'ADN pendant des milliers d'années » a expliqué l'auteur principal de l'étude, le Dr Laura Weyrich, récompensée du prestigieux prix *Australian Research Council Discovery Early Career Research Fellow* du centre australien ACAD (Australian Centre for Ancient DNA) de l'université d'Adélaïde.

Elle a ajouté « C'est toutefois un Néandertalien d'El Sidrón qui nous a offert l'une des découvertes les plus surprenantes. Il souffrait d'un abcès dentaire toujours visible sur l'os de la mâchoire. La plaque avait également piégé un parasite intestinal connu pour être responsable de diarrhée aiguë. L'homme était donc réellement malade. Il mangeait du peuplier qui contient de l'acide salicylique aux propriétés analgésiques (le principe actif de l'aspirine), et nous avons également pu détecter une moisissure (le *penicillium*, un antibiotique naturel) qui n'était pas présente dans les autres échantillons ».

Les différences d'alimentation ont en outre été associées à un changement général de la composition du microbiote buccal et cette évolution marquante semble être corrélée avec la consommation de viande. « Non seulement nous pouvons maintenant accéder directement à la preuve de ce que mangeaient nos ancêtres, mais les différents régimes alimentaires et modes de vie semblent également se refléter dans la flore commensale qui colonisait la cavité buccale des Néandertaliens et des hommes contemporains » explique Keith Dobney, professeur de l'université de Liverpool et coauteur de l'étude. « Les changements majeurs de notre alimentation ont cependant modifié considérablement l'équilibre de ces communautés microbiennes en quelques milliers d'années, et ceci continue à avoir des conséquences fondamentales sur notre santé et notre bien-être ».

© Petr Student/Shutterstock.com

Le tartre dentaire de l'homme de Néandertal révèle l'utilisation d'analgésiques naturels.

L'étude, intitulée « Neanderthal behaviour, diet, and disease inferred from ancient DNA in dental calculus [Comportement, régime alimentaire et affections de l'homme du Néandertal déduits de l'ADN fossile du tartre dentaire » a été publiée le 20 avril dans la revue *Nature*. Elle a été menée par l'ACAD, en collaboration avec l'université de Liverpool au Royaume-Uni.

Traitement implanto prothétique avec flux numérique en live sur youtube.

La technologie Dentsply Sirona 100 %, du début à la fin du traitement

Après le succès du streaming en live pour la mise en place de deux implants, **Dentsply Sirona** XiVE, réalisée à l'aide d'un guide chirurgical SICAT OPTIGUIDE le 6 décembre 2016 par le Dr Gerhard Werling, implantologue expérimenté qui utilise CEREC depuis longtemps, plus de 30 000 spectateurs supplémentaires de la vidéo ont été enregistrés pour la synthèse du traitement prothétique final.

L'implant a été planifié lors de la première séance, à partir d'un scan CBCT réalisé à l'aide de l'unité de radiographie Orthophos SL 3D. La prise d'empreinte numérique de la situation intra-orale a été réalisée avec la camera CEREC Omnicam et l'unité d'imagerie CEREC AC, qui a été utilisée pour créer la proposition de conception prothétique. Ces données CFAO ont alors été superposées dans le logiciel de conception Galileos Implant avec les données de radiographie 3D, afin d'aligner virtuellement le plan chirurgical et le plan prothétique, et ont permis de concevoir le guide chirurgical SICAT OPTIGUIDE.

Au cours de la deuxième séance, le Dr Werling a posé les implants XiVE basés sur le guide chirurgical OPTIGUIDE. Une fois posés, il a immédiatement utilisé le SiroLaser Blue comme un biostimulant, car la lumière laser bleue garantit une coagulation rapide, réduit le nombre de germes et de bactéries et assure une meilleure cicatrisation des plaies, tout en réduisant les douleurs postopératoires. La troisième séance comportait la pose de la restauration prothétique finale, après un temps de cicatrisation approprié, et une nouvelle vérification de la position de l'implant et de la cicatrisation par l'image intraorale numérique, avec le capteur Xios XG Supreme. La prothèse finale a été créée au cours de la même séance, avec deux couronnes vissées.

Vous retrouverez facilement la vidéo (synthèse complète du cas du patient, de la situation initiale jusqu'à la restauration finale) sur la chaîne YouTube de Dentsply Sirona.

Henry Schein figure encore en 2018 parmi les *World's most ethical companies*, nommées par l'institut Ethisphere

Pour la septième année consécutive, Henry Schein a été distinguée par l'Institut Ethisphere, l'un des leaders mondiaux pour ce qui est de définir et de favoriser des normes de pratiques commerciales éthiques, comme l'une des *World's Most Ethical Companies* (sociétés les plus éthiques au monde) pour 2018. Cette distinction récompense les entreprises faisant preuve d'intégrité dans leur écosystème.

Au total ce sont 135 entreprises qui ont été distinguées, représentant 23 pays et 57 branches différentes. Les résultats sont générés en cinq catégories principales : programme éthique et conformité (35 %), citoyenneté et responsabilité d'entreprise (20 %), culture éthique (20 %), gouvernance (15 %) et leadership, innovation et réputation (10 %).

Seule société parmi les distributeurs du secteur de la santé a avoir été récompensée, Timothy Erblich, CEO d'Ethisphere a félicité « Henry Schein, tout spécialement, a été une voix puissante en élargissant l'accès aux soins pour les populations défavorisées dans le monde entier. Je félicite l'équipe de Schein pour leur place méritée parmi les *World's Most Ethical Companies* » a t-il déclaré.

« Chez Henry Schein, nous nous sentons très honorés d'être distingués parmi les *World's Most Ethical Companies* pour la septième fois (...). Cela renforce notre engagement d'être à la hauteur de notre responsabilité en tant qu'entreprise citoyenne, en le rendant bien aux professionnels et aux collectivités que nous servons », a commenté Stanley M. Bergman, Chairman of the Board et CEO chez Henry Schein. « Depuis notre création en 1932, nous poursuivons l'idéal "doing well by doing good", et nous restons convaincus que la vraie réussite peut être réalisée tout en étant au service des besoins de la société, en nous conformant constamment aux normes éthiques les plus exigeantes, en bâtissant notre succès sur la confiance et la coopération". Une récompense bien méritée pour des initiatives engagées que nous ne manquons pas de relayer ici. Bravo !

* Je suis puissant et réactif

PIEZOTOME CUBE

Adaptation dynamique de la puissance pour une chirurgie osseuse de qualité

- Efficacité et sécurité maximales par un ajustement automatique de la puissance (Technologie D.P.S.I.)
- Chirurgies plus rapides avec une pièce à main CUBE LED améliorée (6 pastilles céramiques)
- Elargissez vos compétences chirurgicales avec des inserts exclusifs
- Favorisez l'acceptation des patients grâce à des chirurgies atraumatiques

DPSI Dynamic Power System Inside**

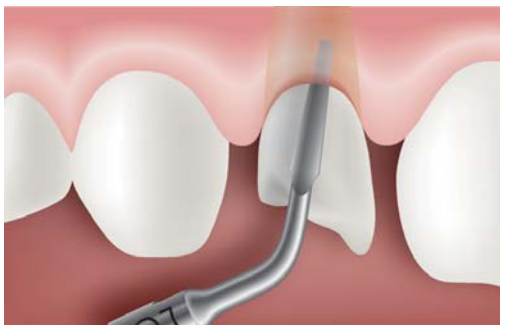

** Système intégré d'ajustement automatique de la puissance

Ce dispositif médical est classé IIa selon la Directive Européenne applicable en vigueur. Il porte le marquage CE. Organisme notifié : LNE-GMED 0459. Ce dispositif médical pour soins dentaires est réservé aux personnels de santé ; il n'est pas remboursé par les organismes d'assurance maladie. Ce matériel a été conçu et fabriqué selon un système d'assurance qualité certifié EN ISO 13485. Lire attentivement le manuel d'utilisation disponible sur www.acteongroup.com. Fabricant : SATELEC® Groupe ACTEON® (France). Date de création : mars 2018.

SATELEC® S.A.S | A Company of ACTEON® Group
17 av. Gustave Eiffel | BP 30216 | 33708 MERIGNAC cedex | France
Tel. +33 (0) 556 340 607 | Fax. +33 (0) 556 349 292 | info@acteongroup.com | www.acteongroup.com

ACTEON

Le High Tech au service de l'implantologie

Dr Sepehr Zarrine

L'impression tridimensionnelle n'appartient plus à la science-fiction depuis la fin du 20e siècle. Elle n'est plus réservée au prototypage industriel depuis le début du 21e siècle. Les industries automobiles, aéronautiques et spatiales ont été les premières à utiliser des produits finis issus de cette technologie. L'armée américaine investit toujours d'avantage pour développer son utilisation.

Dans le domaine de la recherche médicale, l'impression de cellules souches pour réparer les tissus humains lésés avance à grands pas.

Ainsi, le domaine de la dentisterie qui utilisait déjà cette technique pour produire des éléments prothétiques, l'utilisera pour soigner les tissus dentaires, gingivaux, et remplacera les dents absentes.

Alors en attendant de poser nos derniers implants en titane remplacés par des « implants vivants », utilisons déjà le High Tech et les éléments tout droit sortis des imprimantes 3D, pour améliorer nos chirurgies.

L'article paru dans l'Information Dentaire en Mars 2014, « Impression 3D et pédagogie », a démontré cette application dans l'enseignement pratique.[4]

Nous allons voir à présent les différentes applications « Hi Tech » en implantologie au travers d'un cas, tant d'un point de vue clinique que pédagogique.

Notre patiente a une cinquantaine d'années, elle est en bonne santé et non fumeuse.

Elle porte un appareil amovible au maxillaire, côtoyant 5 dents naturelles. Elle souhaite une solution fixe *(Figs. 1, 2, 3)*.

Après empreintes, mise en articulateur et confection d'un guide radiologique, un examen 3D est réalisé. L'analyse des fichiers DICOM's transférés sur le logiciel de planification CoDiagnostiX, confirme un faible volume osseux.[5] Les sinus ont fortement pneumatisé le maxillaire et les parois antérieures sont au niveau des canines.

Deux plans de traitement sont proposés :

– **Traitement sectoriel :** double greffe de sinus, puis pose des implants dans les secteurs édentés, mise en charge conventionnelle des implants après ostéointegration dans une zone greffée.
La durée totale sera à peu près de 12 mois avant d'avoir une solution fixe.

– **Traitement de l'arcade complète :** extraction des dents restantes, répartition de 6 implants. Mise en charge immédiate avec un bridge fixe transvissé dans la journée. *(Fig. 4)*.

Le taux de succès de la mise en charge immédiate d'une arcade complète n'est plus à démontrer dans la bibliographie.[7]

De même au dernier consensus de l'ITI, la MCI définie comme complexe, est reconnue pour les édentements maxillaires et mandibulaires. Les conditions de réussite sont un protocole rigoureux, alliés à la compétence et l'expérience du praticien.[10]

Après concertation et plusieurs rendez-vous de bilan avec notre patiente, la décision finale est la seconde solution.

L'objectif est d'utiliser le prémaxillaire pour placer 6 implants sans greffe. Pour gagner en étendue et rétablir une arcade dentaire allant de la 16 à 26, les 2 implants d'extrémité seront inclinés avec une sortie en position de 2e prémolaire. Ainsi, le cantilever sera réduit.

L'article de Krekmanov démontre qu'une extension plus grande sur un implant droit a de moins bons résultats qu'une petite extension sur implant incliné.[8]

D'autres articles prouvent également l'excellent pronostic de ces implants et le niveau osseux équivalent dans le temps par rapport aux implants droits.[1]

Notre difficulté est d'utiliser le volume osseux au maximun, et de reculer le plus possible les implants distaux. Une telle chirurgie n'est possible que par une planification rigoureuse sur un logiciel, pour avoir une vue d'ensemble, et de voyager millimètre par millimètre dans le maxillaire dans toutes les directions de l'espace.

Ayant moins de volume dans le secteur droit, nous décidons de poser notre implant distal dans la paroi antérieure du sinus. Quelques spires seront dans le sinus mais avec un excellent ancrage. C'est exactement ce même résultat qui est obtenu lorsqu'un implant est placé dans un septum sinusien.[6]

La corticale vestibulaire des insicives est d'une finesse extrême.

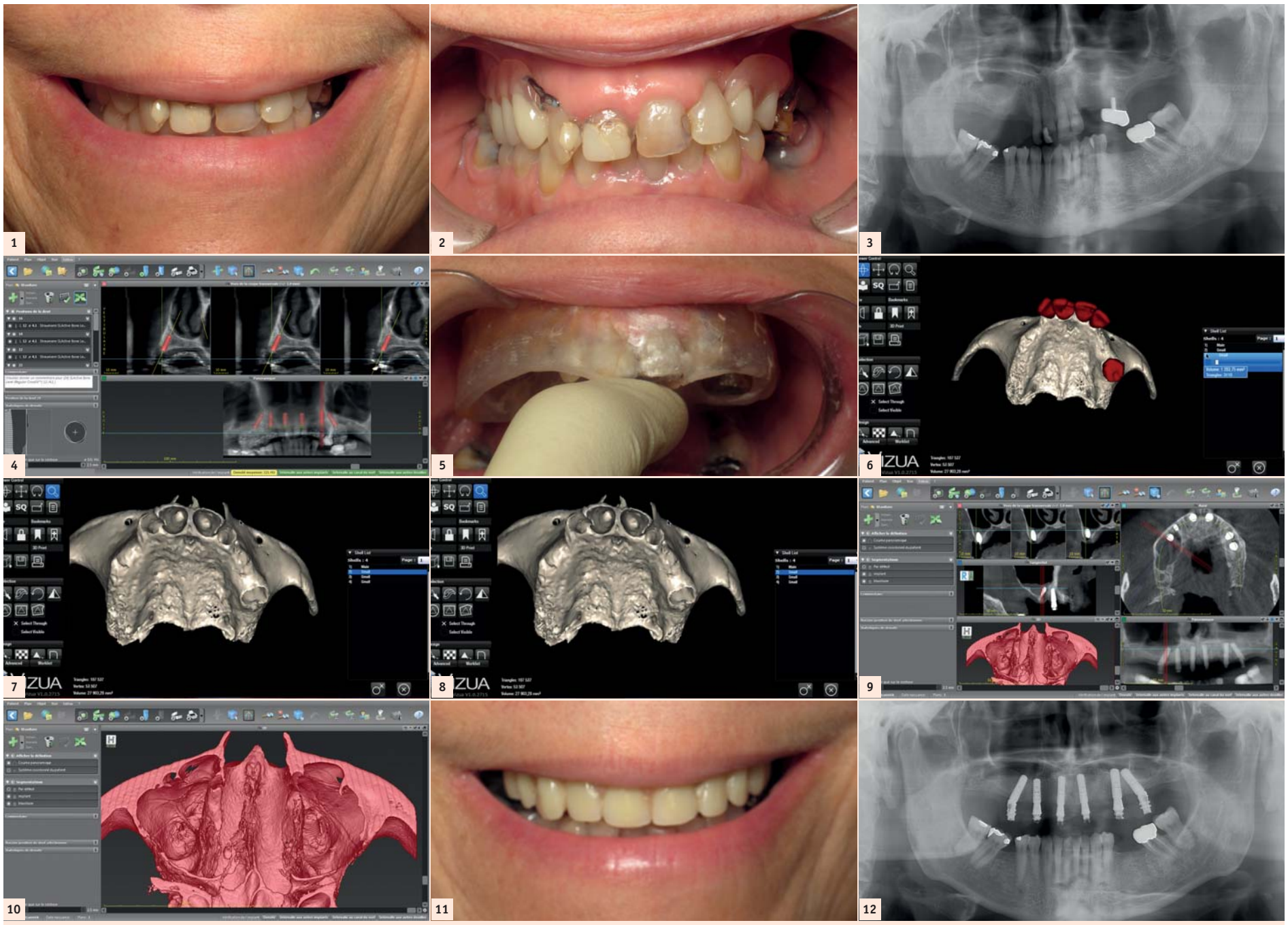

Fig. 1 : Sourire non gingival de la patiente. | *Fig. 2 : Stellite remplaçant 9 dents.* | *Fig. 3 : Radiographie panoramique de la situation initiale.* | *Fig. 4 : Planification sur le logiciel de planification CodiagnostiX après Cone Beam avec gouttière radio-opaque.* | *Fig. 5 : Gouttière pour empreinte fractionnée en fin de chirurgie.* | *Fig. 6 : Modélisation par Vizua du modèle denté...* | *Fig. 7 : ...et avec des extractions virtuelles.* | *Fig. 8 : Entraînement sur la mâchoire imprimée en 3D par la Sapo d'après les fichiers DICOM's.* | *Figs. 9 et 10 : Vérification 3D après chirurgie sur CodiagnostiX, situation très proche de la planification initiale.* | *Fig. 11 : Mise en charge du bridge provisoire transvissé le jour de l'intervention.* | *Fig. 12 : Radiographie après la période d'ostéoactivation.*

Fig. 13 : Armature Cadcam Createch Straumann. Noter l'ossification autour des implants ayant soulevé la membrane sinusienne. | *Fig. 14 : Bridge céramométallique transvissé avec une fausse gencive.* | *Fig. 15 : Sourire de notre patiente.*

La résorption postextractionnelle étant inévitable comme l'a démontré Arujo,[2] nous voulons préserver l'os en extraction-implantation immédiate.

Pour la réussite de cette technique, plusieurs règles sont essentielles :[3]

– Des avulsions les plus délicates possibles. Chaque extraction risque de provoquer une fracture de la table osseuse.
– Ne pas fermer l'alvéole avec un implant large mais laisser un gap vestibulaire.
– Combler le gap. Nous utiliserons de l'os autogène récolté localement. La table vestibulaire nous sert de membrane naturelle et protégera les copeaux d'os comme une ROG.

L'important est de reproduire par l'empreinte en fin de chirurgie, l'occlusion enregistrée des semaines auparavant. La technique utilisée sera l'empreinte fractionnée, grâce à une gouttière callée sur des repères fixes que nous retrouvons en fin d'intervention *(Fig. 5)*. Cette méthode a été décrite par Luc Gillot et Bernard Cannas qui font partie des pionniers de la MCI en France.[9, 11]

Ce cas clinique est complexe. Comme toute chirurgie, nous n'avons pas le droit à l'erreur. La planification sur ordinateur a permis de se familiariser avec les volumes osseux. Simuler la chirurgie permettrait d'éviter les pièges d'une anatomie complexe. En partenariat avec l'équipe Vizua et la Sapo implant, nous imprimons le maxillaire de notre patiente en individualisant les dents pour visualiser les alvéoles d'extraction *(Figs. 6 et 7)*. Puis nous procédons au forage dans ce modèle imprimé en résine, en suivant notre planification. Nous appréhendons les difficultés de ce cas : la fine corticale du bloc incisif, la position exacte de l'implant en 15 dans la paroi antérieure du sinus droit… Quelle meilleure préparation que la simulation sur modèle ? *(Fig. 8)*

Finalement la chirurgie, qui est effectuée lors d'une formation, n'est plus qu'une concrétisation de la planification 3D associée à l'entraînement sur la mâchoire 3D. Les sensations de forage sont très proches entre modèle imprimé et l'os.

L'ensemble de l'intervention se passe donc comme prévu lors de la retransmission en direct. La surface SLActive des six implants Straumann Bone Level RC nous assurera une ostéointegration plus rapide. Elle nous permettra une diminution de la période critique de transition entre stabilité primaire et secondaire.[12]

Une radiographie panoramique et un bilan cone beam nous confirme le résultat conforme à nos étapes en amont *(Figs. 9 et 10)*.

L'empreinte est traitée en fin de matinée au laboratoire de prothèse où sont formés les prothésistes en parallèle des praticiens en formation.

La mise en charge est effectuée le soir même. Quelques réglages d'occlusion nous permettent de répartir les contacts sur l'ensemble de l'arcade *(Fig. 11)*.

Notre patiente est emballée par ses nouvelles sensations de bridge fixe, par son sourire, par l'absence de palais.

Le lendemain de cette première journée de formation, les travaux pratiques consistent à extraire 5 dents, placer 6 implants dans un maxillaire avec des volumes osseux réduits, connecter les piliers droits et inclinés en vue d'un bridge transvissé.

Les participants ont les images du logiciel de planification et peuvent prendre des mesures. L'énorme intérêt pédagogique est que ce TP se fait sur la mâchoire de notre patiente, opérée la veille en direct. En effet, nous travaillons sur les répliques imprimées en 3D.

Après 2 mois d'ostéointegration *(Fig. 12)*, commence la phase prothétique où le Hi Tech permet de finaliser un bridge céramique transvissé sur piliers multibases Straumann.

L'armature est conçue et fabriqué par ordinateur par Createch (laboratoire Straumann), d'après le wax up de notre laboratoire de prothèse validé en bouche. La précision Cadcam est extrême et l'ajustage parfait *(Fig 13)*.

La céramique est maquillée pour s'approcher de l'aspect de dents naturelles. Une fausse gencive rose permet de palier au manque tissulaire préalable *(Figs. 14, 15 et 16)*.

Notre patiente a retrouvé ses dents et ne sera restée sans denture fixe que quelques heures. Les suites opératoires auront été minimes et la durée totale du traitement été de 4 mois.

Conclusion

Quels sont les outils qui sont à notre disposition aujourd'hui, pour assurer un maximum d'efficacité lors d'un plan de traitement implantaire ?

Un plan de traitement complexe et global ne peut être envisagé sans logiciel de planification.

De plus, au delà de la simulation sur ordinateur, la chirurgie peut être pratiquée en entraînement, testée sur la mâchoire de notre patient imprimée en 3D, presqu'aussi vraie que nature.

Lors de la phase prothétique, l'armature de bridge complet ne doit plus être réalisée par la technique de la cire perdue. La technologie Cadcam donne une précision qui dépasse la métallurgie sur d'aussi petits éléments.

Enfin, la touche finale sera l'empreinte optique, déjà efficace sur plusieurs implants et bientôt opérationnel sur une arcade complète dans un avenir très proche.

À suivre…

[1] Aparicio C , Perales P , Rangert B . Tilted implants as an alternative to maxillary sinus grafting : a clinical, radiologic, and periotest study. Clin Implant Dent Relat Res. 2001;3(1):39-49.

[2] Araújo MG, Wennström JL, Lindhe J. Modeling of the buccal and lingual bone walls of fresh extraction sites following implant installation. Clin Oral Implants Res. 2006 Dec;17(6):606-14.

[3] Brownfield LA1, Weltman RL. Ridge preservation with or without an osteoinductive allograft : a clinical, radiographic, micro-computed tomography, and histologic study evaluating dimensional changes and new bone formation of the alveolar ridge. J Periodontol. 2012 May;83(5):581-9.

[4] Cannas B, Boutin N, Tran M-L, Bouhelal O. Impression 3D et pédagogie. Information Dentaire 2014 ; 96 : 22-25.

[5] Casap N, Wexler A, Persky N, Schneider A, Lustmann J. Navigation surgery for dental implants : assessment of accuracy of the image guided implantology system. J Oral Maxillofac Surg 2004 ; 62(9 Suppl 2) : 116-9.

[6] Gaudy JF. Atlas d'anatomie implantaire. Masson. 2006. Page 61-67.

[7] Gillot L, Cannas B, Buti J, Noharet R. A retrospective cohort study of 113 patients rehabilitated with immediately loaded maxillary cross-arch fixed dental prostheses in combination with immediate implant placement. Eur J Oral Implantol. 2012 Spring;5(1):71-9.

[8] Krekmanov L , et al. Tilting of posterior mandibular and maxillary implants for improved prosthesis support. Int J Oral Maxillofac Implants. 2000 May-Jun;15(3):405-14.

[9] Noharet R, Cannas B, Gillot L. Transfert de la relation intermaxillaire lors de la mise en fonction en implantologie : méthodologie. Implant 2009;15 : 121-129.

[10] Wismeijer D, Buser D, Belser U. ITI Treatment Guide Volume 4 : Protocoles de mise en charge en implantologie dentaire. Quintessence. 2010.

[11] Zarrine S. Piliers Multi-base de Straumann : de la mise en charge immediate à la prothèse definitive. Implant 2011 ;17 :59-65.

[12] Zöllner A, Ganeles J, Korostoff J, Guerra F, Krafft T, Brägger U. Immediate and early non-occlusal loading of Straumann implants with a chemically modified surface (SLActive) in the posterior mandible and maxilla: interim results from a prospective multicenter randomized-controlled study. Clin Oral Implants Res. 2008 May;19(5):442-50.

Astra Tech Implant System®

Une solution intelligente sans compromis

Le concept SmartFix® – restauration complète et immédiate pour l'Astra Tech Implant System® EV

Des résultats immédiats

Traitement simplifié qui, dans la plupart des cas, permet au patient de repartir avec une prothèse temporaire fonctionnelle le jour de l'opération.

Simplicité pour le patient

Offre une fonction et une esthétique qui favorisent la confiance du patient et améliore sa qualité de vie.

Une solution favorable

Limite les besoins de greffe osseuse et d'autres procédures avancées, en comparaison des restaurations fixes classiques.

Dentsply Sirona France - 7 ter, rue de la Porte de Buc - 78000 Versailles - 01.30.97.65.00

SmartFix® EV: Dispositifs medicaux pour soins dentaires reserves aux professionnels de sante. Classes: I, IIa et IIb, CE0123. Organisme certificateur: TUV Sud. Fabricant : DENTSPLY Implants Manufacturing GmbH. Lisez attentivement les instructions figurant dans la notice avant toute utilisation. Non remboursés par la Securite Sociale.
Astra Tech Implant SystemTM: Dispositifs Médicaux de Classe IIa, pour soins dentaires réservés aux professionnels de santé, non remboursés par les organismes d'assurance maladie. Lisez attentivement les instructions figurant dans la notice ou sur l'étiquetage avant toute utilisation. Organisme certificateur: CE 0123. Fabricant : Dentsply Implants Manufacturing GmbH. Rev 09/2016

THE DENTAL SOLUTIONS COMPANY™

Le partenaire de toutes vos solutions dentaires

Dentsply Sirona Implants

Technique innovante dans le recouvrement des racines dentaires : le concept FASTP (Fibrin-Assisted Soft-Tissue Promotion Concept)

Drs Alexandre-Amir Aalam, Alina Krivitky Aalam, Joseph Choukroun

Résumé

Le but de la chirurgie plastique parodontale est la correction des déformations des tissus mous associées à la perte des tissus attachés et kératinisés. La littérature décrit de nombreuses techniques efficaces de manipulation de lambeaux pour les greffes épithélio-conjonctives, mais celles-ci sont caractérisées par une morbidité certaine et parodontal et peut conduire à des complications dentaires et pulpaires. La chirurgie plastique parodontale ayant pour but le recouvrement radiculaire, correspond à une série de techniques permettant la correction des déformations des tissus mous d'origine traumatique, ou suite à la présence de plaque. Les objectifs ultimes du recouvrement radiculaire sont la résolution du dé-

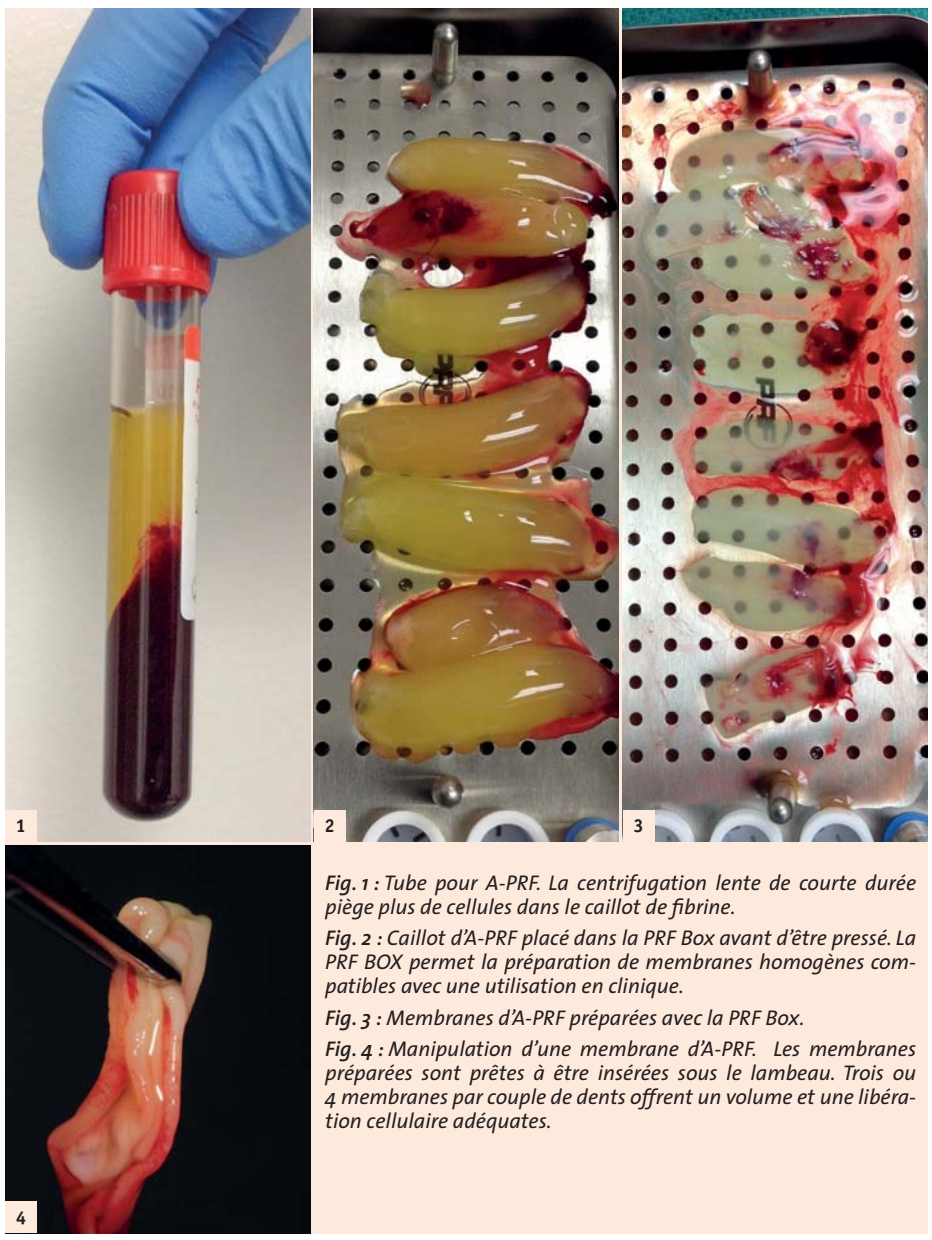

Fig. 1 : Tube pour A-PRF. La centrifugation lente de courte durée piège plus de cellules dans le caillot de fibrine.

Fig. 2 : Caillot d'A-PRF placé dans la PRF Box avant d'être pressé. La PRF BOX permet la préparation de membranes homogènes compatibles avec une utilisation en clinique.

Fig. 3 : Membranes d'A-PRF préparées avec la PRF Box.

Fig. 4 : Manipulation d'une membrane d'A-PRF. Les membranes préparées sont prêtes à être insérées sous le lambeau. Trois ou 4 membranes par couple de dents offrent un volume et une libération cellulaire adéquates.

des difficultés pour prélever des tissus de qualité, ce qui a incité les cliniciens et les chercheurs à rechercher des approches alternatives. La fibrine riche en plaquettes (A-PRF), qui s'utilise largement en médecine et en chirurgie orale, représente une nouvelle génération de facteurs de croissance dérivés du sang. Cet article décrit une technique simple et reproductible de recouvrement radiculaire à l'aide du concept FASTP.

La chirurgie plastique parodontale joue aujourd'hui un rôle de plus en plus important en parodontologie. Aux États-Unis, 90 % de la population âgée de 60 ans aura au moins 1 dent avec une récession de 1 mm, tandis que 40 % de cette même population aura au moins 1 site avec une récession supérieure à 3 mm.[1, 2] Sans traitement, la récession gingivale progressive aggrave l'état faut par un tissu kératinisé et attaché plus épais, la restauration d'un tissu esthétiquement harmonieux, et le rétablissement d'un tissu attaché fonctionnel.[3]

Lorsque la récession gingivale implique plusieurs dents adjacentes, un seul traitement chirurgical est indiqué pour gérer tout le secteur en même temps.[4] Une greffe de tissu conjonctif prélevée au palais et combinée avec un lambeau pédiculé (lambeau de repositionnement coronaire ou latéral), est une alternative fréquente pour le traitement des récessions gingivales. Des facteurs limitants (par exemple, une quantité insuffisante de tissu conjonctif, refus du patient de subir une deuxième chirurgie, morbidité) ont entraîné l'emploi de substituts pour les tissus conjonctifs autogènes.[3, 4] En chirurgie plastique parodontale, les greffes allogènes et des xénogreffes sont typiquement utilisés en clinique avec succès, comme substituts pour les tissus dermiques. Servant d'échafaudage et permettant la fibroconduction, la nature du tissu attaché obtenu et la quantité de tissu kératinisé sont controversés.[4]

Des produits dérivés de la matrice amélaire (EMD) d'origine xénographique utilisés comme agents « boostant » ont donné des résultats clinique et histologique positifs, lorsqu'ils sont associés avec un lambeau de repositionnement coronaire pour induire une régénération parodontale. Les résultats cliniques sont significatifs seulement en comparaison avec un lambeau de positionnement coronaire utilisé seul.[4] Il n'y a pas de preuves en faveur de l'emploi des EMD, lorsque des greffes de tissu conjonctif ou des allogreffes sont utilisés comme sites de contrôle.

Au cours de la dernière décennie, des modificateurs biologiques dérivés des plaquettes sanguines ont été utilisés, pour améliorer la cicatrisation des tissus durs et des tissus mous. Le plasma riche en plaquettes (PRP) représente la première génération de ces « boosters ». Un manque de facteurs de croissance des tissus durs, un protocole compliqué et une libération rapide, expliquent en partie ces résultats imprévisibles dans la reconstruction des tissus durs et des tissus mous maxillo-faciaux.[6] Les résultats obtenus avec l'emploi des PRP pour le recouvrement radiculaire et des chirurgies muco-gingivales sont équivoques.

En 2013, Choukroun a introduit les facteurs de croissance d'origine plaquettaire, connus sous le nom d'A-PRF (advanced platelet-rich fibrin). La facilité d'emploi (une centrifugation unique sans agent anticoagulant), la présence de protéines morphogénétiques osseuses, et des propriétés physiques bénéfiques, font de l'A-PRF l'un des facteurs de croissance dérivés des plaquettes sanguines concentrées les plus utilisés aujourd'hui en chirurgie maxillo-faciale.[7]

Cet article présente les bénéfices et les applications cliniques de l'A-PRF en chirurgie plastique parodontale, en particulier pour le recouvrement radiculaire.

Bases fondamentales : PRF et A-PRF

Le PRF (platelet-rich fibrin) est un concentré de plaquettes de deuxième génération, préparé à partir d'une seule centrifugation, sans ajout d'agent anticoagulant. Le caillot PRF obtenu est une matrice physiologique tridimensionnelle, saturée en plaquettes et leucocytes. Les granules alpha secrétés par les plaquettes piégées dans les membranes secrètent leurs facteurs de croissance, permettant une résorption naturelle des membranes à un taux lent (15 jours).[8, 9] Les facteurs de croissance suivants sont libérés : PDGF (platelet-derived growth factor), TGK-beta (transforming growth factor beta), VEGF (vascular endothelial growth factor), EGF (epidermal growth factor) et IGF-1 (insulin-like growth factor-1).[8–11]

L'A-PRF[7] est basé sur le même protocole ; cependant, la composition des tubes est différente (en verre, au lieu de plastique, afin d'augmenter l'effet de chélation *[Fig. 1])* et la durée et la vitesse de centrifugation sont réduites (de 2 700 tr/mn/12 minutes à 1 300 tr/mn/8 minutes). Grâce à la modification de ces deux paramètres, Choukroun et al.[7] ont démontré des taux plus élevés dans l'APRF de VEGF (responsables d'une néovascularisation rapide), de monocytes (responsables de la libération des BMP), et de la matrice extracellulaire (fibronectine).

D'après Omar et al.[12] et Rocher et al[13], les monocytes sont une source importante de BMP-2 (bone morphogenetic protein-2) et de BMP-7 (bone morphogenetic protein-7), ce qui fait que l'A-PRF est, un facteur de croissance concentré plaquettaire meilleur et plus puissant que le PRF.

Application parodontale du PRF/A-PRF : Etudes *in vitro*

Tsai et al.[14] ont étudié les effets biologiques du PRF sur les fibroblastes gingivaux humains, les cellules du ligament parodontale, les cellules épithéliales orales, et les ostéoblastes. En culture cellulaire, la prolifération cellulaire a été stimulée par le PRF (augmentation de 20 %), tandis que la prolifération de l'endothélium (en raison de l'emploi de TGF-beta) a été réduite. Ceci suggère que les membranes PRF pourraient être bénéfiques pour la régénération du parodonte. He et al.[15] ont étudié les effets du PRF sur l'adhésion, la prolifération et la phosphorylation cellulaire, à l'aide d'ostéoblastes humains. Le PRF était capable d'augmenter l'adhésion et la prolifération des ostéoblastes, tout en activant la production de « collagen-related protein » (protéine liée au collagène), ce qui pourrait promouvoir la régénération osseuse.

Les travaux de Kang et al.[16] soutiennent le rôle unique du PRF en tant qu'échafaudage et réservoir de facteurs de croissance pour la régénération tissulaire. Un extrait de PRF (PRFe) augmente la prolifération et la migration, et favorise la différentiation des cellules souches alvéolaires humaines. De plus, la transplantation de PRF fraîche dans la calotte crânienne de souris a amélioré la régénération du défaut de taille critique. Dans l'étude de Chang et Zhao[17], l'activation par PRF a entraîné l'expression de la protéine-kinase (p-ERK) phosphorylés à régulation de signal extracellulaire, et de l'ostéoprotégérine (OPG), preuve de ses actions bénéfiques pour la régénération osseuse. De plus, Huang et al.[18] ont démontré que le PRF stimule la prolifération et la différentiation des cellules dentaires pulpaires, par augmentation de l'expression de l'OPG et de l'ALP. Une étude plus récente[17] a conclu que l'amélioration de l'expression de p-ERK, d'OPG et d'ALP est susceptible d'être bénéfique pour la régénération parodontale.

Plusieurs études ont évalué l'emploi de PRF comme matériel de régénération pour le traitement des défauts parodontaux.

LES SOLUTIONS BIOTECH DENTAL
POUR OPTIMISER VOS TRAITEMENTS

Facilitez vos prises d'empreintes et la réalisation de vos prothèses sur-mesure grâce aux solutions Biotech Dental.

BIOTECH DENTAL
KONTACT

Profil conique permettant une condensation osseuse progressive
Connectique ST-S brevetée.

BIOTECH DENTAL
CONDOR

Révolutionnez votre pratique avec
le Scanner intra-oral Condor.

VP - CONDOR/KONTACT - Rév.00 - 03/2018 - FR

www.biotech-dental.com

BIOTECH DENTAL

Fabricant Scanner intra-oral Condor : Condor
Dispositif médical destiné au diagnostic dentaire de classe I - Lire attentivement les instructions figurant sur la notice. Non remboursable par la sécurité sociale.

Kontact® : Dispositifs médicaux de classes IIb, destinés à l'implantologie dentaire. Fabricant : Biotech Dental. CE0459. Non remboursés par la sécuritésociale.
Lire attentivement les instructions figurant dans la notice.

Contact : info@biotech-dental.com - Tel. : 04 90 44 60 60

CE

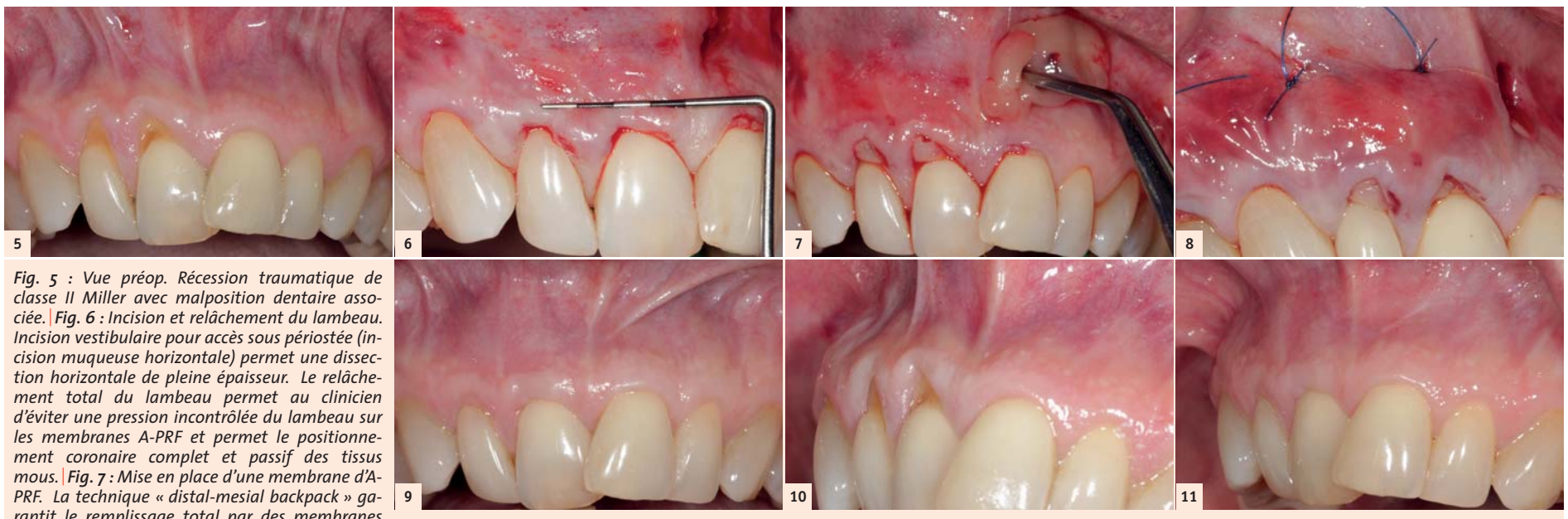

Fig. 5 : Vue préop. Récession traumatique de classe II Miller avec malposition dentaire associée. | *Fig. 6 : Incision et relâchement du lambeau. Incision vestibulaire pour accès sous périostée (incision muqueuse horizontale) permet une dissection horizontale de pleine épaisseur. Le relâchement total du lambeau permet au clinicien d'éviter une pression incontrôlée du lambeau sur les membranes A-PRF et permet le positionnement coronaire complet et passif des tissus mous.* | *Fig. 7 : Mise en place d'une membrane d'A-PRF. La technique « distal-mesial backpack » garantit le remplissage total par des membranes d'A-PRF de la poche créée. Trois ou 4 membranes sont recommandées par couple de dents à traiter.* | *Fig. 8 : La suture périostée apicale en-dessous de la jonction muco-gingivale va « élever » le complexe A-PRF/lambeau en direction coronaire. La proximité intime entre les membranes d'A-PRF et les ligaments parodontaux permettra une libération lente des facteurs de croissance, favorisant ainsi la kératinisation.* | *Fig. 9 : Deux ans postop. Noter le recouvrement radiculaire complet et l'augmentation de la zone de tissu attaché et kératinisé.* | *Figs. 10 et 11 : Vues pré- et postop (2 ans). Noter l'augmentation tridimensionnelle de la zone de tissu kératinisé et attaché, ayant pour résultat la restauration de la perte d'attachement et la correction de la déformation gingivale en hauteur et en largueur.*

Dans leur étude de cas, Chang et Zhao[17] ont évalué les modifications cliniques et radiographiques des défauts intra osseux parodontaux traités à l'aide de PRF. Ces auteurs ont conclu que le PRF représente une modalité thérapeutique efficace, car son application a entraîné une réduction des poches et une augmentation de l'attachement clinique, de même qu'une augmentation de la densité radiographique postop dans les défauts traités. Sharma et Pradeep[19] rapportent une plus grande réduction de la profondeur de sondage, une plus grande augmentation du niveau d'attachement parodontal, et un plus grand remplissage des défauts intraosseux impliquant les 3 parois après traitement par PRF et débridement avec lambeau ouvert, comparé aux cas traités avec de l'OFD seul. Dans une autre étude[20] sur le traitement des atteintes de furcation mandibulaire de grade II, ces mêmes auteurs ont démontré une amélioration statistiquement significative pour des sites traités avec des PRF et de l'OFD, comparé aux sites traités avec de l'OFD seul. Cependant, dans l'étude de Pradeep et al.,[21] qui ont étudié l'efficacité clinique et radiologique des PRF et des PRP autologues pour le traitement des défauts intra osseux chez des patients atteints de maladie parodontale chronique, il n'y avait aucune différence significative entre les deux concentrés de plaquettes.

Techniques de chirurgie plastique parodontale

Très peu d'informations existent dans la littérature. Aroca et al.[22] ont comparé les résultats obtenus chez 20 patients traités avec un lambeau à repositionnement coronaire, avec et sans membranes PRF. Après 6 mois, le groupe test a présenté une augmentation de la zone de tissu kératinisé, mais le taux de recouvrement radiculaire complet était plus bas. Aleksic et al.[23] et Jankovic et al.[24] ont comparé le tissu conjonctif au PRF comme matériel de greffe pour le traitement de 19 patients, avec des atteintes Classe I et Classe II de Miller. Après 6 mois, aucune différence significative n'a été trouvé entre les deux groupes en ce qui concerne le degré de recouvrement radiculaire ou l'augmentation de la zone de tissu kératinisé. Cependant, la technique a été jugée plus facile à tolérer et a été associée à moins de complications postopératoires dans le groupe traité par PRF, car il n'y avait pas de site donneur intraoral ; ces différences étaient statistiquement significatives. Tunali et Ozdemir[25] ont effectué une étude prospective « split mouth » afin de comparer le PRF et les greffes de tissu conjonctif chez 20 patients, sur une période de 20 mois. Les deux méthodes de traitement ont réduit de manière significative le pourcentage de récession (respectivement 76 % et 77 %) et ont augmenté les niveaux d'attachement clinique (respectivement 2.90 mm et 3.04 mm).

Mécanisme d'action

Le plus grand problème rencontré dans notre analyse de la littérature concerne la comparaison de PRF/A-PRF avec une greffe de tissu conjonctif. Bien que ces deux matériaux aient des caractéristiques physiques similaires, leurs modes d'action et les produits finis obtenus diffèrent.

Une greffe de tissu conjonctif prélevé au palais va transférer son expression génétique (kératinisation) du site donneur au site receveur. Karring et al.[20] ont décrit ce concept à l'aide d'un modèle animal. Le site receveur ne contribue en rien à la qualité ou à la quantité du tissu obtenu. Nous appelons ce mécanisme d'action la « fibrogenèse ».

Le modèle A-PRF fonctionne d'une autre manière. Il faut considérer la fibrine comme une matrice biologique ; grâce à une source plus riche en VEGF et facteurs de croissance, l'A-PRF favorise et induit la formation d'un nouveau tissu à partir du site receveur. La qualité des tissus mous du site receveur est donc critique pour le succès de la technique. S'il existe déjà une bande de tissu kératinisé, nous allons promouvoir la fabrication d'encore plus de tissu kératinisé. Si, au contraire, il n'y a qu'un tissu muqueux non attaché lâche, nous allons favoriser la formation du même type de tissu de mauvaise qualité. Nous appelons ce mécanisme d'action la « fibropromotion ».

Pour que la fibropromotion puisse se produire, il faut satisfaire deux conditions : la biotenségrité et le volume. Ces facteurs s'appliquent aux procédures d'augmentation faisant appel à un quelconque modificateur biologique. L'incapacité de satisfaire ces deux paramètres aura pour conséquence l'échec de l'A-PRF et donc une déception clinique.

Biotenségrité

Ingber[27], de la Faculté de Médecine de Harvard, a démontré que les forces positives et négatives (tension et pression) générées à la surface cellulaire sont transférées via le complexe des filaments d'actomyosine, à travers le cytosquelette jusqu'au noyau. Il existe donc un équilibre entre les forces extracellulaires et le compartiment intracellulaire, tant que les forces appliquées sont dans les limites de tolérance de chaque groupe de cellules, donc organes.

La biotenségrité aide à guider la transmission des forces et à orchestrer la réponse, multimoléculaire aux stress de tout calibre dans tous les systèmes d'organes. Lorsque les forces mécaniques externes appliquées sur la surface de la cellule (mécano-récepteurs de surface cellulaire) dépassent les limites de tolérance intracellulaire, une altération de la structure du cytosquelette intracellulaire entraîne des modifications de la biochimie intracellulaire et de l'expression génique, qui sont donc différentes de l'expression programmée d'origine. L'une des applications cliniques translationnelles de ce concept est l'impact de la tension du lambeau et la néo angiogenèse.

À l'aide d'un modèle animal, Mammoto et al.[28] ont démontré que l'étirement de la muqueuse chez la souris réduit la quantité de VEGF produite, et entraîne donc une réduction de la vascularisation du lambeau. Pini Prato et al.[29] ont confirmé cette hypothèse dans une étude clinique randomisée contrôlée, conçue pour mesurer la tension d'un lambeau de repositionnement coronaire avant la suture, et pour comparer la réduction de la récession, après un traitement par repositionnement coronaire du lambeau avec et sans tension. L'analyse statistique a mis en évidence le fait qu'une tension de lambeau minime (0.0 g à 0.4 g) favorisait une réduction de la récession, tandis qu'une tension de lambeau plus élevée (4 g à 7 g) était associée à une réduction de la récession moindre. Cet effet négatif de la tension du lambeau s'observe dans les reconstructions osseuses maxillo-faciales. Marx et al.[30] ont attribué le succès de leur technique d'augmentation verticale de l'os à un lambeau passif « nontensile » (sans traction), qui maintenait l'intégrité cellulaire du greffon osseux.

Volume

La quantification de toute fibropromotion cliniquement pertinente à l'aide d'A-PRF, nécessite la récolte d'une quantité suffisante de plaquettes, afin qu'un certain nombre de facteurs de croissance soit libéré. Ces facteurs de croissance (voir ci-dessus) présents dans le treillis de fibrine serré et bien organisé, seront libérés « goutte à goutte » à un rythme constant et stable au cours des 12 à 15 jours suivants (vitesse de résorption des membranes d'A-PRF). C'est pour cette raison que la qualité et la quantité de tissu mous obtenus après la chirurgie, est en rapport direct avec la quantité de matrice de fibrine greffée.

Dans leur analyse histomorphométrique quantitative de la pénétration cellulaire, Gahnaati et al.[7] ont évalué la composition des membranes d'A-PRF. Soixante-huit pourcent des membranes d'A-PRF étaient colonisés par les facteurs de croissance plaquettaires récoltés avec les échantillons. Ces observations, corrélées avec l'expérience clinique des auteurs, les ont amener à conclure qu'il faut 3 ou 4 membranes par couple de dents, pour obtenir une fibropromotion cliniquement visible *(Figs. 2–4)*.

Traduction clinique

La technique chirurgicale que nous proposons est une simplification de la technique d'accès sous périostée par incision vestibulaire,[31] et une amélioration de la technique de tunnelisation.[32]

Incision

L'incision muqueuse verticale permet l'instrumentation horizontale (mésio-distale) et apico-coronaire d'un lambeau de pleine épaisseur, ce qui entraîne le relâchement total et le déplacement coronaire passif du complexe muco-gingival papillaire *(Figs. 5, 6)*.

Préparation radiculaire et décontamination

Ce qui suit correspond aux mêmes indications déjà proposées pour les procédures parodontales muco-gingivales. Une préparation radiculaire soigneuse va créer une surface plane ou en négatif, permettant la mise en place d'un plus grand volume d'A-PRF, et une tension du lambeau moindre, et donc, amenant à une résorption membrane-A-PRF (biotenségrité) minime.

La décontamination radiculaire à l'aide d'acide éthylène diamine tétra acétique (EDTA) 17 % (double application pendant 2,5 minutes), enlèvera la boue dentinaire créée par le surfaçage/préparation radiculaire et permettra l'exposition des fibres de collagène tubulaires, améliorant ainsi la qualité du type d'attachement attendu.

La chirurgie guidée pour optimiser l'implantologie

Dr Jose Manuel Reuss, Espagne

Introduction

La réhabilitation des dents manquantes par des implants dentaires, est une discipline prothétique assortie d'une composante chirurgicale. L'évolution de la dentisterie implantaire a mis les considérations de restauration comme directeur du traitement, plutôt que de l'anatomie osseuse comme c'était le cas avant.[1] En ce sens, le plan prothétique idéal est conçu au début et toutes les étapes du traitement visent à atteindre l'objectif prothétique prévu. Cependant, bien souvent, il arrive que le lien entre la chirurgie et la prothèse ne soit pas aussi clair, et des implants fonctionnellement intégrés peuvent ne pas correspondre aux besoins du patient en termes de fonction, d'esthétique et de prédictibilité à long terme.[2] Il est donc essentiel pour le chirurgien de pouvoir concevoir le meilleur scénario pour la réhabilitation du sourire du patient.

Le concept de chirurgie guidée a été introduit pour apporter un gain de précision dans le positionnement de l'implant selon le plan de restauration initial.[3–5] Il s'appuie sur les deux grands principes suivants[6] :

– La visualisation de l'anatomie osseuse et du plan prothétique dans un environnement virtuel complet.

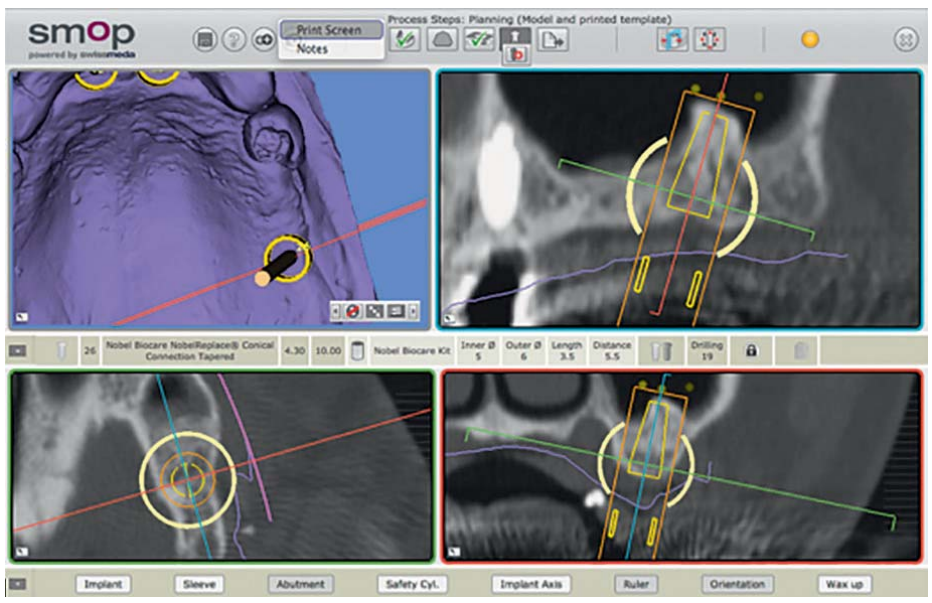

Fig. 1 : On peut apprécier l'anatomie limitée dans le secteur postérieur maxillaire, ce qui complique extrêmement la pose d'un implant dans cette région, sans recours à une greffe osseuse par élévation du plancher sinusien. La chirurgie guidée nous permettrait, dans ce cas, de pouvoir poser l'implant dans la protubérance.

– L'ostéotomie et la mise en place des implants grâce à un modèle rigide selon le plan virtuel précité.

Le développement de la radiologie dentaire a vu l'introduction de la Tomographie Volumique à Faisceau Conique (TVFC ou Cone Beam Computerized Tomography, CBCT) dans le début des années 1990. Un implant virtuel pouvait être déplacé le long de la crête osseuse, afin de déterminer si le volume osseux était suffisant pour placer un implant, ou si une greffe osseuse était nécessaire. D'autres avancées ont permis d'ajouter l'anatomie dentaire et les tissus mous, ainsi que le wax-up de la future restauration, dans la même plateforme numérique. Au début des années 2000, quelques systèmes étaient disponibles. Aujourd'hui, la plupart des principaux systèmes implantaires offrent la possibilité d'élaborer le plan chirurgical et de produire le guide.[7]

Planification implantaire virtuelle

Il existe actuellement plusieurs techniques pour intégrer l'anatomie clinique, les structures osseuses et le wax-up dans le logiciel de planification.

– La technique traditionnelle se limite à l'imagerie radiologique ; tout d'abord, un montage en cire des zones édentées est réalisé sur un modèle. Ce wax-up est dupliqué en résine acrylique et prend le nom de guide radiologique, après l'ajout de marqueurs radiographiques spécifiques à la résine. Le guide est placé dans la bouche du patient et une première tomodensitométrie volumique (CBCT) est réalisée. suivie d'une seconde du guide seul. Les fichiers produits par le dispositif de balayage sont appelés fichiers DICOM (Digital Imaging and Communication in Medicine). Les deux analyses sont ensuite jumelées dans le logiciel de planification et à ce stade, la planification de l'implant est effectuée.[8]

– La technique DICOM/STL implique une analyse radiologique du patient et une numérisation de ses dents, de l'anatomie des tissus mous, ainsi que du wax-up au moyen d'un lecteur optique. STL, qui signifie Standard Tesselation Language, est un format de fichier commun à la plupart des outils de conception prothétique.[9]

Après l'intégration des trois composantes de la phase diagnostique dans le logiciel (anatomie de surface, wax-up et examen radiologique), le logiciel de planification permet le positionnement virtuel des implants, selon l'objectif prothétique final et l'anatomie osseuse existante. Il permet souvent de détecter un volume osseux insuffisant, ce qui peut aider le clinicien dans sa décision d'utiliser un implant spécifique avant la chirurgie. Des paramètres tels que l'angulation de l'implant, la position, l'espace prothétique et la distance entre les implants, peuvent faciliter la pose adéquate de l'implant. L'identification des structures anatomiques importantes permet en outre d'éviter ces obstacles au cours de la chirurgie.[10–13]

Positionnement implantaire guidé

La position idéale de l'implant étant déterminée, le second aspect de la chirurgie

---

Volume packing

Pour être significatif cliniquement, le clinicien doit utiliser un minimum de 3 ou 4 membranes par couple de dents. Le concept de remplissage par l'arrière (backpacking) de distal en mésial, fournira un volume de membranes d'A-PRF de densité homogène *(Fig. 7)*.

Grâce au relâchement du lambeau et au remplissage dense de distal en mésial, le lambeau va se positionner coronairement de manière physiologique, sans tension ni traction. Ce concept sans tension est au centre de l'application clinique de la tenségrité.

Les sutures

Des points de matelassier périostés apicaux sont la clé de la technique de suture et ont plusieurs objectifs : éviter toute tension marginale des sutures sur les membranes d'A-PRF, stabiliser et maintenir les membranes sur les surfaces radiculaires, et prévenir tout déplacement des membranes dans la zone muqueuse *(Fig. 8)*.

La reproductibilité clinique du procédé de recouvrement radiculaire associé à une augmentation de la zone de tissu kératinisé dépend de plusieurs facteurs *(Figs. 9–11)*.

L'un de ces facteurs est une bonne compréhension du mécanisme d'action de l'A-PRF et de son principe biologique. De plus, il faut exécuter avec précision la technique chirurgicale qui nécessite le relâchement du lambeau, un accès facile pour la mise en place des membranes sur les racines (volume), le déplacement physiologique du lambeau (biotenségrité), et une fermeture passive sans tension ou sutures.

Conclusion

Le concept de la promotion des tissus mous assisté par la fibrine pour le recouvrement radiculaire à l'aide d'A-PRF, représente une avancée dans les techniques muco-Ngingivales ; les principes fondamentaux d'un tel concept résident dans la compréhension des principes avérés de cicatrisation des plaies en médecine et l'application clinique de ces principes. Ce modèle innovant nécessite d'autres études cliniques et histologiques pour valider son intégration à long terme, car le recul actuel n'est que de deux ans.

Note de la rédaction: une liste complète des références est disponible auprès de l'éditeur.

Article traduit de l'anglais :
A novel technique in root-coverage procedures: the Fibrin-Assisted Soft-Tissue Promotion Concept.
Drs Alexandre-Amir Aalam, Alina Krivitky Aalam, Joseph Choukroun.
Compendium, April 2017, vol. 38 (4) : 220–226.