

# IMPLANT TRIBUNE

The World's Implant Newspaper

JANVIER/FÉVRIER/MARS 2024

www.dental-tribune.fr

Vol. 16, No. 1

## Congrès EURO IMPLANTO – Le mot du président

La réflexion, l'organisation, l'anticipation, le calcul et bien d'autres choses ont fait évoluer nos ancêtres. Cette évolution s'effectue par à-coups, et souvent par accélération due à l'effet d'innovations et de rupture. Ainsi, les progrès de l'électronique et de l'informatique ont brutalement transformé nos protocoles en implantologie. Cette accélération nous fait connaître des bouleversements dans notre pratique quotidienne, mais jusqu'où pourrons nous aller ? Peut-on aujourd'hui pratiquer une implantologie 3.0 en toute sécurité et à quel prix ? Et d'ailleurs, qu'entendons-nous par ce thème d'implantologie 3.0 ?

Ce sont les questions qui sont posées aux 35 conférenciers de renom qui nous ont fait l'honneur



Dr Renaud Petitbois

et l'amitié de venir de l'Europe entière, pour participer au congrès EURO IMPLANTO les 4 et 5 avril 2024 à Nice. Ils vont tenter, à travers leurs expériences, de nous apporter des éléments de réponse.

Notre thème est « dans l'air du temps » mais c'est un vrai défi qui est proposé à nos conférenciers.

Pour compléter ce programme, nous organisons en parallèle cinq TP de haut niveau :

La photo, le 3.0, le Versah, les PRF, les assistantes. Attention, places limitées !

Je suis très honoré d'être à nouveau le président de ce 6<sup>e</sup> congrès EURO IMPLANTO organisé dans le magnifique cadre du palais de la Méditerranée à Nice. Le contenu scientifique de notre programme, nous permet d'exposer aux acteurs de notre profession, une grande variété de situations et de concepts biocliniques, informatiques, chirurgicaux et prothétiques, dans le

cadre des fulgurants progrès actuels. Leurs indications, leurs résultats, leurs implications techniques et économiques seront argumentés et expliqués en tenant compte de notre thème.

L'exposition, organisée conjointement avec nos partenaires, regroupe l'ensemble des acteurs européens de notre spécialité. Elle permettra à tous de suivre les évolutions technologiques au plus près, en apportant à chacun toutes les informations concrètes et nécessaires à ces choix d'évolutions thérapeutiques.

EURO IMPLANTO est aussi un forum où la rencontre de confrères crée l'opportunité de confronter ses expériences et parfois ses doutes, dans le cadre agréable du

site du palais de la Méditerranée à Nice.

Il y a aussi un temps pour se détendre et le comité d'organisation vous propose à cet effet une exceptionnelle soirée de gala à l'hôtel Negresco de Nice le jeudi 4 avril.

Notre congrès est au service de l'ensemble de l'équipe soignante : chirurgiens-dentistes, prothésistes dentaires et assistantes. Vous allez passer en notre compagnie deux journées exceptionnelles, intenses, pleines de savoirs, d'échanges et de plaisirs !

Bienvenue au sixième congrès EURO IMPLANTO !

Dr Renaud Petitbois, président

AD



Journée Mondiale de la  
Santé Bucco-Dentaire  
20 mars

PRÉSENTE

TOOTHIE LE CASTOR DANS

## UNE BOUCHE HEUREUSE, C'EST... UN CORPS HEUREUX

« DE LA BOUCHE AU CŒUR EN PASSANT  
PAR LES POUMONS ET LE CERVEAU...  
TOUT EST LIÉ. ENSEMBLE, FAISONS DE LA  
SANTÉ BUCCO-DENTAIRE UNE PRIORITÉ  
ET CÉLÉBRONS LA JOURNÉE MONDIALE  
DE LA SANTÉ BUCCO-DENTAIRE ! »

#WOHD24  
#HappyMouth

Toothie

20 MARS

SUIS-NOUS VERS UNE VIE PLUS HEUREUSE ET PLUS SAINE.



REGARDE SUR :

worldoralhealthday.org

# Mise en charge immédiate ou différée chez l'édenté complet maxillaire

Dr Yassine Harichane, Dr Rami Chiri, Dr Benjamin Droz Bartholet, France

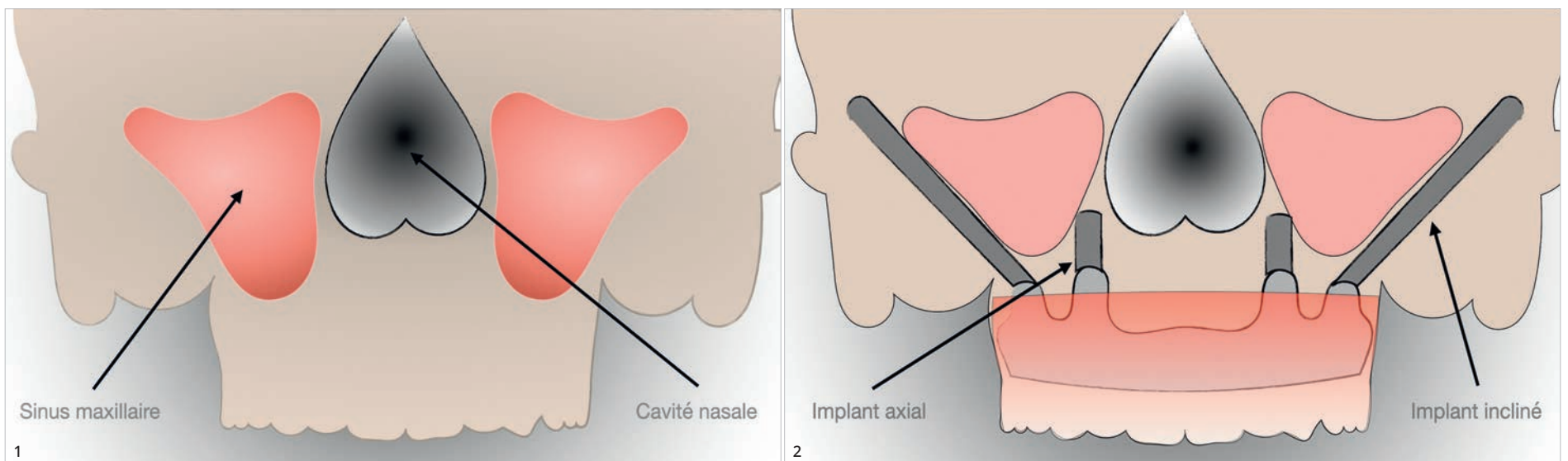


Fig. 1 : Obstacles anatomiques au maxillaire. Fig. 2 : Prothèse maxillaire sur implants axiaux et inclinés.

## Introduction

Bien que des progrès scientifiques et techniques aient été réalisés dans le domaine de la dentisterie, de nombreux patients sont encore partiellement ou complètement édentés. L'édentement a un impact négatif sur la santé dentaire et générale, entraînant des problèmes physiques tels que des troubles de l'alimentation et des problèmes de santé mentale, comme une diminution de l'estime de soi.

L'implantologie orale a fait d'énormes progrès, permettant aux patients d'obtenir des résultats cliniques similaires à ceux d'une dentition naturelle. Les prothèses sur implants apportent une satisfaction quotidienne aux personnes

édentées, leur permettant de profiter de la nourriture et des interactions sociales. Lorsque la perte dentaire est unitaire ou multiple, des solutions fixes sont proposées, mais en cas d'édentement complet, le patient peut choisir entre une prothèse amovible ou un bridge sur implants.

Le consensus de McGill recommande une prothèse amovible sur deux implants comme premier choix pour la mandibule édentée. De nombreux protocoles décrivent la chirurgie implantaire et les aspects techniques des prothèses, que ce soit en mise en charge immédiate ou différée. Même si le consensus de McGill considère qu'une prothèse amovible pour le maxillaire ne pose aucun problème, certains patients peuvent souhaiter

une solution plus confortable pour améliorer leur santé dentaire. Pouvons-nous leur proposer une solution thérapeutique avec des implants maxillaires soutenue par la recherche scientifique ? La prise en charge des patients peut-elle être améliorée en modifiant les protocoles de pose et de mise en charge des implants ? Telles sont les deux questions auxquelles nous tenterons de répondre à l'aide de la littérature scientifique récente.

## Étapes chirurgicales

En chirurgie implantaire, la prise en compte des obstacles anatomiques est cruciale. Au maxillaire, la cavité nasale et les sinus maxillaires posent problème, tandis qu'à la mandibule, le nerf alvéolaire inférieur et le foramen mentonnier sont

problématiques (Fig. 1). Une autre différence entre les deux zones est la densité osseuse, l'os maxillaire est généralement moins dense que la mandibule.

Pour surmonter des obstacles anatomiques comme le sinus maxillaire, soit des implants axiaux sont posés en soulevant le plancher sinusien, soit en utilisant des implants zygomatiques pour contourner l'obstacle (Fig. 2). De nombreuses conceptions d'implants ont été développées pour fournir un ancrage primaire satisfaisant, quelle que soit la densité osseuse.

Les travaux de Brånemark<sup>1</sup> en implantologie orale ont établi des critères de réussite qui sont devenus une pratique courante. La recherche scientifique a permis des

progrès en implantologie orale, tels que des procédures de mise en charge immédiate après extraction, pour une ou plusieurs dents au maxillaire et à la mandibule.

Bien que le consensus de McGill recommande une prothèse amovible sur deux implants pour la mandibule, il n'existe pas de doctrine établie pour le maxillaire. Cela est dû à l'hétérogénéité des résultats et à la difficulté de mener des revues systématiques sur le sujet. Cependant, Malò *et al.* ont repoussé les limites cliniques du traitement implantaire maxillaire avec la procédure All-On (Fig. 3), exigeante mais efficace et satisfaisante pour les patients.<sup>1</sup>

Les flux numériques ont également amélioré les protocoles chirurgicaux.

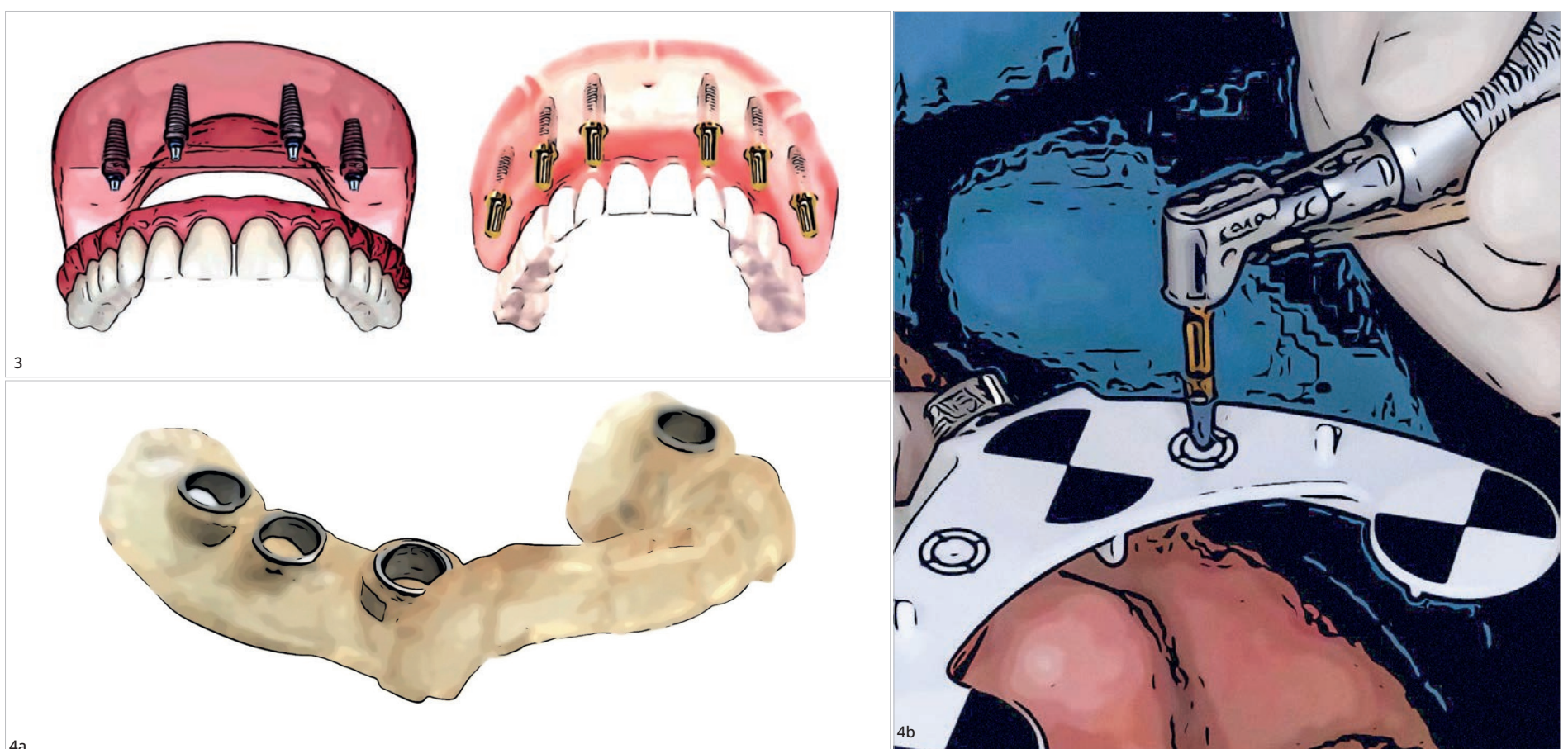


Fig. 3 : Prothèses All-On-4 et All-On-6. Figs. 4a et b : Guides chirurgical et dynamique.

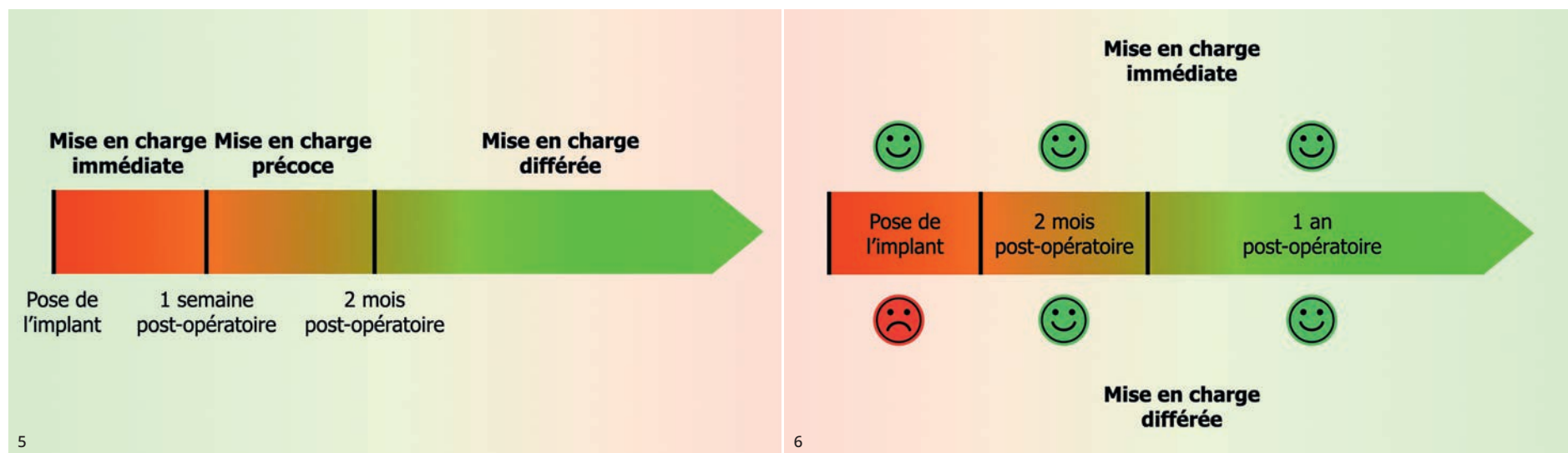


Fig. 5 : Chronologie de la mise en charge implantaire. Fig. 6 : Chronologie de la satisfaction du patient. (Photos : © Dr Yassine Harichane)

## « La navigation dynamique est une technique prometteuse qui permet une pose précise d’implants chez des patients totalement édentés. »

gicax, grâce à des guides statiques et une navigation dynamique (Figs. 4a et b). Les guides statiques consistent à planifier la position de l’implant dans un logiciel et à la reproduire dans un guide chirurgical, tandis que la navigation dynamique permet des ajustements en temps réel basés sur l’imagerie CBCT pendant l’intervention chirurgicale, offrant ainsi une plus grande précision.<sup>2</sup>

### Étapes prothétiques

Brånemark recommandait initialement de laisser plusieurs mois pour que les tissus guérissent, mais la littérature actuelle soutient la possibilité d’une mise en charge immédiate, que ce soit pour un seul implant ou pour plusieurs implants dans le maxillaire supérieur ou inférieur (Fig. 5).

Cette approche de soins accélérés a évité aux patients de souffrir d’un édentement invalidant et a amélioré leur satisfaction globale et leur qualité de vie bucco-dentaire. Des études ont montré que les prothèses sur implants peuvent améliorer le bien-être général des patients édentés, les prothèses sur implants étant encore plus efficaces (Fig. 6).<sup>3,4</sup>

La recherche valide la mise en charge immédiate dans le maxillaire complètement édenté, que ce soit à l’aide d’implants conventionnels ou zygomatiques, avec des taux de réussite élevés. Certaines conditions doivent cependant être prises en compte.

### Discussion

L’efficacité de la mise en charge immédiate des implants est comparable à celle de la mise en charge différée, bien que les preuves ne soient pas suffisamment solides pour formuler une recommandation clinique définitive. Des études ont montré qu’il n’existe pas de différence statistiquement signifi-

cative dans les taux de survie, entre la mise en charge immédiate et différée des implants et des prothèses.<sup>3</sup> Cependant, il convient de noter que l’échec précoce des implants au maxillaire est assez fréquent, la moitié des implants défectueux étant perdus au cours des six premiers mois. Ceci est souvent attribué à la mauvaise qualité osseuse du maxillaire.

Bien que les patients puissent être plus satisfaits d’une prothèse fixe, quel que soit le temps de mise en charge, il existe peu de preuves pour étayer cette affirmation. L’instabilité de la prothèse peut également contribuer à des différences dans les temps de mise en charge. Par exemple, une étude n’a montré aucune différence dans la satisfaction des patients entre une mise en charge immédiate et une mise en charge différée après trois mois, bien que les patients du groupe à mise en charge différée aient rebasé les provisoires.<sup>3</sup> À douze mois, les niveaux de satisfaction des patients étaient similaires, ce qui suggère que la perception des protocoles de mise en charge ne change pas beaucoup au fil du temps.

Des recherches récentes ont élargi les indications des implants zygomatiques, qui offrent une stabilité primaire suffisante mais peuvent toujours être sensibles aux forces latérales pouvant provoquer des fractures des vis.<sup>5,6</sup> Ceci est particulièrement problématique dans les cas cliniques où la prothèse fixe maxillaire s’oppose à la dentition mandibulaire naturelle. Une solution possible consiste à utiliser une prothèse hybride sur barre.

Les données de perte osseuse marginale indiquent une perte de 1,67mm pour le maxillaire après 10 ans d’utilisation, quel que soit le type d’implant utilisé. Cependant, une perte plus prononcée a été observée autour des implants supportant des prothèses en résine,

plutôt qu’autour des prothèses en céramique, à partir de la cinquième année de suivi. Cela souligne l’importance du polissage de la surface pour réduire l’accumulation de plaque lors de l’utilisation de prothèses en résine.

### Conclusion

La littérature existante fournit des preuves limitées sur l’efficacité comparative de la mise en charge immédiate et différée des implants.<sup>1,3</sup> Les implants zygomatiques sont une technique fiable et prévisible pour la reconstruction maxillaire. De plus, la mise en charge immédiate et les restaurations hybrides fixes sont les méthodes les plus couramment utilisées pour leur réhabilitation. Cependant, la mise en charge différée et les prothèses sur barre sont également efficaces et bien tolérées par les patients.

Des études ont montré que les patients ont un excellent niveau de satisfaction avec une mise en charge immédiate et que le protocole est généralement bien toléré avec une gestion minutieuse pré, per et post-opératoire.<sup>3,4</sup>

La navigation dynamique est une technique prometteuse qui permet une pose précise d’implants chez des patients totalement édentés.

Le choix d’une mise en charge immédiate doit être basé sur l’expertise du praticien dans la fourniture d’un tel traitement et sur la sélection des patients. Les données probantes soutiennent l’utilisation efficace de la mise en charge immédiate pour les prothèses complètes fixes sans avoir besoin d’une méthode d’augmentation. Les patients semblent au moins aussi satisfaits d’une mise en charge immédiate, et les complications cliniques peuvent être comparables à une mise en charge différée. Cependant, pour

surmonter les limites des études existantes, des recherches plus approfondies sont nécessaires, avec un large échantillon et un suivi à long terme.

### Références

- 1 Gonçalves GSY, de Magalhães KMF, Rocha EP, Dos Santos PH, Assunção WG. Oral health-related quality of life and satisfaction in edentulous patients rehabilitated with implant-supported full dentures all-on-four concept: a systematic review. Clin Oral Investig. 2022 Jan;26(1):83-94.
- 2 Stefanelli LV, Mandelaris GA, Franchina A, Pranno N, Pagliarulo M, Cera F, Maltese F, Angellis F, Carlo SD. Accuracy of Dynamic Navigation System Workflow for Implant Supported Full Arch Prosthesis: A Case Series. Int J Environ Res Public Health. 2020 Jul 13; 17(14):5038.
- 3 Abdunabi A, Morris M, Nader SA, Souza RF. Impact of immediately loaded implant-supported maxillary full-arch dental prostheses: a systematic review. J Appl Oral Sci. 2019 Aug 12;27:e20180600.
- 4 Almasri MA. A 5-Year Satisfaction Outcome Study of Patients Receiving Six-Implant-Supported Fixed Prosthesis. Clin Pract. 2021 Nov 2;11(4): 827-34.
- 5 Vega L, Strait R, Ames TE. Bar-Retained Zygomatic Implant Overdenture as a First Line of Treatment. Compend Contin Educ Dent. 2022 Jul-Aug;43(7) : e10-e14.
- 6 Agliardi EL, Pozzi A, Romeo D, Del Fabbro M. Clinical outcomes of full-arch immediate fixed prostheses supported

by two axial and two tilted implants: A retrospective cohort study with 12-15 years of follow-up. Clin Oral Implants Res. 2023 Apr;34(4):351-66.

Note de la rédaction : Cet article a été publié pour la première fois dans implants-international magazine of oral implantology, volume 24, numéro 2/23.

**Dr Yassine Harichane**



est chirurgien dentiste diplômé de l’université Paris Descartes où il a également obtenu son Master et son Doctorat en Sciences. Il est auteur de nombreuses publications nationales et internationales.

**Dr Rami Chiri**



est chirurgien dentiste diplômé de l’université Paris Cité. Il exerce en privé à Paris.

**Dr Benjamin Droz Bartholet**



est chirurgien dentiste diplômé de l’université de Strasbourg. Il exerce en privé à Chantilly.

# EURO IMPLANTO 2024 – Implantologie 3.0

Nous y voici, du 3 au 5 avril, vous aurez la possibilité de retrouver EURO IMPLANTO et pour vous préparer, un avant-goût avec les conférenciers et conférences prévus



Le dernier congrès EURO IMPLANTO s'est achevé en avril 2022 et nous sommes enchantés qu'une fois encore le succès ait été au rendez-vous avec une exposition, des TP et une salle comble pendant deux jours.

Ce sont près de 500 participants qui ont fréquenté le congrès et tous les confrères présents ont été enthousiasmés par la qualité des 35 présentations brillamment animées par nos conférenciers.

## Workshops / TP

### Mercredi 3 avril 2024

**Drs Payam Gandjizadeh et Sébastien Melloul**  
Pré-congrès – TP –  
Planification implantaire.

**Drs Payam Gandjizadeh et Sébastien Melloul**  
Pré-congrès – TP –  
Chirurgie guidée.

**Dr Laurine Birault**  
Workshop pré-congrès –  
Le système Versah.

## Congrès

### Judi 4 avril 2024

**Dr Mathieu Declercq**  
Le star concept.

#### Matin

**Dr Matthieu Collin**  
Kommenkonfékancélechantié :  
l'occlusion simplifiée 3.0  
dans les cas de All-On-4.

**Dr Claude Gallizia**  
Le thème sera annoncé  
ultérieurement.

**Dr Laurent Sers**  
Apport de l'implantologie 3.0  
dans la gestion de la mise  
en charge implantaire  
instantanée.

**Dr Philippe Cotten**  
Échecs à court terme (4-5 ans),  
succès à long terme (+1 10 ans).

**Dr Jérôme Surmenian**  
Garantir la prévisibilité  
et le succès des ROG grâce à  
l'ostéoimmunologie.

**Dr Laurine Birault**  
Le flux numérique chez l'édenté  
complet en mise en charge.

**Dr Jacques Cheylus**  
iPhysio : un pilier de cicatrisation  
« intelligent ».

#### Après-midi

**Dr Estelle Demes**  
Guide statique ou navigation ?  
Débutant ou confirmé :  
vers quel type de guidage  
vais-je m'orienter ?

**Dr Sébastien Melloul**  
Digital workflow en  
implantologie : bon serviteur,  
mauvais maître ?

**Dr Payam Gandjizadeh**  
Le thème sera annoncé  
ultérieurement.

**Dr Elisa Choukroun**  
Stratégies anti-oxidatives  
pour lutter contre les effets  
délétères de l'inflammation.

**Dr Dimitri Pascual**  
Correction squelettique  
et full arch – MCI zircone –  
Chirurgie guidée zygomatique.

**Dr Romain Castro**  
Le thème sera annoncé  
ultérieurement.

**Dr Cédric Boileau**  
Évolution des MCI dans les cas  
d'extractions implantations,  
de l'unitaire au cas complet.

**Dr Charles Malthieu**  
Flux numérique et  
immédiateté prothétique.

**Dr Jacques Vermeulen**  
Implantologie et robots : où en est-on ?

**Dr Ludovic Denglos**  
Protocoles de traitements  
accélérés : « Push the limits ».

**Dr Ady Palti**  
La dentisterie numérique  
dans la pratique quotidienne.

### Vendredi 5 avril 2024

#### Matin

**Dr Alain Ansel**  
Frutex version 3.3 –  
de l'utilité des implants étroits.

**Dr Christine Bessière**  
L'assistant(e) en chirurgie  
implantaire  
(cours et travaux pratiques).

**Dr Hélène Arnal**  
Point technique :  
gestion du lambeau  
d'une ROG PTFE mandibulaire  
postérieure en présence  
d'une dent distale.

**Dr Patrice Margossian**  
Restauration esthétique  
implantaire : régénération  
prothétique guidée.

**Dr Michael Gabai**  
De la chirurgie guidée  
à la chirurgie naviguée.

**Dr Jean-Baptiste Verdino**  
L'implant trans-zygomatique :  
une alternative aux sinus lifts.

**Dr Olivier Boujenah**  
Utilisation du scan facial  
pour la communication  
cabinet-laboratoire.

**Dr Patrick Palacci**  
Nouveaux concepts en  
augmentation de crête :  
une révolution ?

#### Après-midi

**Dr Fabrice Baudot**  
Les implants zircone :  
un nouveau paradigme  
en implantologie.

**Dr Mickael Samama**  
La chirurgie pré-prothétique  
guidée au service des  
réhabilitations implantaire.

**Dr Brenda Mertens**  
Les péri-implantites :  
comment éviter ce fléau

**Drs Jérôme Lipowicz et Marc Baranes**  
L'empreinte complète  
sur implants 3.0.

**Dr Armin Nedjat**  
Extraction-implantation  
version MIMI.

**Drs Franck Afota et Charles Salvoldelli**  
Collaboration chirurgie orale  
et maxillo-faciale à l'ère  
du flux numérique 3D.

**Dr Sepehr Zarrine**  
Zygomat 2.0,  
buzz ou réalité.

**Dr Giancarlo Bianca**  
L'implant en zircone : pour qui ?  
Pourquoi ?

**Dr Renaud Petitbois**  
L'ostéo-activation  
et l'ostéo-immunologie :  
un duo gagnant !

## Workshops post-congrès

**Drs Jérôme Surmenian, Joseph Choukroun et Elisa Choukroun**  
Masterclass PRF

**Drs Grégory Camaleonte et Laura Mokhtari**  
Mettez-vous à la photo maintenant !

DIGITAL DENTISTRY SHOW • UNVEILING THE FUTURE OF DENTISTRY

DIGITAL DENTISTRY SHOW • UNVEILING THE FUTURE OF DENTISTRY

**+**  
28 & 29 JUNE 2024

# DIGITAL DENTISTRY SHOW

Register at  
[www.dds.berlin](http://www.dds.berlin)



**Digital  
Dentistry  
Show**

In collaboration with



Digital  
Dentistry  
Society

# Ostéo-activation : dix-neuf ans de recul

Drs Renaud Petitbois et Gérard Scortecchi, France

Les greffes osseuses autologues, les allogreffes et les xérogreffes donnent toutes d'excellents résultats ; elles sont indiscutables dans des situations anatomiques nécessitant un volume osseux adéquat.

Dans certains cas, ces techniques ne sont ni souhaitées ni souhaitables ou ont déjà été tentées mais sans un succès complet. Une approche prometteuse développée en 2005 à l'aide d'instruments conçus à cet effet (Ostéotenseurs ; Visy, France), pour réaliser une ostéogénèse par mini-distraction suivie d'un cal osseux post-traumatique, permet souvent d'éviter la nécessité d'une greffe avant la pose de l'implant. Cette technique a été introduite par le Dr Gérard Scortecchi dans le cadre du programme d'implantologie basale de la faculté de médecine de Nice (France). En bref, le concept repose sur l'activation de la bio-réaction du patient au traumatisme pour améliorer l'apport sanguin initial, le volume osseux et la densité osseuse. Cette méthode est utile pour la préparation du site osseux receveur avant une greffe d'os autologue, et pour la mise en place de matériaux de comblement, de membranes et d'implants dentaires de substitution osseuse, avec des résultats plus prévisibles.

## Principe d'action

Le but des ostéotenseurs est de provoquer une blessure osseuse déclenchant un recrutement massif de cellules souches dans le site prévu, celles-ci vont initier ainsi une néoangiogénèse et une ostéogénèse (cal de réparation osseuse dans la médullaire elle-même).

Histologiquement, la micro-fracture va activer une réponse inflammatoire :

- en 3mn formation d'un caillot sanguin ;
- dès la sixième heure les fibroblastes issus des cellules souches vont envahir le caillot sanguin ;
- puis les macrophages 1 et 2 entrent en scène en phagocytant les débris cellulaires et les cellules mortes, il s'agit d'une action concomitante : polynucléaires neutrophiles, ostéoclastes et macrophages ;

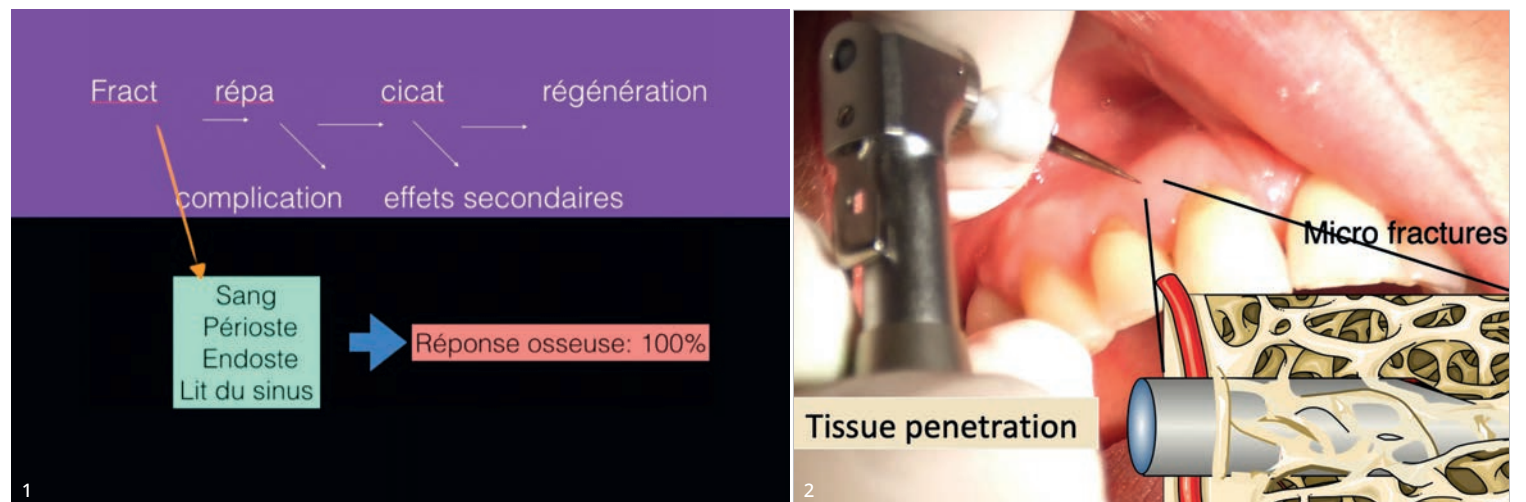


Fig. 1 : Principe de l'ostéoactivation. Fig. 2 : L'ostéotension provoque mécaniquement des micro-fractures.

- en trois jours, le mécanisme de la cicatrisation de la plaie est en route avec cette présence des polynucléaires neutrophiles, des lymphocytes et des macrophages ;
- enfin le mécanisme de la néoangiogénèse vient prendre le relais avec l'arrivée des cellules souches endothéliales (qui tapissent l'intérieur des vx) ;
- et la régénération osseuse peut débuter avec l'arrivée des progéniteurs d'ostéoclastes et d'ostéoblastes issus des cellules souches : les ostéoblastes et les

## Matériel

Les premières ostéotensions vraies furent pratiquées de façon transmuqueuse avec des aiguilles à insuline. Ce système quoique artisanal donna de bons résultats qui provoquèrent le développement de vrais ostéotenseurs.

Il s'agit à présent d'instruments manuels et rotatifs. Ils sont réalisés en acier inox recouvert d'une couche de carbone diamant, et présentent une pointe très effilée afin de pénétrer l'os facilement.

évitée de bactériiser le site, alors qu'on désire une réparation la plus aseptique possible.

## Utilisation

On donnera au patient un flash d'amoxicilline de 2 gr une heure avant l'ostéotension, afin d'éviter une trop grande entrée de bactéries dans l'os que l'on veut stimuler. Une simple anesthésie locale (une ½ carpule) après une désinfection de la muqueuse de la zone à ostéotenser sera suffisante.

On pratique une série de piquages de 4 à 6 mm sur le sommet de la crête alvéolaire édentée, une deuxième du côté lingual ou palatin, et une troisième du côté vestibulaire à une distance de la crête comprise entre 4 et 8 mm. Ne pas descendre sous 2mm entre le sommet de crête et les piquages latéraux, afin d'éviter de séparer la crête de son lit osseux.

## Timing

Selon le timing adopté, on va rechercher soit la diminution de densité d'os de type I soit l'augmentation de densité de l'os de type IV.

Pour diminuer la densité de l'os, on attendra moins de 21 jours après la séance d'ostéotension pour pratiquer l'intervention désirée, car vers 21 jours on atteint le pic maximal du remaniement osseux d'ostéoclasie.

Pour augmenter la densité de l'os, on attendra au contraire 45 jours pour avoir dépassé le pic d'ostéoclasie et récupéré un os plus dense. On testera ce retour en densité par une seconde séance d'ostéotenseurs et si la densité s'avère insuffisante, on attendra encore 45 jours supplémentaires. On pratiquera une dernière séance d'ostéotension 45 jours après la seconde. Cette troisième séance d'ostéotension pourra soit donner un os suffisamment dense pour passer à l'acte, soit donner lieu à un dernier délai d'attente de 45 jours. On se limite à trois séances maximums car au-delà on n'a pas pu mettre en évidence de gain significatif.

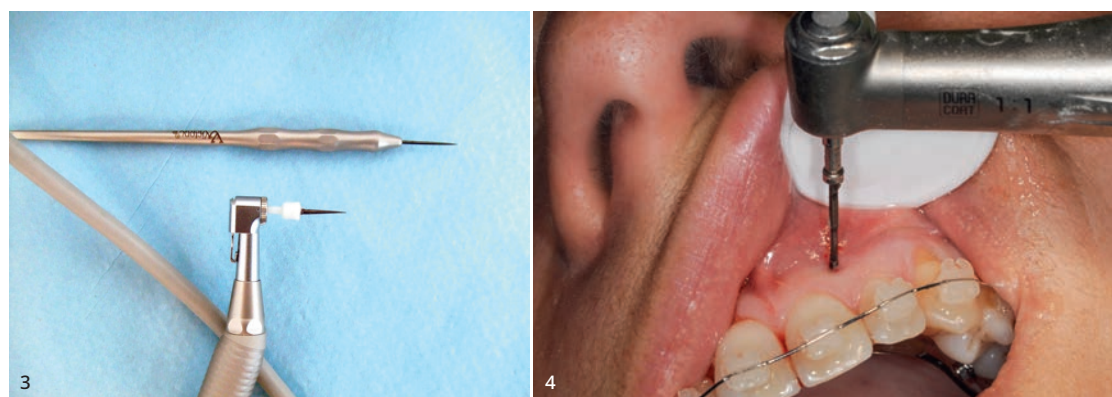


Fig. 3 : Ostéotenseurs manuel et rotatif. Fig. 4 : Utilisation d'un ostéotenseur rotatif afin d'initier une activation orthodontique.

- ostéoclastes fonctionnent en couple ;
- les ostéoclastes activent la pompe à protons (protéines) qui agit sur les collagénases (baisse du pH) en déminéralisant la matrice osseuse (hydroxyapatite), ces ostéoclastes forent l'os et derrière les vaisseaux suivent : c'est une phase catabolique qui dure jusqu'au jour 21. Elle correspond au ramollissement de la matrice osseuse ce qui nous intéresse pour la « prise » de nos greffes.


Le recouvrement en carbone diamant évite la pollution métallique du site osseux.

L'énorme avantage des ostéotenseurs est le fait de pouvoir les utiliser à ciel fermé, ce qui évite de devoir lever un lambeau muco-périosté, et donc de priver la corticale osseuse de son irrigation. Le fait de ne pas supprimer cette micro-vascularisation permet une réparation vraie, rapide et de meilleure qualité. De plus, ce ciel fermé

On commencera ensuite à tester avec les instruments manuels la densité de la corticale osseuse. Si la densité est faible et que la corticale est aisément passée, on n'utilisera que les instruments manuels. Au contraire face à une corticale dure ou à un os dense, on utilisera les instruments rotatifs sur CA à 20000t/min sous irrigation. Pour ces instruments rotatifs, il faut disposer sur l'instrument une butée active, afin d'éviter de léser des structures anatomiques comme le nerf dentaire inférieur.

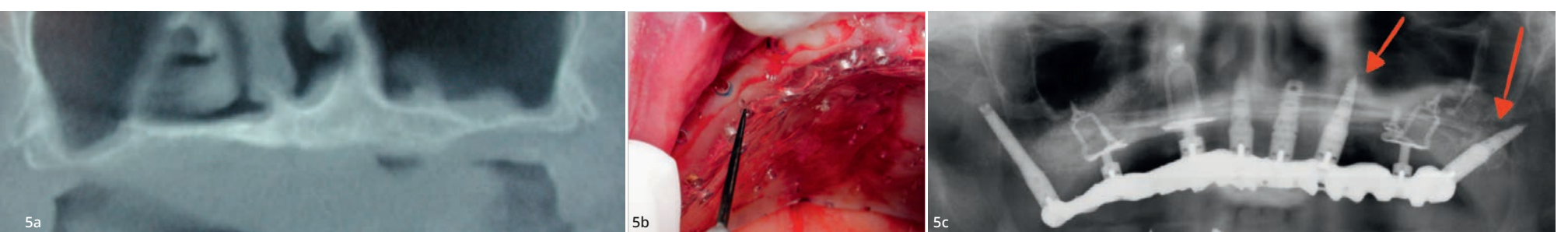

Fig. 5a : Cas d'une atrophie majeure maxillaire. Fig. 5b : Trois séances d'ostéoactivation à 45 jours avec vérification de la densification à l'aide d'une plaque thermo formée. Fig. 5c : Mise en charge immédiate, avec mise en évidence de la pose de cylindres dans des zones particulièrement difficiles.



**Fig. 6 :** Illustration d'un cas où les implants ont été placés au fur et à mesure de l'amélioration de la densité osseuse. **Fig. 7 :** Mise en évidence d'un « soulevé » de membrane sinuisienne à l'aide d'un implant Fractal (Visy, France) 45 jours après une ostéoactivation.

À noter : l'ostéotension d'augmentation de densité osseuse reste valable jusque 120 jours après la dernière séance. Passé ce délai si aucun acte implantaire n'a été réalisé, la densité rechute progressivement.

## Indications

### Parodontologie

Après avoir traité la pathologie parodontale sur le plan bactérien, on peut restimuler l'os et le ligament par des piquages au niveau des lames osseuses inter-radicaire. Le but étant une resolidification et une réactivation du parodonte, il est conseillé de contentionner les dents pendant la période, car à 21 jours on passe inévitablement par la phase ostéoclasie.

### Orthodontie

On va ici appliquer le piquage au niveau de toutes les lames osseuses inter-radicaire, dans le but de pouvoir mobiliser les dents plus rapidement en profitant du pic d'ostéoclasie à 21 jours, pour activer l'appareillage orthodontique et profiter ainsi d'un mouvement osseux plus net et plus rapide. Cette intervention pourrait remplacer les corticotomies pour accélérer les traitements orthodontiques fixes chez l'adulte, sans avoir recours à une chirurgie à lambeau complet.

### Implantologie

#### Indications à 21 jours

##### 1. Os de type I

On veut récupérer la vascularisation afin de pouvoir implanter sans risque de perdre l'implant par nécrose postopératoire de l'os du puits de forage. La zone de prédilection pour ce traitement est la symphyse mentonnière où l'os est souvent quasi avasculaire.

##### 2. Expansion de crête

De 2 en 2mm, puis à la pose de l'implant faire un seul forage avec l'ostéotenseur le plus gros. On va pratiquer une ostéotension sur une crête mince (mais pas inférieure à 3mm au bord libre) en réalisant un piquage sur la crête elle-même, et sur le pan vestibulaire en mésial et en distal de la zone à élargir. À 21 jours, on pratique un forage en flapless sur la crête, en prenant soin de ne pas se laisser dériver en vestibulaire,

et ensuite on place directement un implant spécialement conçu pour élargir la crête en douceur sans le séparer brusquement de son lit palatin. Cet implant FRATEX possède une conformation idéale pour ce type d'expansion car son apex se présente comme une vis d'ostéosynthèse à pas mordant, pour tracter l'implant vers la profondeur de l'os, tandis que sa partie col est quant à elle micro-filetée, afin d'éviter d'élargir trop brutalement la zone crestale, et ainsi de ne pas la briser.

##### 3. Distraction osseuse

Pour pratiquer une distraction osseuse, on va réaliser un piquage de vestibulaire à palatin, de sorte que tout le bloc osseux pourra être distrait à 21 jours, et non pas seulement la moitié de l'épaisseur vestibulaire comme dans les techniques classiques de distraction. Dans les cas de distraction, il ne faut évidemment pas réaliser de piquage sur la crête osseuse.

#### Indications à 45 jours

##### 1. Tubérosité maxillaire

La tubérosité maxillaire est une zone d'os de classe IV par excellence, surtout chez les personnes âgées. Souvent en plus d'être creuse la tubérosité est grasseuse, on va y pratiquer facilement des ostéotensions en manuel, et souvent à cet endroit les trois séances à 45 jours seront utiles pour récupérer une densité appréciable. Il est très intéressant de pouvoir disposer de cette zone réactivée car elle représente alors un puissant et solide ancrage postérieur.

##### 2. Zone molaire mandibulaire

Cette zone présente souvent des corticales épaisses avec une médullaire quasi acellulaire d'où la perte de nombreux cylindres dans cette zone. On y pratiquera

une ostéotension manuelle et rotative, en prenant soin de bien apprécier sur la pano ou sur le Dentascan la distance entre la corticale crestale et le canal dentaire inférieur, afin d'éviter de léser le nerf dentaire inférieur.

##### 3. Sinus maxillaire

Les sinus maxillaires peuvent prendre une grande expansion suite à l'extraction des dents en rapport avec le plancher par fonte de l'os alvéolaire, mais également par la ventilation importante des sinus (pneumatisation des sinus). Faisant suite à cela, on trouve souvent des sinus dont la corticale crestale est réduite à 1 ou 2mm, interdisant la pose de cylindres sans avoir recours à des élévations de membrane et à des comblements sinusiens.

Or, l'ouverture du sinus par un volet latéral, son comblement avec un matériau calcique artificiel ou naturel peut donner lieu à des soucis depuis le moment où le greffon peut s'infecter, jusqu'au moment où il peut se résorber tardivement avec à la clé la perte des implants et des prothèses.

Nous pouvons aussi être en présence de patients ne désirant pas ou ne pouvant pas pour des raisons médicales avoir recours aux greffes, et le recours à la technique d'ostéotension appliquée aux sinus va leur offrir une opportunité de traitement.

On va piquer sans ouvrir de lambeau ni de fenêtre dans le sinus, avec pour conséquence que peu de bactéries vont avoir accès au site sinusal, que le faible os cortical résiduel ne sera pas dépériosté et donc pas dévascularisé, ce qui lui permettra de mieux continuer à vivre que si un lambeau était venu lui porter une agression fatale.

On va piquer en passant délicatement de la muqueuse buccale à travers la corticale pour finir par piquer un peu la muqueuse sinusale. Cette technique non invasive va créer un petit saignement sous la muqueuse sinusale et un caillot va s'organiser sous cette muqueuse, et finalement s'ossifier à l'abri des micromouvements, à l'abri des bactéries suite à l'absence de fenestration, et donner finalement une corticale renforcée et une élévation du fond sinusal pouvant atteindre 5 à 8mm. De plus, on est certain dans ce cas de récupérer de l'os vivant puisque le patient l'a reconstruit lui-même suite à cette stimulation.

On va pouvoir y poser des cylindres en prenant soin de ne pas forer jusqu'au bout de la hauteur osseuse obtenue en sous-sinusal. De cette manière, en posant l'implant délicatement, on va provoquer encore une petite élévation du fond osseux poussé par l'apex de l'implant. Toutefois, ces cylindres seront actuellement laissés en nourrice 6 à 9 mois avant d'être mis en charge.

## Conclusion

L'évolution des connaissances et des techniques nous a permis d'être à même de réaliser en toute sécurité des plans de traitement assurant une réhabilitation bucco-dentaire fixe. L'activation ostéogénique est naturellement simple et peu onéreuse, elle met

en œuvre des outils peu invasifs avec des résultats prédictibles. Les exemples ci-dessus illustrent les possibilités qui sont offertes aux professionnels et aux patients, grâce à l'introduction de ces nouvelles approches thérapeutiques, simplifiant des procédures auparavant lourdes et complexes.

### Dr Renaud Petitbois



Diplôme universitaire d'implantologie de la faculté de chirurgie dentaire de Nice-Sophia Antipolis. Diplôme universitaire d'implantologie basale de la faculté de médecine de Nice. Expert judiciaire près les cours d'appel d'Aix en Provence. Président du congrès EURO IMPLANTO Nice.

### Dr Gérard Scortecchi



Chirurgien-dentiste de la faculté d'odontologie de Marseille. Co-Responsable du DUB à l'université de Nice-Sophia Antipolis. Professeur de parodontologie, University of Southern California, Los Angeles, États-Unis. Professeur invité, New York University, New York, États-Unis. ICOI President 2013-2017

# EURO IMPLANTO 2024 – Implantologie 3.0

Bienvenue au congrès EURO IMPLANTO 2024 à Nice,  
un événement prestigieux entièrement consacré à l'implantologie dentaire

Du 3 au 5 avril 2024, nous vous invitons à participer à cette aventure exceptionnelle au cœur du monde de l'implantologie. Sous le thème de « L'implantologie 3.0 », notre programme de conférences promet de vous faire découvrir

de nouvelles perspectives et de repousser les limites de cette discipline essentielle de la médecine dentaire.

Nos présentations captivantes vous offriront un regard unique et pré-

cieux sur les développements les plus récents, tout en vous donnant l'opportunité d'enrichir vos connaissances. Vous serez inspirés par les idées novatrices et les découvertes passionnantes partagées par nos experts.

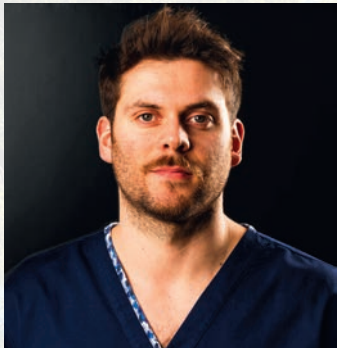Ce congrès est l'occasion idéale d'approfondir vos compétences et de rejoindre une communauté dévouée à l'avancement de l'implantologie. Nous sommes impatients de vous accueillir

pour cette expérience enrichissante.

Découvrez ci-dessous un avant-goût des sujets qui seront abordés lors de cet événement exceptionnel.

## Jeudi 4 avril 2024

### Le star concept ▶ Dr Mathieu Declercq ▶ Conférence – Jeudi 4 avril, 8h45



De nos jours, la chirurgie guidée est un acteur majeur et central de l'implantologie orale.

Le STAR (Save Three Acceptable Roots) concept est un protocole avancé de chirurgie guidée, dans le cadre d'une réhabilitation complète implantoprotéée d'une arcade dentaire.

L'objectif du STAR concept est double : la planification chirur-

gicale mais aussi la planification prothétique de l'intervention.

Il se définit donc par un flux de travail numérique permettant la mise en place d'une restauration provisoire le jour de la chirurgie, dans les cas de réhabilitations complètes implantaires par extraction-implantation immédiate.

### Apport de l'implantologie 3.0 dans la gestion de la mise en charge implantaire instantanée ▶ Dr Laurent Sers ▶ Conférence – Jeudi 4 avril, 10h50



férents champs d'application de cette technologie.

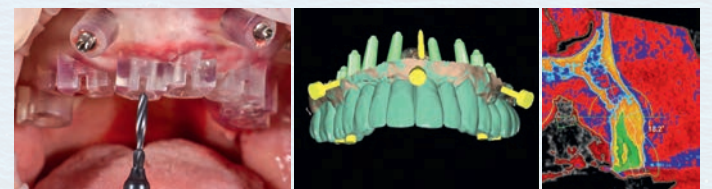
Ce concept présente des intérêts et des avantages majeurs pour optimiser la réalisation d'un traitement implantaire en mise en charge des implants.

Intervenant *step by step* tout au long du traitement implantaire, le flux numérique 3.0 permet de proposer des solutions de mise en charge implantaire prothétique instantanée, tout en étant plus performant en termes de prédictibilité, précision, adaptation, sécurité et stabilité.

Cette présentation décrit et définit chacun des éléments de ce flux numérique et montre l'intérêt d'anticiper le traitement implantaire par l'apport de l'implantologie 3.0, durant l'exécution de l'ensemble des éléments de la chaîne implantaire, depuis le projet prothétique et la phase chirurgicale jusqu'à la réalisation prothétique pour un meilleur résultat sur le long terme.

Le concept de mise en charge instantanée est de plus en plus documenté et parfaitement validé dans les plans de traitements implantaires car il présente de nombreux avantages, notamment en permettant de rétablir au plus vite les besoins esthétiques et fonctionnels des patients ; L'apport de l'informatique dans l'implantologie constitue une avancée technologique majeure.

Wax up digital, planification implantaire, chirurgie guidée et réalisation prothétique CAD CAM sont les dif-

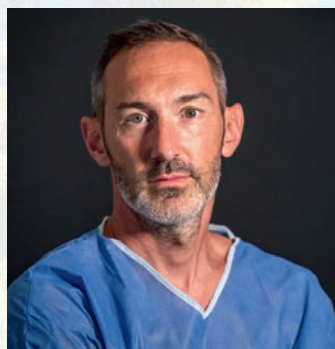

### Kommenkonfékancélechantié : l'occlusion simplifiée 3.0 dans les cas de All-On-4 ▶ Dr Matthieu Collin ▶ Conférence – Jeudi 4 avril, 9h10

Quels sont les grands principes de l'occlusion à appliquer lors de la réhabilitation de l'édenté complet par le concept du All-On-4 ?

Pouvons-nous appliquer des règles simples et reproductibles d'occlusion dans ces cas-là et en quoi le numérique simplifie-t-il aujourd'hui notre exercice ?

Nous envisagerons les deux règles statiques et dynamiques permettant de retrouver une enveloppe fonctionnelle pour ces patients à l'occlusion souvent perturbée.



L'occlusion demeure un garant certain de la pérennité de notre traitement de grande étendue,

nous nous pencherons sur la version numérique de l'occlusion à intégrer lors de ces réhabilitations.

Nous pouvons nous poser les questions suivantes :

- À quelle étape le numérique intervient-il dans le concept de l'occlusion ?
- Peut-on envisager une réhabilitation maxillaire ou mandibulaire sans tenir compte de l'arcade opposée ?
- La réhabilitation de l'occlusion est-elle dépendante du matériel ou d'un concept ?

### Échecs à court terme (4-5 ans), succès à long terme (+ 10 ans) ▶ Dr Philippe Cotten ▶ Conférence – Jeudi 4 avril, 11h15

Notre égo nous incite à présenter nos succès, mais cela peut envoyer parfois un message trompeur à ceux qui veulent nous suivre, sans savoir comment gérer les complications ou les échecs.

Comment reprendre les échecs (les miens inclus) ?

Toutes les techniques implantaires se valent avec les connaissances et la maîtrise de la gestion

de leurs complications et de leurs échecs.

Plus un cas a de déficit osseux, plus la gestion des échecs est complexe. Il existe cependant des solutions

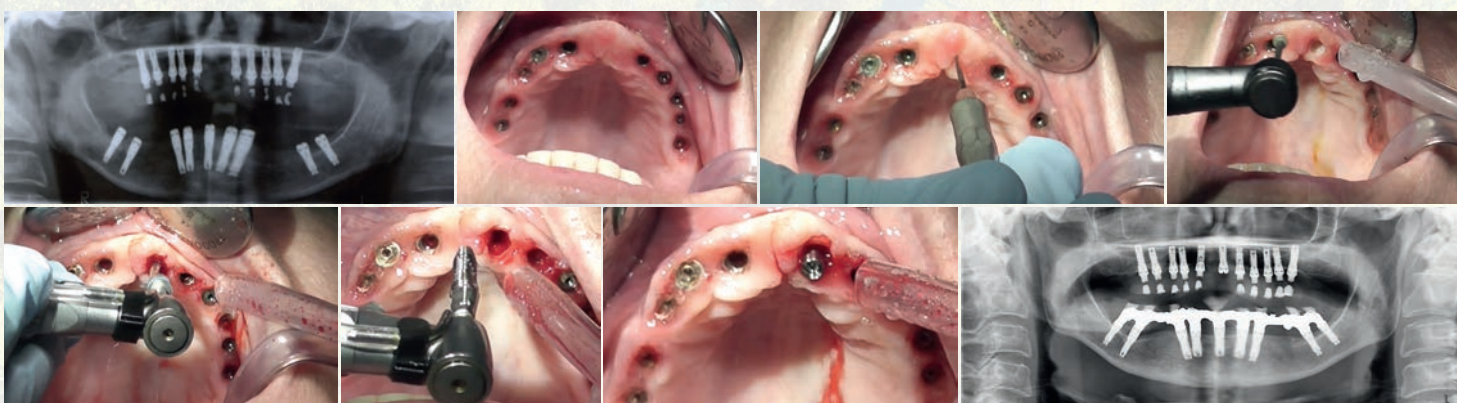pour reprendre des échecs d'implants ou de greffe, sans passer par des chirurgies invasives.

Se pencher sur la réalité des échecs, et savoir comment les gérer devrait être



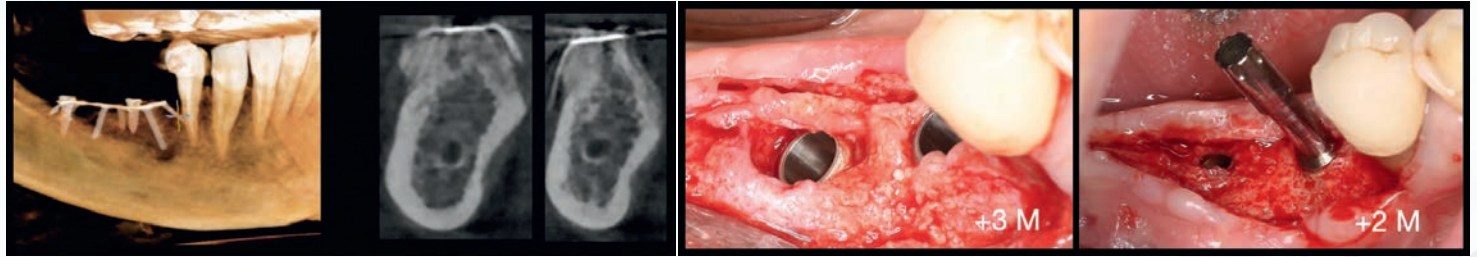
la base de tout enseignement, puisque ceux-ci, malgré leur pourcentage minime peuvent être l'activité qui va affecter le plus personnellement le praticien.

À quand la vraie vie, un congrès d'implantologie, où chacun des intervenants présente ses échecs et ses solutions de manière reproductible ?





**Garantir la prévisibilité et le succès des ROG grâce à l'ostéoimmunologie** ▶ Dr Jérôme Surmenian ▶ Conférence – Jeudi 4 avril, 11h40

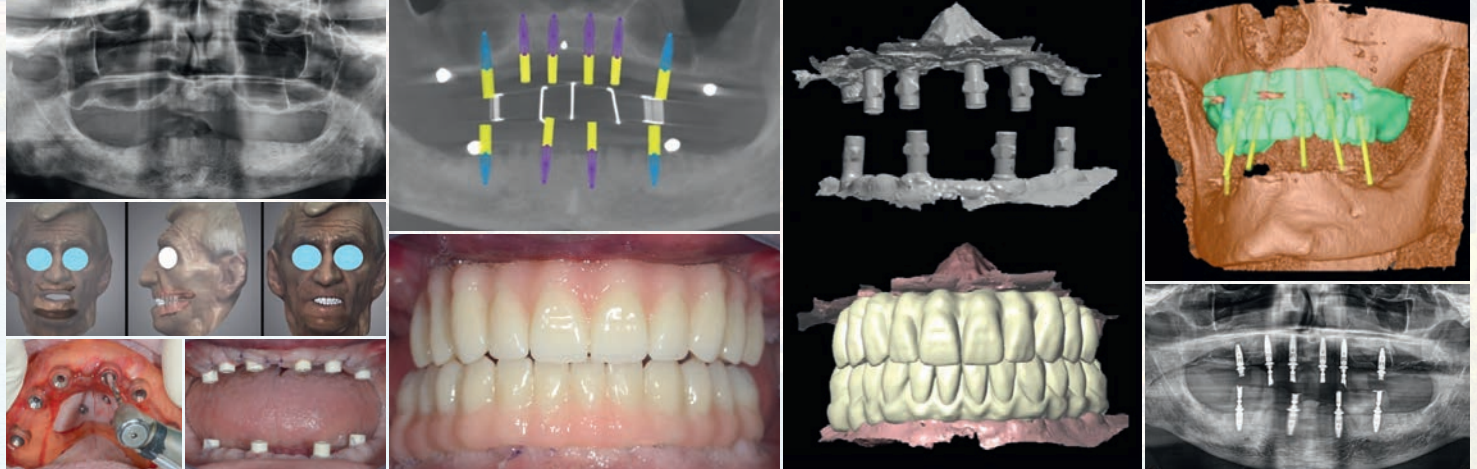



Pour garantir le succès de nos ROG, il faut réaliser une greffe sans inflammation, donc sans oxydation.

L'over-concept comprend dix principes biologiques et chirurgicaux que nous allons détailler, et qui vont

nous permettre d'appliquer un concept biologique et des actes chirurgicaux à visé antioxydant.

**Le flux numérique chez l'édenté complet en mise en charge immédiate** ▶ Dr Laurine Birault ▶ Conférence – Jeudi 4 avril, 12h05



La prise en charge de patients nécessitant des réhabilitations complètes implanto-portées constitue un réel défi, tant par l'accompagnement psychologique du patient que par

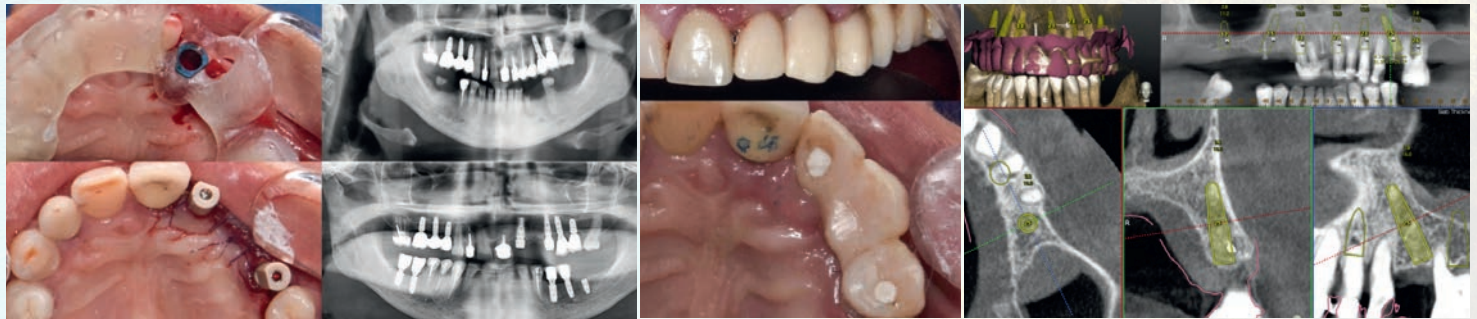
la complexité de la réalisation d'un point de vue purement technique. La recrudescence des outils numériques nous ouvre de nou-

velles perspectives qui contribuent à simplifier et plus particulièrement à fiabiliser nos traitements. Cependant, nous pouvons être amenés à nous demander

quels dispositifs et quel protocole adopter ? Ma présentation décrira un flux de travail reproductible, intégrant

des outils numériques accessibles permettant de faciliter la gestion de ces cas complexes, en optimisant la prédictibilité de nos résultats.

**Guide statique ou navigation ? Débutant ou confirmé : vers quel type de guidage vais-je m'orienter ?** ▶ Dr Estelle Demes ▶ Conférence – Jeudi 4 avril, 13h35



De nos jours, la chirurgie guidée ne cesse d'évoluer et permet une précision accrue comparée à la chirurgie à main levée.<sup>1,2</sup>

Qu'elle soit statique ou dynamique, elle permet d'obtenir de manière reproductible une position implantaire postopératoire presque superposable par rapport à la planification. L'intérêt étant d'avantage recherché dans le concept de la mise en charge immédiate n'autorisant pas le droit à l'erreur.<sup>3,4</sup>

Débutant ou confirmé, dans quel type de guidage vais-je m'orienter ?

Selon des études récentes, il n'y a pas d'influence sur la précision de la pose implantaire que je choisisse un système statique ou dynamique.<sup>5,6</sup>

Les situations cliniques et l'expérience du praticien sont deux paramètres fondamentaux influençant vers un système de guidage ou un autre. La partie logistique et financière sera énoncée.

Les questions que nous nous poserons sont les suivantes :

- Utilisez-vous la navigation lors des soulevés de sinus ? Ou dans d'autres cas ?
- La navigation a-t-elle changé votre organisation au quotidien ?
- Quel est le temps moyen d'apprentissage dans les deux systèmes de guidage ?

• Utilisez-vous toujours les deux systèmes une fois la période d'apprentissage terminée ?

**Références**

1 Smitkarn P, Subbalekha K, Mattheos N, Pimkhaokham A. The accuracy of single-tooth implants placed using fully digital-guided surgery and freehand implant surgery. *J Clin Periodontol.* 2019;46(9):949-57. doi: 10.1111/jcpe.13160.  
2 Vermeulen J. The Accuracy of Implant Placement by Experienced Surgeons: Guided vs Freehand Approach in a Simulated Plastic Model. *Int J Oral*

*Maxillofac Implants.* 2017;32(3):617-24. doi: 10.11607/jomi.5065.  
3 Baruffaldi A, Baruffaldi A, Baruffaldi M, Maiorana C, Poli PP. A suggested protocol to increase the accuracy of prosthetic phases in case of full-arch model-free fully guided computer-aided implant placement and immediate loading. *Oral Maxillofac Surg.* 2020;24(3):343-51. doi:10.1007/s10006-020-00849-4.  
4 Venezia P, Torsello F, Santomauro V, Dibello V, Cavalcanti R. Full Digital Workflow for the Treatment of an Edentulous Patient with Guided Surgery, Immediate Loading and 3D- Printed Hybrid Prosthesis: The BARI Technique 2.0. A Case Report. *Int J Environ*

*Res Public Health.* 2019;16(24):5160. doi:10.3390/ijerph16245160.  
5 Yimarj P, Subbalekha K, Dhanesuan K, Siriwatana K, Mattheos N, Pimkhaokham A. Comparison of the accuracy of implant position for two-implants supported fixed dental prosthesis using static and dynamic computer-assisted implant surgery: A randomized controlled clinical trial. *Clin Implant Dent Relat Res.* 2020;22(6):672-8. doi:10.1111/cid.12949.  
6 Taheri Otaghsara SS, Joda T, Thieringer FM. Accuracy of dental implant placement using static versus dynamic computer-assisted implant surgery: An in vitro study. *Journal of Dentistry.* 2023;132:104487. doi:10.1016/j.jdent.2023.104487.

