



DENTAL TRIBUNE

The World's Dental Newspaper · Croatian Edition 

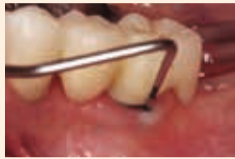Hrvatska, prosinac 2017. - godina X br. 4

www.dental-tribune.com

SPECIJAL: IMPLANTOLOGIJA

Može li se periimplantitis izliječiti?

Kako na vrijeme prepoznati i spriječiti ovu tešku komplikaciju?



stranica 06

MENADŽMENT

3u1 ili kako biti doktor, poduzetnik i menadžer

In house trening kreiran na osnovu Vaših potreba, za timove i djelatnike unutar ordinacije.

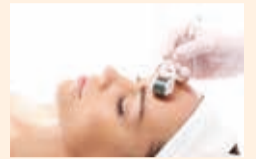

stranica 19

ESTETSKA MEDICINA

Derma roller

Radi li se uistinu o učinkovitom tretmanu za obnavljanje kože lica?



stranica 31

JESU LI EMPATIČNI LIJEČNICI BOLJI LIJEČNICI?

Znanstveno istraživanje potvrđuje utjecaj empatije na osjećaj boli i proces oporavka

Kada liječnici svojim pacijentima pristupaju empatično, to se izravno odražava na njihovo zdravlje. Žene su empatičnije od muških kolega. Najbolje su ocijenjeni liječnici u Australiji, SAD-u i Velikoj Britaniji. To je rezultat istraživanja znanstvenika iz Coburga, Münchena, Oxforda i Vilnusa.

Kada pacijenti naiđu na razumijevanje, osjećaju manje boli i tjeskobe te su zadovoljniji s liječenjem i bolje se pridržavaju terapije. Kako bi saznali imaju li liječnici i njegovateljsko osoblje dovoljno suosjećanja, istraživači




Created by Ijeab - Freepik.com

su analizirali ocijene pacijenata iz 64 različitih istraživanja.

Presudno je vrijeme posvećeno razgovoru. Liječnici se prije svega smatraju empatičnima ako razumiju pacijentovu perspektivu, izražavaju razumijevanje i kod svoje medicinske preporuke razmatraju potrebe pacijenata. Važan kriterij pritom je razgovor između liječnika i pacijenta. Što on traje duže, pacijent se osjeća bolje shvaćen. Općenito govoreći, ženski liječnici ili medicinske sestre empatičniji su od muškarca.

U nekim slučajevima, čini se, liječnici nemaju dovoljno suosjećanja i gube ga tijekom svog

profesionalnog života, utvrdili su znanstvenici. Uzrok tomu je, među ostalim, dodatno opterećenje birokracijom. Četvrtinu radnog vremena liječnici gube na papirologiju. Time se gubi osobni kontakt s pacijentima. Usto, postoje i razlike između zemalja u kojima liječnici prakticiraju. Najboljom se ocjenjuje empatija liječnika u Australiji, SAD-u i Velikoj Britaniji. Njemačka se nalazi u sredini.

Istraživanje je objavljeno pod naslovom: "Koliko je empatičan vaš liječnik? Sistematizirani pregledni rad i meta-analiza anketa pacijenata". 

KARIJES NIJE NASLJEDAN

MELBOURNE, Australija: U prvom velikom istraživanju koje se bavilo oralnim mikrobiomom, istraživači Murdoch Children's Research Instituta (MCRI) otkrili su da geni pojedinca nisu povezani s prisutnošću bakterija odgovornih za zubni karijes. Utvrdili su da su presudni utjecaj okoline i čimbenici kao što su prehra-

na i oralnohigijenske navike.

Kako bi se u potpunosti shvatila uloga genetike u sastavu oralnog mikrobioma, istraživački tim proveo je istraživanje na blizancima. Analizirali su supragingivni plak 205 parova genetički identičnih blizanaca i 280 parova dvojajčanih blizanaca u dobi od pet do 11 godina. Na

temelju toga zaključili su da, iako su određene komponente sastava oralnog mikrobioma pod utjecajem genetike, te naslijeđene bakterije nisu povezane sa zubnim karijesom.


"Postoji percepcija javnosti da se loši zubi nasljeđuju", rekao je koautor istraživanja, dr. Jeff Craig, izvanredni profesor na MCRI-u. "Ali ovo istraživanje

je važno jer pokazuje da roditelji i djeca mogu preuzeti kontrolu. Nismo genetički osuđeni na propadanje zubi."

Istraživači su također otkrili da se razina naslijeđenih bakterija obično smanjivala tijekom vremena, dok su se razine bakterija povezane s okolišnim čimbenicima povećavale.

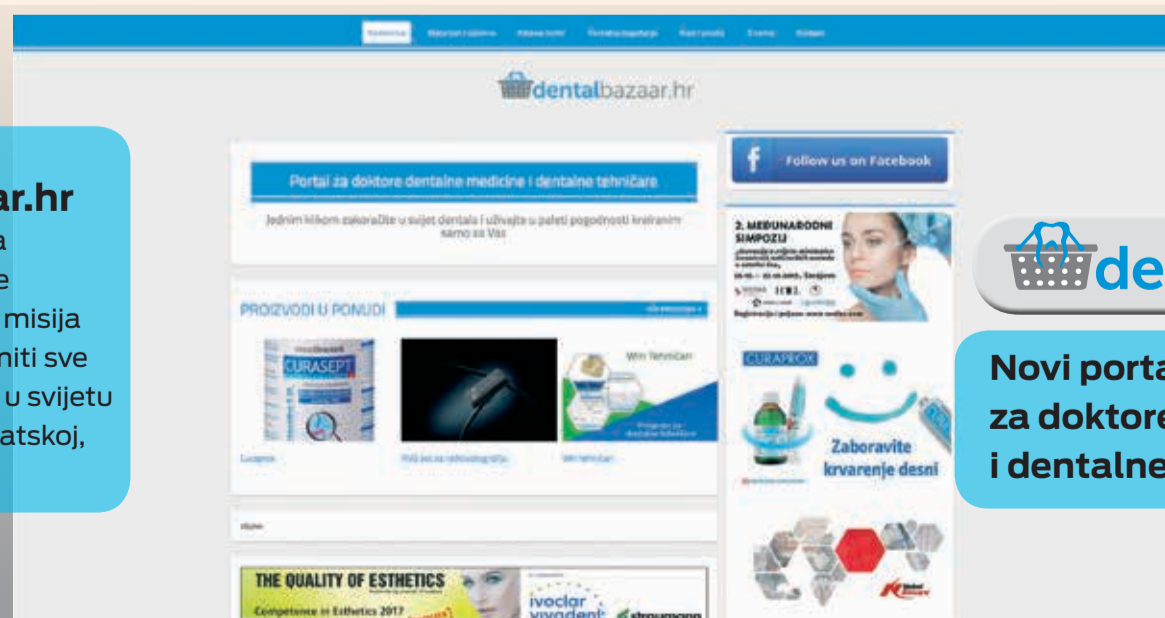S obzirom na te nalaze, Craig

je ponovno naglasio da je ograničavanje unosa slatke hrane i pića kod djece u kombinaciji s dosljednom rutinskom oralnom higijenom najbolji način za sprečavanje karijesa.

Istraživanje pod nazivom "Genetička kontrola oralnog mikrobioma domaćina u zdravlju i bolesti", objavljeno je u časopisu Cell Host & Microbe. 

Portal www.dentalbazaar.hr

je novi internetski portal za doktore dentalne medicine i dentalne tehničare čija je misija na jednome mjestu objediniti sve bitne informacije i ponude u svijetu dentala - za početak u Hrvatskoj, a kasnije i šire u regiji.



 dentalbazaar.hr

Novi portal za doktore dentalne medicine i dentalne tehničare

U Kini robot prvi put izveo oralnokirurški zahvat

XI'AN, Kina: Prvi put robot je samostalno ugradio dva 3D tiskana implantata u pacijentova usta bez ljudskog sudjelovanja. Nakon prikupljanja potrebnih podataka o lubanji i čeljusti pacijentice s pomoću CT snimke, medicinsko osoblje prilagodilo je položaj opreme u odnosu na pacijenticu i odredilo kretanje, kut i dubinu koji su bili potrebni za ugradnju implantata koju je proveo robot programiran za obavljanje operacije.

Prema prof. Zhao Yiminu, kirurgu s Četvrtog vojnog medicinskog sveučilišta (FMMU) u Xi'anu, postupak je prošao vrlo glatko i implantati su ugrađeni s velikom preciznošću. Iako je ljudsko osoblje bilo prisutno u svakom trenutku tijekom jednosatne operacije, nije igralo aktivnu ulogu. Robot koji su



zajednički razvili Sveučilište Beihang u Pekingu u Kini i FMMU-ova Stomatološka klinika tijekom posljednje četiri godine, osmišljen je kako bi slijedio skup unaprijed programiranih naredbi, ali je u stanju prilagoditi se tijekom operacije,

izvijestio je China Morning Post.

Prema nedavno provedenom istraživanju, u Kini oko 400 milijuna pacijenata ima potrebu za implantatima. Međutim, broj kvalificiranih doktora dentalne medicine u toj zemlji nije dovoljan kako bi

zadovoljio sve veću potražnju. Kontinuiranim napredovanjem robotske tehnologije, ovaj nedostatak mogao bi se ublažiti.

U budućnosti bi robotska tehnologija mogla sve više olakšati posao oralnih kirurga, predviđaju stručnjaci. Ona se posljednjih godina već koristila u stomatološkim postupcima kao što su endodontsko liječenje i ortognatska kirurgija.

U ožujku ove godine, pionirski robotski sustav navođenja, YOMI, dobio je odobrenje Američke agencije za hranu i lijekove. Računalni sustav navigacije daje fizičke smjernice kroz upotrebu haptičke robotike sa senzoričkom povratnom informacijom i ograničenjem položaja, orijentacije i dubine svrdla, izjavio je proizvođač uređaja Neocis. [D](#)

Cjepivo protiv karijesa

WUHAN, Kina: Istraživači s Instituta za virologiju Wuhan na Kineskoj akademiji znanosti stvorili su fuzijski protein (spajanjem gena koji izvorno kodiraju zasebne proteine) koji bi mogao biti ključ za razvoj cjepiva protiv zubnog karijesa. Prema istraživačkom timu, druga generacija njihova fuzijskog proteina ima visok zaštitni učinak protiv karijesa, ali s manje nuspojave od prethodno stvorenih proteina.

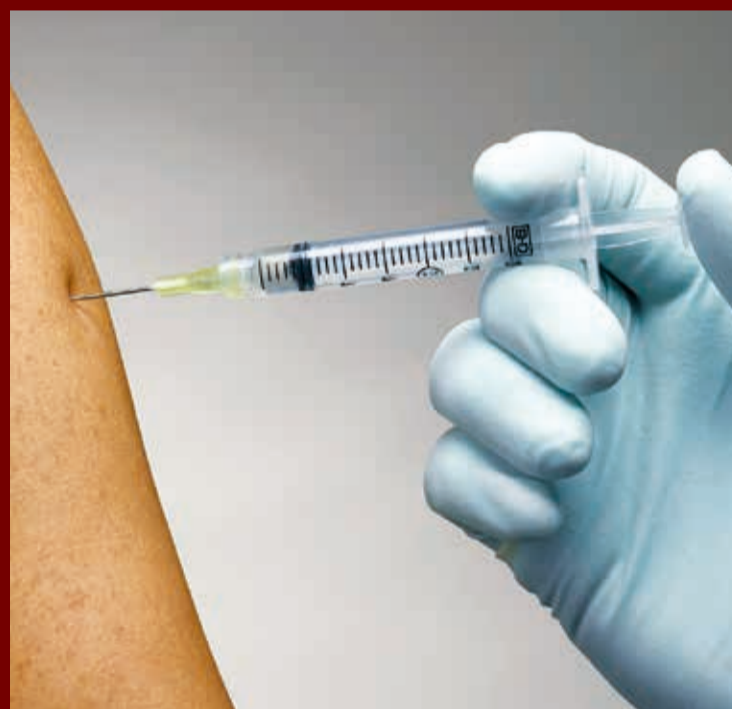Istraživanje koje financiraju Nacionalna zaklada prirodnih znanosti Kine i Njemačka zaklada za znanost nastavak je prethodnih istraživanja u kojima je razvijen fuzijski protein KF-rPac. Iako KF-rPac ima profilaktički i terapijski učinak na karijes, zabilježene su i moguće nuspojave, poput visoke

antigenosti i potencijalnog upalnog podražaja, što je ograničavalo njegovu kliničku primjenu.

Kako bi se uklonili navedeni nedostaci, istraživači su stvorili KFD2-rPac koji, među ostalim učincima, izaziva manji sistemski upalni odgovor u pokusima na životinjama.

Iako je još dug put do razvoja cjepiva koje će se moći koristiti kod ljudi, svojstva proteina KFD2-rPac čine ga obećavajućim agensom protiv karijesa, zaključili su istraživači.

Rezultati su objavljeni u časopisu Scientific Reports pod nazivom "Druga generacija flagelin-rPac fuzijskog proteina, KFD2-rPac, pokazuje visok zaštitni učinak protiv zubnog karijesa uz niske potencijalne nuspojave". [D](#)



RIJEČ UREDNICE

Nova godina započinje kao prazna ploča s osjećajem nove nade i neprocjenjivih mogućnosti. Kao što je Henry Ward Beecher napisao 1882.: "Svaki se čovjek treba roditi prvoga siječnja". To može biti dobar trenutak za promjenu štetnih navika iz prošlosti, oslobađanje mudrosti i oprost. Treba reći "Dosta!" i krenuti dalje. Neki sastavljaju popise.

Nakon određene dobi veliki broj ljudi izbjegava novogodišnje odluke jer su shvatili da ih je nemoguće realizirati ili tu ideju općenito smatraju trivijalnom.

Zar ne pokušavamo uvijek biti bolji, neovisno o datumu? No, očito ima nešto u novoj godini što može biti jako inspirativno. To je uistinu vrijeme za nužne i korisne promjene. Nova godina može biti jednako moćna motivacijska sila kao što je novi posao, nova ljubav, novi dom.

Poslovno očekujemo da nova godina donese daljnji napredak i razvoj. Mnogi su naporno radili i želimo im da u 2018. ubiru plodove. Nova godina donijet će promjene, kao i svake godine. I iako promjene mogu biti izazovne i neugodne, one su nužni dio života.

I onda, kao i svaki put, prije nego što se stignemo okrenuti, godina će opet biti ispunjena aktivnostima, obvezama, zadovoljstvima i razočaranjima, obećanjima, radom, igrom, prijateljima i članovima obitelji te postati stara. Nadamo se da ćete u svemu što vas čeka osjećati motivaciju kao prvoga siječnja.

Dental Tribune zahvaljuje svojim čitateljima, partnerima, prijateljima i kritičarima. Želimo sve najbolje vama i vašim najmilijima u 2018.! Svaki novi početak je vrijedan. Bit će uzbudljivo!



Urednica
Doc. dr. sc. Slađana Milardović Ortolan, dr. med. dent.
spec. stom. protetike
Zavod za fiksnu protetiku
Stomatološki fakultet
Sveučilišta u Zagrebu
e-mail: milardovic@sfzg.hr

DENTAL TRIBUNE
The World's Dental Newspaper - Croatian & BiH Edition

LICENSING BY DENTAL TRIBUNE INTERNATIONAL
PUBLISHER - TORSTEN OEMUS

GROUP EDITOR - Daniel Zimmermann
newsroom@dental-tribune.com

Tel.: +44 161 223 1830

CLINICAL EDITORS Magda Wojtkiewicz;
Nathalie Schüller

EDITORS - Kristin Hübner;
Yvonne Bachmann

MANAGING EDITOR & SOCIAL MEDIA MANAGER -
Monique Mehler

MANAGING EDITOR & HEAD OF DTI
COMMUNICATION SERVICES - Marc Chalupsky
COPY EDITORS - Sabrina Raaff

PUBLISHER/PRESIDENT/CEO - Torsten R. Oemus

CHIEF FINANCIAL OFFICER - Dan Wunderlich

CHIEF TECHNOLOGY OFFICER - Serban Veres

BUSINESS DEVELOPMENT MANAGER - Claudia
Salwiczek-Majonek

PROJECT MANAGER ONLINE - Tom Carvalho

JUNIOR PROJECT MANAGER ONLINE - Hannes
Kuschick

E-LEARNING MANAGER - Lars Hoffmann

EDUCATION DIRECTOR TRIBUNE CME
Christiane Ferret

EVENT SERVICES/PROJECT MANAGER
Sarah Schubert

TRIBUNE CME & CROIXTURE TEAM ASSISTANT
Julia Maciejek

MARKETING SERVICES - Nadine Dehmel

SALES SERVICES - Nicole André

ACCOUNTING SERVICES - Anja Maywald;
Karen Hamatschek; Manuela Hunger

MEDIA SALES MANAGERS - Antje Kahnt
(International); Barbora Solarova
(Eastern Europe); Hélène Carpentier
(Western Europe); Matthias Diessner
(Key Accounts); Melissa Brown
(International); Peter Witteczek (Asia
Pacific); Weridiana Mageswki (Latin
America)

EXECUTIVE PRODUCER
Gernot Meyer

ADVERTISING DISPOSITION
Marius Mezger

DENTAL TRIBUNE INTERNATIONAL GmbH
Holbeinstr. 29, 04229, Leipzig, Germany

Tel.: +49 341 48 474 302

Fax: +49 341 48 474 173

info@dental-tribune.com

www.dental-tribune.com

DENTAL TRIBUNE ASIA PACIFIC Ltd.
c/o Yonto Risio Communications Ltd.
Room 1406, Rightful Centre
12 Tak Hing Street, Jordan, Kowloon,
Hong Kong

Tel.: +852 3113 6177 | Fax: +852 3113 6199

TRIBUNE AMERICA, LLC
116 West 23rd Street, Ste. 500, New York,
N.Y. 10011, USA

Tel.: +1 212 244 7181 | Fax: +1 212 244 7185

CROATIAN EDITION

VLASNIK LICENCE
Dental Media Grupa d.o.o.
Kolodvorska 1A., 10410 Velika Gorica

IZDAVAČ
Dental Media Grupa d.o.o.
Tel.: +385 (0)1 6251 990,
Fax: +385 (0)1 7897 008
www.dentalmedia.hr
info@dentalmedia.hr

DIREKTOR
Sanela Drobniak, dipl. oec.

GLAVNI UREDNIK
Doc. dr. sc. Slađana Milardović Ortolan,
dr. med. dent.

GRAFIKA
Studio Anegdota

PRIJEVOD
Doc. dr. sc. Slađana Milardović Ortolan,
dr. med. dent.

LEKTOR
Jasmina Škoda, prof. hr. jezika i
književnosti

MARKETING
Dental Media Grupa d.o.o.

TISAK
Radin print d.o.o.

NAKLADA
4000 primjeraka

Slijedeće izdanje Dental Tribune-a izlazi
u veljači 2018. godine

DTI - VLASNIČKA STRUKTURA

TVRTKA, NAKLADNIK
Dental Media Grupa d.o.o.

MATIČNI BROJ
02293749, OIB: 82547088036

ODGOVORNA OSOBA NAKLADNIKA
Sanela Drobniak, dipl. oec.

SJEDIŠTE NAKLADNIKA
Kolodvorska 1A., 10410 Velika Gorica

TELEFON I TELEFAKS NAKLADNIKA
Tel.: 01/ 6251 990; fax: 01/ 7897 008

E-POŠTA I WEB-STRANICA NAKLADNIKA
info@dentalmedia.hr
www.dentalmedia.hr

VLASNIK NAKLADNIKA I POSTOTAK
UDJELA U VLASNIŠTVU
Dental Media Grupa d.o.o., 100%
vlasništvo

NAZIV MEDIJA
Dental Tribune International

VRSTA MEDIJA
tiskani

Deseta obljetnica Dental Media Grupe d.o.o.



DENTALMEDIAGRUPA

dentalbazaar.hr

DENTAL TRIBUNE
 The World's Dental Newspaper - Croatian Edition

Specijalizirana marketinška agencija u u dentalnoj industriji Dental Media Grupa svečano obilježila deset godina uspješnog rada i postojanja

28. 9. 2017. u Lounge baru Matiz u Zagrebu održan je veliki rođendanski party tvrtke Dental Media Grupa na kojem je, uz 80-tak uzvanika, proslavljeno deset godina rada tvrtke. U prekrasnom ambijentu uz kvalitetni catering, vruću atmosferu kontinuirano je držao neponovljivi band „L'amour“ u punom sastavu. Vlasnica i direktorica tvrtke Dental Media Grupe Sanela Drobnjak održala je kratku prezentaciju vremenskog presjeka svih deset godina poslovanja.

„Dental Media Grupa je moja vizija, moj životni put zadnjih deset godina – to sam ja“ – naglasila je ponosno i vidno sretno gđa. Drobnjak

Tvrtka je osnovana 2007. godine i od samog početka core business bila je franšiza internacionalnog, stručnog časopisa za doktore dentalne medicine Dental Tribune International za Hrvatsku i Bosnu i Hercegovinu do 2014. g., a nakon što je tvrtka franšizu za BiH predala Stomatološkoj komori Federacije BiH ostaje djelovati samo na tržištu Hrvatske.

Osim časopisa Dental Tribune International, osmišljena su i napravljena još dva časopisa sa 100% autorskim pravima: informativni časopis za pacijente u čekaonicama „Smile“ i časopis za dentalne tehničare „Dental Design“.

Kroz sve godine realizirani su razni marketinški alati kao i stručni projekti u dentalnoj struci.

Jedan od velikih projekata na koji smo jako ponosni je „Dental Expo Croatia“ 2009. g. s kojim smo postavili temelje jednom novom pristupu i organizaciji sajamske izložbe i raznovrsnosti u ponudi stručnih događanja za sve posjetitelje.

Pokrenuli smo i tržište Slovenije i izdali prva dva izdanja časopisa DTI na slovenskom jeziku.

Kvaliteta svih naših tiskovina, što sadržajno što u samoj kvaliteti papira nikada nije bila upitna bez obzira i na nekoliko godina ekonomske krize i jako teško vrijeme u poslovanju mnogih tvrtki vezanih za marketing i izdavaštvo. Upravo zahvaljujući tako visokoj kvaliteti i profesionalnom i odgovornom pristupu cjelokupnom poslovanju, preživjeli smo godine krize i opstali do danas.

Osim tri časopisa pokrenuli smo i razne internetske portale, loyalty programe, e-newslettere, e-blast i sl. Možda je čak za neke projekte bilo i prerano, ali nismo bili obeshrabreni,

već smo dalje rasli zahvaljujući novim iskustvima i konstantno učili iz istih.

Osnivanjem dentalnog sajma „Dentex“ pokrenuli smo i sajamsko izdanje časopisa Dental Tribune po uzoru na slične tiskovine na stručnim sajmovima širom svijeta.

Posljednjih šest godina jako smo ponosni na poslovnu suradnju s Hrvatskom komorom dentalne medicine kroz časopise Dental Design i Smile.

Startali smo i organizirali edukacije u novoj grani estetske medicine – minimalno invazivne anti-age metode u estetici lica, od toga je s vremenom nastalo Hrvatsko društvo za estetiku lica HDEL i SEEFAS (South East Europe Facial Aesthetic Society) s kojima smo od 2015. g. ponosni partneri.


Prošle godine pokrenuli smo još jedan portal za doktore dentalne medicine i dentalne tehničare www.dentalbazaar.hr

Naša vizija je i dalje da, kao marketinška agencija, povežemo što više tvrtki u dentalu i da naši krajnji klijenti - doktori dentalne medicine, kao i pretplatnici na časopis DTI, osim dva boda za stručnu edukaciju HKDM i četiri godišnja izdanja časopisa ostvare još dosta odličnih pogodnosti kako u ponudama stomatološkog materijala i opreme tako i ponudama stručnih evenata. Konstantno smo na izvoru informacija svih događanja u dentalu, povezujeemo, dijelimo i informiramo.


„Kroz deset godina rada jako sam sretna što sam imala priliku osobno profesionalno rasti kroz ovaj posao, stvarati i osmišljavati nove projekte i časopise, upoznati prekrasne osobe, začeti iskrena prijateljstva i ostvariti uspješnu, dugogodišnju poslovnu suradnju s mnogim tvrtkama“ s tim riječima privela je kraju interesantnu prezentaciju gđa. Drobnjak.

Kao znak zahvalnosti podijeljene su plakete sa zahvalom tvrtkama koji su dugi niz godina u poslovnom odnosu s Dental Media Grupom:

Albidus, GC, Ivoclar, Interdent, Hrvatska komora dentalne medicine i Hrvatsko društvo za estetiku lica (HDEL).

Veselim se daljnjem radu, novim projektima, stvaranju novih izdanja časopisa, novim klijentima kao i svim novim izazovima koji nas u budućnosti očekuju. 

Dental Media Grupa d.o.o.



Značaj dijabetesa u implantologiji

Autor: Doc. dr. sc. Ulrike Kuchler, Austrija

Razvoj implantologije u dentalnoj medicini predstavlja ogroman napredak jer otvara nove terapijske mogućnosti. Već na samome početku ove priče znalo se da sistemske bolesti mogu utjecati na ishod liječenja (Herbsman 1966.). Također je odavno poznato da dijabetes može uzrokovati poremećaje u cijeljenju rana u oralnoj kirurgiji (Glickman 1967.). Opservacijskim, prospektivnim i retrospektivnim istraživanjima dijabetes je analiziran kao čimbenik rizika (Smith i sur. 1992.). Dugo se dijabetes smatrao relativnom kontraindikacijom u implantologiji (Michaeli i sur. 2009., Javed i Romanos i sur. 2009.). Sve veći broj publikacija o toj temi s različito koncipiranim istraživanjima polako stvara potpuniju sliku o tome koji dodatni čimbenici mogu utjecati na rizik (Chranovic i sur. 2014.). Cilj ovog rada je analizirati utjecaj dijabetesa na kost s osobitim naglaskom na implantologiju.

Povećanje prevalencije šećerne bolesti širom svijeta

Prema Svjetskoj zdravstvenoj organizaciji (SZO), prevalencija dijabetesa širom svijeta u stalnom je porastu. Globalno se procjenjuje da je broj odraslih s dijabetesom (tip I i tip II) u 2010. bio 285 milijuna, a do 2030. očekuje se povećanje na 438 milijuna bolesnika (www.who.int).

Već sada znamo da 12 do 15 posto populacije starije od 70 godina boluje od dijabetesa. Ako se uzme u obzir činjenica da je i povećanje prevalencije dijabetesa, kao i povećanje prevalencije parodontnih bolesti povezano s dobi, postaje jasno da je kod takvih pacijenata povećan rizik od gubitka zubi (Oliver i Planonen 1993.). Nameće se pretpostavka da se ponovnim uspostavljanjem žvačne funkcije olakšava unos hrane i time lakše regulira razina glukoze u krvi (Bolriol i sur. 2005.). Ta činjenica naglašava važnost stomatološke rehabilitacije. S obzirom na sve navedeno, postaje jasno zašto se može očekivati porast broja pacijenata s dijabetesom u stomatološkim ordinacijama u idućih nekoliko godina.

Tipovi dijabetesa

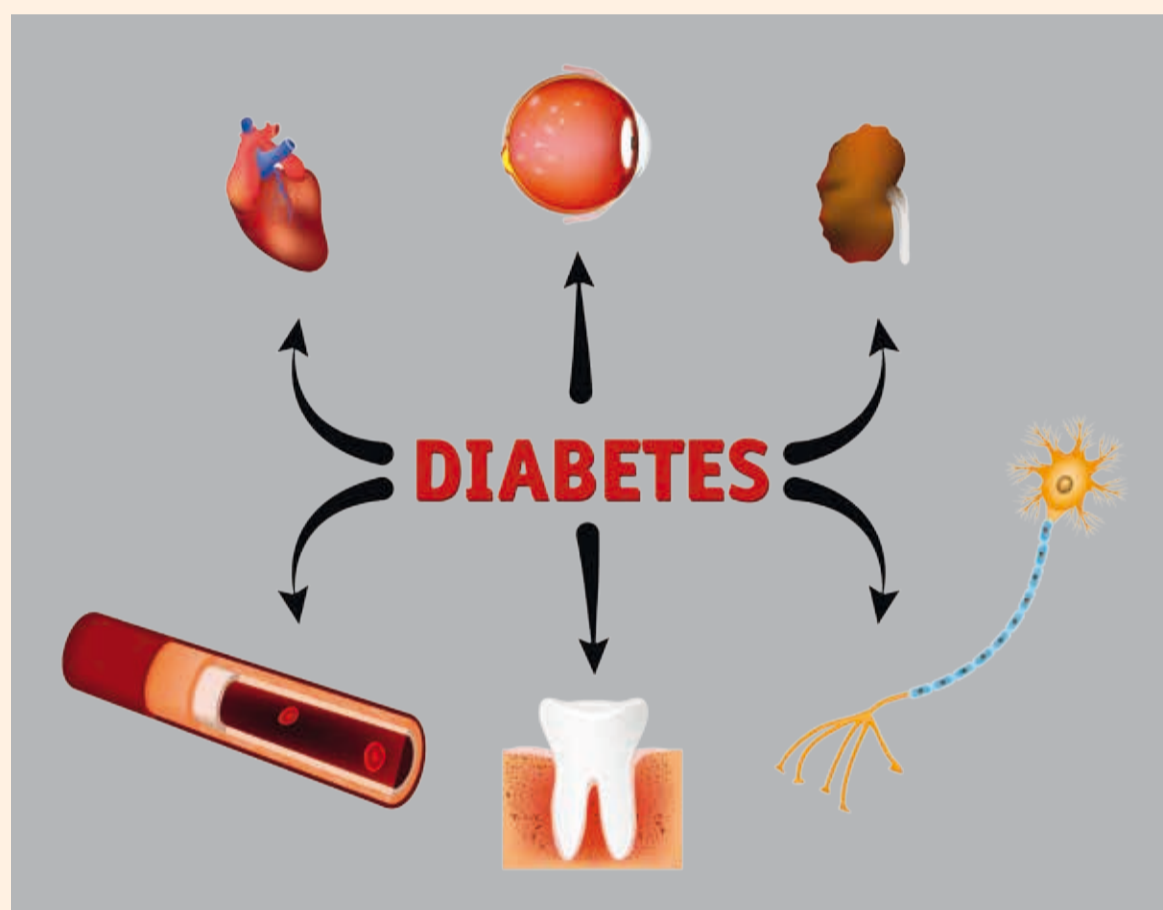
Svim oblicima dijabetesa zajednička je hiperglikemija – tako je dijabetes tipa I obilježen apsolutnim nedostatkom inzulina, dok je dijabetes tipa II povezan s rezistencijom stanica na djelovanje inzulina. Međutim, manje je poznata daljnja podjela dijabetesa na tip III i tip IV.

Tip III obuhvaća sekundarne poremećaje metabolizma šećera različitih uzroka. To uključuje bolesti gušterače, endokrinih organa (npr. Cushingova bolest), uzimanje nekih lijekova i genetske bolesti. Čini 0,1 do jedan posto pacijenata s dijabetesom.

Dijabetes tipa IV je gestacijski ili tzv. trudnički dijabetes.

Dijagnoza dijabetesa

Zbog povišene razine šećera



u krvi biokemijski dolazi do vezanja glukoze na hemoglobin eritrocita koji je u slučaju kratkotrajno povišene razine šećera reverzibilan. Stoga su kratkotrajne vršne vrijednosti šećera u krvi rijetko vidljive na vrijednosti HbA1c-a. U zdravoj populaciji vrijednost HbA1c-a iznosi oko četiri do šest posto. Međutim, ostane li razina glukoze u krvi povišena dulje vrijeme, dolazi do ireverzibilne glikozilacije hemoglobina. Budući da prosječni poluzivot eritrocita, a time i glikoziliranog hemoglobina iznosi 60 dana, vrijednost HbA1c-a odražava prosječnu razinu šećera u krvi u posljednjih šest do deset tjedana. Što je veća razina šećera u krvi, to više glikozilacija napreduje i time se povećava vrijednost HbA1c-a.

U budućnosti se razine šećera u krvi trebaju izražavati kao standard u mmol/mol kao IFCC (International Federation of Clinical Chemistry).

Koliko je važna kontrola, odnosno pridržavanje terapijskih mjera pokazuje činjenica

da postoji jasna veza između pojave mikro- i makrovaskularnih komplikacija i vrijednosti HbA1c-a (Cohen i Horton 2007.). Osim toga, pokazalo se da su dugoročno povećane razine glukoze u krvi u izravnoj vezi s morbiditetom i smrtnošću (Boltri i sur. 2005.). Zato je važno nastojati vrijednosti HbA1c-a držati u normalnim razinama (Rodbard i sur. 2009.).

Patofiziološke razlike između dijabetesa tipa I i tipa II i njihov utjecaj na kost

Osteointegracija dentalnih implantata ovisi o dva osnovna čimbenika – fazi cijeljenja u kojoj dolazi do regeneracije kosti i kasnije dugoročnom održavanju fiziološke razine kosti oko implantata (engl. turnover).

S aspekta fiziologije kosti važno je razlikovati vrste dijabetesa. I apsolutni i relativni nedostatak inzulina, kao i smanjenje reakcije stanica na inzulin imaju različite učinke na metabolizam kosti. In vi-

tro se pokazalo da inzulin ima izravan anabolički učinak na brzinu proliferacije osteoblasta (Hashizume i Yamaguchi 1993.) i sintezu kolagena (Craig i sur. 1989.). Osim toga, inzulin utječe na druge čimbenike rasta, kao što je IGF-I (faktor rasta sličan inzulinu), koji također potiče funkciju osteoblasta. In vivo se pokazalo da inzulin povoljno djeluje na stvaranje kosti (Cornish i sur. 1996.).

Poznato je da pacijenti s dijabetesom tipa II imaju veću gustoću kosti (BMD – mineralna gustoća kosti) od pacijenata s dijabetesom tipa I. Stvaranje i čvrstoća kosti smanjeni su u oba oblika dijabetesa (Liu i sur. 2013.).

Što se tiče rizika od prijeloma, oba oblika dijabetesa imaju značajno veće vrijednosti u usporedbi sa zdravom populacijom (Vestergaard 2007.).

Hiperglikemija – glikozilacija

Brojni čimbenici utječu na fiziologiju kod pacijenata s di-

jabetesom. Međutim, čini se da je jedan od najvažnijih hiperglikemija čiji je utjecaj na cijeli organizam raznolik. Osnovni je patofiziološki mehanizam hiperglikemije povećan oksidacijski stres koji dovodi do značajne promjene genetske ekspresije u vaskularizaciji. Nadalje, dolazi do promjene protuupalnih mehanizama. Tu je i poremećaj mehanizama popravka krvotilnog sustava što uzrokuje ozbiljne komplikacije u mnogim organima i povezan je s povećanim morbiditetom (među ostalim poremećaj zarastanja rana) kod oba tipa dijabetesa (Feng i sur. 2005., Crimi i sur. 2007., Fadini 2006.).

Drugi štetan metabolit uzrokovan hiperglikemijom je AGE. To je kratica za Advanced Glycation Endproducts ili krajnji proizvod metabolizma glukoze koji nastaje stalnim odlaganjem glukoze u proteinskim i masnim spojevima čija se funkcija time mijenja. AGE igra važnu ulogu u nastanku sekundarnih bolesti kod dijabetičara na očima, bubrezima i žilcima. Povećanje razine AGE-a kod dijabetičara odražava se povećanjem njihove razine u jače vaskulariziranim tkivima čime dolazi do promjene endotelne stanice, makrofaga i stanice glatkih mišića.

Povećana pojava AGE-a u kosti dovodi do smanjenja stvaranja koštane mase, a u pretkliničkom istraživanju i do otežanog cijeljenja nakon prijeloma (Santana i sur. 2003.). Čini se da AGE izravno utječe na rast, diferencijaciju i aktivnost osteoblasta preko odgovarajućih receptora RAGE (McCarthy i sur. 2001., Schwartz i sur. 2003.).

U usnoj šupljini AGE igra važnu ulogu jer se pokazalo da odgovarajući receptori (RAGE) imaju ekspresiju u parodontu, a veza AGE–RAGE dodatno potiče razarajući učinak akutne parodontne bolesti (Taylor i sur. 2013.).

Lijekovi za dijabetes i metabolizam kosti

Druga važna činjenica jest da neki dopušteni lijekovi za dijabetes tipa II mogu nepovoljno utjecati na metabolizam kosti. I kod novijih antidijabetičkih pripravaka preporučuje se suzdržan stav kod pacijenata s već povećanim rizikom od prijeloma (Meier i sur. 2015.). Kako uzimanje tih lijekova utječe na implantoprotetsku terapiju, trenutačno nije poznato.

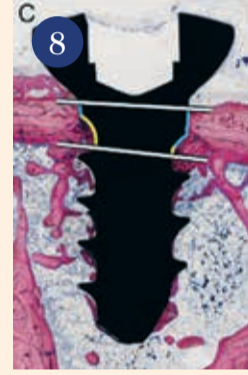
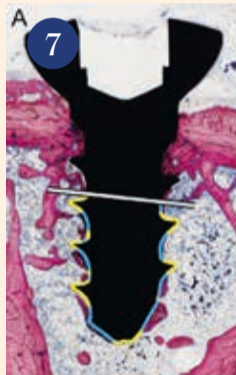
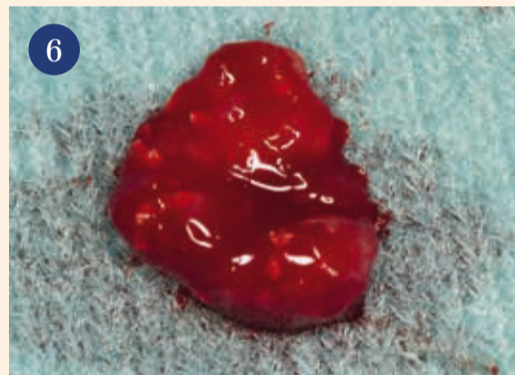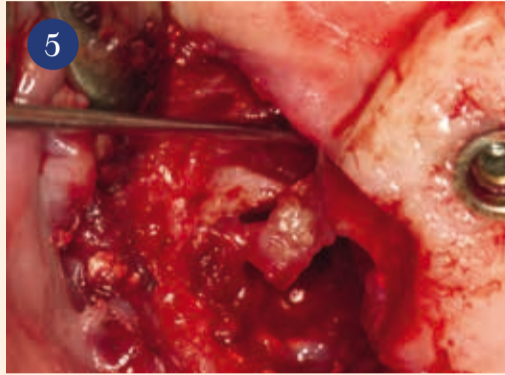
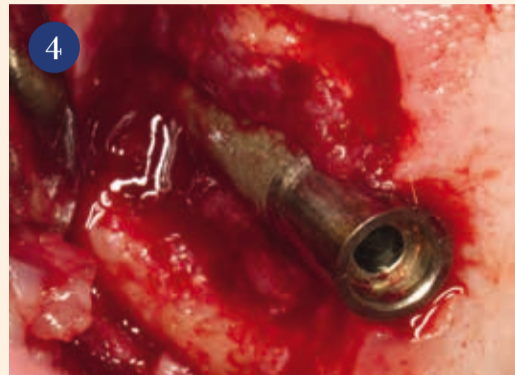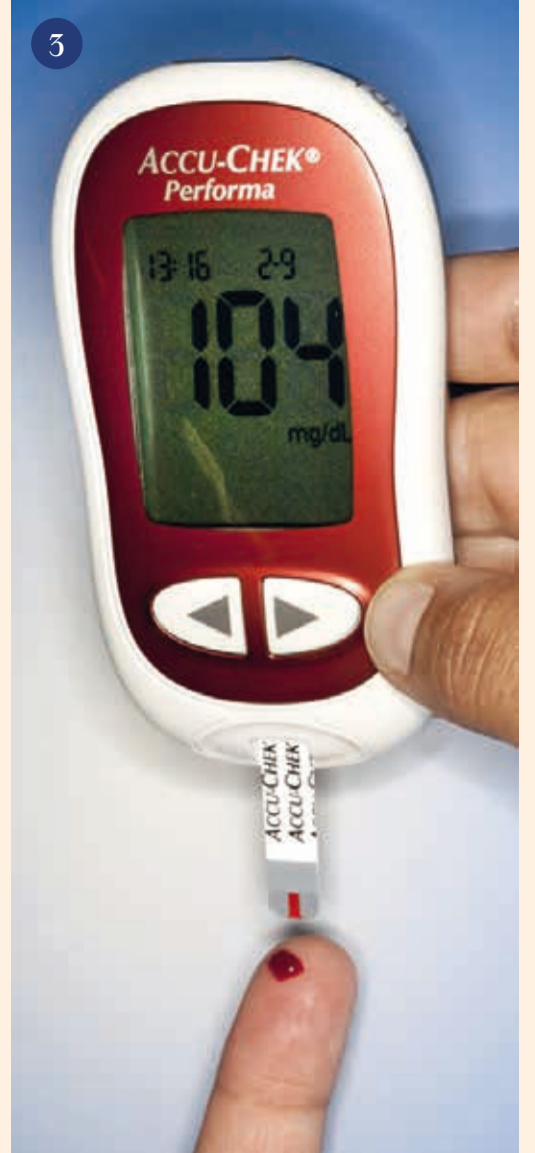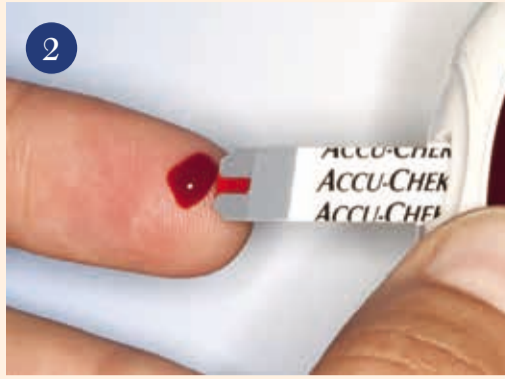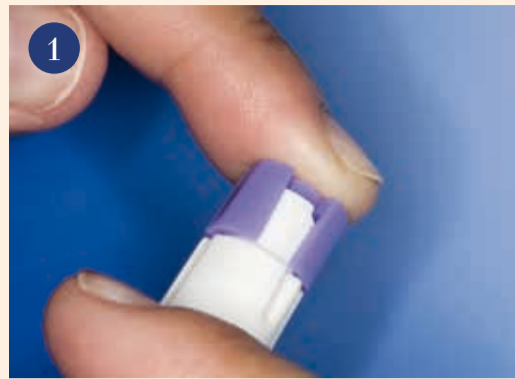Dijabetes u implantologiji

U preglednim radovima o dijabetesu i implantologiji stope gubitaka implantata kreću se između nula i 14,7 posto. Neki autori u preglednim radovima čak navode da je u do 31% pacijenata s dijabetesom došlo do gubitka implantata tijekom razdoblja promatranja (Bornstein i sur. 2008., Oates i sur. 2011.). Dostupni podaci su vrlo heterogeni, a problem mnogih preglednih radova općenito je da zbog ograničenih informacija postoji premalo parametara o mogućoj vezi između dijabetesa i gubitka implantata koji se mogu statistički obraditi (Chranovic i sur. 2014.).

Često nedostaju važne dodatne informacije. Na primjer, često se ne vodi računa o pušenju, lošoj oralnoj higijeni, obučenosti terapeuta, uzimanju lijekova, točnim vrijednostima glukoze u krvi za procjenu rizika od gubitka implantata.

Općenito, većina pretkliničkih istraživanja u implantologiji pokazuje da nekontrolirani dijabetes negativno utječe na regeneraciju kosti i time oseointegraciju implantata (Glössl i sur. 2008.). Ova zapažanja odgovaraju prethodnim istraživanjima koja pokazuju da hiperglikemija negativno utječe na formiranje, pregradnju i mehaničku čvrstoću kosti. Moguće objašnjenje za to je ograničena proliferacija osteoblasta i proizvodnja kolagena (Hashizume & Yamaguchi 1993., Craig i sur. 1989., Liu i sur. 2013.).

U posljednjih nekoliko godina fokus u implantološkim istraživanjima bio je odnos između razine glukoze u krvi i oseointegracije implantata, odnosno njihova "preživljavanja" (Javed & Romanos i sur. 2009.). Pregledni radovi koji uzimaju u obzir čimbenik razine glu-



Slika 1. do 3. Samostalno mjerenje trenutačne razine šećera u krvi: Nakon dezinfekcije vrška prsta, iglom se ubode kako bi se pustila kapljica krvi (slika 1.) - mjerenje trakom za jednokratnu upotrebu (slika 2. i 3.). • **Slika 4. do 6.** Primjer 72-godišnjeg pacijenta s dijabetesom: Stanje nakon dizanja dna maksilarnog sinusa s ugradnje po tri IMZ implantata 1995. Moždani udar uzrokovao je pogoršanje stanja oralne higijene i razine glukoze u krvi. Implantat 25 s dubinama džepova od 9 mm i stupnjem pomičnosti 3. Došlo je do potpunog gubitka periimplantatne kosti (slika 4.). - Implantat je uklonjen, zbog upale su se dijelovi nadomjesnog koštanog materijala korišteni za podizanje dna sinusa također pretvorili u vezivno tkivo (slika 5. i 6.). Postoperativno cijeljenje rane bilo je problematično. Zacijeljivanje je postignuto ciljanom prilagodbom razine glukoze u krvi. (Slike: Kuchler 2011.) • **Slika 7. i 8.** U pretkliničkim histološkim istraživanjima ponovno se pokazuje da kod povišene razine šećera u krvi dolazi do smanjenja kontaktne površine između kosti i implantata. (Izvor: Kuchler i sur. 2011.)

koze u krvi imaju slične stope preživljavanja implantata kod pacijenata s kontroliranim dijabetesom kao kod pacijenata bez dijabetesa (Oates i sur. 2013.).

Značajno istraživanje koje je pokazalo da oseointegracija funkcionira, ali da razina glukoze u krvi može imati značajan utjecaj objavili su Oatesa i sur. 2009. U ovom istraživanju kod svih pacijenata s implantatima razina glukoze u krvi (HbA1c) i stabilnost implantata analizirani su s pomoću frekvencijske rezonancije (Osstell®). Prikupljene vrijednosti jasno su pokazale da je došlo do značajnog smanjenja stabilnosti implantata tijekom faze oseointegracije u slučaju slabo kontrolirane razine glukoze u krvi, međutim, vrijednosti su se oporavile unutar 16 tjedna i dosegnule prosječnu razinu. Unatoč tom vidljivom djelova-

nju hiperglikemije na stabilnost implantata, nije došlo do gubitka implantata ili poremećaja cijeljenja rane. U drugom istraživanju Oatesa i sur. iz 2014. dalje su praćene razine glukoze u krvi u kontekstu stabilnosti implantata i utvrđeno je da nakon šest i dvanaest mjeseci nije bilo razlike u odnosu na kontrolnu skupinu.

Dijabetes – periimplantitis i razina glukoze u krvi

Iz sveobuhvatnih parodontoloških istraživanja poznato je da postoji jasna veza između parodontitisa i dijabetesa (Wilson 1989.). U implantološkim istraživanjima utvrđeno je da dijabetes načelno može dovesti do periimplantatnog mukozitisa i periimplantitisa (Ferreira i sur. 2006.). Prva istraživanja koja su također uključila i razinu glukoze u krvi, došla su do

sličnih zaključaka. Noviji radovi potvrđuju da gubitak kosti oko implantata značajno ovisi o razini glukoze u krvi. Tako se pokazalo da pacijenti s dijabetesom tipa II i slabo kontroliranom razinom glukoze u krvi imaju loše periimplantatne parametre s marginalnim gubitkom kosti (Gomez-Moreno i sur. 2015.).

Zaključak

Na temelju demografskih promjena i povećane prevalencije dijabetesa u budućnosti će porasti broj upravo takvih pacijenata koji zahtijevaju implantoprotetsku terapiju. Istraživanja o patofiziologiji kosti i imunološkog sustava u hiperglikemijskim uvjetima jasno pokazuju da dijabetes ima negativan utjecaj. Podaci o uspješnosti implantoprotetske terapije kod dijabetičara i spoznaje iz pret-

kliničkih istraživanja i dalje su heterogeni. Potrebna su dodatna istraživanja kako bi se razjasnilo koji dodatni čimbenici rizika negativno utječu na implantate kod pacijenata s dijabetesom. Kontrola razine glukoze u krvi čini se jednim od najvažnijih čimbenika za preživljavanje implantata u svakodnevnoj kirurškoj praksi. [□](#)

O autoru



Doc. dr. sc. Ulrike Kuchler
Sveučilišna klinika Bernhard -Gottlieb
Sensengasse 2a
1090 Beč, Austrija

ulrike.kuchler
@meduniwien.ac.at

Tel.: +43 1 40070-4151



Zagrebački
Velesajam

Zagrebački velesajam svim čitateljima časopisa Dental Tribune želi sretnu i uspješnu 2018. godinu!

Može li se periimplantitis izliječiti?

Autori: Frederic Kauffmann, dr. med. dent. i Alexander Müller-Busch, dr. med. dent.

Implantati su se odavno etablirali kao standardni oblik terapije u slučaju bezubosti. I pacijenti i terapeuti cijene mogućnosti koje oni pružaju. Nove površine implantata omogućuju njihovu uporabu i u kompromitiranim situacijama uz kraće razdoblje oseointegracije. Izgleda kao da nema rizika. Stope preživljavanja više od 95 posto uzimaju se zdravo za gotovo. Je li stvarno sve tako jednostavno? Je li implantat uistinu niskorizični terapijski instrument u svakodnevnoj stomatološkoj praksi? Stope preživljavanja nisu sinonim za uspjeh. Istraživanja pokazuju da je do 65 posto slučajeva pogođeno periimplantnim mukozitisom, a 47% periimplantitisom⁵. Rana terapija periimplantnog mukozitisa i sprečavanje periimplantitisa su prioritet.

Dijagnostika

Za dijagnozu periimplantnog mukozitisa i periimplantitisa potrebni su samo parodontna sonda i intraoralna periapikalna rendgenska snimka.

Nakon oseointegracije preporučuje se redovito sondiranje dubine periimplantatnih džepova. Pritom pritisak ne smije prijeći 0,25 N⁸. Strah

nakon čega se može govoriti o periimplantitisu¹⁷. Također su opisani slučajevi kod kojih se uz gubitak kosti i do tri navoja nije smatralo da se radi o periimplantitisu, nego i dalje o periimplantatnom mukozitisu³. Međutim, procesi takve koštane pregradnje uočavaju se samo na rendgenskim snimkama i njihova procjena uvelike

som, nije upalna i nije progresivna.

Prevalencija i čimbenici rizika

Sistematizirani pregledni rad o epidemiologiji periimplantatnih bolesti objavljen je 2015., a bavio se postimplantološkim komplikacijama. Prevalencija periimplantatnog mukozitisa i

gubitak kosti kod implantata s poliranom površinom mnogo manji u usporedbi s hrapavom¹.

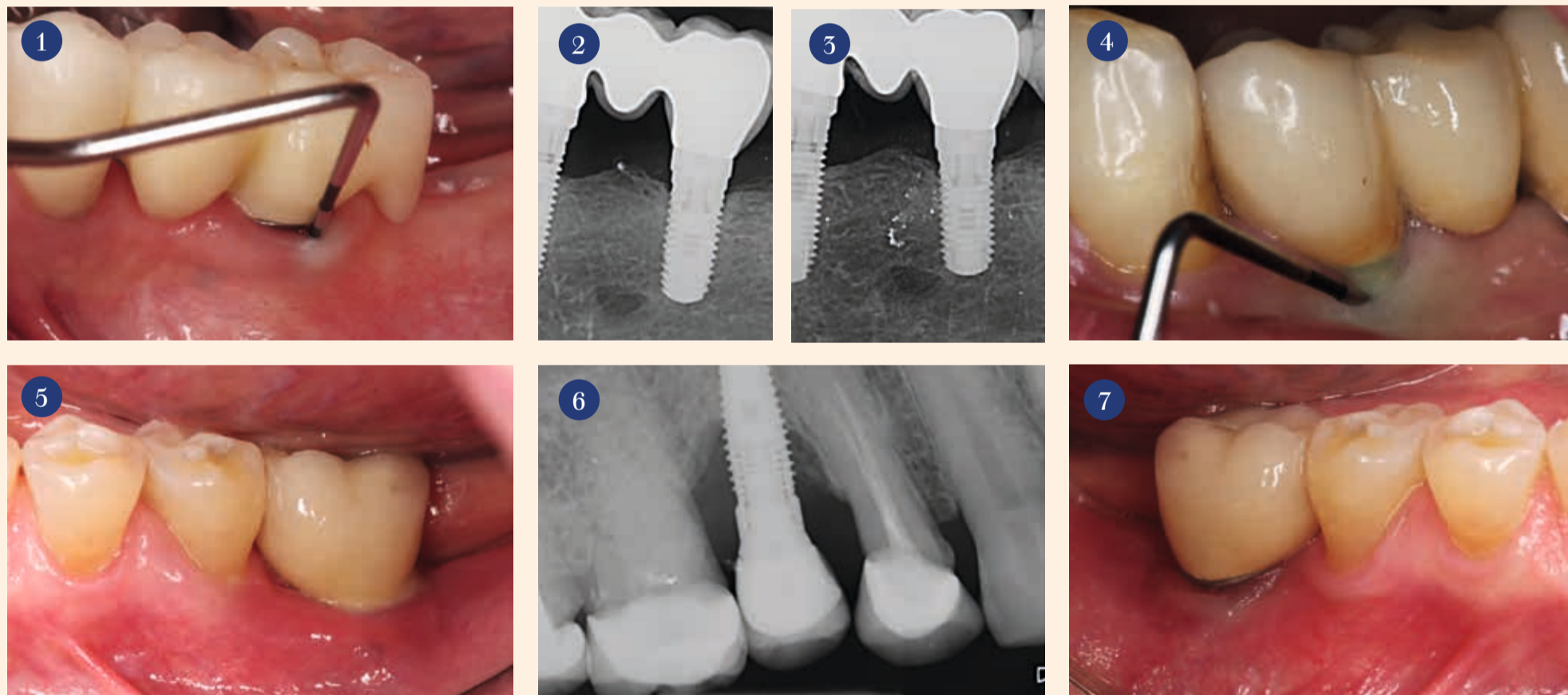
Kao značajnim čimbenikom rizika za pojavu periimplantitisa smatra se pušenje^{12,14}.

O odsutnosti ili prisutnosti keratinizirane sluznice kao dodatnog čimbenika rizika za razvoj periimplantitisa u literaturi se kontroverzno raspravlja. U

cijama koje se ne mogu dobro čistiti češće zahvaćeni periimplantitisom. Osim toga, u sistematiziranom preglednom radu Derksa i Tomasija (2015.)³ opisana je pozitivna korelacija između starosti implanta i prevalencije periimplantitisa.

Parodontitis

Brojna istraživanja uzimaju u



da će se sondiranjem oštetiti površina implantata nije utemeljen, tako da se konvencionalne sonde ne moraju nužno zamijeniti posebnim mjernim sondama²¹. Rano otkrivanje periimplantnog mukozitisa važno je jer on neprimjetno prelazi u periimplantitis, a stadij bolesti nije moguće utvrditi nijednim trenutno dostupnim pomagalom⁶. Osim dubine sondiranja, terapeut može pratiti i krvarenje nakon sondiranja (Bleeding on Probing = BOP), što terapeutu daje uvid u upalno stanje sluznice. Dok pozitivan BOP ukazuje barem na periimplantni mukozitis, gnojni iscjedak znak je periimplantitisa. Za gubitak kosti u literaturi se navode granične vrijednosti između 0,4 mm i 5 mm

Slika 1. Sondiranje dubine džepova oko implantata, u ovom slučaju u standardnom rasponu. • **Slika 2.** Rendgenska snimka na početku kao referentna vrijednost za praćenje. • **Slika 3.** Rendgenska kontrola nakon dvije godine. • **Slika 4.** Gnojni iscjedak nakon sondiranja. • **Slika 5.** Spontano curenje gnoja. • **Slika 6.** Periimplantitis – rendgenski nalaz. • **Slika 7.** Nedostaje keratinizirana sluznica.

ovisi o kvaliteti i perspektivi snimke.

Općenito se preporučuju intraoralne periapikalne snimke pod pravim kutom. Kako bi se bolje mogao procijeniti proces koštane pregradnje preporučuje se uz nalaz dubine sondiranja u vrijeme protetske opskrbe izraditi i rendgensku snimku. Tako je moguće bolje procijeniti eventualnu resorpciju kosti u odnosu na početnu situaciju¹⁶. Ne može se svaki gubitak kosti oko implantata izjednačiti s periimplantitisom. Naime, fiziološka pregradnja kosti također može dovesti do gubitka¹⁷. Ona, u usporedbi s periimplantiti-

periimplantitisa, ovisno o korištenoj definiciji, kretala se od 19 do 65 posto. U metaanalizama prevalencija periimplantatnog mukozitisa procijenjena je na 43% (IP: 32 – 54%), a za periimplantitis 22% (IP: 14 – 30%)³.

Opći čimbenici rizika

Budući da je periimplantitis uzrokovan bakterijskim plakom, osobito je značajna mogućnost nakupljanja plaka na površini implantata. Dokazano je da se na glatkoj površini implantata nakuplja manje biofilma¹. Osim toga, u pretkliničkim istraživanjima pokazalo se da je

jednom radu nije otkrivena poveznica između keratinizirane sluznice i periimplantitisa⁷. Međutim, u drugom istraživanju pronađena je veza između povećanog rizika od mukozitisa, kao i periimplantitisa i prisutnosti keratinizirane sluznice¹⁴. Dodatni utjecaj na periimplantatne bolesti također može imati vrsta protetske suprakonstrukcije, fiksna ili mobilna, i njezin loš dosjed. Ni za jedan od tih čimbenika nema znanstvenih rezultata. Osim toga, raspravlja se o mogućnosti održavanja higijene. Serino i Ström (2009.)²² otkrili su da su implantati sa suprakonstruk-

obzir stanje parodonta tako da je utvrđena potencijalna veza između periimplantatnih bolesti i parodontitisa^{5,7,9}. Marra-kech i sur. 2013.⁹ pokazali su da su pacijenti s aktivnom parodontnom bolesti osjetljiviji na nastanak periimplantitisa.

U istraživanjima Koldslanda i sur. 2011.⁷ te Ferreire i sur. 2006.⁵ također je utvrđena pozitivna korelacija između parodontne bolesti i periimplantitisa. Pacijenti s parodontitisom imaju statistički značajno veći rizik od periimplantatnih bolesti¹³.

U presječnom istraživanju Mir-Marija i sur. iz 2012. ana-

lizirana je prevalencija periimplantatnih bolesti u skupini bolesnika integriranih u parodontološki program praćenja. Svi ispitanici potjecali su iz iste privatne stomatološke ordinacije. Nakon završetka istraživanja utvrđeno je da je prevalencija periimplantitisa kod pacijenata uključenih u program praćenja iznosila 12 do 22 posto. Periimplantatni mukozitis bio je prisutan u 40 posto slučajeva. Te su vrijednosti slične rezultatima dobivenim na pacijentima jedne sveučilišne klinike¹⁰.

Terapija

Iako terapija periimplantatnog mukozitisa ne dovodi u svim slučajevima do potpunog izlječenja⁴, za pacijenta je bolja i financijski povoljnija, pri čemu rezultate treba kontrolirati u kratkim intervalima od

nemaju dodatne koristi, u nekirurškoj terapiji periimplantitisa trebalo bi ih primijeniti. Pored preporuke da se provodi pjeskarenje glicinskim prahom, primjena Er:YAG lasera također donosi prednosti u pogledu terapijskog uspjeha. Lokalni antibiotici (doksiciklin) i klorheksidinski uložci također se mogu koristiti kao pomoćna sredstva²⁰. Čak i ako se već razvio periimplantitis, treba težiti smanjenju čimbenika rizika (neadekvatna protetska suprastrukcija, pušenje). Ako je već došlo do resorpcije kosti veće od 7 mm, zaustavljanje progresije (stabilan rezultat za razdoblje dulje od šest mjeseci) samo nekirurškom terapijom nije vjerojatno^{2,11,19}. U ovim slučajevima prednost treba dati ranoj kirurškoj terapiji. Nijedan od istraženih kirurških

ne može se govoriti o nekontroliranom valu periimplantitisa te se na sreću crna predviđanja iz proteklih godina nisu obistinila. Kako bi se stvorila jasnija situacija za kliničare te im se ponudili bolji protokoli za terapiju periimplantatnog mukozitisa i periimplantitisa, potrebna su dodatna istraživanja. Isto tako, mora porasti razumijevanje o implantatima i povezanim upalama tkiva koja ih okružuju. Implantacija se smatra jednostavnim i sigurnim načinom nadoknade zubi fiksnim nadomjescima. To je istina, samo što trebaju biti usklađene sve okolnosti kako bi se naknadne intervencije svele na minimum. Implantati su u usporedbi s drugim metodama liječenja relativno mlada disciplina u dentalnoj medicini. Materijali koji se koriste, tek-


kosti. Upala zahvaća sluznicu koja graniči s implantatom, dok je kod periimplantitisa upala povezana s gubitkom kosti. Kao etiološki čimbenik navodi se plak. Slično kao i kod gingivitisa koji predstavlja upalu marginalne gingive, plak uzrokuje i mukozitis. Smatra se da neki, iako ne svi, oblici mukozitisa prelaze u periimplantitis.

Dijagnostika se obavlja s pomoću parodontne sonde i na temelju rendgenske snimke. Preporučuje se redovita provjera periimplantatne dubine sondiranja nakon završetka oseintegracije. Pritom se ne smije prekoračiti pritisak od 0,25 N. Osim toga treba provjeravati parametar krvarenja nakon sondiranja (BOP).

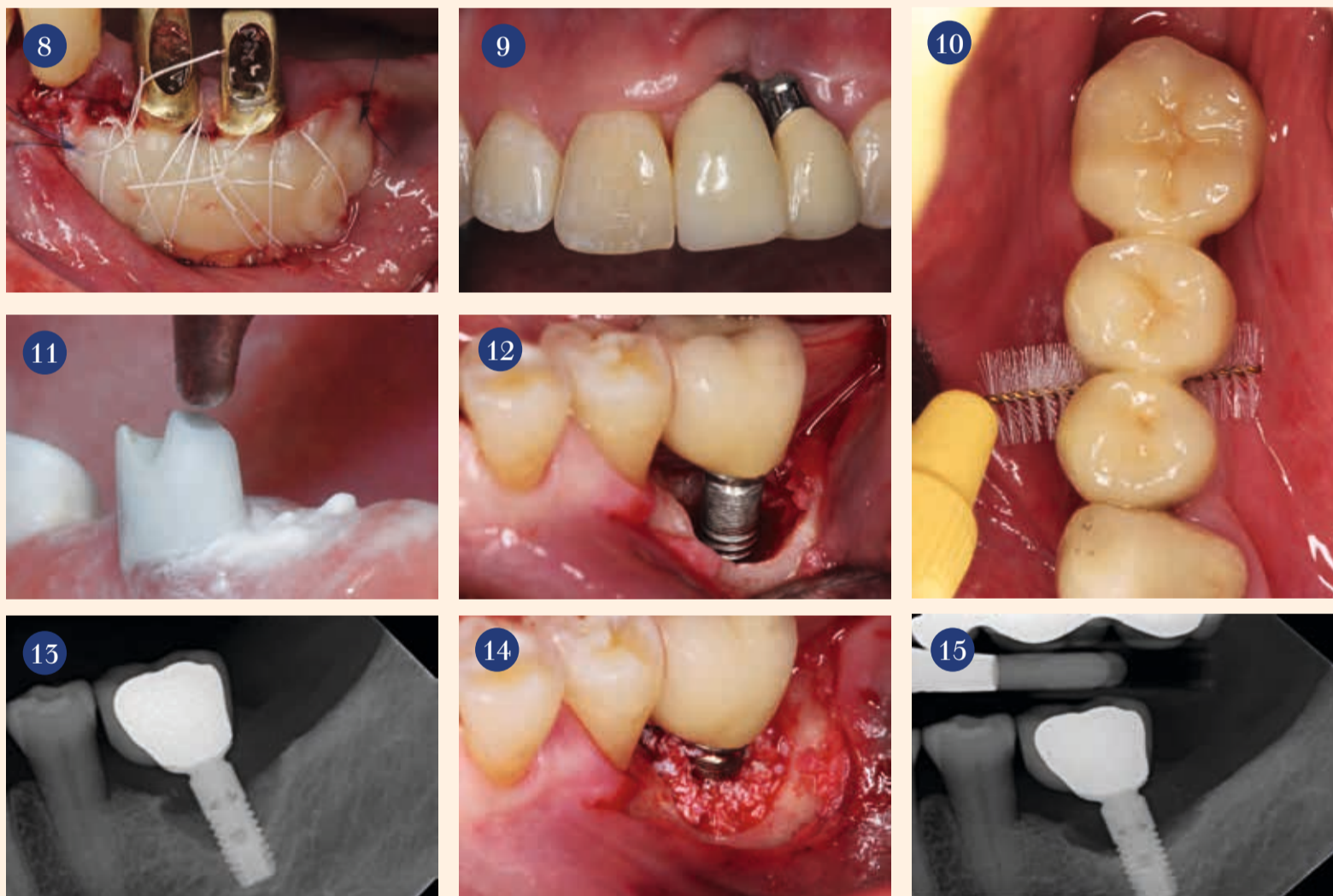
Prevalencija periimplantatnog mukozitisa i periimplantitisa u istraživanjima, ovisno

implantatni mukozitis i 22% za periimplantitis. Dokazano je da se na glatkim površinama implantata nakuplja manje plaka. U sistematiziranom preglednom radu utvrđena je jasna veza između pušenja i upale periimplantatnih tkiva. Koliko odsutnost keratinizirane sluznice utječe na rizik od pojave periimplantatnih bolesti nije razjašnjeno. Postoje istraživanja koja negiraju vezu između parodontitisa i periimplantitisa, kao i istraživanja koja potvrđuju statistički značajnu povezanost tih dviju bolesti. Preporučuje se pacijente s parodontitisom upozoriti na mogući povećani rizik od periimplantatnih bolesti.

Rano prepoznavanje i terapija periimplantatnog mukozitisa najvažniji su u prevenciji periimplantitisa. Preporučena terapija periimplantatnog mukozitisa ograničena je na redovito, sustavno i profesionalno uklanjanje plaka i poboljšanje oralne higijene kod kuće. Dok adjuvantne mjere nisu imale dodatnu korist u liječenju periimplantatnog mukozitisa, svakako se preporučuju u nekirurškoj terapiji periimplantitisa. Osim preporuke da se provodi pjeskarenje glicinskim prahom, Er:YAG laser ili lokalna primjena antibiotika (doksiciklin) i klorheksidinskih uložaka ima određenih prednosti u pogledu terapijskog uspjeha. Ako koštana destrukcija iznosi više od sedam milimetara, zaustavljanje napredovanja (stabilni rezultat više od šest mjeseci) nekirurškom terapijom nije vjerojatno. U tim slučajevima prednost treba dati ranoj kirurškoj terapiji. Neovisno o primijenjenoj kirurškoj metodi, suglasnost vlada oko toga da se u potpunosti mora odstraniti granulacijsko tkivo i očistiti površina implantata.

U budućnosti su potrebna dodatna istraživanja usmjerena na smanjenje prevalencije periimplantitisa, otkrivanje čimbenika rizika za njezin nastanak i razvoj novih terapijskih pristupa. 

Napomena urednice:
Popis literature dostupan je na upit



Slika 8. Optimizacija mekog tkiva slobodnim transplantatom sluznice. • **Slika 9.** Vestibularni prikaz. • **Slika 10.** Pacijent mora moći samostalno uklanjati plak. • **Slika 11.** Pjeskarenje. • **Slika 12.** Kirurški prikaz periimplantatnog defekta. • **Slika 13.** Rendgenski prikaz periimplantatnog defekta. • **Slika 14.** Periimplantatni defekt ispunjen nadomjesnim koštanom materijalom. • **Slika 15.** Neuspjeh nakon 15 mjeseci – došlo je do napredovanja defekta.

po tri mjeseca. Preporučena terapija ograničena je na redovito, sustavno i profesionalno uklanjanje plaka⁴ i poboljšanje oralne higijene kod kuće¹⁵. Pomoćna sredstva poput otopina za ispiranje, balzama s raznim sastojcima, antibiotika ili lasera nemaju dodatne koristi u liječenju periimplantatnog mukozitisa^{18,20}. Po mogućnosti trebalo bi prestati pušiti. Svakako je važno provjeriti i prema potrebi korigirati dosjed protetske suprastrukcije. Terapija periimplantitisa dijeli se na (1) nekiruršku i (2) kiruršku.

Dok kod periimplantatnog mukozitisa pomoćne mjere

terapijskih postupaka nije bolji u izravnoj usporedbi. Jedino se svi slažu oko toga da se granulacijsko tkivo treba potpuno ukloniti i čišćenje površine implantata ima ključnu ulogu.

Defekti koji zaostanu nakon čišćenja mogu se ispuniti nadomjesnim koštanom materijalom. Međutim, recesije su vrlo vjerojatne²⁰.

Pogled u budućnost

Istraživanja proteklih godina jasno pokazuju koliko se različito gleda na temu periimplantatnog mukozitisa i periimplantitisa i koliko su različite definicije. Međutim,

stura površine, vrsta implantata (jednodijelni, višedijelni), veza s implantatnom nadogradnjom, način pričvršćivanja nadomjeska (cementiranje ili vijak), protetska suprastruktura, pacijent (pušenje, dijabetes, oralna higijena itd.) i posljednje, ali ne najmanje važno, terapeut utječu na rizik od periimplantitisa. Vrijeme će pokazati hoće li noviji implantati izrađeni od keramike ili liječenje periimplantatnih upala probioticima smanjiti rizik.

Zaključak

Periimplantatni mukozitis definira se kao upala bez gubitka

o korištenim definicijama, doseže vrijednosti od 19 do 65 posto. U metaanalizama navodi se vrijednost od 43% za peri-

O autorima



Frederic Kauffmann, dr. med. dent.
Stomatološka klinika Würzburg

Odjel za parodontologiju
Pleicherwall 2
97070 Würzburg, Njemačka
kauffmann_f@ukw.de



Alexander Müller-Busch, dr. med. dent.
BAG Dres. Müller-Busch,
Wildenhof, Drechsler
Hofmillerstraße 21

85055 Ingolstadt, Njemačka
a.mueller-busch@web.de



Zašto treba stati na kraj agresivnim preparacijama zuba za ljuskice?

Autor: Dr. Tif Qureshi, BDS

„Dr Tif Qureshi argues the case for co-treatment of patients by the cosmetic dentist and the orthodontist“

Iskrivljeni zubi... S njima se susreću stomatolozi koji se bave estetskom i restaurativnom stomatologijom. Naši pacijenti žele brze i dramatične rezultate. Kada se susrećemo s okrnjenim, istrošenim zubima i zubima s prethodnim restauracijama, to ne smatramo problemom. Keramičke restauracije su namijenjene takvim slučajevima. Ali zubi su zbijeni. Zapravo, jedino što ne valja su zbijenost i diskoloracije. Koje su mogućnosti terapije takvih pacijenata?

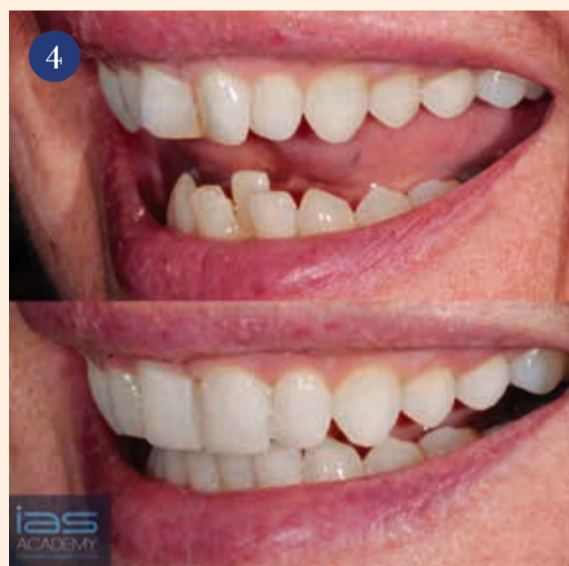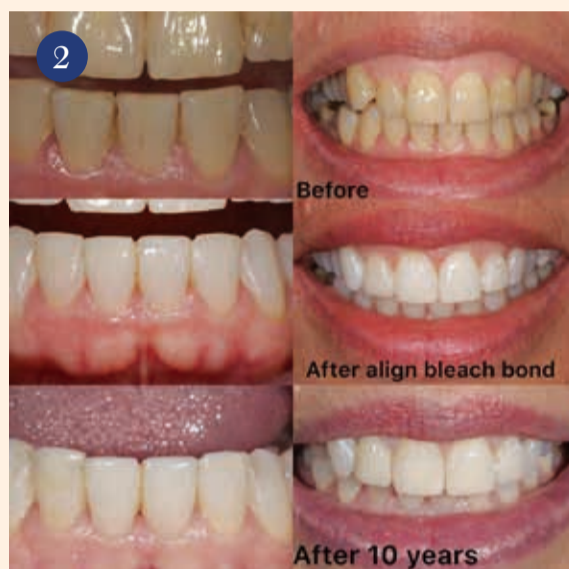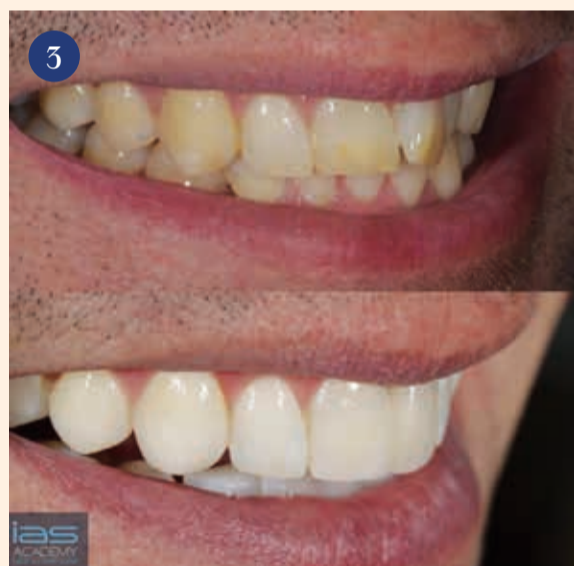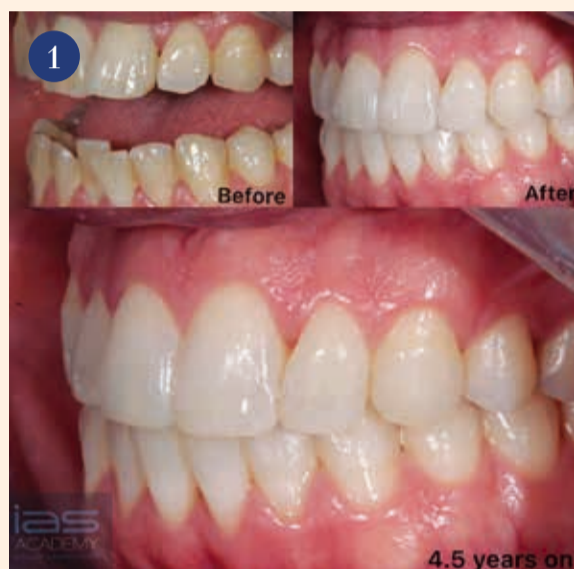Mnogi stomatolozi u Ujedinjenom Kraljevstvu polaze američke tečajeve o ljuskicama pa stoga i misle da su keramičke ljuskice najbolje rješenje. Bit ćete naučeni kako ukloniti svaku prepreku kako bi stvar priveli kraju i shvatiti ćete da sama pacijentova odluka za prihvaćanjem odabrane terapije ponekad postane i emocionalna odluka. Brzi i dramatični „makeoveri“ stvaraju sliku estetske stomatologije kao iznimno privlačne pacijentima upravo zbog brzo izvedivih rješenja.

Kao rezultat toga, žrtvuju se velike količine zubnog tkiva kako bi se stvorili lijepi i ispravni profili. Većina takvih zahvata se radi kao reklama „minimum-prep“ dizajna.

Takvo nešto nije moguće kod zbijenih zubi. Preparacije nisu kategorički minimalne te bi trebali biti iskreni kako prema svojim pacijentima tako i prema samima sebi. To podrazumijeva da pacijentima pokažemo slike agresivnih preparacija gdje su one stvarno nužne, ali isto tako damo na znanje sve moguće alternativne mogućnosti terapije.

Brza ortodoncija

Ljuskice nisu loše rješenje. Zapravo, ako su postavljene pravilno



one mogu biti najbolje rješenje koje ćete koristiti u svojoj praksi. Caklina će se s vremenom morati obnoviti pošto starenje gotovo uvijek donosi erozije, diskoloracije i diferencijalno trošenje. Ljuskice postavljene aditivnom „mock-up“ tehnikom su visoko učinkovite i „minimalne“ u situacijama u kojima treba izravnati zube, kako tvrde mnogi britanski kliničari.

Nedavni trend „brze ortodoncije“, izraz koji su osmislili ame-

rički estetski stomatolozi, mora dati odgovore na mnoga pitanja. Taj naziv zapravo znači da se zubi „trenutno“ izravnavaju stavljanjem ljuskica. Neki put je to jedini način terapije. Često se pacijentima nudila na izbor klasična ortodonska terapija koju bi naravno tek nekoć prihvatila. Godinama se takvim slučajevima pristupalo s opsežnim preparacijama u dentin te su bili česti i endodontski zahvati, no na sve to se gledalo kao na pri-

hvatljivu kolateralnu štetu u cilju postizanja ljepote.

Svi smo imali mogućnosti gledati „makeovere“ na televiziji i u usporedbi s odlaskom „pod nož“ u oblikovanju tijela, preparacija za ljuskice se tada činila relativno minimalnom.

To je tada bilo tako, no sviđalo se to Vama ili ne, stvari su se promijenile. Pitanje je koliko stomatologa još danas koriste ljuskice kao terapiju za izravnavanje zbijenih

zubi ili govore svojim pacijentima kako im je jedina opcija klasična ortodonska terapija.

Inman Aligner je prisutan u vijestima, časopisima i na internetu te pacijenti znaju da postoji. Neće proći puno vremena kada će pacijenti shvatiti da su zube koje su izravnali izrazito skupim ljuskicama, mogli tretirati neagresivno, samo uz upotrebu jednostavne mobilne naprave i za manje od 12 tjedana. Treba uzeti u obzir da bi takav pacijent mogao podići tužbu protiv stomatologa koji mu je postavio ljuskice ma koliko god one bile lijepe bez da mu je prije toga objasnio ostale mogućnosti terapije.

Izravnavanje zubi nije ograničeno samo na Inman Aligner. Može se izvršiti s klasičnim ili lingvalnim fiksnim bravicama i sistemom prozirnih alignera kao što su Invisalign ili Clearstep.

Bez obzira što željeni cilj nije savršeni ortodonski rezultat, ishod terapije može često biti brži nego što mislite da će biti. Možda bi se estetski stomatolozi trebali više konzultirati s ortodontima umjesto da samouvjerenom rješavaju probleme izravnavanja zubi.

Mnogi estetski stomatolozi u svojoj praksi nemaju suradnog specijalista ortodoncije.

Vrijeme je da se progovori i nema isprike za neznanje. Pitanje upućeno estetskim stomatolozima glasi: Kada bi vi bili pacijent, biste li izravnali svoje zube preparacijom za ljuskice ili biste radije koristili mobilnu napravu koju bi nosili 12 tjedana ili manje?

Odgovor je jasan i poprilično je nepravedno i potencijalno rizično ne upitati pacijenta isto. Upotrebom Inman Alignera smanjio se

Dragi prijatelji i poslovni partneri!

HVALA VAM NA USPJEŠNOJ SURADNJI I POVJERENJU KOJE STE NAM UKAZALI TIJEKOM PROTEKLE GODINE. ŽELIMO VAM OBILJE POSLOVNOG USPJEHA, ZDRAVLJA, SREĆE I OSTVARENIH SNOVA U NOVOJ 2018 GODINI!

 INTERDENT®



broj pacijenata koji traže ljuskice. Pacijenti koji su nekad htjeli samo ljuskice kako bi riješili zbijenost i diskoloraciju zubi, sada imaju na izbor Inman Aligner, sa ili bez ljuskica poslije.

Rijetko se pacijenti odlučuju za ljuskice kada shvate koliko je preparacije za njih potrebno (prikazom „prep“ modela i okluzalnih snimki pacijenta). Mnogi pacijenti prihvaćaju činjenicu da se zubi prvo izravnavaju i da će se možda izbjeći ikakva preparacija nakon terapije.

Kada se planira slučaj i pacijentu objašnjavaju sve opcije, nužno je objasniti koliko će preparacije zuba biti potrebno.

Slike broj 1 i 2 prikazuje zube nakon 10 tjedana terapije Inman Alignerom.

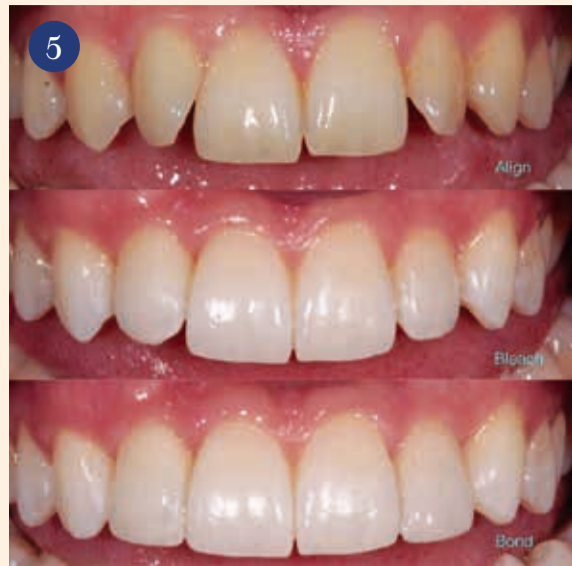Slučaj broj 1

Pacijent u ranim tridesetima htio je lijepi osmijeh. Zbog nepravilnog trošenja i zbijenosti gornjih zubi, njegovi centralni incizivi su se jako isticali (proklinacija) te su bili mezijalno rotirani. Parafunkcije su tijekom godina uzrokovale opsežno trošenje mezijalnih rubova centralnih inciziva. Distalni dijelovi centralnih inciziva su bili u protruziji od oko 3 mm s obzirom na lateralne incizive. Osnova bi bila postavljanje ljuskica na istrošene lateralne incizive, kanine i prve premolare pošto su ti zubi bili također van luka, što znači da bi se mogli nadograditi uz minimalnu preparaciju. Međutim, dva gornja centralna inciziva bi zahtijevala agresivnu preparaciju na istaknutim distalnim dijelovima jer u suprotnom ljuskice ne bi imale zadovoljavajući estetski učinak. Pacijent je odbio ikakvu ortodontsku terapiju jer nije htio dugo čekati kako bi se zubi izravnavali i potrošiti više novaca pošto je već znao da će trebati ljuskice. Pacijent je također bio pripremljen i upućen na eventualnu endodontsku terapiju na centralnim incizivima. Obje preparacije su sezale duboko u dentin i bile bi blizu ekspanzije pulpe no na sreću do toga nije došlo. Privremeni rad je bio stavljen kako bi se dobio uvid u ishod terapije. Koristeći Dahlov princip pristupilo se otvaranju zagriža na zadnjim zubima. To je pomoglo u uspostavljanju prednjeg vođenja i vođenja očnjakom. Konačno, pacijent je dobio 8 keramičkih ljuskica te je bio presretan s rezultatom.

Gledajući takav slučaj sada, stomatolozi bi bili sretni s takvim ishodom terapije. Međutim, mnogi ne bi pristupili preparaciji gornjih centralnih inciziva na takav način bez da se isti prvo pokušaju izravnavati Inman Aligner-om. Očekivalo bi se izravnavanje zubi u manje od 10 tjedana i to se ne smatra pretjeranim, pogotovo kada je pacijent već spreman žrtvovati vitalitet zuba.

Slučaj broj 2

Pacijentica je htjela potpuni „makeover“ osmijeha- bjelje, ravnije zube. Kod pacijentice je bio slučaj



ortodontskog relapsa i isključila je mogućnost ortodontske terapije pošto je prethodnu smatrala neuspješnom (ortodontska terapija nije uspjela jer pacijentica nije dobila dugotrajnu retenciju poslije terapije).

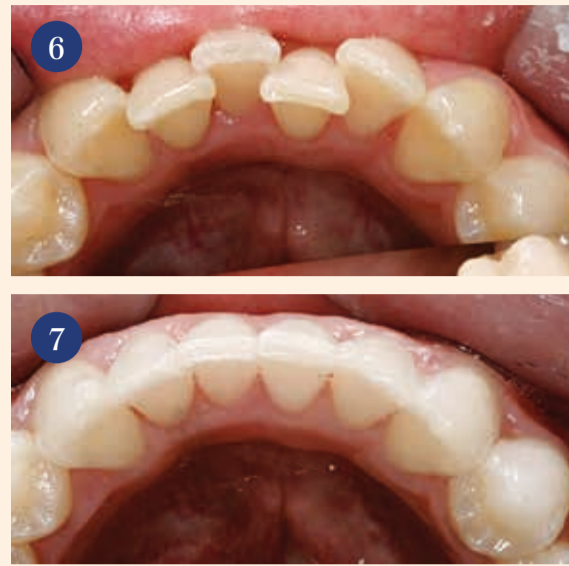
Pacijentica je shvatila da će centralni gornji inciziv zahtijevati opsežnu preparaciju te da je endodontski zahvat neizbježan te je isto i učinjeno. Preparacije na ostalim incizivima su također bile vrlo agresivne i duboko u dentinu kako bi se osiguralo dosta mjesta za keramički materijal. Pacijentici su prvo postavljene privremene ljuskice te nakon toga 8 keramičkih ljuskica. Pacijentica je bila sretna s ishodom terapije. Gledajući ovaj slučaj, moglo se inzistirati na terapiji Inman Alignerom pošto bi ovakav slučaj trajao oko 12 tjedana i agresivne preparacije bi na kraju postale apsolutno nepotrebne i neetične. Također, umjesto ljuskica, moglo se pristupiti izbjeljivanju i restauraciji zuba, no i to bi ovisilo o izboru pacijenta. Pokazalo se da su pacijenti toliko oduševljeni kada vide kojom brzinom se njihovi zubi izravnavaju te da ljuskice nisu ni potrebne niti odmah dolaze u obzir.

Slučaj broj 3

Pacijent je imao izraženu istrošenost zubi kao posljedicu bruksizma. Terapija njegovog slučaja je podrazumijevala kompletnu oralnu rehabilitaciju. Njegov donji centralni inciziv je bio jako prokliniran i kako bi se taj zub doveo u pravilni zubni niz, bila bi potrebna opsežna preparacija i vrlo vjerojatno endodontski zahvat. Umjesto toga, koristio se Inman Aligner kako bi zub povukao pravilno u zubni luk. Zub se ispravno pozicionirao upotrebom samo jedne naprave tijekom 8 tjedana, te su bile potrebne samo 2 posjete u kojima je napravljen IPR (interproximal reduction – interproksimalna redukcija cakline) s manje od 0,5 mm po kontaktu od distalne plohe jednog do distalne plohe drugog očnjaka. Endodontcija nije bila potrebna i zub se nadgradio restauracijom kompozitom bez preparacije.

Slučaj broj 4


Pacijentici je jako smetao njezin osmijeh te je htjela „makeover“ s ljuskicama. Nije joj se sviđao oblik ni boja zubi, posebice stare velike ljuskice/krunice na centralnim incizivima koji su bili proklinirani.



Zaključak

Nadamo se da će se ovaj novi pristup proširiti daleko. Bolji je za naše pacijente, bolji za nas stomatologe i odličan za našu reputaciju.

Potencijal Inman Alignera je prepoznat u Ujedinjenom Kraljevstvu i širem dijelu Europe, dok američki estetski stomatolozi to još nisu shvatili.

Ovakav način poravnavanja zubi prije restauracije i mogućeg izbjegavanja ikakvih restauracija predstavlja užitek u estetskoj stomatologiji već duži niz godina. 

Tekst prevela u duhu hrvatskog jezika: Silvija Vučković, DMD.

O autoru



Dr. Tif Qureshi, BDS

„Tif Qureshi changed the face of cosmetic and aesthetic dentistry in the UK, many parts of Europe and around the world.“

Certifikacijski tečaj ClearSmile Inman Aligner i ClearSmile Aligner Light

ClearSmile
INMAN ALIGNER

ClearSmile
ALIGNER LIGHT

REZERVIRAJTE SVOJE MJESTO NA 2-DNEVNOM TEČAJU JOŠ DANAS

Prijavite se na interdent@interdent.hr
ili nazovite: +385 91 123 1977

DATUM: 02.02-03.02.2018

PREDAVAČ I VODITELJ TEČAJA: dr. Tif Qureshi, UK

Interdent d.o.o autorizirani laboratorij ClearSmile, Celje

Kako ClearSmile Inman Aligner i ClearSmile Aligner Light mogu doprinijeti vama i vašoj praksi:

- Postizanje odličnih rezultata korištenjem dviju naprava - Inman Aligner ili ClearSmile Light Aligner, ovisno o indikaciji
- Izvršno za za ABB slučajeve
- Trajanje terapije: 6-16 tjedana
- Visok stupanj prihvaćanja i otvaranje novog tržišta pacijenata
- Visoko profitabilno, moralno i bez stresa
- Pacijenti vole mobilnost zbog boljeg stila života
- Sigurno, estetsko, progresivno stvaranje prostora
- Kompletna kontrola prednje okluzije
- 3D digitalno planiranje krajnjeg rezultata
- Idealno za poravnavanje zbijenih, protrudiranih ili retrudiranih prednjih zubi



Interdent d.o.o Sveta Nedelja
Address: Vinogradski odvodjak 2d, 10431 Sveta Nedelja
Phone: +385 (0)91 123 1977
Email: interdent@interdent.hr

Interdent d.o.o autorizirani Laboratorij ClearSmile
Address: Opekariška cesta 26, 3000 Celje
Phone: +386 3 425 62 43 Mobile Phone: +386 41 311 799
Email: cadcam@interdent.cc

ias
ACADEMY
Intelligent Alignment Systems

EDUKACIJSKI CENTAR
INTERDENT

INMAN
aligner
CERTIFIED USER