



DENTAL TRIBUNE

The World's Dental Newspaper | Greek Edition



ΕΛΛΑΔΑ, ΑΥΓΟΥΣΤΟΣ-ΣΕΠΤΕΜΒΡΙΟΣ-ΟΚΤΩΒΡΙΟΣ 2017

www.dental-tribune.gr

Συνδεθείτε
τώρα.

ΤΟΜΟΣ 13, ΤΕΥΧΟΣ 63

ORTHO TRIBUNE

The World's Orthodontic Newspaper | Greek Edition | Τόμος 5_Τεύχος 4

➔ σελίδα 21 - 25

Χαιρετισμός του κ. Αθ. Κατσίκη, προέδρου της Ε.Ο.Ο. (37ο Πανελλήνιο Οδοντιατρικό Συνέδριο)

Βρισκόμαστε στις παραμονές του 37ου Πανελληνίου Οδοντιατρικού Συνεδρίου και όλα δείχνουν ότι είμαστε έτοιμοι.

Οι προετοιμασίες έχουν ολοκληρωθεί και είμαστε έτοιμοι να κάνουμε πράξη όσα έχουμε σχεδιάσει το χρονικό διάστημα που μεσολάβησε από το 36ο

Π.Ο.Σ. Όπως αναφέρουν στα μηνύματά τους ο Πρόεδρος της Οργανωτικής Επιτροπής Καθηγητής κ. Λάμπρος Ζουλούμης, κα-



➔ σελίδα 2

Διεθνής διάκριση για την Οδοντιατρική Σχολή του ΕΚΠΑ

Συνέντευξη με τον Πρόεδρο της Οδοντιατρικής Σχολής του ΕΚΠΑ Καθηγητή κ. Γ. Ηλιάδη

Ποια είναι η διάκριση και πόσο σημαντική είναι για τη Σχολή σας; Τι σημαίνει για εσάς, ειδικά αυτήν την περίοδο;

Η Σχολή μας κατετάγη στις 100 καλύτερες του κόσμου σύμφωνα με το σύστημα Academic Ranking of World Universities 2017, γνωστότερο ως «λίστα της Σαγκάης», που θεωρείται ως το πλέον αντικειμενικό σύστημα

αξιολόγησης της ερευνητικής δραστηριότητας των ακαδημαϊκών ιδρυμάτων. Αξιολογήθηκαν περίπου 4000 ακαδημαϊκά ιδρύματα με βάση 5 επιστημονικές και 52 θεματικές κατηγορίες αναλόγως του αντικειμένου τους. Αναλυτικά στοιχεία για τα κριτήρια και τις διακρίσεις του ΕΚΠΑ έχουν δοθεί ήδη σε λεπτομερή ανακοίνωση προς τα ΜΜΕ του Πρύτα-

➔ σελίδα 26

Συνέντευξη με τον Πρόεδρο της Οργ/κής Επιτροπής του 37ου Πανελληνίου Οδ/κού Συνεδρίου Καθ. κ. Ζουλούμη Λ.

Κύριε Ζουλούμη,

Κατ' αρχήν σας συγχαίρουμε για την ανάληψη της ευθύνης διαχείρισης της επιστημονικής παραμέτρου του συνεδρίου. Έχετε επιλέξει τον τίτλο του συνεδρίου και ποια είναι τα βασικά χαρακτηριστικά του φετινού 37ου ΠΟΣ;



Απ: Καταρχάς σας ευχαριστώ θερμά για την πρόσκλησή σας για συ-

➔ σελίδα 34



the smart casual dentistry symposium

Η Ariston Dental, Πλατινένιος Χορηγός του Smart Casual Dentistry Symposium, σας προσκαλεί στο περίπτερό της καθώς και στην ομιλία και το θεωρητικό & πρακτικό σεμινάριο που διοργανώνει στις 15 Οκτωβρίου 2017.

1

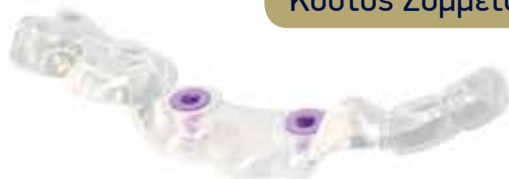ΘΕΩΡΗΤΙΚΟ & ΠΡΑΚΤΙΚΟ ΣΕΜΙΝΑΡΙΟ
Κυριακή 15.10.17 | Ώρα 9.30-12.00

Πηγαίνοντας την επιεμφυτευματική αποκατάσταση ένα επίπεδο πάνω: Προσθετική αποκατάσταση με το σύστημα εμφυτευμάτων Paltop

Στρατής Παπάζογλου

Αναπληρωτής Καθηγητής Πανεπιστημίου Αθηνών, DDS, MS, PhD

Κόστος Συμμετοχής 50€



2

ΟΜΙΛΙΑ
Κυριακή 15.10.17 | Ώρα 12.45-13.45

Ενσωμάτωση νέων ψηφιακών τεχνικών στην καθημερινή πράξη για την ταχύτερη και αποτελεσματικότερη εμφυτευματική αποκατάσταση

Στρατής Παπάζογλου

Αναπληρωτής Καθηγητής Πανεπιστημίου Αθηνών, DDS, MS, PhD

Ελεύθερη είσοδος



International Imprint

Group Editor	Daniel Zimmermann newsroom@dental-tribune.com Tel.: +44 161 223 1830
Clinical Editors	Magda Wojtkiewicz Nathalie Schüller
Editors	Kristin Hübner Yvonne Bachmann
Editor & Social Media Manager Managing Editor & Head of DTI Communication Services	Monique Mehler Marc Chalupsky
Copy Editor	Sabrina Raaff
Publisher/President/CEO Chief Financial Officer Chief Technology Officer Business Development Manager	Torsten R. Oemus Dan Wunderlich Serban Veres Claudia Salwiczek-Majonek
Project Manager Online Junior Project Manager Online E-Learning Manager Education Director Tribune CME Event Services/Project Manager Tribune CME & CROIXTURE	Tom Carvalho Hannes Kuschick Lars Hoffmann Christiane Ferret Sarah Schubert
Team Assistant	Julia Maciejek
Marketing Services Sales Services Accounting Services	Nadine Dehmel Nicole Andrä Anja Maywald Karen Hamatschek Manuela Hunger
Media Sales Managers	Antje Kahnt (International) Barbora Solarova (Eastern Europe) Hélène Carpentier (Western Europe) Matthias Diessner (Key Accounts) Melissa Brown (International) Peter Witteczek (Asia Pacific) Weridiana Mageswki (Latin America)
Executive Producer Advertising Disposition	Gernot Meyer Marius Mezger

Dental Tribune International GmbH
Holbeinstr. 29, 04229 Leipzig, Germany
Tel.: +49 341 48 474 302 | Fax: +49 341 48 474 173
info@dental-tribune.com | www.dental-tribune.com
Tel.: +1 212 244 7181 | Fax: +1 212 244 7185

© 2013, Dental Tribune International GmbH. All rights reserved.

Απαγορεύεται η αναδημοσίευση όλου ή μέρους της ύλης του περιοδικού χωρίς την γραπτή άδεια του εκδότη. Το Dental Tribune καταβάλει κάθε δυνατή προσπάθεια για να παρουσιάσει με ακρίβεια τα κλινικά δεδομένα και τα στοιχεία για τα νέα προϊόντα των διαφόρων κατασκευαστών, αλλά δεν αναλαμβάνει την ευθύνη για την αξιοπιστία αυτών των στοιχείων ή για τυχόν τυπογραφικά λάθη. Επίσης, οι εκδότες δεν φέρουν καμία ευθύνη όσον αφορά τις ονομασίες των προϊόντων ή τις δυνατότητες τους ή αυτά που αναφέρονται από τις διαφημιστικές εταιρείες. Οι απόψεις που εκφράζονται από τους συγγραφείς των διαφόρων άρθρων αντιπροσωπεύουν μόνον τους ίδιους και δεν εκφράζουν απαραίτητα και τις απόψεις του Dental Tribune International

Ελληνική Έκδοση

Κωδικός 01-7656



FAEP

FIPP

Ιδιοκτήτης

Αφοί Ρούση & ΣΙΑ ΟΕ
Ανδριτσαίνης 48, Τ.Κ. 11146
Τηλέφωνο +30 210 2222637, +30 6972036900
info@omnipress.gr - www.dental-tribune.gr

Εκδότης-Διευθυντής

Αφοί Ρούση & ΣΙΑ ΟΕ
Δημήτρης Αρ. Αλεξόπουλος
Δημήτρης Ρούσης
Μαρία Σιδερί

Διεύθυνση-Σύνταξη

Διαφημίσεις

Art Director

Υπεύθυνη-Επιμέλεια τεύχους

Εκτύπωση

Αναγνωστάκη Κωνσταντίνα
PRINTFAIR – Digital & Offset solutions
Βιολέτας 3, Τ.Κ. 13671 Αχαρναί, Τατόι
Τηλ.: 210 2469799

Έμβασμα συνδρομών

•ΕΘΝΙΚΗ ΤΡΑΠΕΖΑ 179/44015225
•ALPHA BANK 218/00-2002-000-260

επισκευθείτε μας: www.dental-tribune.gr

← DT σελίδα 1

θώς και ο Πρόεδρος του συνδιοργανωτή Οδοντιατρικού Συλλόγου Θεσσαλονίκης κ. Θανάσης Δεβλιώτης, το Συνέδριο αυτό φιλοδοξεί να συνεχίσει την παράδοση των επιτυχημένων Π.Ο.Σ. και δεδομένου ότι ο πήχης συνεχώς ανεβαίνει, έχει καταβληθεί κάθε προσπάθεια για το σκοπό αυτό.

Το γεγονός ότι μέσα στο πλήθος των επιστημονικών εκδηλώσεων που διεξάγονται κάθε χρόνο, το Π.Ο.Σ. εξακολουθεί να κατέχει την πρωτιά, αποδεικνύει τη δύναμη που εμπεριέχει ο θεσμός αυτός.

Η Ελληνική Οδοντιατρική Ομοσπονδία διοργανώνει, σε συνεργασία με τις Οδοντιατρικές Σχολές και τους τοπικούς συλλόγους, το Π.Ο.Σ. επί σειρά ετών, 36 τον αριθμό και κατάφερε -όπως προαναφέραμε- αναβαθμίζοντας το συνεχώς, να αναγνωρίζεται από όλον τον επιστημονικό και επαγγελματικό κόσμο στο χώρο της Οδοντιατρικής, ως η κορυφαία επιστημονική εκδήλωση.

Έτσι λοιπόν, βρισκόμαστε σήμερα στην ευχάριστη θέση να μπορούμε υπεύθυνα να πούμε ότι καταφέραμε να έχουμε ένα πρόγραμμα με πλήθος καινοτομιών, οι οποίες συμπληρώνουν το κατευθυνόμενο και το ελεύθερο πρόγραμμα και αναφέρονται στις τελευταίες εξελίξεις,

σε όλο το φάσμα των νέων επιστημονικών δεδομένων που έχουν σχέση με την έρευνα και την τεχνολογία.

Όπως γνωρίζετε, από το 36ο Π.Ο.Σ. η Ε.Ο.Ο. εφάρμοσε πιλοτικά τη μοριοδότηση των Συνεδρίων και επιστημονικών εκδηλώσεων. Σήμερα, είμαστε στην ευχάριστη θέση να ενημερώσουμε τον Κλάδο μας ότι οι αγώνες που κατέβαλε η Ε.Ο.Ο. επί σειρά ετών στέφθηκαν με επιτυχία και μετά την ψήφιση του άρθρου 100 του Ν. 4486/2017 για την Πρωτοβάθμια Φροντίδα Υγείας επέτυχε την ίδρυση του «Ινστιτούτου Επιστημονικών Θεμάτων της ΕΟΟ» για τη συνεχή επαγγελματική επιμόρφωση. Σύμφωνα με τις διαδικασίες που αναφέρονται για τα θέματα της μοριοδότησης και πιστοποίησης των φορέων παροχής επιστημονικών εκδηλώσεων, αναλαμβάνει η ΕΟΟ, μέσω του οργάνου αυτού.

Έτσι λοιπόν, τα Πανελλήνια Οδοντιατρικά Συνέδρια αποκτούν ακόμη μεγαλύτερο κύρος ενδυναμώνοντας ακόμη περισσότερο την απήχηση του θεσμού αυτού. Η επιλογή του θεματικού τίτλου «**Η Οδοντιατρική αναπόσπαστος κρίκος στην ιατρική αλυσίδα**» αναδεικνύει ακόμη περισσότερο τη σχέση της στοματικής υγείας με τη γενική υγεία του ατόμου και την ποιότητα ζωής του ενισχύ-

οντας κατ' αυτόν τον τρόπο τη θέση του οδοντιάτρου σε αυτό το κεφάλαιο που τόσο επαληθεύεται από την επικαιρότητα και την αναφορά του στα ευρωπαϊκά μας όργανα.

Οι ενδείξεις από τη συμμετοχή των εκθετών στην Έκθεση και το ενδιάμεσο των συναδέλφων, προοιωνίζουν ότι το 37ο Π.Ο.Σ. δεν θα διαψεύσει αυτούς που πραγματικά το εμπιστεύονται, οι οποίοι παρακολουθούν ανελλιπώς το επιστημονικό πρόγραμμα, αλλά απολαμβάνουν και τις παράπλευρες εκδηλώσεις, που αυτή τη φορά έρχεται να υποστηρίξει η όμορφη, γοητευτική πόλη της Θεσσαλονίκης.

Η Θεσσαλονίκη, η οποία λόγω της γεωγραφικής θέσης και της πλούσιας ιστορίας της, δεσπόζει στη βόρεια Ελλάδα, οι δε σύγχρονες συγκοινωνιακές υποδομές την έχουν καταστήσει κομβικό σημείο αναφοράς όλης της Ελλάδας, αναγορεύοντας τη σε κέντρο πολιτισμού, τέχνης και επιστημών, συγκεντρώνει όλες τις αναγκαίες προϋποθέσεις και συμπληρώνει την έννοια μιας επιτυχημένης επιστημονικής εκδήλωσης.

Σας περιμένουμε ΟΛΟΥΣ στην όμορφη Θεσσαλονίκη!

**Ο Πρόεδρος της
Ελληνικής Οδοντιατρικής Ομοσπονδίας
Αθανάσιος Κασίκης**



Ελληνική Παιδοδοντική Εταιρεία

43^ο Πανελλήνιο
Παιδοδοντικό Συνέδριο
με διεθνή Συμμετοχή



Αθήνα

22-24 Σεπτεμβρίου 2017

Συνεδριακό Κέντρο Πολεμικού Μουσείου

Προκαταρκτικό
ΠΡΟΓΡΑΜΜΑΠληροφορίες:
www.hspd.gr

Με τη Συνεργασία και την αιγίδα του Οδοντιατρικού Συλλόγου Αττικής
Υπό την αιγίδα της Ελληνικής Οδοντιατρικής Ομοσπονδίας

Αναρωτιέστε για την οστεοενσωμάτωση;

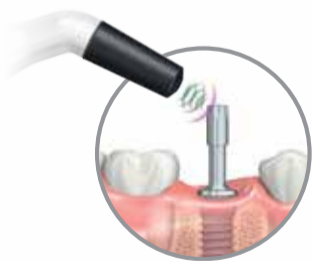

Penguin^{RFA}

Αφαιρεί την αμφιβολία

Η συσκευή Penguin^{RFA} σας βοηθάει να λάβετε τη σωστή απόφαση σχετικά με το χρόνο φόρτισης.

Η τάση στην εμφυτευματολογία σήμερα είναι οι μικρότεροι χρόνοι επούλωσης ή και η άμεση φόρτιση. Η συσκευή Penguin^{RFA} είναι απαραίτητη όταν ακολουθούνται κλινικά πρωτόκολλα που βασίζονται σε μετρήσεις ISQ, όπως για παράδειγμα σε άμεση ή πρόωρη φόρτιση. Είναι εύκολη στη χρήση, παρέχει ακριβείς και αντικειμενικές μετρήσεις και διαθέτει στυλίσκους MultiRegTM για την πλειονότητα των εταιρειών εμφυτευμάτων. Τα MultiRegTM είναι κατασκευασμένα από τιτάνιο, διατίθενται καλιμπραρισμένα και αποστειρώνονται στον αυτόκαυστο, δίνοντας τη δυνατότητα για πολλές χρήσεις.



Λαμβάνοντας μία αρχική μέτρηση αναφοράς κατά την τοποθέτηση του εμφυτεύματος και μία ακόμα πριν από τη φόρτιση, μπορείτε να έχετε μία σωστή εικόνα για το βαθμό οστεοενσωμάτωσης και ακριβέστερη πρόγνωση για την πορεία του περιστατικού.

Παρακολουθώντας την οστεοενσωμάτωση, σας δίνεται η δυνατότητα να διαχειριστείτε πιο αποτελεσματικά ασθενείς υψηλού ρίσκου ή και να μειώσετε το χρόνο θεραπείας.



Μέσα από το σύστημα καλιμπραρίσματος που χρησιμοποιείται, ο κάθε τύπος MultiRegTM είναι σχεδιασμένος για να ακολουθεί τη σπάνταρ καμπύλη σταθερότητας ISQ.



ΑΘΗΝΑ



Λ. Μεσογείων 467, Τ.Κ. 153.43 Αγ. Παρασκευή



210 80 30 341, 210 60 09 170

ΘΕΣΣΑΛΟΝΙΚΗ



Βασ. Ηρακλείου 47, Τ.Κ. 546.23



2310 268 020

ΚΥΠΡΟΣ



Λ. Φανερωμένης 148, Τ.Κ. 6035 Λάρνακα



24 322 895, 24 322 893

E info@ariston-dental.gr W www.ariston-dental.gr fb www.facebook.com/Ariston.Dental


Ariston Dental
Συνεργάτες Επιλογής

Χρήση χειρουργικού μικροσκοπίου, υπερήχων και ΜΤΑ στη μικροχειρουργική ακρορριζεκτομή

Θεραπεία μίας επίμονης ενδοδοντικής λοίμωξης

Καθηγητής L. A. P. Pereira

Στις περισσότερες περιπτώσεις, η πολφική και περιακρορριζική παθολογία προκαλούνται από ενδορριζικές λοιμώξεις και η αρχική τους θεραπευτική αντιμετώπιση είναι η μη χειρουργική ενδοδοντική θεραπεία. Σε περιπτώσεις δοντιών χωρίς ακρορρι-

ζική περιδοδντίτιδα, το ποσοστό επιτυχίας είναι περίπου 98%. Αν εμφανιστεί ακρορριζική περιδοδντίτιδα και πρωτογενείς λοιμώξεις (που μπορεί να είναι βακτηριακής ή μη βακτηριακής προέλευσης), το ποσοστό μειώνεται στο 86%. Η ενδοδοντική αποτυχία σχετίζεται συνήθως με τεχνικούς περιορισμούς που εμποδίζουν τον επαρκή ενδορριζικό μικροβιακό έλεγχο στη σύνθετη εσωτερική μικροανατομία του συστήματος των ριζικών σωλήνων.

Η θεραπεία που προτείνεται για περιπτώσεις πρωτογενών ενδοδοντικών λοιμώξεων είναι η επανάληψη της ενδοδοντικής θεραπείας, με ποσοστό επιτυχίας περίπου 83%. Επομένως, μετά την επανάληψη της ενδοδοντικής θεραπείας, λόγω των παραγόντων της σύνθετης εσωτερικής μικροανατομίας, η αποτυχία μπορεί να επαναληφθεί. Σε αυτές τις κλινικές περιπτώσεις, η μικροχειρουργική ακρορριζεκτομή έχει αποδειχθεί πως αποτελεί μία εναλλακτική λύση για την κλινική αντιμετώπιση αυτών των λοιμώξεων.

Διάφορες τεχνολογικές εξελίξεις στον τομέα της μικροχειρουργικής ακρορριζεκτομής έχουν εμφανιστεί τα τελευταία χρόνια. Έχει διαμορφωθεί μία πολύ σημαντική "τριάδα" για την επίτευξη υψηλών ποσοστών επιτυχίας, που περιλαμβάνει τη χρήση χειρουργικού μικροσκοπίου, υπερήχων και ΜΤΑ. Η κλασική ακρορριζεκτομή, χωρίς τη χρήση μικροσκοπίου, υπερήχων και ΜΤΑ-που σημαίνει, σε μακροχειρουργικό επίπεδο-εμφανίζει ποσοστό επιτυχίας μικρότερο του 60%. Ωστόσο, όταν πραγματοποιείται με τη σύγχρονη μικροχειρουργική τεχνική, το ποσοστό επιτυχίας ξεπερνά το 90%. Αυτή η εξέλιξη έχει καταστήσει τη μικροχειρουργική ενδοδοντική θεραπεία μία πιο βιώσιμη κλινική διαδικασία με μεγαλύτερη προβλεψιμότητα.

Κλινική περίπτωση

Μία γυναίκα 42 ετών προσήλθε στην κλινική μας με αυτόματο

Nobel Biocare Symposium
29-30 Σεπτεμβρίου, 2017
Ζάγκρεμπ

Dr. Peter Wöhrle
Dr. Isabella Rocchietta
Dr. Giacomo Fabbri
Dr. Armando Lopes

Κάντε
εγγραφή
τώρα!

Λάβετε μέρος μαζί με παγκόσμιους ηγέτες στην εμφυτευματολογία σ'ένα εξαιρετικό πρόγραμμα πρακτικής εκμάθησης και επιστημονικής ανταλλαγής απόψεων

Μοιραστείτε την εμπειρία των masterclasses πάνω στις πιο πρόσφατες καινοτομίες του κλάδου μας:

- ▶ Τεκμηριωμένο Σχέδιο Θεραπείας
- ▶ Εργαλεία Ψηφιακής Οδοντιατρικής
- ▶ Καινοτομίες στο σχεδιασμό των εμφυτευμάτων

Κορυφαίοι ομιλητές μοιράζονται μαζί σας την εμπειρία τους στα πλέον καθιερωμένα χειρουργικά και προσθετικά πρωτόκολλα.

Δηλώστε συμμετοχή στο :

Nobelbiocare.com\zagreb2017

και στη Sudent στα

Τηλ: 2111 022 900 εσωτ. 213, email : 213@sudent.com

SADENT

**Nobel
Biocare**

Distributor

πόνος λόγω ακρορριζικής αλλοίωσης στον 36. Η τελευταία επανάληψη της ενδοδοντικής θεραπείας είχε πραγματοποιηθεί πριν από 19 μήνες. Κατά την κλινική εξέταση, παρατηρήθηκε αρνητική απόκριση στον πόνο στην ψηλάφηση και την κατακόρυφη και οριζόντια επίκρουση. Η θερμική και ηλεκτρική δοκιμασία ζωτικότητας ήταν αρνητικές. Η απόκριση των παρακείμενων δοντιών ήταν φυσιολογική. Στην ακτινογραφία, εντοπίσαμε μία μεταλλοκεραμική στεφάνη που ήταν αποδεκτή, καθώς και ένα ενδορριζικό χυτό μεταλλικό άξονα. Συνολικά, η ενδοδοντική θεραπεία ήταν ικανοποιητική με καλή διαμόρφωση και τελική έμφραξη.

Ωστόσο, ο 36 εμφάνιζε περιεμφρακτική αλλοίωση (Εικ. 1-3) και η αρχική σάρωση CBCT έδειξε κάταγμα του προστοματικού πετάλου συμπαγούς οστού (Εικ. 4). Η προτεινόμενη θεραπεία ήταν ενδοδοντική μικροχειρουργική επέμβαση με στόχο την αναστροφή έμφραξης της ενδοδοντικής θεραπείας. Σε αυτή την περίπτωση, η στεφάνη και ο ενδορριζικός άξονας θα διατηρούνταν, καθώς δεν υπήρχε ανάγκη για προσθετική αποκατάσταση. Μετά την αξιολόγηση όλων των πλεονεκτημάτων, μειονεκτημάτων και κινδύνων, πραγματοποιήθηκε η ενδοδοντική μικροχειρουργική θεραπεία.

Μία ώρα πριν τη μικροχειρουργική επέμβαση χορηγήθηκαν 4mg δεξαμεθαζόνης από το στόμα για προκαταρκτική αναλγησία. Ο έλεγχος του περιεμφρακτικού άγχους πραγματοποιήθηκε με μίγμα εισπνεόμενο μίγμα υποξειδίου του αζώτου και οξυγόνου σε αναλογία 65 προς 35% και ελάχιστο όγκο 6.5l/min. Ως αναισθητικό διάλυμα, χρησιμοποιήθηκαν 5.4ml λιδοκαΐνης 2% με 1:100000 επινεφρίνη, με τη χορήγηση του διαλύματος ανά 1.8ml για στελεχειαία αναισθησία του κάτω φαρυγγικού νεύρου και του βυκανθητικού νεύρου. Άλλα 1.8ml του ίδιου αναισθητικού διαλύματος χορηγήθηκαν με εμπότιση μεταξύ των ούλων και του βλεννογόνου.

Μετά την αναισθητοποίηση της περιοχής, πραγματοποιήθηκε η τομή στις μεσοδόντιες θηλές, ακολουθούμενη από μία κατακόρυφη απελευθερωτική τομή. Χρησιμοποιώντας ένα μικροσυνδεσμοτόμο, πραγματοποιήθηκε η συνδεσμοτομία με ήπιους χειρισμούς για να προληφθεί η βλάβη στους μαλακούς ιστούς (Εικ. 5).

Το κάταγμα του προστοματικού συμπαγούς οστού αντιμετώπιστηκε με πιεζο-οστεοτομία με ένα ρύγχος υπερήχων (ST3 Bone Surgery Tip, Vista Dental) σε πλήρη ισχύ. Η οστεοτομία αποκάλυψε ολόκληρη την περιεμφρακτική βλάβη (Εικ. 6). Στη συνέχεια, πραγματοποιήθηκε ακρορριζική απόξεση (Εικ. 7).

Η ακρορριζεκτομή πραγματοποιήθηκε επίσης με πιεζο-ηλεκτρικό σύστημα υπερήχων με ρύγχος W7 (CVDentus) σε ισχύ 80% και υπό εργώδεις διακλυσμούς με αποστειρωμένο διάλυμα ορού (Εικ. 8). Το ακρορριζικό αποκόπηκε σε μία γωνία κάθετη προς τον επιμήκη άξονα της ρίζας για αφαίρεση των πιθανών παράπλευρων διακλαδώσεων του συστήματος των ριζικών σωλήνων τόσο σε προστομακή όσο και σε γλωσσική προέκταση.

Μετά την ακρορριζεκτομή της εγγύς ρίζας, ήταν δυνατή η παρατήρηση μίας μολυσμένης ακρορριζικής περιοχής και του εγγύς ριζικού σωλήνα, που δεν είχε καθαριστεί και διαμορφωθεί (Εικ. 9). Με ειδικό κάτοπτρο βρέθηκε ένας ισθμός που συνέδεε τον εγγύς παρειακό με τον εγγύς γλωσσικό ριζικό σωλήνα (Εικ. 10). Αυτός ο ισθμός δεν είχε επεξεργαστεί και απολυμανθεί από την ενδοδοντική επεξεργασία λόγω των περιορισμών των κινήσεων και του σχεδιασμού των ενδοδοντικών εργαλείων και των υγρών διακλυσμών. Αυτές οι ελλειπώς καθαρισμένες και διαμορφωμένες περιοχές των ριζικών σωλήνων αναγνωρίστηκαν ως η πιθανή αιτία της περιεμφρακτικής βλάβης.

Χρησιμοποιώντας ρύγχη υπερήχων JETip JT-1 πραγματοποιήθηκε η αναστροφή παρασκευής, ρυθμίζοντας την ισχύ των υπερήχων στο 30% και με διακλυσμούς με αποστειρωμένο διάλυμα ορού. Η ποιότητα της αναστροφής παρασκευής αξιολογήθηκε με χειρουργικό μικροσκόπιο (Εικ. 11). Ο ισθμός της εγγύς ρίζας καθαρίστηκε χρησιμοποιώντας αυτά τα ρύγχη υπερήχων με κινήσεις σε προστομο-γλωσσική διεύθυνση. Έγιναν διακλυσμοί στον αναστροφα παρασκευασμένο ριζικό σωλήνα με 2% χλωρεξιδίνη, ακολουθούμενοι από διακλυσμούς με αποστειρωμένο ορό με μικροσύριγγα. Ο σωλήνας στεγνώθηκε με μικροσύριγγες αναρρόφησης σε αντλία κενού, και ήταν πλέον έτοιμος για αναστροφή έμφραξης.

Ο ριζικός σωλήνας εμφράχθηκε με λευκό MTA. Η τοποθέτηση του MTA στην κοιλότητα

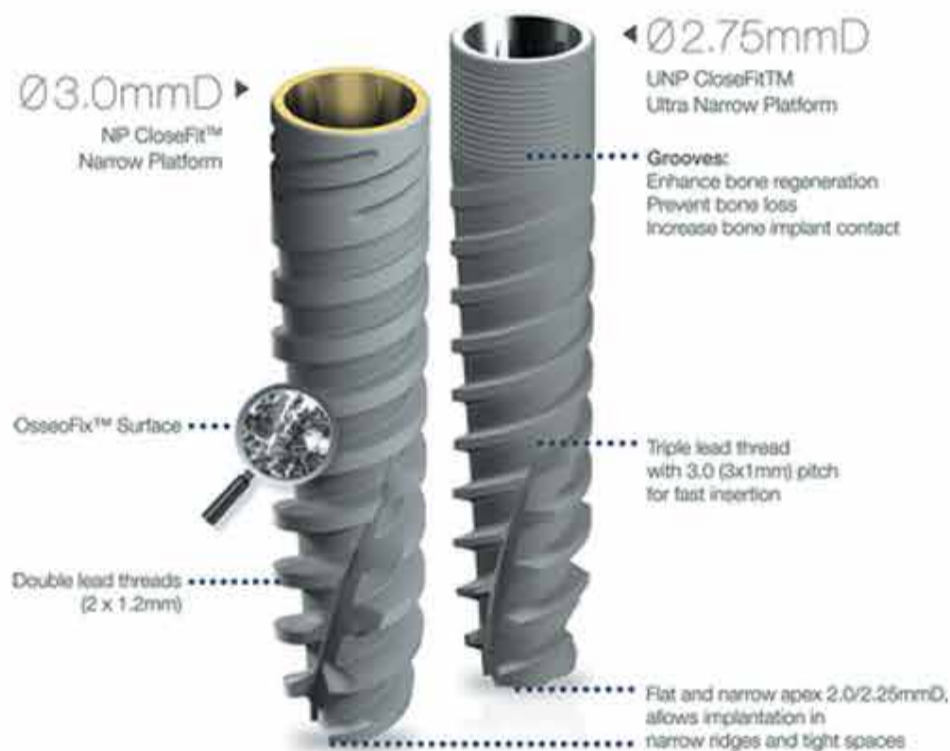

The strongest Ultra Narrow Implant

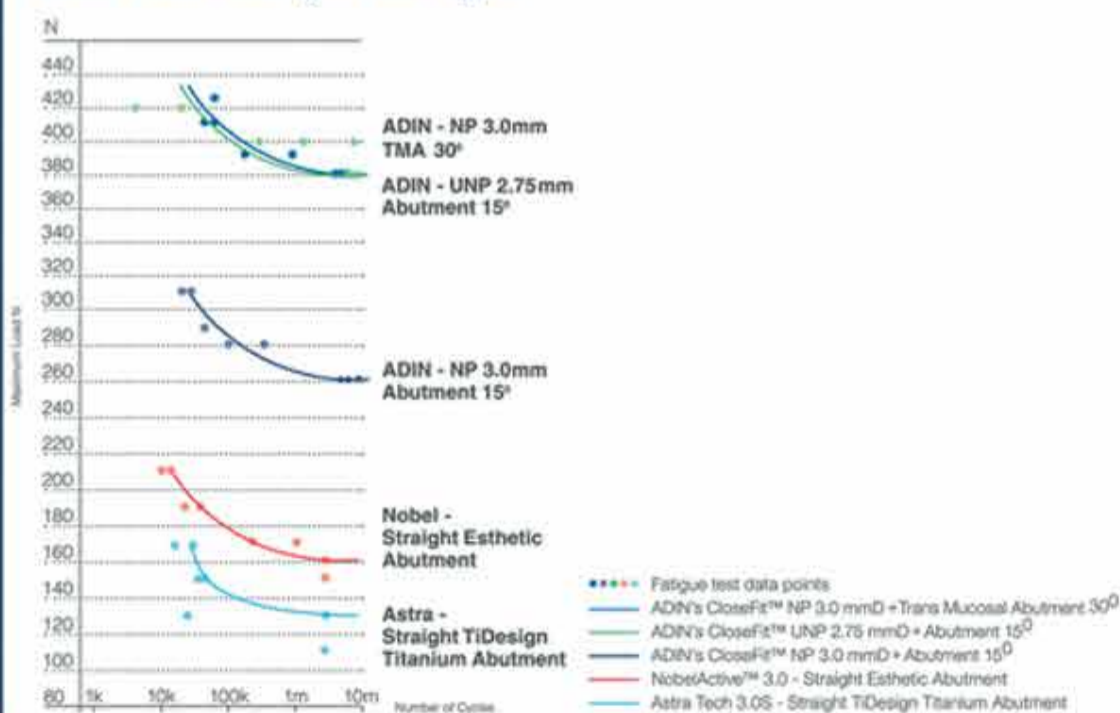
Πλεονεκτήματα του CloseFit™ Narrow Implant

- ▶ Ειδικά σχεδιασμένο για στενές ακρορριζίες
- ▶ Ελάχιστοποίηση την ανάγκη εφαρμογής τεχνικών αύξησης οστού
- ▶ Απλό πρωτόκολλο τρυπανισμού
- ▶ Απλό σύστημα προσθετικής αποκατάστασης

*UNP abutment systems are intended for cement retained restoration only.



Unbeatable Fatigue Strength



PROFILE

DENTAL

ΟΔΟΝΤΙΑΤΡΙΚΑ ΠΡΟΪΟΝΤΑ
ΤΣΙΜΙΣΚΗ 19 - ΘΕΣΣΑΛΟΝΙΚΗ
Τ. 2310 342 504 ddodou1@otenet.gr

← DT σελίδα 5

πραγματοποιήθηκε με το σύστημα MAP και συμπτωνώθηκε μέχρι να εμφραχθεί πλήρως ο ριζικός σωλήνας (Εικ. 12). Για να προληφθεί η ανάπτυξη του συνδετικού ιστού εντός της ακρορριζικής οστικής κοιλότητας, εμφράχθηκε με χειρουργικό θειικό ασβέστιο.

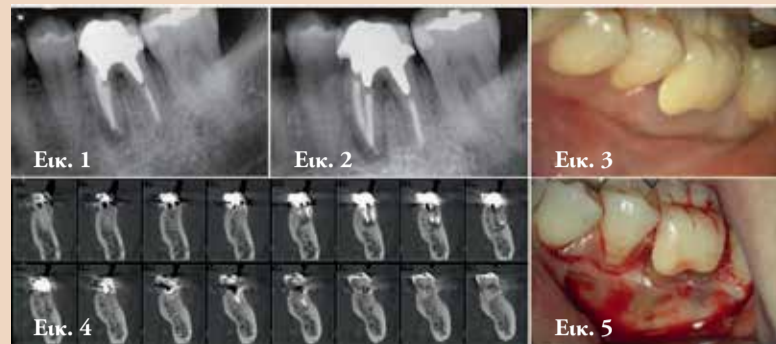Οι μετεγχειρητικές ακτινο-

γραφίες λήφθηκαν μετά από 72 ώρες (Εικ. 13-15), έξι μήνες (Εικ. 16) και 12 μήνες (Εικ. 17). Στην τελευταία ακτινογραφία, ήταν δυνατό να παρατηρηθεί η προχωρημένη αποκατάσταση του οστού στην ακρορριζική περιοχή.

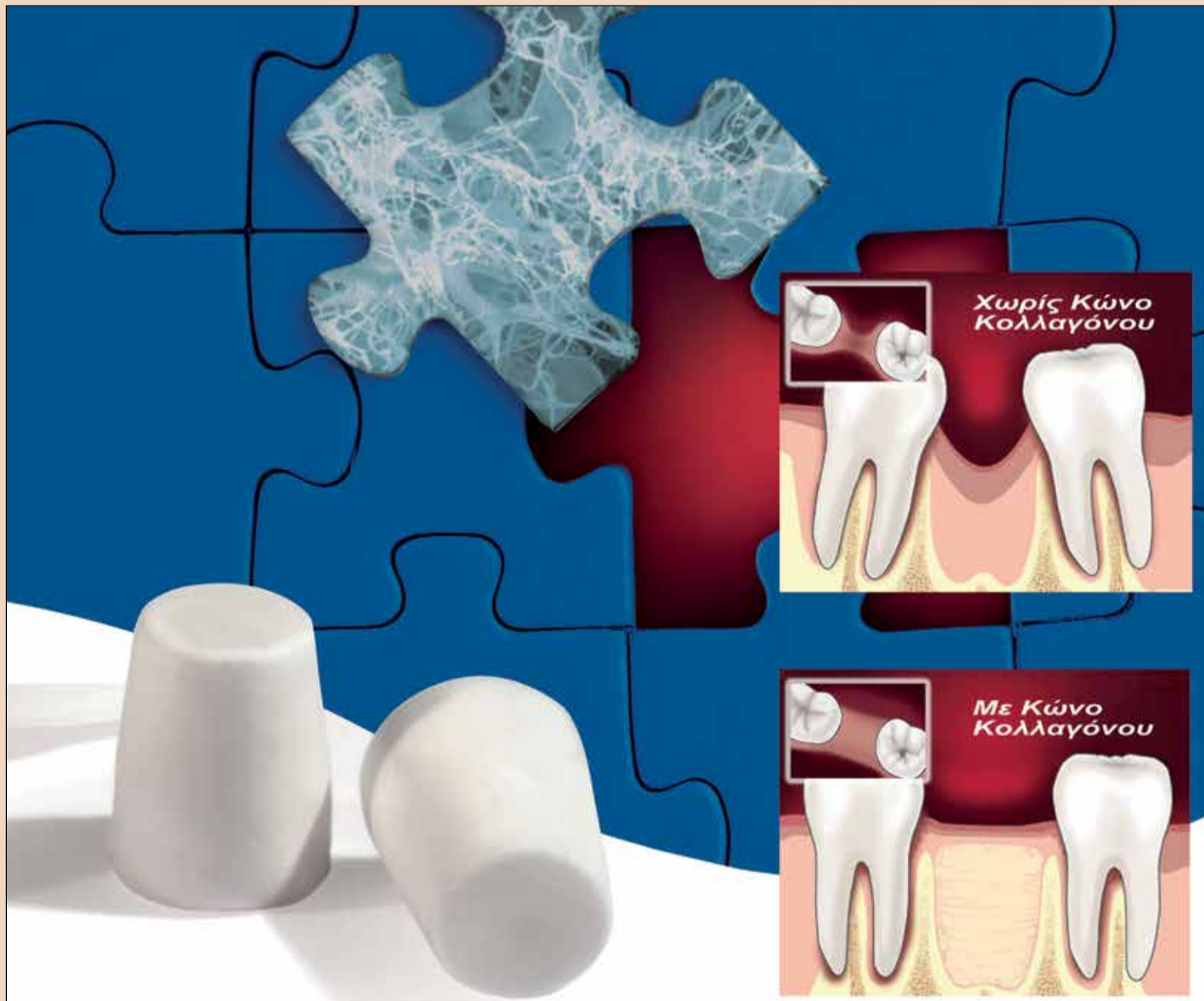Συζήτηση

Η χρήση χειρουργικού μικροσκοπίου σε συνδυασμό με ρύγχη υπερήχων και υλικό ανάστροφης έμφραξης με βάση το MTA έχει

αυξήσει τα ποσοστά επιτυχίας της μικροχειρουργικής ενδοδοντικής θεραπείας από τα επίπεδα του 60% σε περισσότερο από 90%. Η βελτιωμένη ορατότητα που προσφέρεται από το μικροσκόπιο επιτρέπει την αξιολόγηση των μικροδομών και λεπτομερειών που δεν είναι ορατές με γυμνό μάτι. Επιτρέπει στον επεμβαίνοντα να καθορίσει την κινητική του ακρίβεια. Ο τραυματισμός των ευαίσθητων περιδοντικών και περιακρορριζικών



Εικ. 1. Αρχική ακτινογραφία Εικ. 2. Αρχική ακτινογραφία
Εικ. 3. Προεγχειρητική κλινική φωτογραφία
Εικ. 4. Προεγχειρητική σάρωση CBCT Εικ. 5. Σχεδιασμός κρημνού



Χτίστε σε σταθερό θεμέλιο

Μετά από κάθε εξαγωγή υπάρχει κίνδυνος απώλειας οστού και υποχώρησης των φατνιακών τοιχωμάτων. Για μια επιτυχημένη θεραπεία με εμφυτεύματα, είναι καλύτερο να διατηρήσουμε το φατνίο τώρα, αντί να επιζητούμε την οστική αναγέννηση στο μέλλον. Η λύση είναι απλή – τοποθέτηση ενός κώνου κολλαγόνου **PARASORB® RESORBA**.

Οι κώνοι κολλαγόνου **PARASORB® RESORBA** εξασφαλίζουν δομική σταθερότητα, αγγειοεπαγωγή και οστεοεπαγωγή, σταθεροποίηση του θρόμβου, δυνατότητα παροχής αντιβιοτικής προστασίας σε ασθενείς υψηλού κινδύνου, ταχεία δημιουργία σταθερής βάσης για το εμφύτευμα.

Η **RESORBA** είναι μια γερμανική εταιρεία με μεγάλη εξειδίκευση και εμπειρία στον τομέα του κολλαγόνου και των χειρουργικών υλικών, με προϊόντα όπως απορροφήσιμες μεμβράνες κολλαγόνου για Κατευθυνόμενη Οστική Αναγέννηση, απορροφήσιμα – και μη ράμματα.



Α. ΠΑΝΤΕΛΙΔΗΣ ΕΠΕ
Χαλκοκονδύλη 19, Αθήνα 10432
Τηλ.: 2105232609, 2105237155 & 210 5222301 Fax: 2105231800
www.pandental.eu | www.odontiatika.gr
e-mail: info@pantelides-dental.gr

RESORBA®
REPAIR AND REGENERATE

ιστών μπορεί να ελαχιστοποιηθεί, οδηγώντας σε καλύτερα αισθητικά αποτελέσματα.

Η απαραίτητη οστεοτομία για πρόσβαση στο ακρορριζικό τριτημόριο έχει πραγματοποιηθεί με χειρουργική σμίλη ή τρύπανα σε χειρολαβή υψηλών περιστροφών.

Στη δεκαετία του 1980, εισήχθη επιτέλους η πιεζο-οστεοτομία. Σε αυτή τη χειρουργική μέθοδο, η οστεοτομία πραγματοποιείται με υπέρηχους, που εμφανίζουν τεχνικά και βιολογικά πλεονεκτήματα έναντι των τρυπάνων σε υψηλή ή χαμηλή περιστροφή.

Οι υπέρηχοι είναι ασφαλείας, καθώς δουλεύουν μόνο σε εναρθερωμένους ιστούς. Το μέγεθος των μικροκινήσεων τους ποικίλλει μεταξύ 60 και 210nm, επιτρέποντας ακριβή αποκοπή των σκληρών ιστών, όπως το οστό και το δόντι.

Με τη χρήση των υπερήχων, δημιουργούνται ακουστικά μικρο-ρεύματα στο χειρουργικό πεδίο που καθαρίζουν τη χειρουργική περιοχή βελτιώνοντας την αιμόσταση. Η ενέργεια των υπερήχων επιδρά στην κυτταρική βιωσιμότητα του χειρουργικού πεδίου, επιταχύνοντας την πρώτη μετεγχειρητική φάση της διαδικασίας οστικής αποκατάστασης. Η ταχύτερη αύξηση της οστικής μορφογενετικής πρωτεΐνης, η ρύθμιση της φλεγμονώδους απόκρισης και η διέγερση της δημιουργίας οστεοβλαστών είναι φυσιολογικά ωφέλη που συμβάλλουν σε αυτή τη βελτιωμένη και ταχύτερη διαδικασία επουλώσης.

Η ακρορριζεκτομή θα πρέπει να πραγματοποιείται στα 3χιλ από το ακρορριζίο, διατηρώντας επομένως το μήκος της ρίζας του δοντιού, καθώς και εξαλείφοντας την πλειοψηφία των ακρορριζικών διακλαδώσεων και πλαγίων ριζικών σωλήνων. Η περιστροφική κίνηση των τρυ-

→ DT σελίδα 7

← DT σελίδα 6

πάνων ή η δονητική κίνηση των υπερήχων κατά τη διάρκεια της ακρορριζεκτομής εκτοπίζει την εναπομείνουσα γουταπέρκα και αυτό οδηγεί συχνά σε μετατόπιση της γουταπέρκας στα τοιχώματα του ριζικού σωλήνα. Αυτός είναι ένας από τους λόγους για το συνδυασμό της ανάστροφης παρασκευής και της μετέπειτα ανάστροφης έμφραξης.

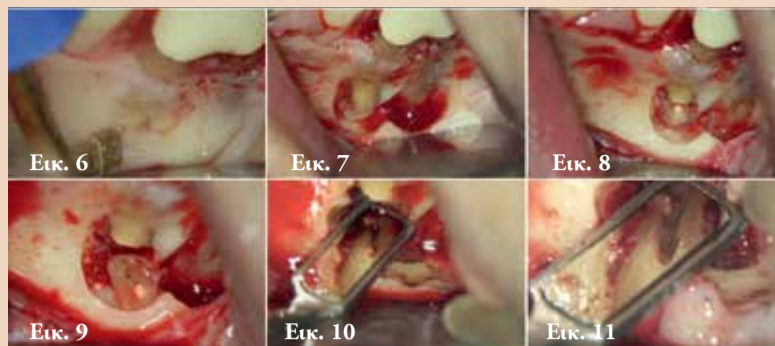
Επιπρόσθετα, κατά την αναστροφή Παρασκευή, πραγματοποιούνται η αφαίρεση της μολυσμένης οδοντίνης και η τοποθέτηση του εμφρακτικού υλικού και ο καθαρισμός του ισθμού, βελτιστοποιώντας τον ενδορριζικό έλεγχο των βακτηρίων, διαμορφώνοντας το ριζικό σωλήνα και προετοιμάζοντάς τον για το υλικό έμφραξης.

Μία αναστροφή κοιλότητα θα πρέπει να έχει βάθος τουλάχιστον 3χιλ εντός του ριζικού σωλήνα κατά μήκος του επιμήκη του άξονα. Αν δεν μπορεί να επιτευχθεί αυτό, το αποτέλεσμα του προτεινόμενου καθαρισμού και απολύμανσης, καθώς και η πρόγνωση της θεραπείας παραμένουν αβέβαια. Στη μικροχειρουργική τεχνική, η αναστροφή Παρασκευή πραγματοποιείται πάντα με ρύγχη υπερήχων επειδή είναι ο μοναδικός τρόπος για να επιτευχθεί η Παρασκευή των 3χιλ ή περισσότερο εντός του ριζικού σωλήνα. Αυτό είναι δυνατό λόγω του μακρύ αυχένα των ρυγχών υπερήχων σε συνδυασμό με μία σειρά τριών έως τεσσάρων κάμψεων κατά μήκος του. Αυτές οι κάμψεις επιτρέπουν στο ενεργό ρύγχος να αποκτήσει πλήρη πρόσβαση στο ριζικό σωλήνα.

Τα ρύγχη υπερήχων επιτρέπουν επίσης για μη κυκλικές κινήσεις για καλύτερο μηχανικό καθαρισμό των επίπεδων περιοχών των ριζικών σωλήνων, που είναι γνωστές ως ισθμοί. Είναι δυνατό να παρατηρήσουμε την ελλειπτική Παρασκευή με μεγαλύτερη προστομο-γλωσσική προέκταση της αρχικής ανατομίας της μικροανατομίας της εγγύς ρίζας.

Η έμφραξη της ελλειπτικής αναστροφής κοιλότητας με MTA είναι επίσης εμφανής στη μετεγχειρητική σάρωση CBCT.

Η επιλογή του κατάλληλου υλικού αναστροφής έμφραξης είναι σημαντική για την επίτευξη υψηλού επιπέδου επιτυχίας. Το ιδανικό υλικό θα πρέπει να προάγει την έμφραξη της περιοχής, να προστατεύει το



Εικ. 6. Πιεζο-οστεοτομία Εικ. 7. Οστεοτομία
Εικ. 8. Ακρορριζική εκτομή Εικ. 9. Μη επεξεργασμένο τμήμα του ριζικού σωλήνα Εικ. 10. Ισθμός Εικ. 11. Ανάστροφη Παρασκευή

χειρουργικό τραύμα και να είναι ακτινοσκιερό, βιοσυμβατό, αδιαπέραστο, αντιμικροβιακό και οστεοεπαγωγικό. Θα πρέπει να διαθέτει επίσης άριστες ιδιότητες σε περιβάλλον υγρασίας. Διάφορα υλικά, συμπεριλαμβανομένων του Cavit, του οξειδίου του ψευδαργύρου, της ευγενόλης, του υδροξειδίου του ασβεστίου, του αμαλγάματος, της γουταπέρκας, του τριφωσφορικού ασβεστίου και του υδροξυαπατίτη, έχουν χρησιμοποιηθεί

στην προσπάθεια απόφραξης των αναστροφών παρασκευών. Ωστόσο, κανένα από αυτά τα υλικά δεν έχει αποδειχθεί ικανό να επαναδιαμορφώσει την αρχική αρχιτεκτονική των προσβεβλημένων περιοχών.

Η εισαγωγή των βιοενεργών εμφρακτικών υλικών όπως το MTA, τον προάγγελο της ομάδας των βιοκεραμικών υλικών,

→ DT σελίδα 8

Εκμεταλλευτείτε
τις τρέχουσες
προσφορές!*

ΑΣΦΑΛΕΙΑ ΚΑΙ ΑΞΙΟΠΙΣΤΙΑ ΑΠΟ ΜΙΑ ΦΥΣΙΓΓΑ

Ρευστό σύστημα ανασύστασης κολοβωμάτων, διπλού πολυμερισμού

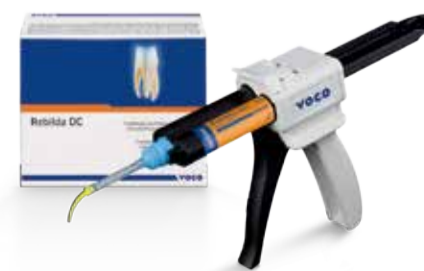- Τόσο δυνατό όσο η οδοντίνη
- Φωτο-πολυμερισμός που εξοικονομεί χρόνο
- Επιπλέον αυτο-πολυμερισμός για ασφαλή χρήση
- Διαθέσιμο σε σύριγγα QuickMix 10 γρ. και φύσιγγα 50 γρ.
- Σε τρεις αποχρώσεις: μπλε, οδοντίνης και λευκό



*Παρακαλούμε επικοινωνήστε με τον τοπικό οδοντιατρικό σας σύμβουλο για τις τρέχουσες προσφορές.

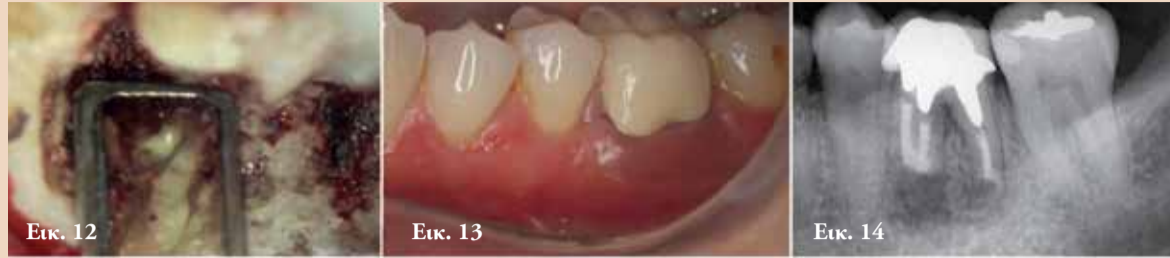Για περισσότερες πληροφορίες παρακαλούμε επικοινωνήστε: +30 6974840529 · info@voco.com

Rebilda DC



← DT σελίδα 7

ήταν ένα τεράστιο βήμα όσον αφορά την απόφραξη και τη βιοσυμβατότητα. Προσφέρει τα πιο επιθυμητά χαρακτηριστικά ενός επανορθωτικού υλικού, όπως ιστική βιοσυμβατότητα, διέγερση δημιουργίας νέας οστεΐνης και βιο-μεταλλικοποίηση. Προάγει επίσης ανώτερη επούλωση σε σχέση με άλλα υλικά. Λόγω των χαρακτηριστικών που περιγρά-

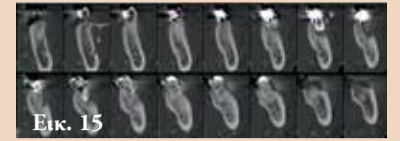


Εικ. 12. Ισθμός εμφραγμένος με MTA

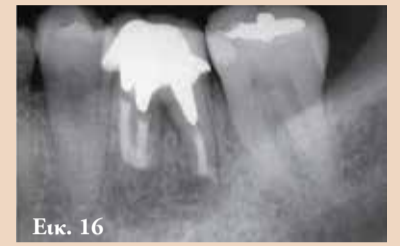Εικ. 13. Μετεγχειρητική ακτινογραφία μετά από 72 ώρες

Εικ. 14. Μετεγχειρητική ακτινογραφία

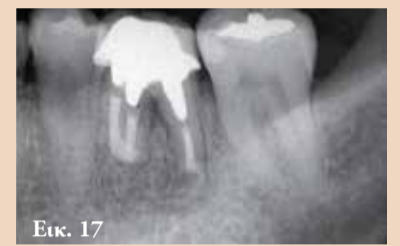φονται, το MTA είναι σήμερα καλύτερο τρόπο τις απαιτήσεις επίσης το υλικό με την καλύτερη το υλικό που ικανοποιεί με τον για ανάστροφη έμφραξη. Είναι επιστημονική τεκμηρίωση όσον



Εικ. 15. Μετεγχειρητική σάρωση CBCT όπου φαίνεται ο εμφραγμένος ισθμός



Εικ. 16. Μετεγχειρητική ακτινογραφία μετά από 6 μήνες



Εικ. 17. Μετεγχειρητική ακτινογραφία μετά από 12 μήνες

αφορά την αποτελεσματικότητα και την κλινική ασφάλεια. Για το λόγο αυτό, ήταν το υλικό εκλογής για την ακρορριζική εμφραξη σε αυτή την περίπτωση.

Στη διαδικασία ακρορριζικής αποκατάστασης, αναμένεται οστική αναδιαμόρφωση με τη δημιουργία οστίτη ιστού στην περιοχή της ακρορριζικής βλάβης και η αναδιαμόρφωση αναμένεται χωρίς εσχαροποίηση ή περιοδοντική υφίζηση.

Ο συνδυασμός χειρουργικού μικροσκοπίου, υπερήχων και MTA επιτρέπει για εξαιρετικά ακριβή και προβλέψιμη θεραπεία. Η ενδοδοντική μικροχειρουργική θεραπεία όταν πραγματοποιείται σε συμφωνία με αυτές τις σύγχρονες αρχές, μπορεί να θεωρηθεί μία εναλλακτική θεραπευτική επιλογή για την αισθητική και λειτουργική συντήρηση δοντιών με δευτερογενή ή επίμονη ακρορριζική φλεγμονή.

ASTRA TECH IMPLANT SYSTEM



Ο ΚΟΣΜΟΣ ΜΑΣ ΔΕΝ ΕΙΝΑΙ ΕΠΙΠΕΔΟΣ

ΟΠΩΣ ΚΑΙ Η ΑΝΑΤΟΜΙΑ ΤΩΝ ΕΜΦΥΤΕΥΜΑΤΙΚΩΝ ΑΣΘΕΝΩΝ ΣΑΣ

Ήδη οι κλινικές προκλήσεις στο ιατρείο είναι τόσες πολλές!!! Γιατί να εργάζεστε πιο σκληρά επειδή σκέφτεστε συμβατικά; Αντί της αύξησης της κεκλιμένης ακρολοφίας για να προσαρμόσετε εμφυτεύματα με επίπεδο αυχένα, ήρθε η ώρα να ανακαλύψετε μια απλούστερη λύση χρησιμοποιώντας εμφυτεύματα που ακολουθούν το οστό.

Γιατί οι κεκλιμένες ακρολοφίες φωνάζουν για ανατομικά σχεδιασμένα εμφυτεύματα.

OsseoSpeed™ Profile EV

Ήρθε η ώρα να προκαλέσουμε τον συμβατικό τρόπο σκέψης!!!!

www.dentsplyimplants.com

Follow DENTSPLY implants



ΑΠΟΚΛΕΙΣΤΙΚΟΣ ΑΝΤΙΠΡΟΣΩΠΟΣ ΓΙΑ ΤΗΝ ΕΛΛΑΔΑ:
Δ. ΜΑΥΡΑΙΔΟΠΟΥΛΟΣ Α.Ε.
ΤΖΩΡΤΖ 12, ΑΘΗΝΑ 106 77, Τηλ.: 210 3837334,
www.mavraidopoulos.gr e-mail: mavraid@otenet.gr

**Dentsply
Sirona
Implants**

KAVO

PRIMUS 1058 Life

Όταν η ποιότητα συναντάει την αξιοπιστία το αποτέλεσμα γίνεται διαχρονικό

Το best seller της KAVO σε ολόκληρο τον κόσμο και στην Ελλάδα **ΤΩΡΑ** σε τιμή έκπληξη (έως 31/12/2017)



KAVO

Dental Excellence

Επισκεφθείτε
την έκθεση μας
για να δείτε
από κοντά
το επόμενο
μηχάνημα σας

ESTETIKA μέγε

Φειδιππίδου 41, 115 27 Αθήνα Τηλ: 210 7489 040, 210 7489 041
E-mail: info@estetika.gr | www.estetika.gr

ND New Dent Ltd
καθημερινά 9:00-19:00

Κουντουριώτου 3 - 546 25 Θεσσαλονίκη
Τηλ: (2310) 270 550, 270 850 E-mail: newdent@otenet.gr