



DENTAL TRIBUNE

The World's Dental Newspaper | Greek Edition



ΕΛΛΑΔΑ, ΝΟΕΜΒΡΙΟΣ - ΔΕΚΕΜΒΡΙΟΣ 2017

www.dental-tribune.gr

Συνδεθείτε
τώρα

ΤΟΜΟΣ 13, ΤΕΥΧΟΣ 64

ORTHO TRIBUNE

The World's Orthodontic Newspaper | Greek Edition | Τόμος 5_Τεύχος 5

σελίδα 21 - 26

επισκευθείτε μας:

www.omnicongresses.gr

www.omnipress.gr

www.dental-tribune.com

Συνέντευξη με τον πρόεδρο του ΟΣΘ κ. Δεβλιώτη



Κύριε Δεβλιώτη, για άλλη μια φορά οι Οδοντίατροι της Θεσσαλονίκης σας ψήφισαν να ηγηθείτε τον συλλόγον τους. Γιατί πιστεύετε ότι σας εμπιστεύονται;

Η εμπιστοσύνη είναι μια αξία που δεν έρχεται

ποτέ από μόνη της. Αποτελεί συνεπώς τιμή στο πρόσωπό μου, η οποία χτίστηκε διαχρονικά με κόπο, μέσα από αγώνες προσωπικούς και θεσμικούς.

Γι' αυτό μπορώ μέχρι σήμερα, μετά από τόσα χρόνια θητείας, να κοιτώ στα μάτια τους συναδέλφους μου. Γιατί ήμουν πάντα δίπλα τους σ' όλα τα προβλήματά τους υπερασπιζόμενος με σθένος τα συμφέροντα του Συλλόγου.

Ήμουν, είμαι και θα είμαι ταγμένος στην προ-

σελίδα 2

Επετειακό Συνέδριο PERIOCARE.gr

16-17 Δεκεμβρίου 2017, Αθήνα



Αγαπητοί φίλοι,

Με ιδιαίτερη χαρά σας ανακοινώνουμε το Επετειακό μας συνέδριο για τα 5 χρόνια παρουσίας μας στο διαδίκτυο, το οποίο θα διεξαχθεί στις 16-17 Δεκεμβρίου 2017, στο ξενοδοχείο Divani Caravel.

Μιας γόνιμης διαδρομής με ανταλλαγή απόψεων μέσα από πολλές αναρτήσεις και 7 Open Study Clubs, όπου κυριάρχησε το ήθος και ο σεβασμός στη άποψη του κάθε συναδέλφου.

Η θεματολογία του Συνεδρίου αφορά στην "Αισθητική και λειτουργική αποκατάσταση της φθαρμένης οδοντοφυΐας".

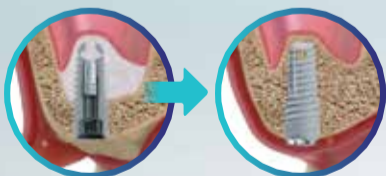
Μας τιμούν με τη παρουσία τους οι πλέον καταξιωμένοι κλινικοί της

σελίδα 2

NEO DIVA

By ΡΑΛΤΟΡ

Νέο επαναστατικό εμφύτευμα για κλειστή ανύψωση ιγμορείου και ταυτόχρονη οστική ανάπτυξη



Άριστη
> βιολογική συμπεριφορά
> αισθητική απόδοση
> διαχείριση μαλακών ιστών



Μορφολογία και απόλυτη καθαρότητα για τα οποία έχουν διακριθεί και τεκμηριωθεί από έγκριτα Ευρωπαϊκά Πανεπιστήμια και Ερευνητές

Ασφαλής τοποθέτηση

Κηρύ άκρο για την ασφαλή επαφή με τη μεμβράνη του Schneider.

Καινοτόμος σχεδιασμός

Σύστημα οπών για τη διοχέτευση του οστικού μοσχεύματος. Οστική ανάπτυξη ταυτόχρονα με την τοποθέτηση του εμφυτεύματος.

Διασφαλισμένη Οστεοενσωμάτωση

Κυλινδρικό σχήμα που ευνοεί την οστεοενσωμάτωση, καθώς αυξάνει την επιφάνεια επαφής μεταξύ εμφυτεύματος και οστού.

Υψηλή αισθητική

Η μετατόπιση πλατφόρμας (swifting) δίνει τη δυνατότητα για υψηλή αισθητική μέσω της «διαχείρισης των μαλακών ιστών».

Αρχική σταθερότητα

Σπείρωμα 7 χιλ. με προοδευτική κωνικότητα που σκοπό έχει να βελτιώσει την αρχική σταθερότητα μέσω της οστικής συμπίκνωσης.

Μικροσπείρωμα στον αυχένα

Για την ομαλή κατανομή των τάσεων στο τμήμα του φλοιώδους οστού. Ελαχιστοποιεί την οστική απορρόφηση.

Εσωτερική σύνδεση εξαγώνου

International Imprint

Group Editor	Daniel Zimmermann newsroom@dental-tribune.com Tel.: +44 161 223 1830
Clinical Editors	Magda Wojtkiewicz Nathalie Schüller
Editors	Kristin Hübner Yvonne Bachmann
Editor & Social Media Manager Managing Editor & Head of DTI Communication Services	Monique Mehler Marc Chalupsky
Copy Editor	Sabrina Raaff
Publisher/President/CEO Chief Financial Officer Chief Technology Officer Business Development Manager	Torsten R. Oemus Dan Wunderlich Serban Veres Claudia Salwiczek-Majonek
Project Manager Online Junior Project Manager Online E-Learning Manager Education Director Tribune CME Event Services/Project Manager Tribune CME & CROIXTURE	Tom Carvalho Hannes Kuschick Lars Hoffmann Christiane Ferret Sarah Schubert
Team Assistant	Julia Maciejek
Marketing Services Sales Services Accounting Services	Nadine Dehmel Nicole Andrä Anja Maywald Karen Hamatschek Manuela Hunger
Media Sales Managers	Antje Kahnt (International) Barbora Solarova (Eastern Europe) Hélène Carpentier (Western Europe) Matthias Diessner (Key Accounts) Melissa Brown (International) Peter Witteczek (Asia Pacific) Weridiana Mageswki (Latin America)
Executive Producer Advertising Disposition	Gernot Meyer Marius Mezger

Dental Tribune International GmbH
Holbeinstr. 29, 04229 Leipzig, Germany
Tel.: +49 341 48 474 302 | Fax: +49 341 48 474 173
info@dental-tribune.com | www.dental-tribune.com
Tel.: +1 212 244 7181 | Fax: +1 212 244 7185

© 2013, Dental Tribune International GmbH. All rights reserved.

Απαγορεύεται η αναδημοσίευση όλου ή μέρους της ύλης του περιοδικού χωρίς την γραπτή άδεια του εκδότη. Το Dental Tribune καταβάλει κάθε δυνατή προσπάθεια για να παρουσιάσει με ακρίβεια τα κλινικά δεδομένα και τα στοιχεία για τα νέα προϊόντα των διαφόρων κατασκευαστών, αλλά δεν αναλαμβάνει την ευθύνη για την αξιοπιστία αυτών των στοιχείων ή για τυχόν τυπογραφικά λάθη. Επίσης, οι εκδότες δεν φέρουν καμία ευθύνη όσον αφορά τις ονομασίες των προϊόντων ή τις δυνατότητες τους ή αυτά που αναφέρονται από τις διαφημιστικές εταιρείες. Οι απόψεις που εκφράζονται από τους συγγραφείς των διαφόρων άρθρων αντιπροσωπεύουν μόνον τους ίδιους και δεν εκφράζουν απαραίτητα και τις απόψεις του Dental Tribune International

Ελληνική Έκδοση

Κωδικός 01-7656



FAEP

FIPP

Ιδιοκτήτης

Αφοί Ρούση & ΣΙΑ ΟΕ
Ανδριτσαίνης 48, Τ.Κ. 11146
Τηλέφωνο +30 210 2222637, +30 6972036900
info@omnipress.gr - www.dental-tribune.gr

Εκδότης-Διευθυντής

Διεύθυνση-Σύνταξη

Διαφημίσεις

Art Director

Υπεύθυνη-Επιμέλεια τεύχους

Εκτύπωση

Αφοί Ρούση & ΣΙΑ ΟΕ
Δημήτρης Αρ. Αλεξόπουλος
Δημήτρης Ρούσης
Μαρία Σιδερί
Αναγνωστάκη Κωνσταντίνα
PRINTFAIR – Digital & Offset solutions
Βιολέτας 3, Τ.Κ. 13671 Αχαρναι, Τατόι
Τηλ.: 210 2469799

Έμβασμα συνδρομών

•ΕΘΝΙΚΗ ΤΡΑΠΕΖΑ 179/44015225
•ALPHA BANK 218/00-2002-000-260

επισκευθείτε μας: www.dental-tribune.gr

← DT σελίδα 1

συνέντευξη με τον πρ. του ΟΣΘ
κ. Δεβλιώτη

άσπηση των συλλογικών δικαίων του κλάδου μας. Και να σας πω και κάτι που ελάχιστοι το γνωρίζουν: Οι μάχες που δίνει ο Ο.Σ.Θ. είναι τέτοιας έντασης που βρέθηκα μέχρι και κατηγορούμενος από τον Εισαγγελέα του Αρείου Πάγου. Αυτές οι περγαμινές τροφοδοτούν και κρατούν αδιατάρακτη στο χρόνο την σχέση εμπιστοσύνης.

Ποιά κατά την άποψή σας είναι τα κύρια προβλήματα που αντιμετωπίζουν οι συνάδελφοί σας;

Οι Οδοντίατροι σήμερα βαλλόμαστε πανταχόθεν. Έχουμε δυστυχώς πρωτίστως αντίπαλο το κράτος που μας επιβάλλει δυσβάσταχτες φορολογικές επιβαρύνσεις. Είναι «συνέταρος» στα κέρδη μας μόνο.

Από εκεί και πέρα η δεινή οικονομική θέση των Ελλήνων πολιτών είναι η κύρια τροχοπέδη στην άσκηση του επαγγέλματός μας.

Οι πολίτες της χώρας που μέχρι και σήμερα είναι παντελώς ανασφάλιστοι στην οδοντιατρική περίθαλψη από τον Ε.Ο.Π.Υ.Υ., βάλονται από την παροχή «φθηνών» και επικίνδυνων οδοντιατρικών υπηρεσιών σε βαλκανικές χώρες όσο και από ψευδεπίγραφες εμπορικές εταιρείες που διαφημίζουν πλασματικές εκπτώσεις, κουνόπνια, εικονικές ειδικές τιμές κ.λπ., ενώ ο οδοντίατρος στερείται εκ του Νόμου κάθε δυνατότητα

διαφήμισης.

Αυτά είναι μερικά από τα σημαίνοντα προβλήματα των συναδέλφων-Οδοντιάτρων, οι οποίοι με αυτές τις συνθήκες, μάχονται καθημερινά, προκειμένου όχι μόνο να επιβιώσουν επαγγελματικά, αλλά και να κρατήσουν ψηλά τον πήχη της ποιότητας Οδοντιατρικών υπηρεσιών.

Ακούμε τα τελευταία χρόνια συνεχώς για προβλήματα στον κλάδο σας. Προοπτικές υπάρχουν;

Οι Έλληνες Οδοντίατροι εξακολουθούμε και διατηρούμε υψηλό επίπεδο παροχής οδοντιατρικών υπηρεσιών, παρά τις αντίξοες φορολογικές και πραγματικές συνθήκες εργασίας.

Έχουμε υποστεί μεγάλες οικονομικές απώλειες ως κλάδος, πλην όμως έχουμε καταφέρει και επιβιώνουμε, λαμβάνοντας βέβαια υπόψη και την μετανάστευση πολλών συναδέλφων μας στο εξωτερικό.

Η εμμονή μας να αντιστεκόμαστε σθεναρά στην δίνη των προβλημάτων, πιστοποιεί την θέλησή μας να παραμείνουμε στην πολύπαθη χώρα μας και να περιφρουρήσουμε το κύρος της επιστήμης που υπηρετούμε.

Η αντίστασή μας θα δημιουργήσει γόνιμο έδαφος, ώστε να καρποφορήσει όλη αυτή η υπερπροσπάθεια για το καλό της επόμενης γενιάς.

Οι Οδοντίατροι έχουν ατομική ευθύνη στη διαμορφωμένη κατάσταση

και ποιά είναι κατά τη γνώμη σας;

Η κοινωνία μας είναι ένας ζωντανός οργανισμός, όπου κάθε δράση προκαλεί μία αντίδραση και κάθε αδράνεια έχει επίσης μία συνέπεια.

Με αυτά τα δεδομένα, ο καθένας μας έχει το δικό του μερίδιο ευθύνης για τις θετικές ενέργειές του ή τις παραλείψεις του. Δυστυχώς, σήμερα οι συνέπειες των αρνητικών πράξεων ή παραλείψεών μας είναι δυσανάλογα πολλαπλάσιες απ' ότι σε προηγούμενες εποχές.

Τι θα θέλατε να πραγματοποιήσετε, στη νέα σας θητεία, που θα βελτιώσει την κατάσταση των συναδέλφων σας;

Στόχος μου είναι να ιδρυθεί άμεσα ένα επαγγελματικό Ταμείο, το οποίο θα λειτουργήσει ως μαξιλάρι ασφαλείας στον κίνδυνο ολοσχερούς κατάρρευσης του Τ.Σ.Α.Υ.

Επιπρόσθετα άμεση προτεραιότητα είναι η δημιουργία νέων επαγγελματικών μοντέλων, με σκοπό τη δημιουργία πλήρως εκσυγχρονισμένων και πιστοποιημένων μονάδων παροχής οδοντιατρικής περίθαλψης ώστε να σταθούν ικανές να προσελκύσουν ασθενείς από το σύνολο της Ευρωπαϊκής Ένωσης.

Τα οφέλη του υπό ανάπτυξη Οδοντιατρικού Τουρισμού θα πρέπει να αφορούν όλους τους συναδέλφους, τουλάχιστον δυνητικά. ■

← DT σελίδα 1

Επετειακό Συνέδριο PERIOCARE.gr

Ελλάδας (ομιλητές, συντονιστές), οι οποίοι θα τεκμηριώσουν τις απόψεις τους σε ένα τόσο σύνθηρες πρόβλημα των ασθενών μας.

Όπως έχουμε προαναγγείλει το συνέδριο αυτό έχει φιλανθρωπικό χαρακτήρα μιας και όλα τα έσοδα θα διατεθούν στα παι-

διά με ειδικές ανάγκες της ΕΛΕΠΑΠ με την ευκαιρία των 80 χρόνων συνεχούς προσφοράς της.

Εκ μέρους της ομάδας εργασίας θα ήθελα να ευχαριστήσω εκ των προτέρων τους ομιλητές και συντονιστές που δέχθηκαν να συμμετάσχουν αφιλοκερδώς, τις χορηγούς εταιρείες (τα ονόματα των οποίων θα αναρτηθούν σύντομα), χωρίς τη συμβολή των οποίων η δραστηριότητα

αυτή δεν θα ήταν εφικτή, καθώς και όλους που θα το παρακολουθήσουν από κοντά.

Επίσης, την εταιρεία OMNIPRESS που παρέχει την πολυετή εμπειρία και τεχνογνωσία της για τη διοργάνωση του συνεδρίου μας αφιλοκερδώς.

Σας περιμένουμε με χαρά εκ μέρους της ομάδας εργασίας, Γιώργος Γούμενος



Οι ασθενείς σας χρειάζονται ένα χειρουργό που να εμπιστεύονται. Ένα χειρουργό με αδιαπραγμάτευτη ικανότητα και εξειδικευμένες οδοντιατρικές και χειρουργικές ηύσεις. Και φυσικά, εσείς ως ιατροί, αναμένετε την ίδια απόδοση από τους προμηθευτές σας. Εμπιστευθείτε τη Lifenet Health® ως συνεργάτη σας στην τεχνολογία και απολαύστε την ισχύ της καινοτομίας. Από την απλή διατήρηση, μέχρι την πιο περίπλοκη ανάπλαση η Lifenet Health® διαθέτει πλήρη γκάμα υψηλής ποιότητας αλλομοσχεύματα, με τις μηχανικές και βιολογικές ιδιότητες που χρειάζεστε για επιτυχημένες θεραπείες.

Η Lifenet Health® είναι ηγέτιδα εταιρεία στον τομέα της αναπλαστικής ιατρικής, με έδρα στη Βιρτζίνια των ΗΠΑ. Κάθε χρόνο, παρέχει περισσότερα από 400.000 ανθρώπινα μοσχεύματα και το ιστορικό ποιότητάς της είναι απλά ασυναγώνιστο.

Έχει αναπτύξει ένα πλήρες φάσμα από καινοτομικές τεχνικές επεξεργασίας, με σκοπό να εγγυηθεί ότι η ασφάλεια και η ποιότητα αποτελούν τα υψηλότερα κριτήρια για κάθε ένα από τα μοσχεύματα που παρέχει.

Ασφάλεια | Ποιότητα | Καινοτομία | Εξυπηρέτηση



Οστικά Αλλομοσχεύματα & Αλλογενείς Μεμβράνες Lifenet®

<p>CORTICAL PARTICULATE Mineralized (FDBA, Ground Cortical)</p>	<p>CORTICAL PARTICULATE De-Mineralized (DFDBA, Ground Cortical)</p>	<p>CANCELLOUS PARTICULATE Mineralized</p>	<p>CORTICAL + CANCELLOUS PARTICULATE - MIX Mineralized (FDBA, MIX)</p>	<p>PERIO FASCIA LATA Απορροφήσιμη μεμβράνη για κατευθυνόμενη αναγέννηση σκληρών και μαλακών ιστών</p>	<p>ORACELL Ακτύταρο αλλόδεσμα για γναθοπροσωπικές εφαρμογές και ανάπλαση μαλακών ιστών (Ουλοπλαστική)</p>
--	--	--	---	--	--

Συγκόλληση όψεων μερικής επικάλυψης



E. Mahn

Η επιθυμία των ασθενών, για αισθητικές ελάχιστα επεμβατικές

και άριστα ενσωματωμένες πρόσθιες αποκαταστάσεις, υπήρχε από τις απαρχές της οδοντιατρικής επιστήμης. Μόλις πρόσφατα, ωστόσο, είναι δυνατή η πραγματοποίηση αυτής της επιθυμίας. Για πολλά χρόνια, οι οδοντίατροι δυσκολεύονταν με την αδιαφάνεια των μεταλλοκε-

ραμικών στεφανών πριν εμφανιστούν οι ολοκεραμικές. Αυτά τα κεραμικά υλικά, όμως, δεν ήταν αρκετά ανθεκτικά ώστε να μπορούν να χρησιμοποιηθούν σε πιο συντηρητικές αποκαταστάσεις. Τελικά, οι κεραμικές όψεις εισήχθησαν στην αγορά. Οι οδοντικές παρασκευές για όψεις ήταν

πολύ πιο συντηρητικές από τις αντίστοιχες για στεφάνες-ωστόσο απαιτούνταν και πάλι αφαίρεση έστω και μικρής ποσότητας οδοντικών ιστών. Επιπρόσθετα, οι όψεις έπρεπε να σχεδιαστούν με τέτοιο τρόπο ώστε να καλύπτουν ολόκληρη την παρειακή επιφάνεια. Ωστόσο, δεδομένων

των εξελίξεων στην τεχνολογία των κεραμικών υλικών και των ρητινωδών κονιών που υπάρχουν σήμερα, είναι πλέον δυνατή η τοποθέτηση όψεων μερικής κάλυψης και η συγκόλλησή τους χωρίς καμία δυσκολία.

Οι όψεις μερικής κάλυψης είναι κεραμικές όψεις που καλύπτουν μόνο το τμήμα του δοντιού που λείπει, έχει σπάσει ή αποτριβεί. Κατά συνέπεια, απαιτείται τμηματική ή καθόλου Παρασκευή του δοντιού.

Αυτή η προσέγγιση έχει καταστεί δυνατή για δύο λόγους:

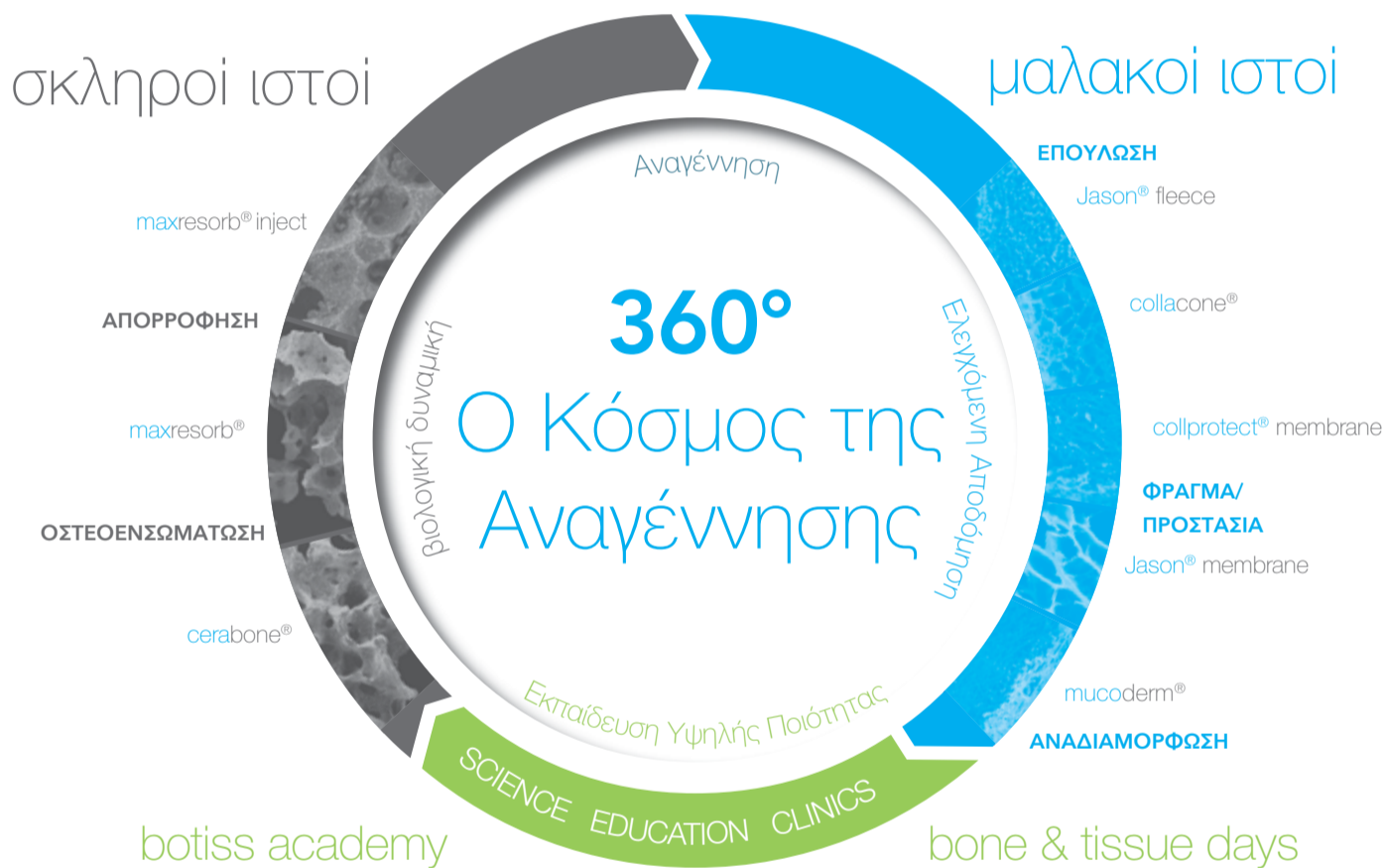1. Νέα κεραμικά υλικά είναι διαθέσιμα στην αγορά. Οι οδοντοτεχνίτες έχουν πλέον την επιλογή της διαστρωμάτωσης σε οποιαδήποτε κεραμική αποκατάσταση. Μπορούν να επιλέξουν να χρησιμοποιήσουν ένα κεραμικό υλικό με φθοριοαπατίτη όπως το IPS e.max Ceram ή να πρεσάρουν την αποκατάσταση από ένα δοκίμιο υψηλής ημιδιαφάνειας όπως το Oral ή δοκίμια HT της σειράς IPS e.max Press.

2. Οι ρητινώδεις κονίες έχουν βελτιωθεί. Ένα μεγάλο εύρος σύγχρονων αισθητικών κονιών διατίθενται στην αγορά. Προσφέρονται σε διαφορετικό βαθμό φωτεινότητας για να ταιριάζουν με τη φωτεινότητα των φυσικών δοντιών που αποκαθίστανται με μία όψη ή όψη μερικής κάλυψης. Επιπρόσθετα, αυτές οι ρητινώδεις κονίες περιέχουν νέους φωτοεκκινητές που βελτιώνουν τη δυνατότητα φωτοπολυμερισμού τους και τη μακροπρόθεσμη χρωματική σταθερότητα. Το κεραμικό υλικό που επιλέγεται για μία αποκατάσταση εξαρτάται από το μέγεθος του ελλείμματος και/ή τα οπτικά χαρακτηριστικά και τη σταθερότητα που επιθυμεί να πετύχει ο οδοντίατρος. Η τεχνική διαστρωμάτωσης είναι πιθανώς η πρώτη επιλογή για δόντια που εμφανίζουν πολλαπλά οπτικά χαρακτηριστικά. Αν απαιτούνται μεγάλες όψεις μερικής επικάλυψης που δε διαθέτουν ειδικά οπτικά χαρακτηριστικά αλλά περιλαμβάνουν ολόκληρο το κοπτικό άκρο, ένα κεραμικό υλικό υψηλής αντοχής όπως το διπυριτιούχο λίθιο είναι μία πιθανή επιλογή. Όταν επιλέγουμε κονία για όψεις και αποκαταστάσεις μερικής κάλυψης, η Variolink Veneer της εταιρείας Ivoclar αποτελεί την πρώτη επιλογή για πολλούς οδοντία-

τρους. Η τεχνική διαστρωμάτωσης είναι πιθανώς η πρώτη επιλογή για δόντια που εμφανίζουν πολλαπλά οπτικά χαρακτηριστικά. Αν απαιτούνται μεγάλες όψεις μερικής επικάλυψης που δε διαθέτουν ειδικά οπτικά χαρακτηριστικά αλλά περιλαμβάνουν ολόκληρο το κοπτικό άκρο, ένα κεραμικό υλικό υψηλής αντοχής όπως το διπυριτιούχο λίθιο είναι μία πιθανή επιλογή. Όταν επιλέγουμε κονία για όψεις και αποκαταστάσεις μερικής κάλυψης, η Variolink Veneer της εταιρείας Ivoclar αποτελεί την πρώτη επιλογή για πολλούς οδοντία-

bone and tissue

Σύστημα Οστικής και Ιστικής Αναγέννησης



cerabone®

Φυσικό οστικό μόσχευμα βείας προέλευσης

6-9 μήνες



maxresorb®

Διφασικό συνθετικό φωσφορικό ασβέστιο

4-6 μήνες



maxresorb® inject

Ενέσιμη συνθετική οστική πάστα

4-6 μήνες



Jason® fleece / collacone®

Αιμοστατικό Κολλαγόνο (Σπόγγος / Κύνος)

2-4 εβδομάδες



collprotect® membrane

Μεμβράνη φυσικού κολλαγόνου

2-3 μήνες



Jason® membrane

Μεμβράνη φυσικού περικαρδίου

3-6 μήνες



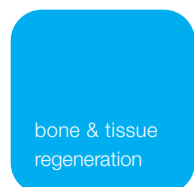
mucoderm®

Τρισδιάστατα σταθερό μόσχευμα μαλακών ιστών (κολλαγόνου)

6-9 μήνες

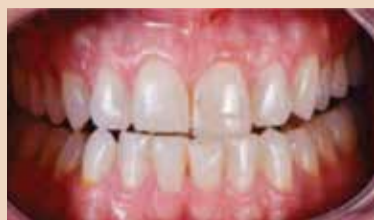Για περισσότερες πληροφορίες για το ευρύ χαρτοφυλάκιο προϊόντων της "botiss biomaterials", επισκεφθείτε:

www.botiss-dental.com

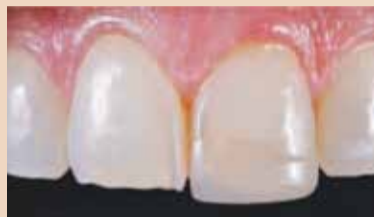

SADENT

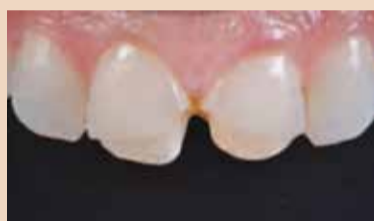Τηλ: 2111 022 900
www.sadent.com



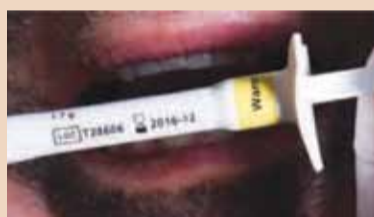Εικ. 1 Αρχική κατάσταση.



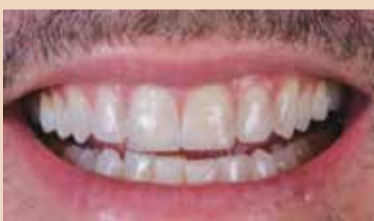Εικ. 2 Κοντινή άποψη της αρχικής κατάστασης.



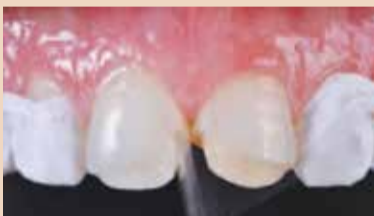Εικ. 3 Τα παρασκευασμένα δόντια.



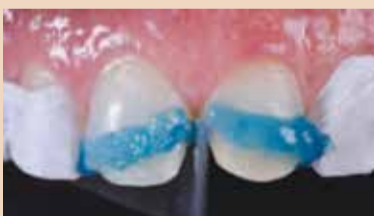Εικ. 4 Επιλογή του χρώματος της ρητινώδους κονιάς: Variolink Esthetic LC σε απόχρωση Warm.



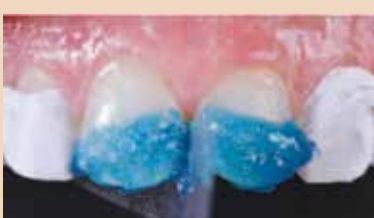Εικ. 5 Δοκιμή και για τις δύο όψεις μερικής κάλυψης.



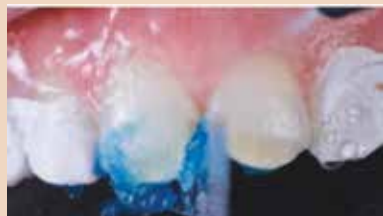Εικ. 6 Πριν την τοποθέτηση των όψεων: τα παρακείμενα δόντια καλύπτονται με ταινία Teflon και ταινία σελολόζης τοποθετείται μεταξύ των δοντιών.



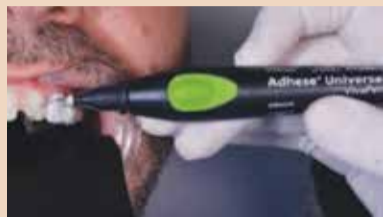Εικ. 7 Αδροποίηση αδαμαντίνης για 20".



Εικ. 8 Ακολουθούμενη από αδροποίηση οδοντίνης για 10".



Εικ. 9 Έκπλυση με καταιονισμό νερού.



Εικ. 10 Τοποθέτηση συγκολλητικού παράγοντα Adhese Universal.

τρος. Πριν από λίγα χρόνια, η προηγούμενη κονία της σειράς, η Variolink Esthetic, εισήχθη στην αγορά. Αυτό το συγκολλητικό υλικό είναι διαθέσιμο σε μορφή διπλού πολυμερισμού και φωτοπολυμερισμού. Η αρχή του χρώματος με βάση οπτικών χαρακτηριστικών στην οποία στηρίζονται οι 5 αποχρώσεις του προϊόντος δίνει τη δυνατότητα στον οδοντίατρο να προσαρμόσει τα χρωματικά χαρακτηριστικά της αποκατάστασης ώστε να φαίνεται πιο φωτεινή ή πιο "ζεστή", ανάλογα με τις απαιτήσεις κάθε περίπτωσης. Επιπρόσθετα, η απόχρωση μπορεί να ελεγχθεί πριν την τελική συγκόλληση με τη βοήθεια των παστών δοκιμής στην αντίστοιχη απόχρωση με τη μόνιμη κονία. Η κονία περιέχει τον πρόσφατα πατενταρισμένο φωτοεκκινητή Ivocerin, που προσφέρει την καλύτερη μακροπρόθεσμη χρωματική σταθερότητα. Επίσης, η Variolink Esthetic είναι εύκολη στη χρήση λόγω της ευελιξίας στο θέμα της σύστασης και του εύκολου καθαρισμού των περισεσιών. Στο παρακάτω περιστατικό περιγράφεται η τοποθέτηση δύο όψεων μερικής κάλυψης με Variolink Esthetic LC στην απόχρωση Warm.

Κλινικό περιστατικό

Ένας άνδρας 46 ετών επισκέφθηκε το ιατρείο μας επιθυμώντας την αντικατάσταση μίας όψης μερικής κάλυψης Mirage εικοσαετίας. Ήταν πεπεισμένος πως η όψη χρειαζόταν αντικατάσταση λόγω της αποτριβής του παρακείμενου κεντρικού τομέα (εικ. 1 και 2). Αποφασίστηκε να χρησιμοποιηθούν όψεις μερικής κάλυψης για βελτίωση της κατάστασης. Στην εικόνα 3 φαίνονται οι οδοντικές παρασκευές. Μόλις παραδόθηκαν οι όψεις (IPS e.max Press HT) από το εργαστήριο, χρησιμοποιήσαμε τις πάστες δοκιμής για να προσδιορίσουμε την κατάλληλη απόχρωση της κονιάς που θα

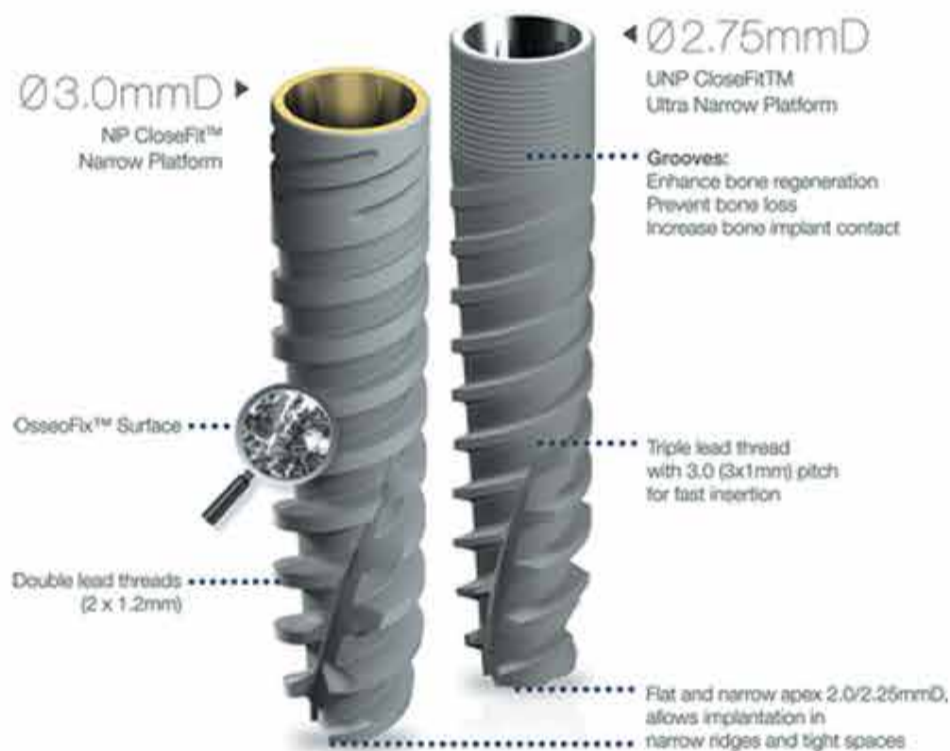

The strongest Ultra Narrow Implant

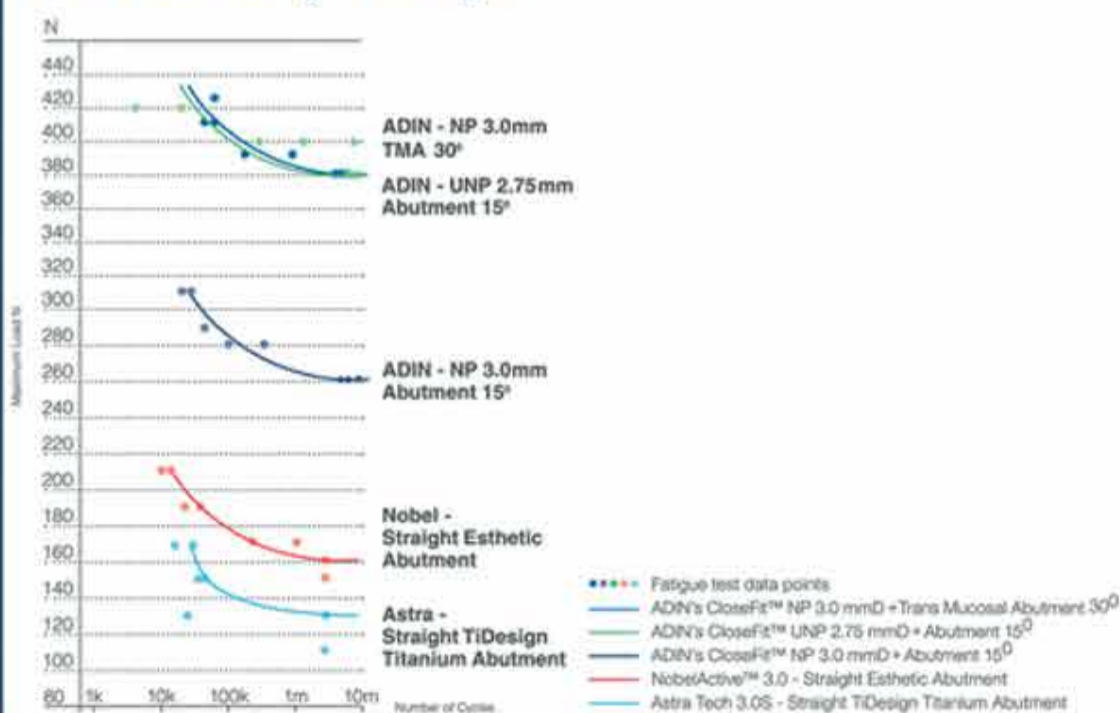
Πλεονεκτήματα του CloseFit™ Narrow Implant

- ▶ Ειδικά σχεδιασμένο για στενές ακροήλοφες
- ▶ Ελαχιστοποιεί την ανάγκη εφαρμογής τεχνικών αύξησης οστού
- ▶ Απλό πρωτόκολλο τρυπανισμού
- ▶ Απλό σύστημα προσθετικής αποκατάστασης

* UNP abutment systems are intended for cement retained restoration only.



Unbeatable Fatigue Strength



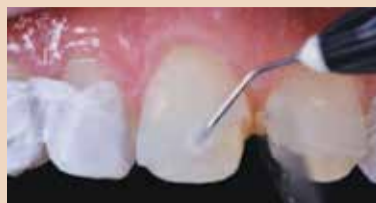PROFILE

DENTAL

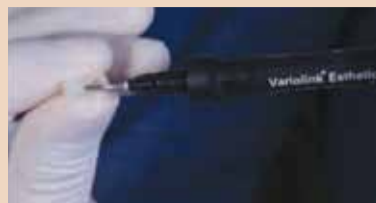ΟΔΟΝΤΙΑΤΡΙΚΑ ΠΡΟΪΟΝΤΑ
ΤΣΙΜΙΣΚΗ 19 - ΘΕΣΣΑΛΟΝΙΚΗ
Τ. 2310 342 504 ddodou1@otenet.gr

← DT σελίδα 5

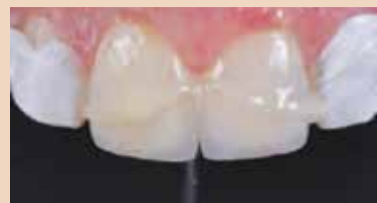χρησιμοποιηθεί για την τελική συγκόλληση. Σε αυτό το περιστατικό, πετύχαμε το καλύτερο αποτέλεσμα με την απόχρωση Warm (εικ. 4 και 5). Στη συνέχεια, τα παρακείμενα δόντια καλύφθηκαν με ταινία Teflon. Ακολούθησε η τοποθέτηση ταινίας σελολόζης μεταξύ των δοντιών (εικ. 6). Η αδαμαντίνη αδροποιήθηκε για 20'' και η οδο-



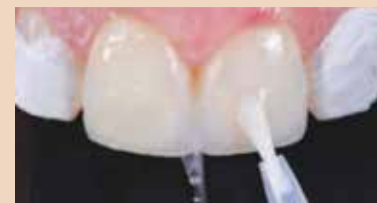Εικ. 11 Κοντινή άποψη της διαδικασίας συγκόλλησης.



Εικ. 12 Τοποθέτηση Variolink Esthetic LC Warm στις όψεις.



Εικ. 13 Τοποθέτηση των όψεων.

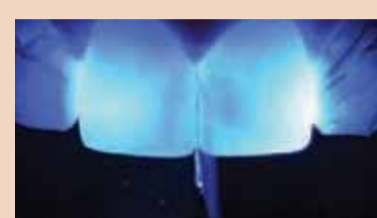

Εικ. 14 Προσεκτική αφαίρεση της περίσσειας της κονίας με πινελάκι.

ντίνη για 10'' (εικ. 7 και 8), και ακολούθησε αφαίρεση αδροποιητικού με την υδροσύριγγα (εικ. 9). Επαλείφθηκε συγκολλητικός παράγοντας Adhese Universal

και παρέμεινε στα δόντια για 10'' (εικ. 10 και 11). Η κονία τοποθετήθηκε στις όψεις πριν τοποθετηθούν στο στόμα (εικ. 12 και 13). Η περίσσεια της κονίας

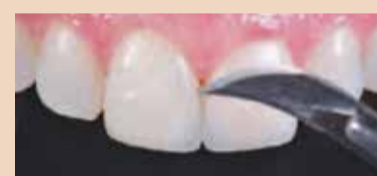αφαιρέθηκε με προσοχή με πινελάκι πριν το φωτοπολυμερισμό (εικ. 14). Οι όψεις φωτοπολυμερίστηκαν αρχικά ταυτόχρονα και από τις δύο πλευρές για 5''



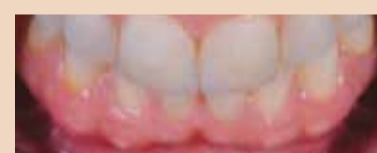Εικ. 15 Φωτοπολυμερισμός για 5'' από κάθε πλευρά.



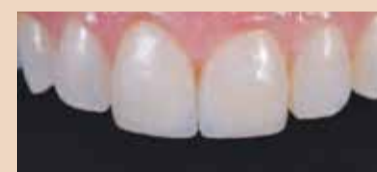Εικ. 16 Τελικός φωτοπολυμερισμός με δύο λυχνίες Bluephase Style ενώ ψύχονται τα δόντια με καταιονισμό νερού.



Εικ. 17 Αφαίρεση περίσσειας της κονίας με νυστέρι (λεπίδα Νο. 12).



Εικ. 18 Τελική άποψη.



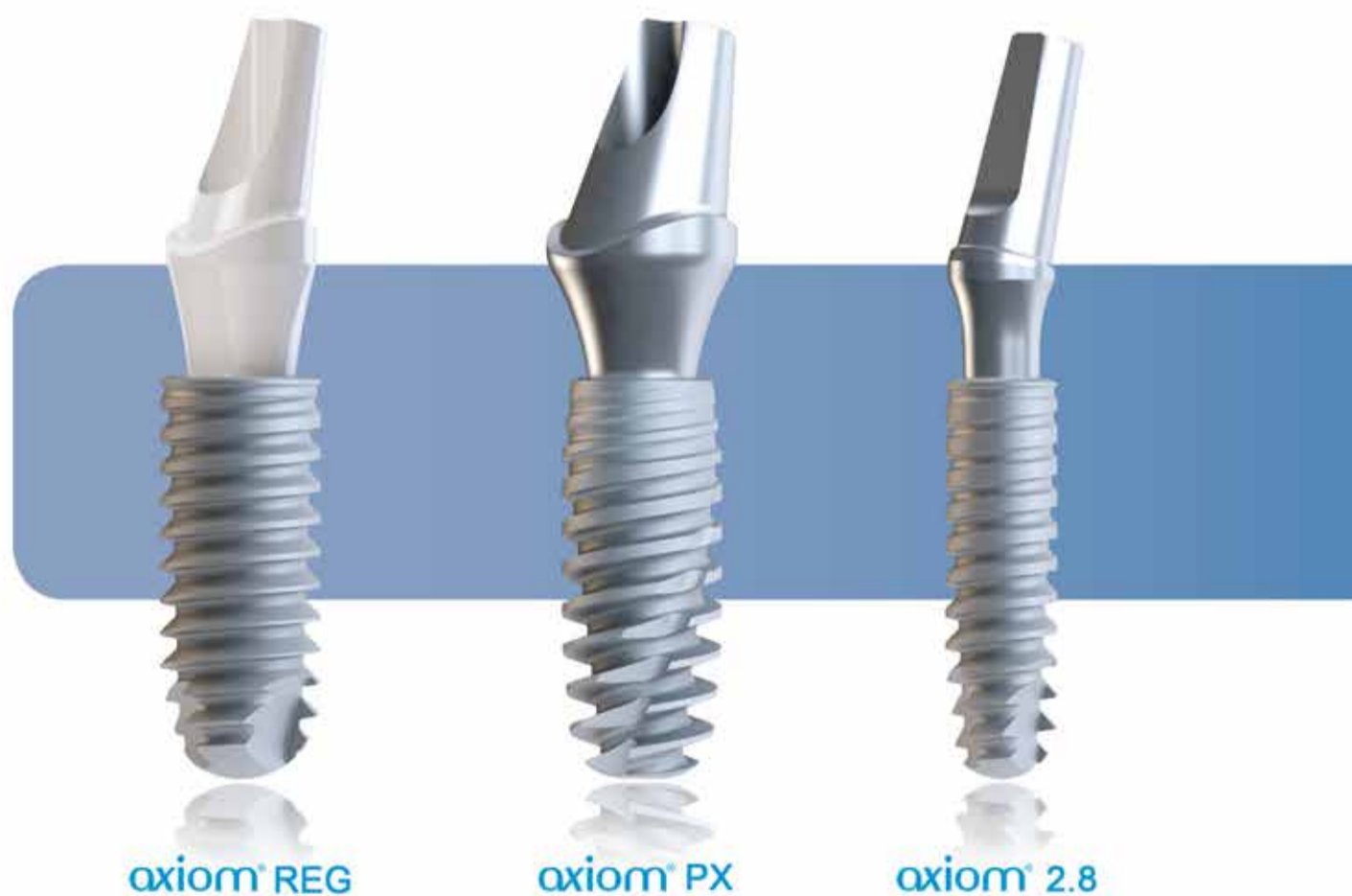
Εικ. 19 Κοντινή άποψη του τελικού αποτελέσματος μετά από 4 εβδομάδες

με τη λυχνία φωτοπολυμερισμού Bluephase Style (εικ. 15). Για εξοικονόμηση χρόνου, πραγματοποιήθηκε και ο τελικός φωτοπολυμερισμός με τη βοήθεια δύο λυχνιών Bluephase Style σε κάθε πλευρά για 30'' (εικ. 16). Επειδή ο φωτοπολυμερισμός για αυτό το χρονικό διάστημα με δύο λυχνίες που λειτουργούν με ένταση φωτός 1100 m W/cm² μπορεί να οδηγήσει σε σημαντική συσσώρευση θερμότητας, υπάρχει πιθανός κίνδυνος βλάβης του πολφού. Επομένως, είναι συνετό να ψύξουμε τα δόντια με καταιονισμό νερού, όπως φαίνεται στην εικόνα 16. Μετά το φωτοπολυμερισμό, αφαιρέθηκαν οι περίσσειες της κονίας με ένα νυστέρι (λεπίδα Νο. 12) (εικ. 17). Το τελικό αποτέλεσμα μετά από 4 εβδομάδες φαίνεται στις εικόνες 18 και 19.

Αναδημοσίευση από το περιοδικό DT_Middle East and Africa Edition, No.1-Vol.7, Ιανουάριος-Φεβρουάριος 2017

axiom[®]

Η ΝΕΑ ΔΙΑΣΤΑΣΗ

axiom[®] REGaxiom[®] PXaxiom[®] 2.8

- Χειρουργική απλότητα
- Επιφάνεια BCP
- Τιτάνιο βαθμού V
- Εκτεταμένη επιλογή προσθετικών
- Τεχνική αλλαγής πλατφόρμας
- Μια ενιαία κωνική σύνδεση
- Τέσσερις διάμετροι εμφυτεύματος
- Τέσσερα προσθετικά προφίλ ανάδυσης



Λ. ΠΑΝΤΕΛΙΔΗΣ ΕΠΕ
Χαλκοκονδύλη 19, Αθήνα 10432
Τηλ.: 210 5232609 & 210 5222301 Fax: 210 5237155
www.pantelides-dental.gr | www.οδοντιατρικα.gr
e-mail: info@pantelides-dental.gr

anthogyr

A global solution for dental implantology

Νέα οδοντική εξέταση υποδεικνύει τη χρήση φαρμάκων και ναρκωτικών ουσιών

Γερμανοί ερευνητές έχουν αναπτύξει μία μέθοδο για να ανιχνεύσουν την ύπαρξη μορφίνης, κοκαΐνης και ecstasy στα δόντια, μεταξύ άλλων φαρμάκων και των μεταβολιτών τους. Η μέθοδος, που απαιτεί τη λήψη ελάχιστου δείγματος, βασίστηκε σε ειδικά παρασκευασμένα βόεια δόντια και έχει εφαρμοστεί με επιτυχία στην ανάλυση αρχαιολογικού ανθρώπινου υλικού. Μπορεί να είναι επωφελής για ιατροδικαστές, ανθρωπολόγους και αρχαιολόγους.

Τα δόντια συχνά αποτελούν τα μοναδικά υπολείμματα των νεκρών. Μέχρι σήμερα, δεν υπάρχει μέσο χρήσης τους για την ανίχνευση ναρκωτικών ουσιών. Ερευνητές στο Πανεπιστήμιο Freiburg, με επικεφαλής τον Dr.M.Neukamm και τον καθηγητή V.Auwarter από το Ινστιτούτο Ιατροδικαστικής και τον καθηγητή M.Altenburger του Τμήματος Οδοντικής Χειρουργικής και Περιοδοντολογίας, μπορούν πλέον να εφαρμόσουν με επιτυχία την οδοντική εξέταση για την ανάλυση ναρκωτικών ουσιών. "Για πολλά χρόνια ήταν ασαφές αν η οδοντική ουσία μπορεί να χρησιμοποιηθεί για την ανίχνευση ναρκωτικών ουσιών ή φαρμάκων. Η έρευνά μας αποδεικνύει πως μπορεί.", αναφέρει ο Auwarter, επικεφαλής ιατροδικαστικής τοξικολογίας στο Πανεπιστήμιο. "Η μέθοδος μπορεί να χρησιμοποιηθεί για την ανίχνευση ακόμη και των ελάχιστων ποσοτήτων ναρκωτικών ουσιών."

Οι ερευνητές ανέπτυξαν τη διαδικασία με βάση την οδοντίνη βόειων δοντιών, που διαθέτει δομή που μοιάζει σε μεγάλο βαθμό με την ανθρώπινη οδοντίνη αλλά είναι εγγυημένα ελεύθερη μικροβίων. Για την ανίχνευση μορφίνης, κωδεΐνης, ecstasy, MDEA, αμφεταμίνης, μεθαμφεταμίνης, κοκαΐνης και ενός μεταβολίτη της κοκαΐνης, χρειάζονται μόνο 0.05 g οδοντικής ουσίας. Τα φάρμακα και οι μεταβολίτες εξάχθηκαν από 50mg σκόνης οδοντίνης με επεξεργασία σε υπερήχους για 60' σε μεθανόλη τρεις φορές.

Για τη μελέτη τους, οι ερευνητές τοποθέτησαν τη βόεια οδοντίνη σε ένα περιβάλλον παρόμοιο με αυτό του στόματος. "Για να αναπαραστήσουμε τις βιοχημικές οδούς των ναρκωτικών ουσιών με όσο το δυνατόν

πο φυσικό τρόπο, προσομοιώσαμε αρχόμενες οδοντικές τερηδόνες", εξηγεί ο Dr. Altenburger. Μετά από 9 ημέρες εφαρμογής, οι ερευνητές ανέλυσαν τα οδο-

ντικά τμήματα με ένα φασματομέτρο μάζας σε λειτουργία καταγραφής πολλαπλών αντιδράσεων και κατάφεραν να ανιχνεύσουν την αντίστοιχη ναρκωτική ουσία.

Η νέα μέθοδος προσφέρει ένα νέο εργαλείο ανάλυσης όχι μόνο για τον ιατροδικαστή αλλά και για τους ανθρωπολόγους και τους αρχαιολόγους, καθώς

η αποτελεσματική χρήση του δείγματος έχει μεγάλη σημασία για αυτούς.

→ DT σελίδα 8



EllaDent

Oral Care System

Plus • Perio • Care

Ο απόλυτος συνδυασμός για την ιδανική προστασία του περιοδοντίου

Διγλυκουκινική Χλωρεξιδίνη
Αντιμικροβιακή Προστασία

Υαλουρονικό Οξύ
Φυσική Επούλωση

Φαρμακευτικά Βότανα
Ενισχυτική Δράση

Συμπολυμερές PVP/VA
Πρόληψη & Προστασία

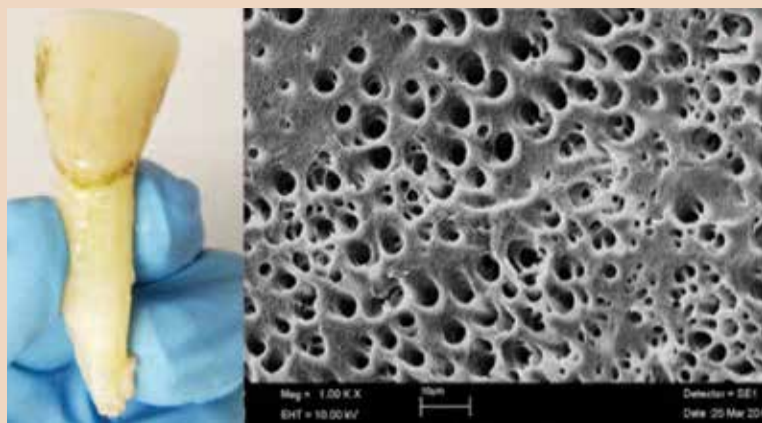


Η εξέλιξη στην στοματική υγεία με βάση την Ελλάδα

ELLADENT • Μπουμπουλίνας 4 Νέο Ηράκλειο Αττικής 141 22 • Τηλ. 210 28 31 311 • www.elladent.gr • info@elladent.gr

← DT σελίδα 7

Σε μία άλλη ανάλυση με βάση τη νέα μέθοδο, οι ερευνητές εξέτασαν ένα ανθρώπινο δόντι από την πρώτη περίοδο της εποχής του Σιδήρου. "Μπορέσαμε να ανιχνεύσουμε υπολείμματα ινδοκάρυδου σε ένα δόντι ηλικίας 2000 ετών", λέει ο Neukamm. Για χιλιάδες χρόνια, το ινδοκάρυδο χρησιμοποιείται ως διεγερτική και κατασταλτική ουσία



Εικ.1. Ερευνητές ανέπτυξαν τη νέα μέθοδο χρησιμοποιώντας ειδικά παρασκευασμένα βόεια δόντια - Μέσω των οδοντινοσωληναρίων, οι ναρκωτικές ουσίες μπορούν να εισέλθουν και να αποθηκευθούν στο δόντι (μεγέθυνση 3000X)

της όρεξης στην Νοτιοανατολική Ασία. Οι ερευνητές σκοπεύουν σήμερα να επεκτείνουν τις έρευνές τους χρησιμοποιώντας ανθρώπινα δόντια από νεκρούς για να διερευνήσουν την επίδραση τη στοματικής χλωρίδας στον ακριβή μηχανισμό στα δόντια.

Αναδημοσίευση από το Dental Tribune South Africa, Φεβρουάριος 2015, Vol.3, No.1

Ερευνητές από το πανεπιστήμιο King's College τεκμηριώνουν μέθοδο που βοηθά τα δόντια να αυτο-αποκατασταθούν

By DTI

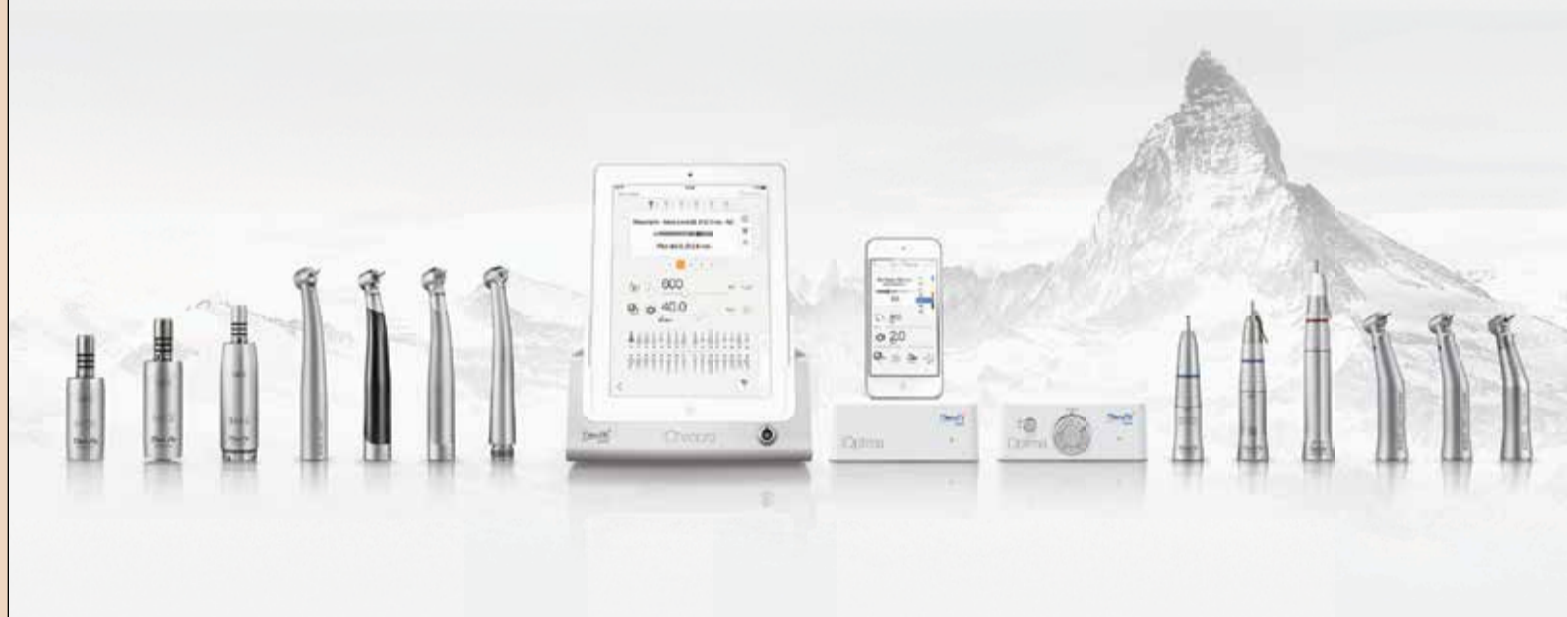Επιστήμονες από το Πανεπιστήμιο King's College του Λονδίνου αναφέρουν μία νέα προσέγγιση που βρέθηκε πως είναι επιτυχημένη στην κινητοποίηση της αύξησης των βλαστοκυττάρων εντός των δοντιών. Χορηγώντας ένα συγκεκριμένο τύπο μικρών μορίων μέσω βιοδιασπώμενων σπόγγων κολλαγόνου σε δόντια ποντικών, κατάφεραν να αποκαταστήσουν σχεδόν πλήρως τις τερηδονικές βλάβες εντός μόλις έξι εβδομάδων.

Σύμφωνα με τους ερευνητές, που δημοσίευσαν τα αποτελέσματά τους, καθώς οι σπόγγοι διασπώνται με την πάροδο του χρόνου, δημιουργείται νέα οδοντίνη σχεδόν άμεσα στην περιοχή. Χρησιμοποιώντας τη φυσική δυνατότητα αποκατάστασης του δοντιού, η νέα προσέγγιση μπορεί δυνητικά να μειώσει την ανάγκη για εμφράξεις ή οδοντικές κόνιες, συγκεκριμένα για την αποκατάσταση μεγαλύτερων βλαβών, όπως αναφέρουν οι ίδιοι.

Σήμερα, πραγματοποιούνται αρκετές έρευνες διεθνώς που αναζητούν να χρησιμοποιήσουν τα βλαστοκύτταρα για αποκατάσταση των οδοντικών βλαβών. Εναλλακτικοί τρόποι επαγωγής της ανάπτυξης της οδοντίνης περιλαμβάνουν τη χρήση πρωτεϊνών κερατίνης και συνθετικών υλικών. Στο Πανεπιστήμιο King's College, οι επιστήμονες χρησιμοποίησαν ανταγωνιστές για την κινάση συνθετάσης γλυκογόνου μικρού μοριακού βάρους (GSK-3) με στόχο να κινητοποιήσουν την κυτταρική ανάπτυξη, συμπεριλαμβανομένου του Tideglusib, που θα μπορούσε επίσης να βοηθήσει στη σύντομη παρακολούθηση της νέας προσέγγισης που θα εφαρμοστεί

Bien Air
Dental

DISCOVER THE BEST OF SWISS TECHNOLOGY



S W I S S  M A D E

ANTHOS HELLAS A.E.

3ης Σεπτεμβρίου 35
104 32 ΑΘΗΝΑ
Τηλ.: 210 5231400, 210 5249261
Fax: 210 5232537
sales@anthoshellas.gr
www.anthoshellas.gr

DENTALCOM Γ. ΠΑΠΑΖΟΓΛΟΥ Α.Ε.

Καρυοφύλλη 24
115 27 ΑΘΗΝΑ
Τηλ.: 210 7775021, 210 7775110
Fax: 210 7770480
dentalco@otenet.gr
www.dentalcom.gr

Λ. ΠΑΝΤΕΛΙΔΗΣ & ΣΙΑ ΕΠΕ

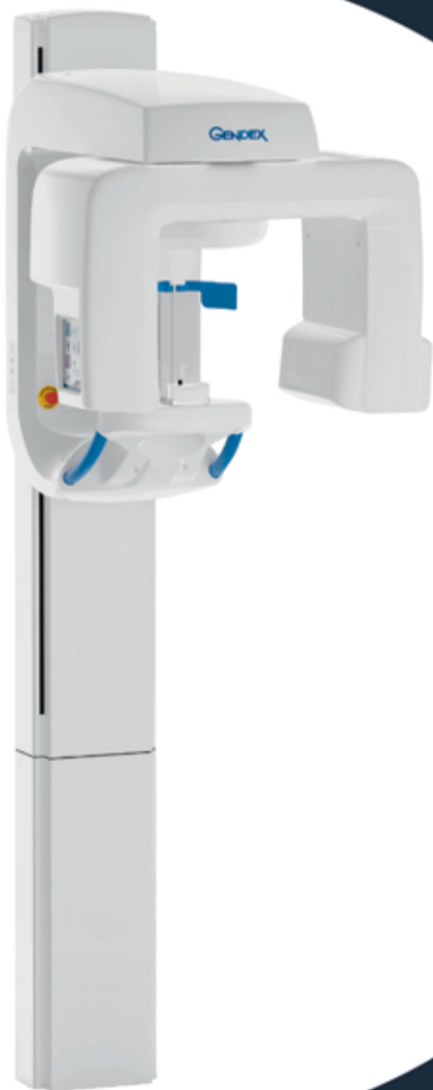Χαλκοκονδύλη 19
104 32 ΑΘΗΝΑ
Τηλ.: 210 5232609, 210 5222301
Fax: 210 5231800
pandental.eu@gmail.com
www.pandental.eu

Το πιο αξιόπιστο 2D πανοραμικό

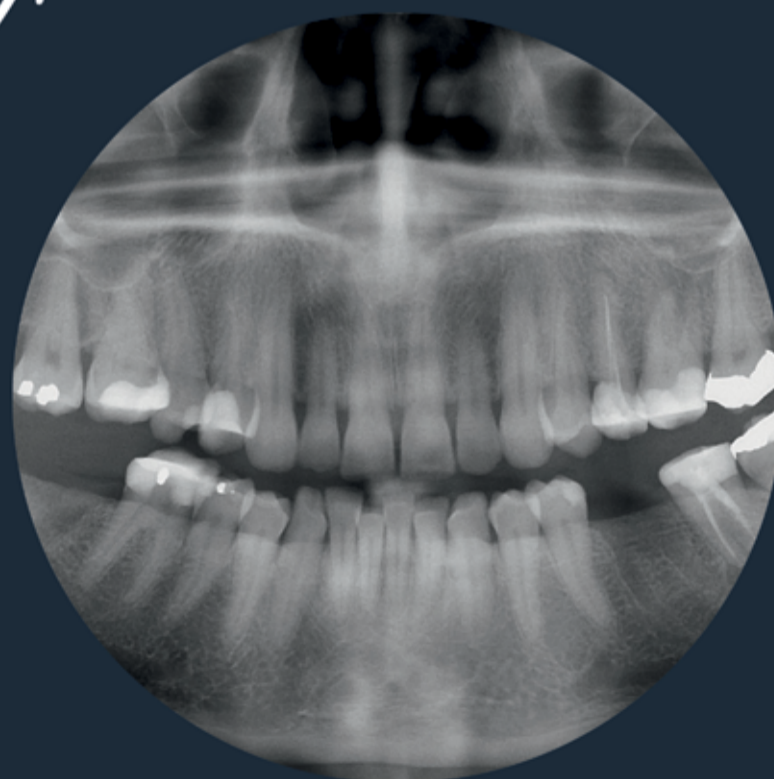
GX DP-300™

με την εγγύηση της

KANO
Dental Excellence



- Απλή, γρήγορη και εύκολη λειτουργία.
- Easy Position: γρήγορη και απλή σταθεροποίηση του ασθενή στη σωστή θέση, για απόλυτα καθαρές εικόνες.
- Μοντέρνο, συμπαγές και ελκυστικό design.



**ΤΙΜΗ
ΠΡΟΣΦΟΡΑΣ** 14.000€
+ ΦΠΑ

Εξόφληση σε άτοκες δόσεις με πιστωτική κάρτα