

Новости

К 2025 г. объем глобального рынка трехмерной печати достигнет 9,7 млрд дол. США

Dental Tribune International

Лондон, Великобритания: согласно отчету Grand View Research, к 2025 г. размер глобального рынка трехмерной печати достигнет 9,7 млрд дол. США. Отчет предсказывает, что совокупный темп годового прироста (CAGR) составит 29,3% и будет в основном обусловлен как увеличением спроса на индивидуализированные решения, так и ростом популяции пожилых людей во всем мире.



Рост мирового стоматологического рынка трехмерной печати будет обусловлен, вероятно, как увеличением спроса на индивидуальные решения, так и старением населения. (Фото: Andy Dean Photography/Shutterstock)

В отчете говорится, что к 2025 г. большая часть этого рынка, 28%, будет принадлежать Северной Америке. Также ожидается, что благодаря мерам поддержки со стороны государства и активному финансированию в этом регионе будет наблюдаться устойчивый рост данной индустрии. Что касается рынка селективного лазерного спекания, то его показатель CAGR в прогнозный период также превысит 29%.

Согласно данным американского Национального института стоматологических и черепно-лицевых исследований, среднее количество естественных зубов у лиц 65 лет и старше составляет 18,9, что делает эту возрастную группу крайне привлекательной для индустрии трехмерной печати. Кроме того, предполагается, что инновации и удешевление технологий будут способствовать распространению трехмерной печати и сделать ее более доступной для стоматологов.

Ряд компаний уже готовы воспользоваться преимуществами грядущего роста рынка трехмерной печати. www.dental-tribune.com

www.dental-tribune.com

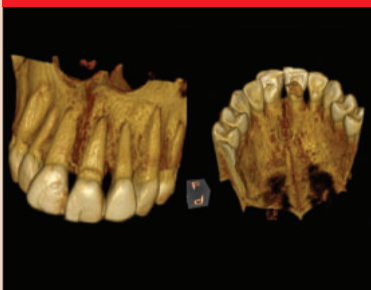

23 сентября в Выставочном комплексе «Крокус Экспо» в столице России начнут свою работу 46-й Международный стоматологический форум и выставка ДЕНТАЛ-ЭКСПО. Мероприятие, организованное



компанией DENTAL-EXPO, продлится до четверга, 26 сентября. Прошлогодний, чрезвычайно успешный форум привлек внимание более чем 36 600 человек, и в этот раз организаторы вновь рассчитывают увидеть рекордное число посетителей.

Эстетическая стоматология

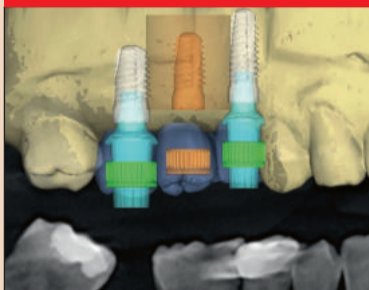


Одномоментная установка имплантата в эстетически значимой зоне верхней челюсти

В настоящей статье описано моментальное замещение однокомпонентным циркониевым имплантатом центрального резца верхней челюсти после неудачного эндодонтического лечения. После атравматичного удаления зуба был проведен кюретаж с целью устранения всех фрагментов периапикальной гранулемы.

стр. 3

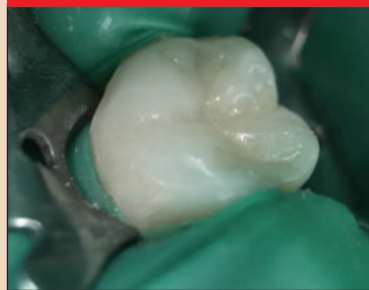Имплантология



Реабилитация с помощью керамических имплантатов и индивидуальных абатментов, изготовленных по методу CAD/CAM
Сегодня цельнокерамические реставрации широко используются в стоматологии, и спрос на них в последние годы только растет. Благодаря двухкомпонентной конструкции керамические имплантаты нового поколения могут успешно применяться в тех же клинических ситуациях, что и титановые.

стр. 6

Современные технологии

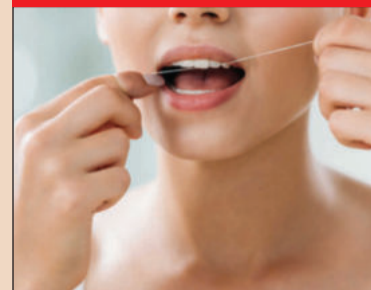

Показания к использованию композиционных материалов группы Bulk Fill

Фотоотверждаемые композиционные десятилетиями завоевали стоматологический рынок благодаря своим основным свойствам – высокой прочности, качественной адгезии, хорошей эстетике. История развития светополимеров представлена различными путями создания новых средств и методов работы с ними. В основу классификаций положены состав и качественные характеристики.

стр. 10

Новости



Исследование установило связь между зубной нитью и высоким содержанием токсинов в организме человека

Пер- и полифторалкильные химические вещества (PFAS) обладают устойчивостью к воде и липидам, в силу чего широко применяются при изготовлении разных товаров, в том числе и зубных нитей. Исследование, проведенное организацией Silent Spring Institute, показало, что использование зубных нитей некоторых марок вносит определенный вклад в повышение уровня содержания в организме токсичных PFAS.

стр. 19

Верхнечелюстная пазуха и осложнения эндодонтического лечения

Валери Батруни, Памела Кассабиан, Эдгар Жабур, Филитт Шляйман, Ливан

Введение

Верхнечелюстная пазуха является самой крупной придаточной пазухой носа и располагается над альвеолярным гребнем верхней челюсти [1]. Близость жевательных зубов верхней челюсти к этой анатомической структуре обуславливает необходимость в соблюдении чрезвычайной осторожности при эндодонтическом лечении моляров.

Считается, что частота возникновения одонтогенного синусита растет. Но это может быть связано и просто с выявлением большего числа случаев данного заболевания, чему способствует доступность диагностических изображений высокого качества, получаемых, в частности, с помощью кабинетной аппаратуры для конусно-лучевой компьютерной томографии (КЛКТ) [2].

В ходе эндодонтического лечения может возникнуть множество ситуаций, способных повлиять на состояние верхнечелюстной пазухи. Еще в самом начале препарирования простой К-файл №10 (Kerr Dental) может пройти сквозь апикальное отверстие и проткнуть мембрану пазухи; при этом периодонтальная связка будет повреждена и потеряет способность противостоять давлению, вследствие чего с усилением подаваемый ирригант легко сможет проникнуть в пазуху и вызвать ее раздражение. Случайная экструзия гипохлорита натрия в верхнечелюстную пазуху сопровождается ощущением жжения и кровотечением из носа, глотанием крови и прерывистым дыханием [3]. Использование системы EndoVac (Kerr Dental), работающей по принципу отрицательного давления, позволяет безопасно проводить медикаментозную обработку апикальной трети корневого канала [4].

Бытует мнение, что эндодонтические силеры с оксидом цинка, используемые при obturации корневых

каналов, способствуют размножению грибов из рода *Aspergillus*. Авторы полагают, что такой эффект может быть связан с загрязнением материала спорами, которые затем попадают в верхнечелюстную пазуху [5].

Клинический случай 1

Пациент был направлен в нашу клинику для удаления отломков эндодонтических файлов из корневых каналов. Пациент работал пилотом и жаловался на гноетечение из носа во время полетов. Рентгенограмма (рис. 1) показала наличие двух фрагментов файлов в мезиальных каналах и штифта, выходящего за апекс, в небном канале. Провели iCAT-сканирование; на полученных изображениях четко видно, что практически вся левая верхнечелюстная пазуха за-

полнена воспалительной жидкостью (рис. 2), а штифт проник в синус. Также на MPR-изображениях (рис. 3, 4) были отчетливо различимы два фрагмента эндодонтических файлов, застрявшие в мезиальных каналах, и еще один файл, проникший в пазуху и не связанный с каналом (рис. 5). Изучить этот файл и отломки инструментов, а также оценить степень воспаления пазухи и расположение штифта, проникшего в пазуху из небного канала, позволило использование различных компьютерных фильтров (рис. 6–9).

Было решено предпринять попытку исправить ситуацию с помощью обычных методов, а при необходимости выполнить микрохирургическую операцию для сохранения зуба. Используя Н-файлы, уда-

лось извлечь штифт из небного корня, однако фрагменты инструментов в мезиальных каналах было невозможно ни обойти, ни удалить с помощью ультразвуковых наконечников. Во избежание возникновения дополнительных проблем (например, перфорации корня) приняли решение отказаться от попыток извлечь эти фрагменты и obturировали каналы (рис. 10). Выполнили микрохирургическое вмешательство: с помощью наконечника Impact Air (SybronEndo) удалили 3 мм мезиального корня; это позволило увидеть слизистую оболочку верхнечелюстной пазухи, где был обнаружен третий файл (рис. 11, 12). Его удалось осторожно захватить и извлечь (рис. 13). На рис. 14 представлена рентгенограмма, сделанная после ретроградного препарирования каналов мезиального корня.

Клинический случай 2

Пациент был направлен в нашу клинику в связи с жалобами на ноющую боль в области моляра верхней

→ [DT](http://www.dental-tribune.com) стр. 2

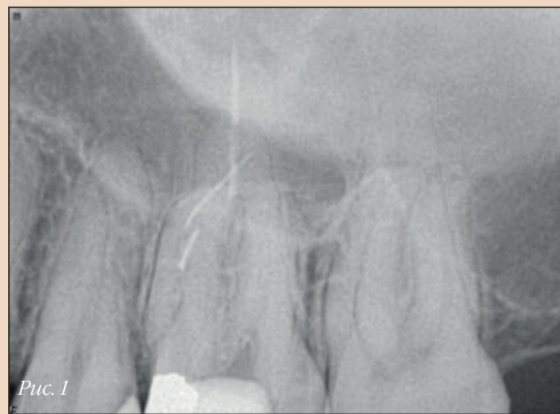

Рис. 1

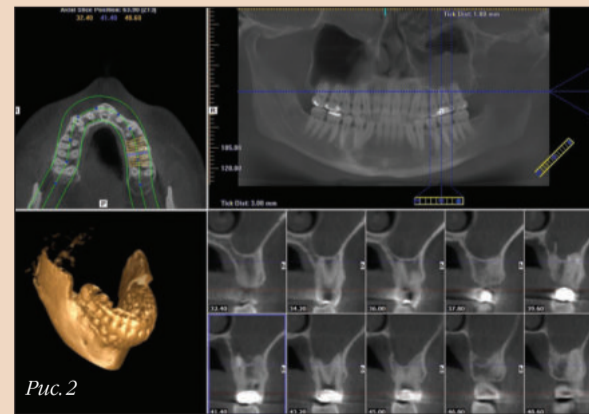


Рис. 2

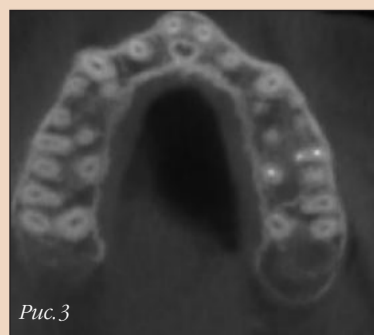

Рис. 3

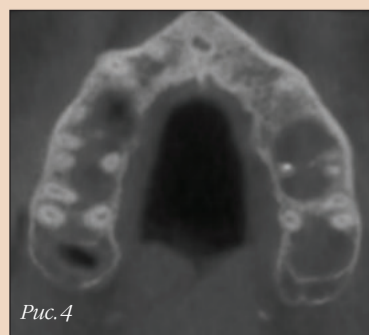


Рис. 4

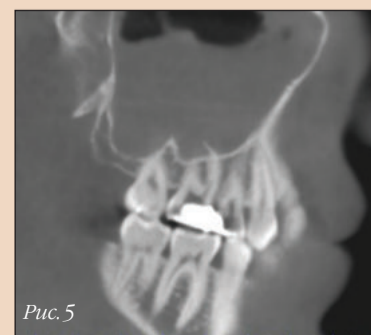


Рис. 5

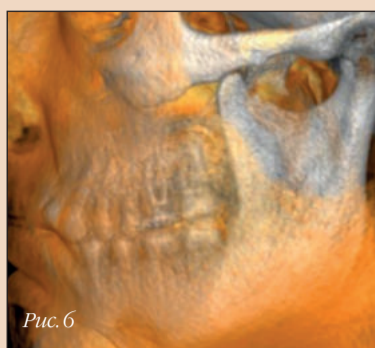

Рис. 6

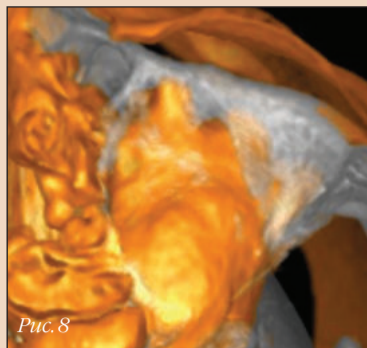


Рис. 8

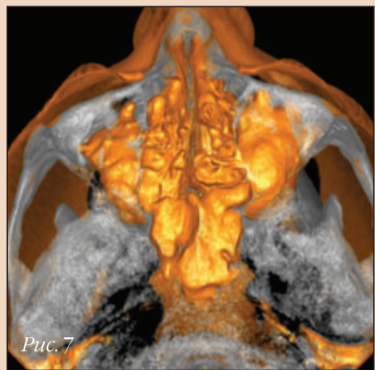


Рис. 7

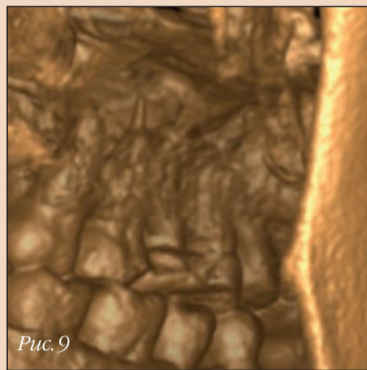


Рис. 9

← ДТ стр. 1

челюсти. Исходная рентгенограмма выявила наличие в каналах различных obturationalных материалов, включая гуттаперчевые штифты, композитный цемент и серебряные штифты; некоторые из них уже распались на фрагменты, и один фрагмент выходил за пределы корня. Слизистая оболочка верхнечелюстной пазухи была перфорирована вследствие воспалительного процесса, что привело к инфицированию пазухи (рис. 15).

Под операционным микроскопом систему корневых каналов удалось очистить от всех obturational-

ных материалов с помощью ультразвуковых инструментов и машинных файлов K3XF (Kerr Dental). Поскольку процедура была долгой и пациент устал, в полость ввели сухой ватный тампон и загерметизировали зуб с помощью временного цемента (рис. 16). На рис. 17 можно видеть несколько небольших фрагментов серебряных штифтов, попавших в периапикальную область мезиального корня. С помощью макроканюли EndoVac удалось извлечь один из этих фрагментов и провести медикаментозную обработку системы корневых каналов.

На рис. 18 представлена ситуация сразу по завершении лечения – obturация каналов мезиального корня и небольшое улучшение состояния слизистой оболочки пазухи. Рис. 19 демонстрирует состояние на момент контрольного осмотра через 3 мес после лечения: обратите внимание на почти полное заживление слизистой и кости в области дна пазухи.

Обсуждение

Верхнечелюстная пазуха расположена ниже дна полости носа, в непосредственной близости от корней зубов верхней челюсти [6]. Ряд исследований показал, что чаще всего в пределах верхнечелюстной пазухи оказывается небный корень 1-го моляра верхней челюсти [7], тогда как другие исследования указывают на то, что наибольшую протрузию в пазуху демонстрируют мезиально-щечные корни вторых моляров [8].

Для диагностики одонтогенного синусита требуется тщательное клиническое и рентгенологическое обследование. Считается, что частота возникновения или по меньшей мере выявления этого заболевания растет [9]. Одной из причин более частого выявления одонтогенного синусита может являться большая доступность современных систем получения изображений, например кабинетной аппаратуры для КЛКТ [10]. КЛКТ позволяет точно оценить объем и качество кости вокруг апексов корней жевательных зубов; отсутствие искажений и наложения других анатомических структур дает возможность определить расположение корней и их верхушек относительно верхнечелюстной пазухи и ее слизистой обо-

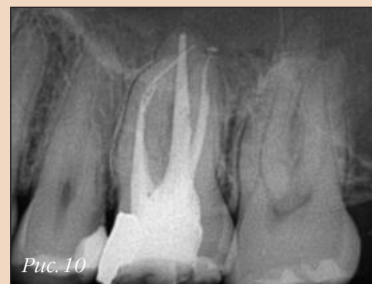

Рис. 10

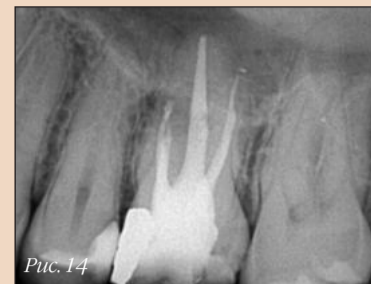

Рис. 14

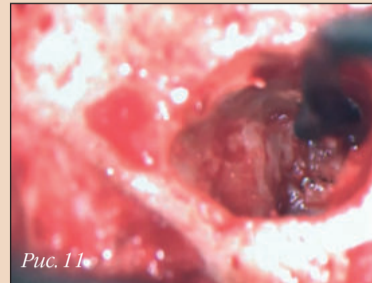


Рис. 11

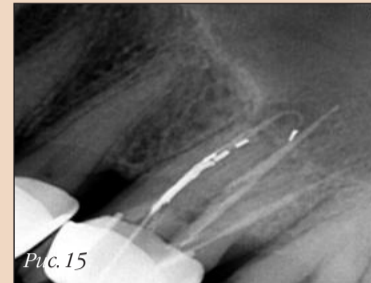

Рис. 15

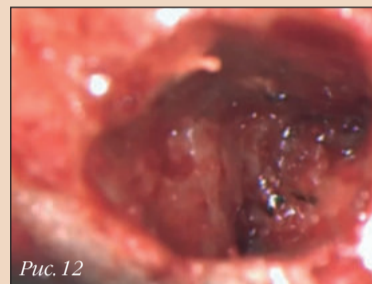


Рис. 12

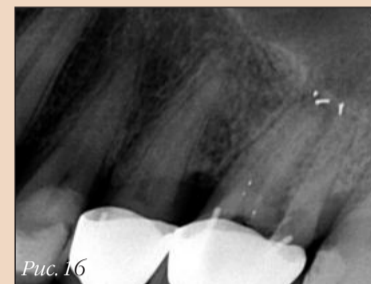

Рис. 16

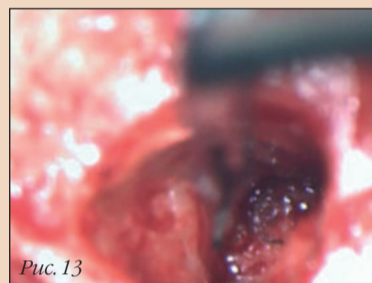


Рис. 13

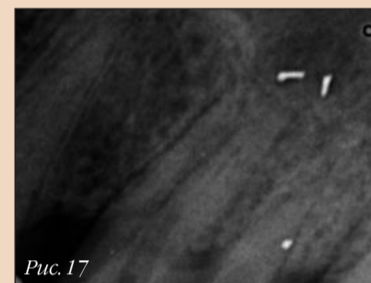


Рис. 17

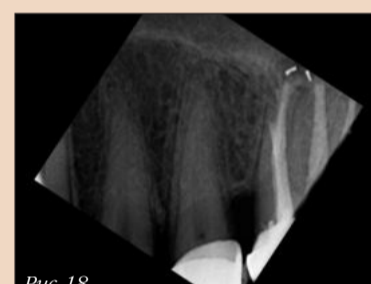

Рис. 18

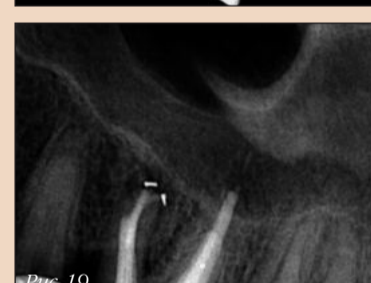

Рис. 19

лочка. Если толщина последней составляет 0,5 мм и более, то – вне зависимости от наличия очага разрежения в области апекса – считается, что система корневых каналов зуба поражена инфекцией. Перфорация верхнечелюстной пазухи может повлечь за собой ряд последствий, включая снижение сопротивляемости инфекции, закупорка пазухи и ее острая или хроническая инфекция [13].

Согласно исследованиям, при наличии периапикальной инфекции некроз пульпы стимулирует выработку таких мощных факторов вирулентности, как коллагеназа и лизосомальные ферменты, которые ускоряют разрушение периапикальных тканей и могут проникать в верхнечелюстную пазуху [11]. Инфильтрация бактерий и токсинов из периапикальных очагов может происходить как напрямую, через пористую костную ткань верхней челюсти, так и через кровеносные и лимфатические сосуды, вызывая утолщение слизистой оболочки пазухи [12].

Риск экструзии obturationalного материала зависит от метода obturации и квалификации стоматолога: чрезмерное расширение канала или отсутствие апикального упора может стать причиной попадания obturationalного материала в пазуху. Кроме того, выдавленный за пределы корневого канала материал может быть колонизирован бактериями, которые будут провоцировать постоянное воспаление периапикальных тканей [14]. Также считается, что экструзия эндодонтического силера с оксидом цинка является причиной развития грибковой инфекции: авторы полагают, что споры *Aspergillus* попадают в пазуху вместе с загрязненным obturationalным материалом [15].

Во избежание ятрогенных проблем рекомендуется:

- не превышать рабочую длину на этапе первичного препарирования, определяя ее при первом прохождении корневого канала;
- устанавливать на машинные файлы 2 каучуковых ограничителя для соблюдения рабочей длины и повторно измерять ее после расширения коронковой трети канала;

• проводить медикаментозную обработку каналов по методу отрицательного давления, чтобы исключить экструзию раствора за апекс;

• тщательно припасовывать гуттаперчевый штифт и соблюдать протокол obturации, чтобы избежать экструзии материала за апекс и в верхнечелюстную пазуху;

• правильно замешивать и дозировать силер, который должен иметь кремообразную, а не жидкую консистенцию, и не использовать для его введения каналонаполнитель. ДТ

От редакции: список литературы можно получить в издательстве.

Информация об авторе



Доктор Филипп Шляйман (Philippe Sleiman) является старшим преподавателем стоматологического факультета Ливанского университета в Бейруте (Ливан). Связаться с ним можно по электронной почте: profsleiman@gmail.com

Реклама

ВЫСТАВКА ДЕНТАЛ-ЭКСПО САМАРА

2019

6-8 НОЯБРЯ



22-я межрегиональная
специализированная
выставка-форум

ПОДДЕРЖКА:



САМАРСКИЙ
ГОСУДАРСТВЕННЫЙ
МЕДИЦИНСКИЙ
УНИВЕРСИТЕТ



СТОМАТОЛОГИЧЕСКАЯ
АССОЦИАЦИЯ РОССИИ



СТОМАТОЛОГИЧЕСКАЯ
АССОЦИАЦИЯ САМАРСКОЙ
ОБЛАСТИ

Самара, ул. Мичурина, 23А
тел.: +7 (846) 207-11-35
www.expo-volga.ru

ЭКСПО-ВОЛГА
организатор выставок с 1986 г.

тел.: +7 (499) 707-23-07
E-mail: info@dental-expo.com
www.dental-expo.com

DENTALEXPO®

Одномоментная установка имплантата в эстетически значимой зоне верхней челюсти

Саурabh Гупта, Индия, Сэмми Нумбисси, США

В настоящей статье описано моментальное замещение однокомпонентным циркониевым имплантатом центрального резца верхней челюсти после неудачного эндодонтического лечения. После атравматичного удаления зуба был проведен кюртаж с целью устранения всех фрагментов периапикальной гранулемы.

При установке имплантата (монокричного циркониевого имплантата ZiBone, СОНО) была обеспечена его хорошая первичная стабильность. Через 4 мес на имплантат установили циркониевую коронку. В ходе контрольного осмотра через 1 год после операции отметили хорошую остеоинтеграцию имплантата и оптимальную функциональность и эстетичность ортопедической конструкции.

Клинический случай

Женщина 36 лет обратилась в нашу клинику с жалобой на боль в области центрального резца верхней челюсти. По словам пациентки, боль возникла внезапно и усиливалась при накусывании. При осмотре зуба 21 выявили воспаление, боль при перкуссии и трещину зуба на границе пришеечной области.

Тремя годами ранее зуб подвергся эндодонтическому лечению; до этого лечение зуба не проводилось. Рентгенограмма показала перелом коронки и незначительную резорбцию корня с сопутствующей периапикальной инфекцией (рис. 1). Рентгенографическое и клиническое обследование подтвердило достаточную ширину и высоту кости. Пациентке объяснили, что результаты повторного эндодонтического вмешательства вряд ли окажутся положительными, и она попросила прибегнуть к более радикальным мерам. Приняли решение удалить зуб и немедленно заместить его однокомпонентным циркониевым имплантатом.

Лечение

Перед удалением зуба и установкой имплантата выполнили снятие зубных отложений и провели необходимое лечение зубов. Осуществили местную анестезию (лидокаин Lignox, Indoco с адреналином 1:200 тыс.), с помощью перитомата атравматично удалили зуб 21 (рис. 2). Чтобы удалить грануляционную ткань, провели тщательный кюртаж постэкстракционной лунки с применением острых кюрет.

Затем выполнили пилотное сверление и проверили наклон ложа с помощью пина параллельности. Расширив ложе до необходимого размера, установили циркониевый имплантат ZiBone (диаметр 4,0 мм, длина 12,0 мм), первичная стабильность которого составила около 35 Нсм (рис. 3).

Зазор между стенками лунки и имплантатом заполнили измельченным костным материалом. Разместили коллагеновую мембрану Geistlich Bio-Gide (Geistlich Biomaterials), рану ушили черной шелковой нитью 3/0. Установку коронки решили отложить на более поздний срок. С помощью послеоперационной рентгенограммы подтвердили правильность позиционирования имплантата.

Пациентке дали инструкции по гигиене, рекомендовали полоскать полость рта хлоргексидином 0,12% и назначили метронидазол 400 мг и амоксициллин 500 мг 2 раза в день в течение 5 дней, а также парацетамол в течение 3 дней. Через 7 дней

сняли швы, отметили хорошее заживление мягких тканей.

Через 4 мес получили оттиски, изготовили и установили на имплантат циркониевую коронку (рис. 4). Правильность окклюзии проверили с помощью артикуляционной бумаги толщиной 12 мкм (рис. 5).

В ходе контрольного осмотра через 1 год никаких признаков подвижности имплантата, утраты кости, повреждений периимплантных тканей или парестезии не выявили. Также отсутствовали и признаки воспаления мягких тканей вокруг имплантата (рис. 6).

Обсуждение

Решение использовать циркониевый имплантат было обусловлено его эстетическими характеристиками, отсутствием гальванической реакции и сниженным риском воспаления по сравнению с титановыми имплантатами, частицы материала которых могут случайно попасть в область остеотомии [1–3].

За 20 лет были собраны данные, подтверждающие высокую биологическую совместимость циркониевых имплантатов и их благоприятные физические характеристики. Дополнительные исследования показали, что цирконий способен выдерживать существенные нагрузки, благодаря чему имплантаты из этого материала можно устанавливать и в области жевательных зубов [4].

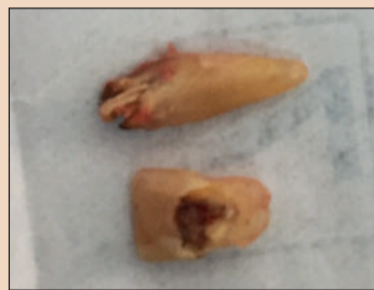

Рис. 2. Удаленный зуб 21.

можно ослабление структуры мягких и твердых тканей. Результаты систематического обзора показывают, что установка имплантатов, замещающих зубы, удаленные вследствие апикального периодон-

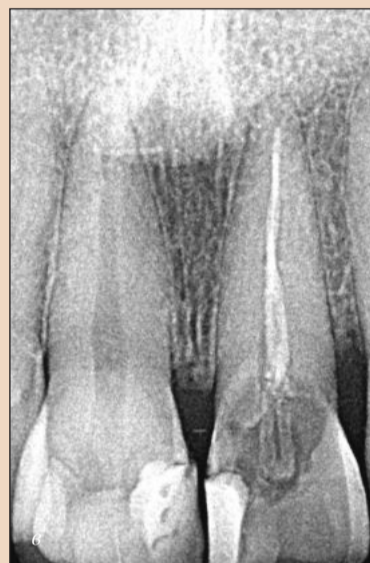
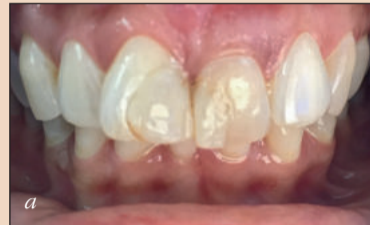
Рис. 1: а – исходная фотография зуба 21; б – результаты КЛКТ-сканирования, в – рентгенограмма зуба 21.



Рис. 3. Однокомпонентный циркониевый имплантат ZiBone (диаметр 4,0 мм, длина 12,0 мм).

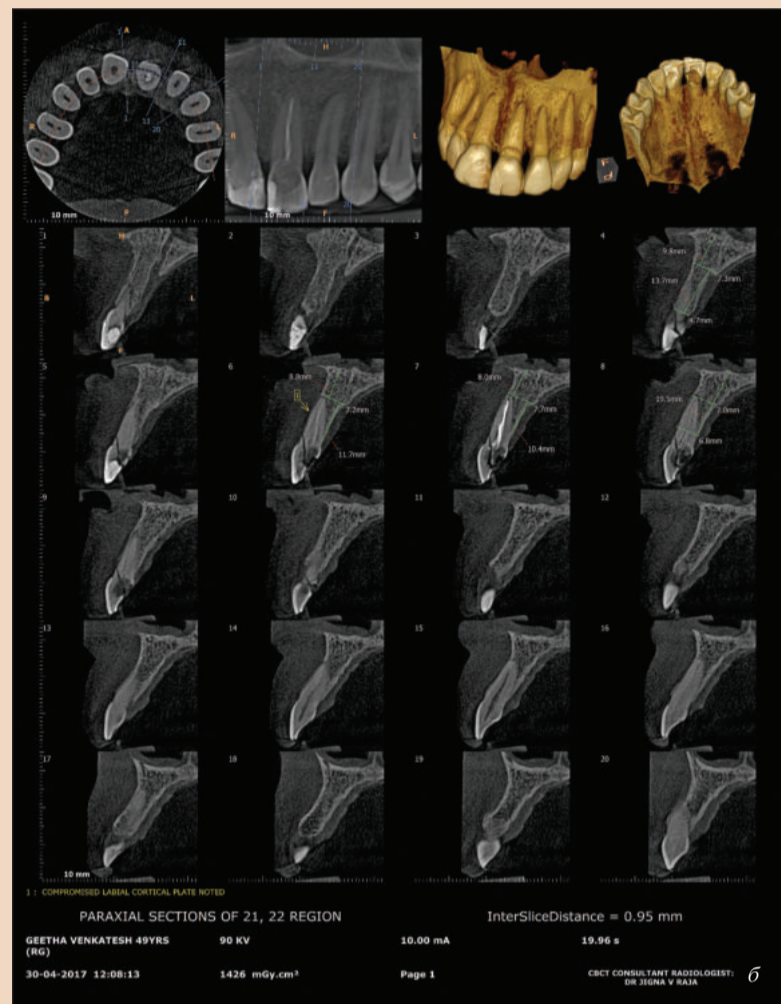

Рис. 1: а – исходная фотография зуба 21; б – результаты КЛКТ-сканирования, в – рентгенограмма зуба 21.

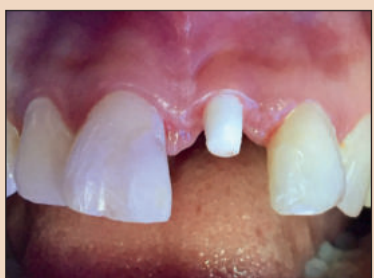

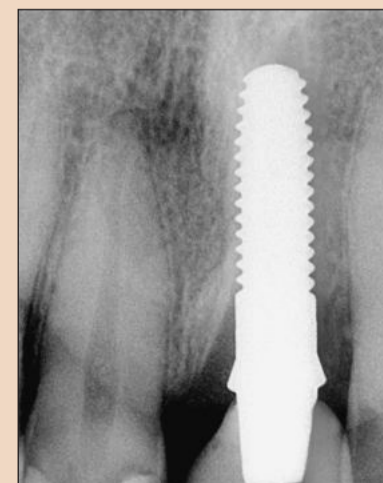
Рис. 4. Клиническая картина через 4 мес после установки имплантата.

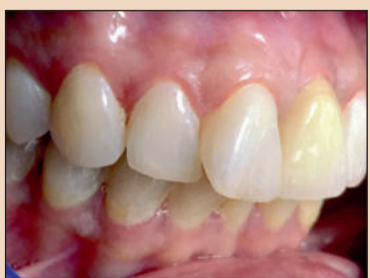

Рис. 5. Циркониевая коронка в полости рта пациентки.

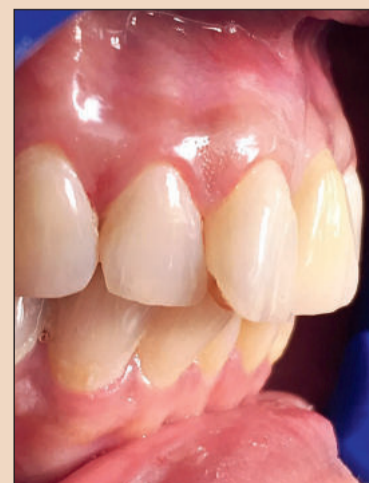

Рис. 6. Клиническая (а) и рентгенологическая (б) картина через 1 год после установки имплантата.



ном отделе верхней челюсти, доля успешных результатов при таком лечении составляет 97,9%, а выживаемость имплантатов – 99,0% [13].

Как перспективные, так и ретроспективные исследования показали, что успешная реабилитация с одномоментной установкой имплантатов вполне возможна даже при наличии периапикальной патологии. Выживаемость имплантатов после одномоментной установки в области периапикальной патологии, наблюдалась достоверно более часто. В рамках перспективного клинического контролируемого исследования Siegenthaler и соавт.

Еще одно исследование было посвящено сравнению выживаемости имплантатов, установленных на участках с периапикальными патологиями и без таковых. В исследовании были включены 922 имплантата,

285 из которых были установлены в лунки зубов, рентгенологическое обследование которых выявило очаги разрежения в периапикальной области (период наблюдения 19,75 мес) [15].

Выживаемость имплантатов из контрольной и экспериментальной группы составила 97,5% и 98,7% соответственно – различие было статистически незначимым.

Интересно, что утрата имплантатов, установленных рядом с не выпавшими в срок молочными зубами, которые имели периапикальные патологии, наблюдалась достоверно более часто. В рамках перспективного клинического контролируемого исследования Siegenthaler и соавт.

← DT стр. 3

одномоментная установка 13 имплантатов была проведена на участках с периапикальными изменениями, а 16 имплантатов были установлены на здоровых участках. Исследователи не выявили различий между их рентгенологическими и клиническими показателями, а первичная стабильность была обеспечена во всех случаях [16].

Jung и соавт. проводили одномоментную установку имплантатов на участках с периапикальными изменениями и на здоровых участках; выживаемость имплантатов в течение 5 лет после установки составила 100% [17]. Важно помнить, что в рамках подобных исследований особое внимание всегда уделяется

механическому или консервативному устранению патологии, а также применению GBR.

По сравнению с титаном на поверхности циркония аккумулируется меньшее число бактерий. Это помогает предотвратить воспалительную реакцию тканей пародонта, которая может ухудшать состояние очага в периапикальной области. Снижение бактериальной нагрузки способствует формированию биологической ширины и плотному примыканию слизистой оболочки, которая препятствует бактериальной колонизации апикальной части имплантата [18–21].


Вывод

Одномоментная установка циркониевого имплантата вполне воз-

можно даже при наличии периапикальной инфекции: лечение в этом случае подразумевает тщательное хирургическое очищение участка, применение GBR при необходимости, назначение антибиотиков и адекватный послеоперационный уход за полостью рта. [DT](#)

От редакции: авторы заявляют об отсутствии финансовой заинтересованности и конфликта интересов.

Литература



Контактная информация

Dr Saurabh Gupta
Oral & Maxillofacial Surgeon & Implantologist
IAOCI Educational Director
Bangalore, India (Индия)
Тел.: +91 9916203455
saurabh@iaoci.com



Dr Sammy Noubissi
DDS, MS, PA
International Academy of
Ceramic Implantology
801 Wayne Avenue, Suite #G200
Silver Spring, MD 20910, USA (США)
sammy@iaoci.com



Минимально инвазивное препарирование корневых каналов: новый протокол

Богдан Молдовану, Румыния

Принцип минимальной инвазивности (самый популярный среди врачей оксюморон) сегодня, по-видимому, прочно утвердился в качестве нового стандарта во всех областях стоматологии, а особенно – в эндодонтии. Несмотря на улучшение стоматологического статуса населения, эндодонтическое лечение остается востребованным даже несмотря на то, что пациенты стремятся к сохранению интактных зубов и хорошо осознают значимость здоровья полости рта [1]. Вероятно, именно потребность в адекватных

методах лечения корневых каналов и стала движущей силой тех положительных изменений, которые наблюдаются в этой области последние несколько лет. Одним из сравнительно недавних нововведений являются никель-титановые (NiTi) машинные инструменты, использование которых позволило сократить как частоту возникновения ошибок в ходе препарирования, так и продолжительность этой процедуры по сравнению с показателями, характерными для ручных эндодонтических файлов [2].

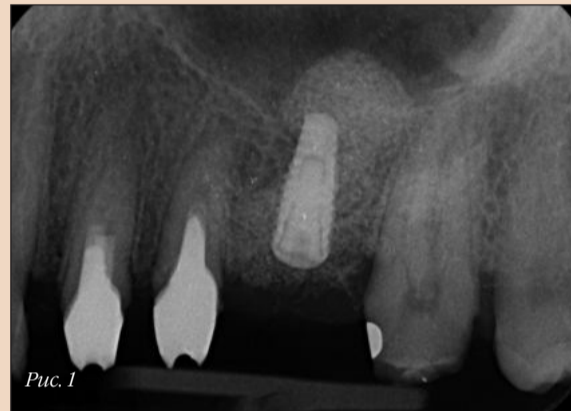

Рис. 1

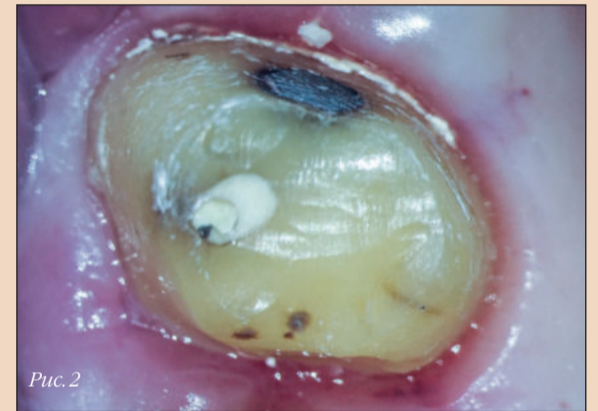

Рис. 2

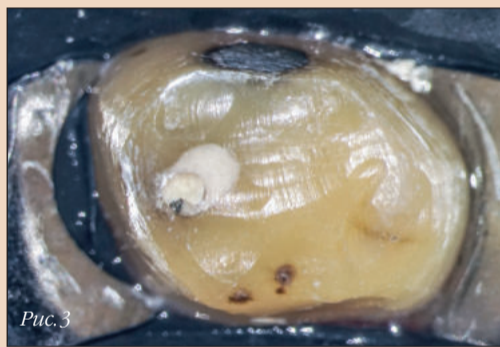


Рис. 3

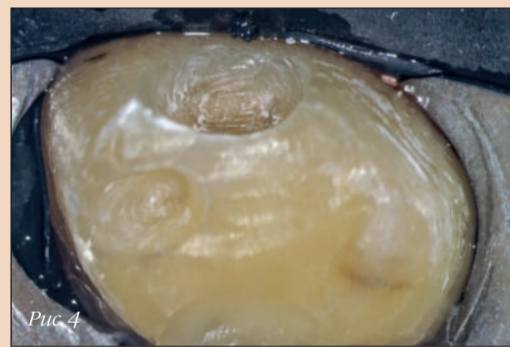


Рис. 4

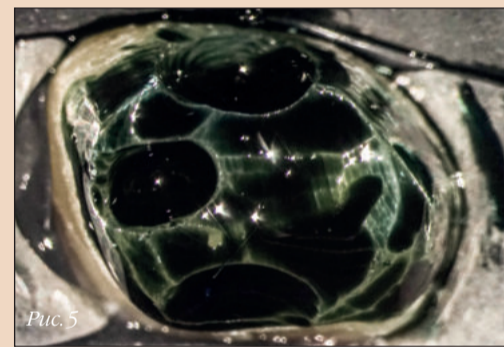


Рис. 5

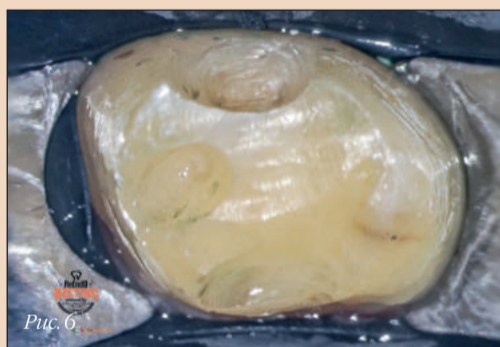

Рис. 6

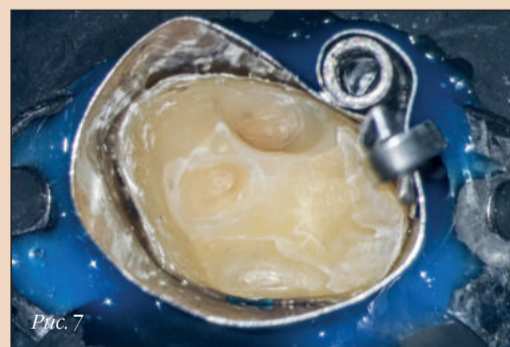

Рис. 7

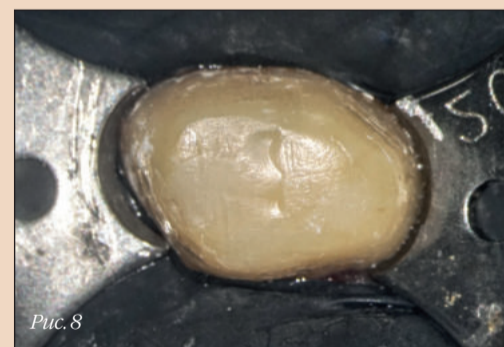


Рис. 8

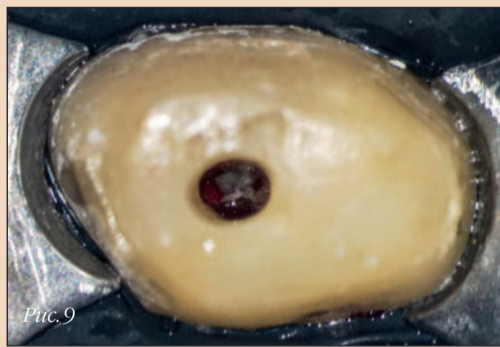


Рис. 9

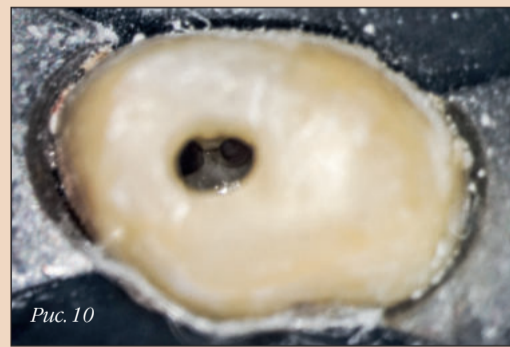


Рис. 10

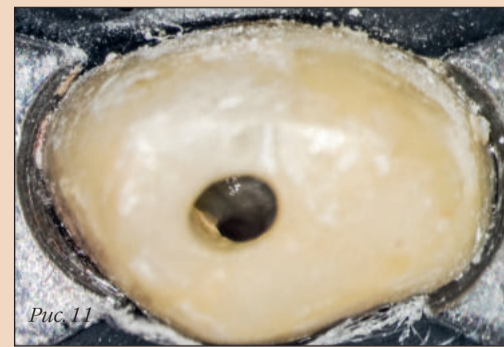

Рис. 11

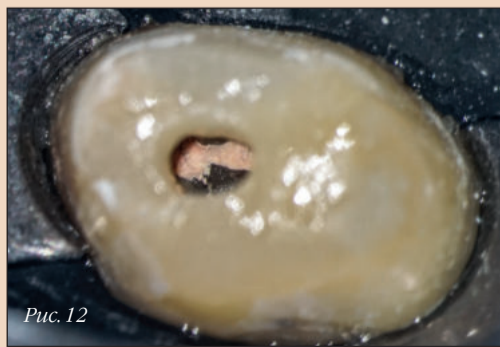


Рис. 12

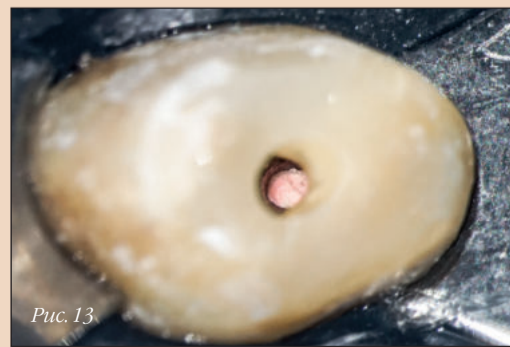

Рис. 13

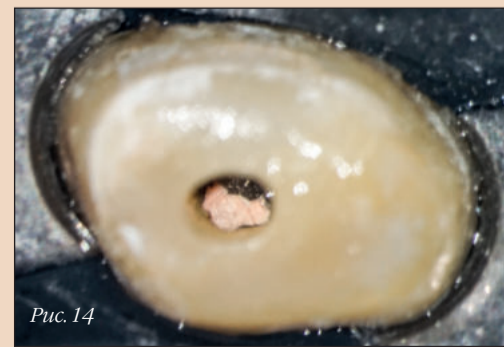


Рис. 14

Препарирование считается критически важным этапом лечения корневых каналов, поскольку его целью является не только удаление пульпарной ткани, микроорганизмов и дентинной стружки, но и создание условий для эффективной медикаментозной обработки и obturation [1, 3, 4]. Эти задачи должны решаться без изменения диаметра и расположения апикального отверстия или чрезмерного ослабления структуры корня. Каждый год появляются новые инструменты, которые, по заверениям производителей, превосходят предшествующие модели файлов и способны обеспечить лучшие результаты. Для успеха эндодонтического лечения (безотностительно каких-либо коммерческих интересов) чрезвычайно важно сохранять исходную форму канала и обеспечить его плавное расширение от апикальной к коронковой трети [3].

Необходимость в улучшении результатов эндодонтических вмешательств создала предпосылки для появления нового поколения машинных файлов из никель-титанового сплава, подвергнутого термообработке. Применение последней, равно как и улучшение состава самого сплава, преследует цель увеличить гибкость никель-титановых файлов [5–7], что должно позволить минимизировать число возникающих при препарировании каналов погрешностей (вроде транспортировки канала) и увеличить долю успешных результатов эндодонтического лечения.

Одними из самых известных машинных инструментов такого рода являются файлы HyFlex CM (COLTENE). Проволока с контролируемой памятью формы (CM), сделанная из термически обработанного никель-титанового сплава, благодаря аустенитно-мартенситному превращению обладает стабильной мартенситной микроструктурой при температуре, свойственной человеческому телу [8]. За счет этого файлы HyFlex CM обладают значительным сопротив-

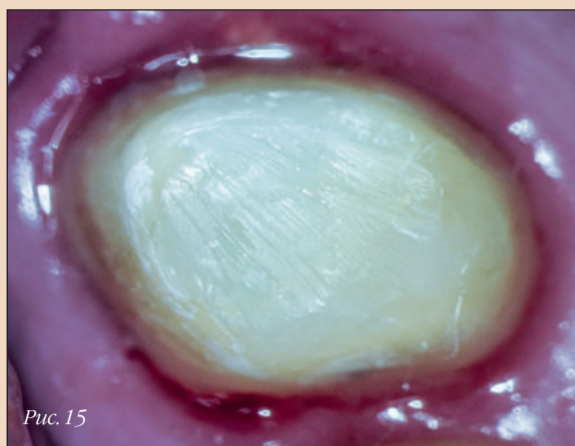

Рис. 15

лением усталости, легко сгибаются и восстанавливают первоначальную форму при нагревании до температуры, превышающей температуру превращения [9].

Недавно компания COLTENE выпустила инструмент нового типа, EDM 20/05, который стал долгожданным дополнением к уже существующей системе файлов EDM. Инструменты HyFlex EDM (COLTENE) изготавливаются с помощью электроискровой обработки металла и являются первыми эндодонтическими файлами, при производстве которых применяется данная технология [10]. Электроискровой обработке можно подвергать все виды токопроводящих материалов любой твердости (т.е. металлы, сплавы, графит и керамику), достигая при этом высокоточных результатов [11]. Искровая эрозия делает поверхность никель-титанового файла прочнее, благодаря чему инструмент становится чрезвычайно устойчивым к поломкам и очень острым. Как и инструменты HyFlex SM, никель-титановые файлы HyFlex EDM изготавливаются из сплава с контролируемой памятью формы. Файл HyFlex EDM 25 обладает переменной конусностью и диаметром кончика 0,25 мм. Рабочая часть этого инструмента имеет три разных поперечных сечения: квадратное в апикальной трети, трапециевидное в средней части и почти квадратное у основания [12]. Другие файлы HyFlex EDM (10/05 и 20/05) характеризуются одинаковой конусностью 0,05 по всей длине рабочей части.

Ниже представлен клинический случай, демонстрирующий новый метод препарирования с использованием всего 3 инструментов для достижения оптимальных результатов и сохранения максимального объема структуры зуба. Одной из самых важных для клинициста черт является способность критически оценивать существующие парадигмы нашей профессии. С течением времени некоторые из них способны становиться ложными «золотыми стандартами» для тех, кто слепо верит утверждениям, не подкрепленным надежными доказательствами. Приверженность тем или иным идеям, распространяемым в профессиональном сообществе, может вести к необъективности и заставлять практикующих врачей и исследователей воспринимать те или иные факты как нечто само собой разумеющееся и не подлежащее сомнению. Именно так формируются парадигмы [14].

Одна из самых известных парадигм эндодонтии касается препарирования искривленных каналов: считается, что расширение апикальной трети канала до 0,25 позволяет решить все задачи, связанные с очищением и дезинфекцией. Основана эта концепция главным образом на том, что происходит при чрезмерном расширении корневого канала. Действительно, при расширении апикальной трети более чем до 0,25 могут чаще возникать такие проблемы, как перенос канала, перфорации и закупорка [15–17]. Тем не менее при работе с зубом, демонстрирующим признаки и симптомы периапикального периодонтита, может быть показана

но и большее расширение канала с помощью ручных инструментов – представляется, что для того, чтобы медикаментозный раствор мог проникнуть в апикальную треть, канал должен быть расширен как минимум до размера 0,30 [18].

Клинический случай

Пациент обратился в нашу клинику с жалобой на сильную боль в левой части верхней челюсти от температурных раздражителей (рис. 1). Боль была спонтанной, периодической, и для ее облегчения требовались противовоспалительные препараты. По результатам осмотра диагностировали симптоматический необратимый пульпит зуба 27. Примерно 2 мес назад зуб был отпрепарирован под коронку (рис. 2), но по неизвестным причинам лечение так и не было завершено. Отсутствие кариозных поражений создавало предпосылки для применения минимально инвазивного подхода. Причиной патологии с наибольшей вероятностью являлась травма или ятрогенная проблема.

Зуб изолировали (рис. 3), полость доступа препарировали с помощью алмазных боров и ультразвуковых наконечников (рис. 4–8). Для того чтобы придать коронковому и средним третям каналов коническую форму, использовали инструмент HyFlex EDM 25 (с крутящим моментом 4 Нсм при скорости вращения 500 мин⁻¹). Доказано, что после выполнения этой манипуляции размер файла, застревающего в канале, увеличивается вне зависимости от того, какова разница между диаметрами инструмента и канала [19–21]. После этого канал прошли на рабочую длину К-файлом из нержавеющей стали (размер 10 по ISO). Определив с помощью апекслокатора рабочую длину, канал прошли с помощью файла EDM 10/05, предназначенного для создания «ковровой дорожки» (с крутящим моментом 3 Нсм при скорости вращения 300 мин⁻¹). Затем, прежде чем использовать финишный файл EDM 25, канал обработали с помощью инструмента EDM 20/05, вводя его на рабочую длину (с крутящим моментом 3 Нсм при скорости вращения 400 мин⁻¹). Еще раз подтвердили рабочую длину при помощи никель-титанового К-файла (размер 20 по ISO). Завершили препарирование канала с использованием инструмента EDM 25, который ввели на полную рабочую длину (с крутящим моментом 3 Нсм при скорости вращения 400 мин⁻¹); рис. 9–11.

Одним из преимуществ данного метода является уменьшение экстракции дентинной стружки за пределы корневого канала, что повышает качество жизни пациента после лечения. В ходе препарирования остатки дентина и пульпарной ткани, микроорганизмы и медикаментозные растворы могут попадать в перирадикулярную область [22], вызывая такие осложнения, как послеоперационная боль, воспаление, отечность. Все это может приводить к увеличению продолжительности процесса заживления [23].

Применение инструментов в указанной последовательности позволяет сохранить исходную анатомию

корневого канала. При использовании файла HyFlex EDM 25 наблюдается несколько меньший перенос канала на всех уровнях, а сам инструмент чуть лучше «отцентрирован» относительно оси канала по сравнению с другими доступными файлами [24].

Выбор в пользу инструментов HyFlex EDM (а не системы HyFlex SM) относить не случаен. При изготовлении файлов HyFlex SM применяется технология шлифования. Шлифовка инструментов из никель-титанового сплава вызывает появление таких поверхностных дефектов, как микроскопические углубления, трещины и «замины» на металле [25]. Инструменты, подвергающиеся высоким изгибающим и крутящим нагрузкам, должны обладать прочностью, а их поверхность не должна претерпевать изменений в ходе работы. Согласно исследованию Uslu и соавт., по-

верхность использованных файлов HyFlex EDM оказалась статистически значимо более шероховатой, чем поверхность использованных инструментов HyFlex SM [25]. После препарирования сильно искривленного канала характеристики поверхности файлов HyFlex EDM были ближе к исходным, чем соответствующие параметры поверхности инструментов HyFlex SM.

Представленную в настоящей статье последовательность препарирования легко может освоить любой клиницист. Она применима в самых разных случаях, будь то препарирование искривленного канала мезиального корня моляра верхней челюсти или сильно облитерированного канала центрального резца нижней челюсти. Выполняя несложные манипуляции и строго придерживаясь последовательности применения инструментов, стоматолог может вполне рассчитывать на успех.

После медикаментозной обработки каналы obturировали с использованием силера и гуттаперчевых штифтов (ROEKO Gutta percha Points и ROEKO GuttaFlow bioseal, COLTENE), полость доступа загерметизировали с помощью композитных материалов (рис. 12–16).

Вывод

Сегодня, имея в своем распоряжении огромный арсенал эндодонтических инструментов и материалов, стоматолог может и должен оказывать пациентам помощь самого вы-

сокого качества. Использование данной системы файлов в описанной последовательности дает клиницисту возможность достичь этой цели и проще, и безопаснее. **□**

От редакции: список литературы можно получить в издательстве.

Контактная информация

Доктор Богдан Молдовяну (Bogdan Moldoveanu) получил степень доктора стоматологии в Медико-фармацевтическом университете им. Юлиу Хатнегану в г. Клуж-Напока (Румыния) и окончил магистратуру по клинической и хирургической эндодонтии в Туринском университете. Он является приглашенным преподавателем обоих этих учебных заведений и ведет прием пациентов в Клуж-Напоке, специализируясь главным образом на хирургической и нехирургической микроэндодонтии. Доктор Б. Молдовяну – исполнительный директор образовательной платформы «Endodonie Cu Pasiune» («Эндодонтия с увлечением») и ведущий специалист COLTENE. Он является официальным членом Итальянской академии эндодонтии и Европейского эндодонтического общества, а также зарубежным членом Американской ассоциации эндодонтистов. Связаться с ним можно по электронной почте: bogdan@endodontiecluj.ro.

Реклама

Поговорим об имплантологии

MD 11
для имплантологии

MD 30
для имплантологии и хирургии полости рта

- **Легкость** | Удобство эксплуатации
- **Мощность** | Мощный бесшумный двигатель
- **Надежность** | Высокий стандарт качества

SAFETY • PRECISION • RELIABILITY
Swiss made

NOUVAG AG • Switzerland
info@nouvag.com
www.nouvag.com

Торговый партнер и сервис:
Rikom
Elektrodnaya st. 10 • 11524 Moscow
Tel. +7 (495) 672-7199 • Fax +7 (495) 785-6891
www.rikom-dent.ru • info@rikom-dent.ru

Реабилитация с помощью керамических имплантатов и индивидуальных абатментов, изготовленных по методу CAD/CAM

Фредерик Херманн, Швейцария

Сегодня цельнокерамические реставрации широко используются в стоматологии, и спрос на них в последние годы только растет. Благодаря двухкомпонентной конструкции керамические имплантаты нового поколения могут успешно применяться в тех же клинических ситуациях, что и титановые. Ниже описано лечение частичной адентии верхней челюсти путем установки трех имплантатов CERALOG® с одновременным синус-лифтингом.

Клинический случай

В январе 2015 г. пациент 42 лет обратился в нашу клинику с просьбой установить безметалловую ортопедическую конструкцию для замещения отсутствовавших зубов (рис. 1, а). Несколько лет назад семейный стоматолог удалил мостовидный протез в области зубов 15–17, и с тех пор никакая ортопедическая реабилитация данного участка зубного ряда не проводилась (рис. 1, б). Пациент заранее собрал информацию о современных возможностях ортопедии и хотел,

чтобы зубы были замещены керамическими имплантатами. Рентгенологическое обследование показало достаточную ширину альвеолярного гребня при его уменьшенной высоте, вызванной резорбцией кости и пневматизацией верхнечелюстной пазухи. На участке предполагаемой имплантации имелась широкая зона прикрепленной десны. В соответствии с критериями SAC риск, сопряженный с имплантацией в данном клиническом случае, был отнесен к категории А – повышенный (табл. 1).

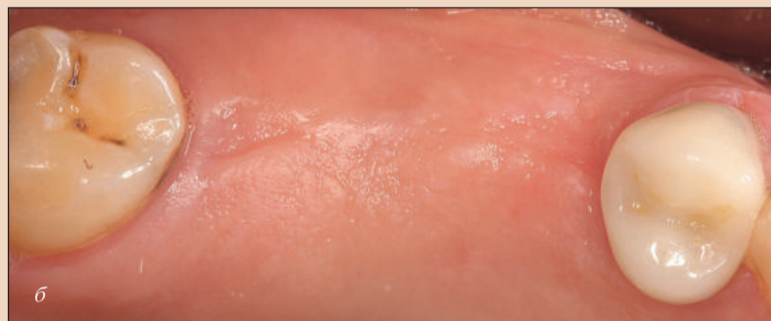
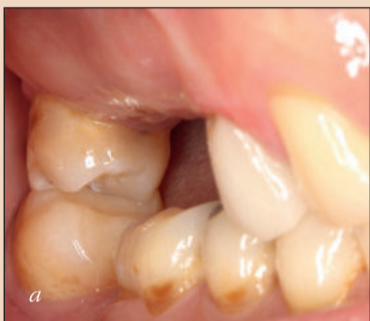
Рис. 1. Исходная клиническая ситуация.

Реклама

МОСКВА
5-6 ОКТЯБРЯ 2019
2-3 НОЯБРЯ 2019
30 НОЯБРЯ - 1 ДЕКАБРЯ 2019
25-26 ЯНВАРЯ 2020
15-16 ФЕВРАЛЯ 2020
11-12 АПРЕЛЯ 2020

ЛОНДОН
2-5 ИЮЛЯ 2020

ПРАГА
14-16 ДЕКАБРЯ 2019

ВЕНА
24-26 АПРЕЛЯ 2020

ПАРИЖ
13-15 СЕНТЯБРЯ 2019

МИЛАН
15-18 ИЮЛЯ 2019

ФЛОРЕНЦИЯ
15-17 МАЯ 2020

ТОКИО
29-31 МАРТА 2020

БАРСЕЛОНА
5-7 ИЮНЯ 2020

КОНГРЕСС НА ЛАЙНЕРЕ

ПУТЕШЕСТВУЙТЕ И ОБУЧАЙТЕСЬ ВМЕСТЕ С ONI-S!
ПОЛНАЯ ИНФОРМАЦИЯ НА НАШЕМ САЙТЕ ONI-S.COM

ONI-S

ПРЕДСТОЯЩИЕ ВЕБИНАРЫ И МЕРОПРИЯТИЯ КОМПАНИИ ONI-S

4 ИЮНЯ-20 АВГУСТА – ЦИКЛ ВЕБИНАРОВ ПО ДЕТСКОЙ СТОМАТОЛОГИИ.

6 ИЮНЯ-12 СЕНТЯБРЯ – CARLOS FALCAO ЦИКЛ ВЕБИНАРОВ: «НЕПРЯМАЯ РЕСТАВРАЦИЯ: АНАЛОГОВЫЙ И ЦИФРОВОЙ МЕТОДЫ».

25 ИЮНЯ-23 ИЮЛЯ – RICCARDO AMMANNATO ЦИКЛ ВЕБИНАРОВ: «INDEX TECHNIQUE – СОВРЕМЕННЫЙ NO-PRER АДГЕЗИВНЫЙ РЕСТАВРАЦИОННЫЙ ПОДХОД К ЛЕЧЕНИЮ ПАТОЛОГИЧЕСКОЙ СТИРАЕМОСТИ ЗУБОВ».

27 ИЮНЯ-31 ИЮЛЯ – PAOLO GENERALI ЦИКЛ ВЕБИНАРОВ: «СЛОЖНАЯ ЭНДОДОНТИЯ И АУТОТРАНСПЛАНТАЦИЯ».

8 ИЮЛЯ-22 АВГУСТА – AGAZADE HUSSEIN ЦИКЛ ВЕБИНАРОВ: «РАСШИРЕНИЕ НА МИКРОИМПЛАНТАХ И ПРОЕКТ «ALL IN DIGITAL»».

30 ИЮЛЯ | 6,7 АВГУСТА – DANIA TAMIMI ЦИКЛ ВЕБИНАРОВ: «РЕНТГЕНОЛОГИЯ В ДЕНТАЛЬНОЙ ИМПЛАНТАЦИИ».

5-26 АВГУСТА – JORGE VERA ЦИКЛ ВЕБИНАРОВ: «ПРИКЛАДНАЯ ЭНДОДОНТИЯ».

16 АВГУСТА-2 СЕНТЯБРЯ – BAKR RABIE ЦИКЛ ВЕБИНАРОВ: «ФУНКЦИОНАЛЬНАЯ ОРТОДОНТИЯ: ЛЕЧЕНИЕ СКЕЛЕТНОГО КЛАССА II И ПСЕВДОКЛАССА III».

28,30 АВГУСТА | 23,30 СЕНТЯБРЯ – ROBERTO ROSSI ЦИКЛ ВЕБИНАРОВ: «НАПРАВЛЕННАЯ РЕГЕНЕРАЦИЯ И НАВИГАЦИОННАЯ ИМПЛАНТАЦИЯ».

31 АВГУСТА-21 СЕНТЯБРЯ – GIORGIO FIORELLI ЦИКЛ ВЕБИНАРОВ: «БИОМЕХАНИКА В ОРТОДОНТИЧЕСКОМ ЛЕЧЕНИИ. ЧАСТЬ 2».

4 СЕНТЯБРЯ-6 НОЯБРЯ – SAMILLO D'ARCANDELO ЦИКЛ ВЕБИНАРОВ: «ЛЕЧЕНИЕ ПАТОЛОГИЧЕСКОЙ СТИРАЕМОСТИ. АДДИТИВНОЕ ПРОТЕЗИРОВАНИЕ. КОНЦЕПЦИЯ «ЭСТЕТИКА-ФУНКЦИЯ-ПОСТУРА»».

13 СЕНТЯБРЯ – CHRIS CHANG ЦИКЛ ВЕБИНАРОВ: «УПРОЩЕННАЯ МЕХАНИКА И ЦИФРОВАЯ ОРТОДОНТИЯ».

3 ОКТЯБРЯ-21 НОЯБРЯ – BENEDICT WILMES ЦИКЛ ВЕБИНАРОВ: «СЛОЖНЫЕ ОРТОДОНТИЧЕСКИЕ СЛУЧАИ: ПРИМЕНЕНИЕ СКЕЛЕТНОЙ ОПОРЫ».

МИНСК

28 АВГУСТА 2019 – МАКСИМ БЕЛОГРАД СЕМИНАР: «МУЛЬТИСТОМАТОЛОГИЯ».

МОСКВА

2-4 АВГУСТА 2019 – ПУЛАТ КОЧАРОВ ПРАКТИЧЕСКИЙ ИНТЕНСИВ: «ЦИФРОВАЯ ОККЛЮЗИЯ И СПЛИНТ-ТЕРАПИЯ».

9-11 АВГУСТА 2019 – СЕРГЕЙ ГРИШИН ПРАКТИЧЕСКИЙ КУРС: «ВОСКОВОЕ МОДЕЛИРОВАНИЕ И РЕАБИЛИТАЦИЯ ОККЛЮЗИИ».

23-27 АВГУСТА 2019 – ЗАФАР ХУСАНОВ ПРАКТИЧЕСКИЙ КУРС: «БИОМЕХАНИКА В ОРТОДОНТИИ».

21-23 СЕНТЯБРЯ 2019 – СТАНИСЛАВ БЛУМ ПРАКТИЧЕСКИЙ КУРС: «КОМПОЗИТНЫЙ ПРОТОКОЛ».

ONI-S.COM

+7 499 703 22 59

+375 29 594 88 88

Viber, WhatsApp

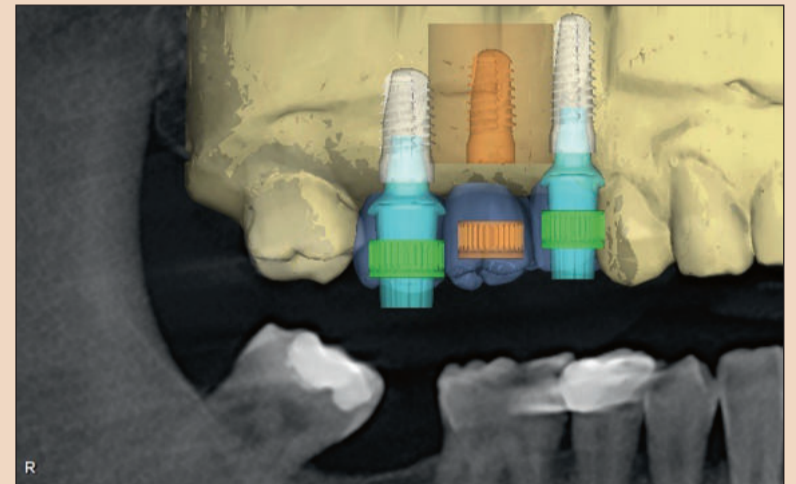


Рис. 2. Трехмерное моделирование: совмещение данных.

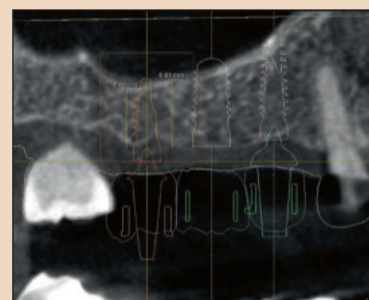


Рис. 3. Визуализация плана лечения.

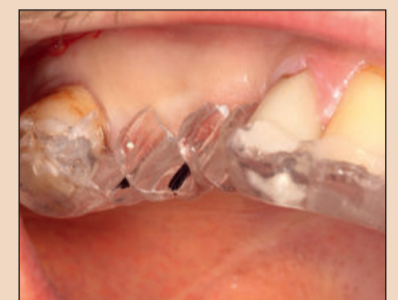

Рис. 4. Примерка хирургического шаблона.

В ходе предоперационной консультации пациента подробно проинформировали о порядке процедуры и возможных рисках. Особое внимание было уделено характеристикам керамических имплантатов: пациенту рассказали как о недостатках (слабой изученности), так и о преимуществах (биологической совместимости) данной технологии.

Перед установкой имплантатов провели необходимое лечение: во втором и третьем квадрантах установили цельнокерамические мостовидные протезы, на зубе 14 – изготовленную по методу CAD/CAM коронку из дисиликата лития. Чтобы обеспечить максимальную предсказуемость имплантологического лечения, использовали метод виртуального позиционирования имплантатов с учетом расположения предполагаемых супраструктур. Три виртуальные модели коронок совместили с данными объемной компьютерной томографии – DVT (рис. 2). С помощью программы для виртуального моделирования определили расположение, наклон и длину трех имплантатов (рис. 3). На основе совокупных результатов планирования в лаборатории изготовили хирургический шаблон с опорой на соседние зубы (рис. 4).

Хирургический этап

Провели аппликационную и инфльтрационную анестезию, на альвеолярном гребне выполнили разрез, несколько сместив его в небном направлении и продолжив вокруг зуба 18 с вестибулярной стороны. Дистальный послабляющий разрез не выполняли, чтобы не ухудшить кровоснабжение лоскутов. Отслоили слизисто-надкостничный лоскут, с помощью шаблона и треугольного сверла отметили на кости расположение имплантатов.

Затем провели пилотное сверление, чуть не дойдя до дна верхнечелюстной пазухи; после этого следовало с помощью остеотома выполнить закрытый синус-лифтинг. Оси наклона пилотных отверстий проверили с помощью пинов парал-

лельности, затем ложа имплантатов расширили в соответствии с хирургическим протоколом (рис. 5–7).

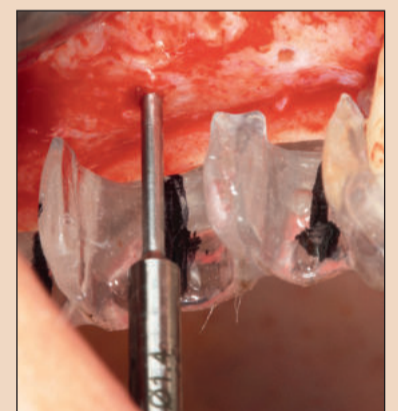

Рис. 5. Разметка для пилотного сверления.

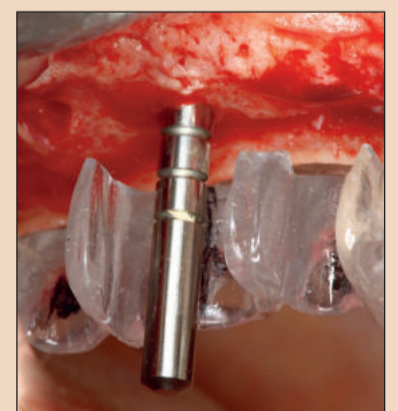

Рис. 6. Пин параллельности.

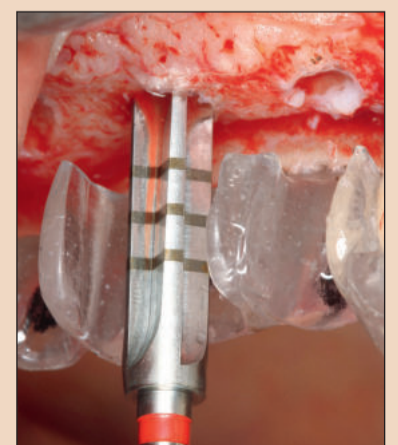


Рис. 7. Расширение ложа имплантата.

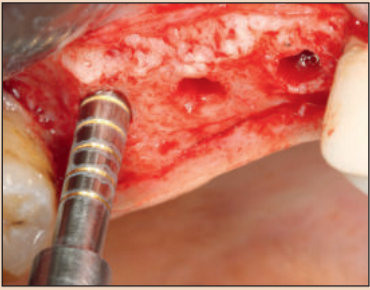


Рис. 8. Минимально инвазивный синус-лифтинг в области зуба 17.

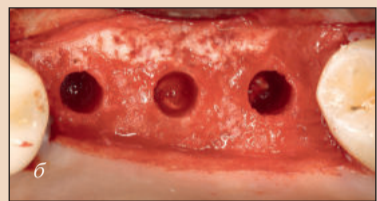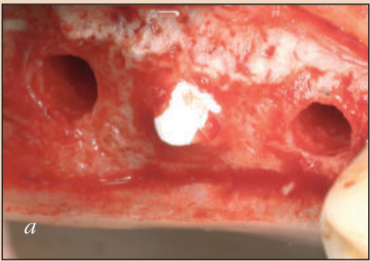


Рис. 9. Размещение коллагеновых губок под слизистой оболочкой верхнечелюстной пазухи.

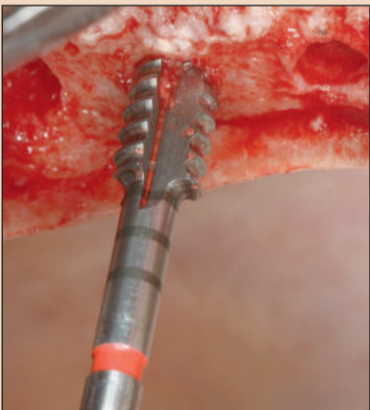


Рис. 10. Формирование резьбы в ложе имплантата.

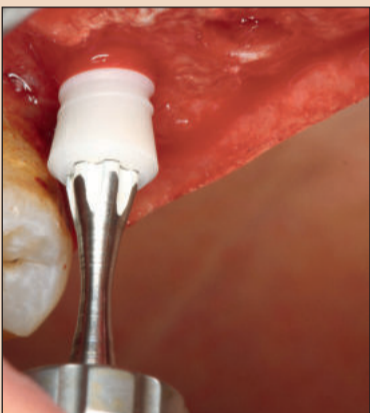


Рис. 11. Установка имплантата в области зуба 17.

Непрямой метод синус-лифтинга через ложа имплантатов был впервые описан Tatum в 1986 г. и модифицирован Summers в 1998 г. на основе остеотомической методики. Систематический обзор специальной литературы показал, что этот подход отличается высокой предсказуемостью и низкой частотой возникновения осложнений как в ходе операции, так и после нее. Дно верхнечелюстной пазухи вскрыли с помощью остеотома (Stoma) соответствующего имплантату диаметра (рис. 8). Слизистую оболочку пазухи осторожно подняли, не отделяя ее от кости; для этого использовали аппарат Piezon, изогнутые кюреты и операционный микроскоп. Через ложа имплантатов ввели коллагеновые губки (PARASORB, RESORBA) и аккуратно разместили их в области зубов 16 и 17 во избежание перфорации слизистой оболочки пазухи (рис. 9).

Чтобы избежать перегрева костной ткани при установке имплантатов из диоксида циркония, которые имеют меньшую теплопроводность,

Таблица 1. Оценка состояния пациента и классификация риска в соответствии с критериями SAC

	Низкий риск	Средний риск	Высокий риск
1. Состояние здоровья	Хорошее	Среднее	Плохое
2. Курение (шт. в день)	0	0–10	>10
3. Гигиена полости рта	Хорошая	Средняя	Плохая
4. Пародонтологический статус	Хороший	Средний	Плохой
5. Эстетические требования	Низкие	Средние	Высокие
6. Линия улыбки	Низкая	Средняя	Высокая
7. Биотип десны	Толстый	Средний	Тонкий
8. Инфекция	Отсутствует	Хроническая	Острая
9. Расстояние от кости до контактного пункта	<5 мм	5,5–6,5 мм	>7 мм
10. Наличие реставраций на соседних зубах	Нет		Есть
11. Ширина промежутка	Один, более 7 мм	Один, менее 7 мм	Более 2 зубов
12. Состояние мягких тканей	Интakтны	Ослаблены	Есть дефект
13. Объем кости	Без дефектов	Горизонтальный дефект	Вертикальный дефект
14. Установка имплантатов	Поздняя	Ранняя	Одномоментная
15. Нагрузка имплантатов	Более чем через 2 мес после имплантации	Через 1 нед – 2 мес	Одномоментная

Реклама

Москва, Россия
23–26.09.2019



**ДЕНТАЛ
ЭКСПО**

46-Й МОСКОВСКИЙ
МЕЖДУНАРОДНЫЙ
СТОМАТОЛОГИЧЕСКИЙ
ФОРУМ И ВЫСТАВКА

Крокус Экспо,
павильон 2, залы 5, 6, 7, 8

www.dental-expo.com



КРУПНЕЙШАЯ ВЫСТАВКА, ПЛОЩАДКА ОБУЧЕНИЯ И НЕТВОРКИНГА

Организатор:

DENTALEXPO®

Стратегический партнер



Генеральный научно-информационный партнер

DENTAL TRIBUNE
The World's Dental Newspaper - Russian Edition



Таблица 2. Факторы, которые необходимо учитывать при установке имплантов CERALOG®

Теплопроводность	Имплантовод Nexalobe® снабжен элементом с заданным пределом прочности, который: - Предотвращает чрезмерный крутящий момент и нагрузку - Разрушается при чрезмерной нагрузке - Предотвращает повреждение имплантата	 Элемент с заданным пределом прочности		
Первичная стабильность	Протокол препарирования зависит от качества кости - Имплантаты CERALOG® не являются самонарезающими - Формирование резьбы в ложе имплантата при большой твердости кости (D1/D2) крайне рекомендовано Необходимо соблюдать следующие ограничения: - Максимальный крутящий момент – 35 Нсм - Максимальная скорость – 15 мин ⁻¹			
Установка имплантата	Под индивидуальный абатмент DEDICAM® из диоксида циркония: ввиду наличия переключения платформ имплантат должен быть установлен на уровне альвеолярного гребня	 0.7 mm	Под абатмент из РЕЕК с круговым скошенным плечом: имплантат может быть установлен на 0,5–1,5 мм выше уровня альвеолярного гребня	 1.5 mm
Ортопедические элементы	При установке на уровне кости рекомендуется использовать профильное сверло для контролируемого расширения коронковой части ложа имплантата Компоненты для коронок и мостовидных протезов: - РЕЕК (прямые и наклонные абатменты) - Абатмент DEDICAM®			

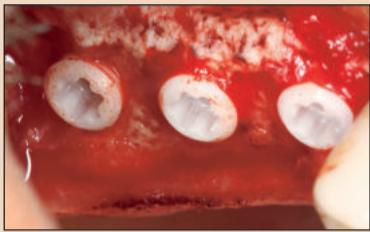

Рис. 12. Имплантаты установили на 0,5–1,0 мм выше уровня альвеолярного гребня.

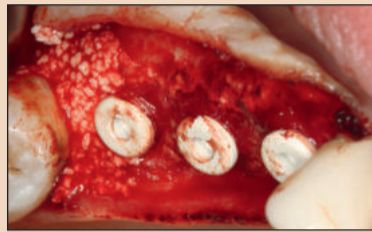

Рис. 13. Направленная регенерация кости (GBR).

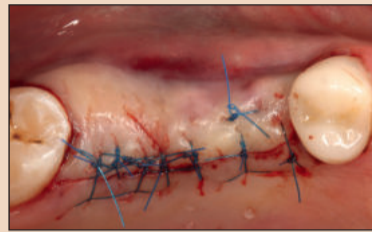


Рис. 14. Закрытие раны без натяжения.

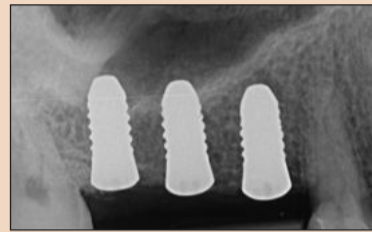

Рис. 15. Послеоперационная контрольная рентгенограмма.

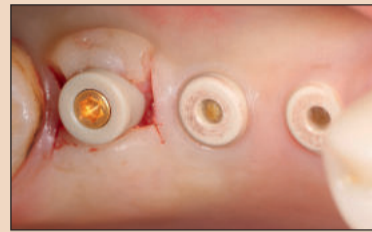

Рис. 16. Раскрытие имплантатов через 6 мес после установки.

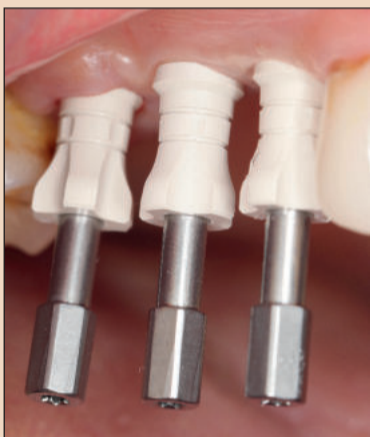

Рис. 17. Слепочные штифты, вид сбоку.

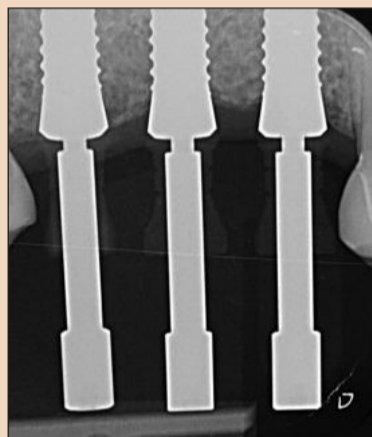


Рис. 18. Контрольная рентгенограмма.

в области зубов 16 и 17, которые уходили в дно верхнечелюстной пазухи на 2–3 мм. Кровяной сгусток, сформировавшийся в этой области, должен был способствовать регенерации стабильной костной ткани за счет образования факторов роста в процессе остеоинтеграции имплантатов. Костный дефект в области зуба 18 заполнили чистой фазой бета TCP (рис. 13). Будучи смешанным с кровью пациента, этот пористый синтетический гранулированный материал легко наносится и примерно через 6–9 мес позволяет сформировать стабильную кортикальную пластинку.

На имплантаты установили защитные колпачки из полиэфиркетона (РЕЕК), наложили два матрасных шва и несколько простых узловых швов без натяжения (рис. 14). Сделали контрольную рентгенограмму (рис. 15). Пациенту дали инструкции по послеоперационному уходу за полостью рта, уделив особое внимание необходимости избегать нагрузок на область имплантации.

Через 2 нед провели контрольный осмотр: убедившись в отсутствии воспалительного процесса и нормальном заживлении послеоперационной раны, сняли швы. Через 6 мес раскрыли имплантаты. В области имплантатов, замещающих зубы 15 и 16, выполнили коллющие разрезы, удалили защитные колпачки и установили формирователи десны из РЕЕК с винтовой фиксацией. Толщину мягких тканей вокруг имплан-

татов сняли формирователи десны и установили вместо них слепочные штифты из РЕЕК. Для того чтобы проконтролировать точность посадки штифтов при последующем получении рентгенограммы, стоматолог должен обладать некоторым опытом, поскольку данный материал рентгеноконтрастен только по краям (рис. 17, 18).

В лаборатории изготовили эталонную модель со съемной десневой маской, установили на нее штифты для сканирования и провели цифровое сканирование. Совместив полученные данные с данными о восковой модели, смоделировали три индивидуализированных абатмента, определив при этом необходимую толщину материала и вестибулярный контур коронок.

Через 6 дней после отправки заказа лаборатория получила абатменты, изготовленные по методу CAD/CAM. Конструкция внутреннего соединения, адаптированная к характеристикам диоксида циркония, обеспечивала оптимальное распределение нагрузок. В силу ограничений, накладываемых техникой фрезерования, абатменты из диоксида циркония (DEDICAM®, CAMLOG) были изготовлены с переключением платформ. Их зафиксировали на модели и проверили поддесневые участки с точки зрения возможности осуществления гигиены (рис. 19).

имел неоптимальную эстетику (рис. 20, 21). Поскольку диоксид циркония в меньшей степени подвержен аккумуляции бактериального налета, а конструкция будущей коронки должна была обеспечить возможность эффективной гигиены данного участка, ситуацию можно было считать приемлемой с клинической точки зрения. Коронки из диоксида циркония – впоследствии подлежавшие облицовке с вестибулярной стороны – можно было снабдить винтовыми каналами. Когда коронки были готовы, выполнили их адгезивную фиксацию на абатментах, создав таким образом монолитные гибридные супраструктуры. После проверки их функциональности и эстетики эти реставрации зафиксировали на имплантатах с помощью титановых винтов с крутящим моментом 25 Нсм.

Согласно литературным данным, остатки цемента зачастую являются причиной развития мукозита и перимплантита. Риск данных заболеваний был исключен благодаря винтовой фиксации коронок. Винтовые каналы заполнили стерильной тефлоновой лентой и загерметизировали с помощью композитного материала, не содержащего метакрилат (рис. 22).

При контрольных осмотрах через 1 нед и 6 нед после установки коронок отметили стабильность мягких тканей десны и отсутствие воспалительного процесса. Рентгенограмма показала остеоинтеграцию имплантатов и заживление костного дефекта в области зуба 18 (рис. 23). Пациент остался очень доволен результатами имплантологической реабилитации.

Обсуждение

Сегодня керамические имплантаты пользуются все большей популярностью. При планировании лечения необходимо учитывать эстетические и функциональные потребности пациентов, и решить эту задачу стоматологам помогают системы, прошедшие клинические испытания. Современная технология изготовления керамических имплантатов, известная как CIM, позволяет создавать поверхности различной степени шероховатости, не прибегая для этого к дополнительной механической обработке. Шероховатость шейки имплантата, адаптированная к взаимодействию с клетками мягких тканей, составляет в среднем 0,5 мкм, тогда как для эндооссальной части этот показатель равен 1,6 мкм. Благодаря этому керами-

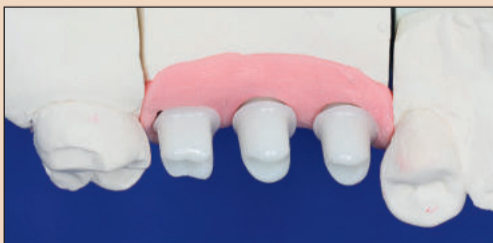

Рис. 19. Абатменты на модели.

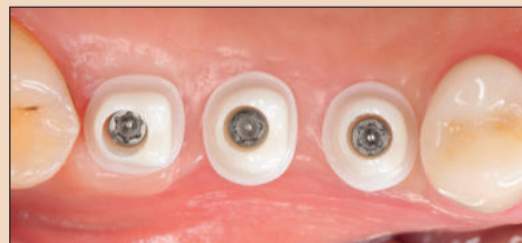

Рис. 20. Примерка абатментов.

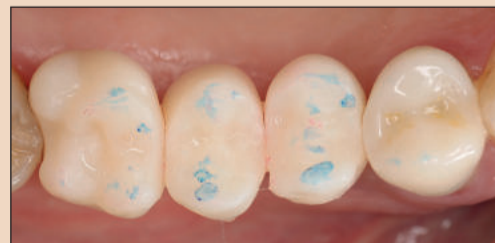

Рис. 21. Проверка окклюзии и адаптация прототипов.

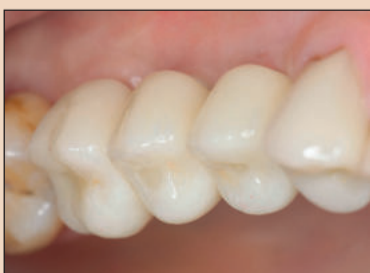

Рис. 22. Коронки в полости рта пациента, вид сбоку.

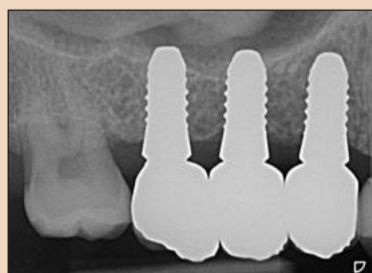


Рис. 23. Контрольная рентгенограмма, сделанная после установки коронок. Обратите внимание на заживление костного дефекта в области зуба 18.

тата в области зуба 17 увеличили, сформировав слизистый лоскут и сместив его в вестибулярном направлении. На этот имплантат также установили формирователь десны высотой 2,5 мм; необходимости в дополнительном наложении швов не было (рис. 16).

Ортопедический этап

Чтобы изготовить индивидуальные абатменты из диоксида циркония, получили оттиски по методу

Следующим важным этапом стало изготовление коронок. На основе имеющихся данных STL с помощью трехмерной печати изготовили прототипы из полиметилметакрилата. Примерка таких недорогих прототипов в полости рта пациента позволяет проверить окклюзию, контакты и гигиеничность будущей ортопедической конструкции. Из-за переключения платформ и высоты конструкции профиль выступа коронки в области зуба 16

ческие имплантаты демонстрируют великолепную остеоинтеграцию.

Абатменты, изготовленные из высокотехнологичного полимера РЕКК, стандартно применяются в сочетании с двухкомпонентными имплантатами. Этот материал способен выдерживать высокие нагрузки, обладает большой прочностью и отличается биологической совместимостью. Благодаря химическому составу и вязкости РЕКК абатменты из этого материала имеют конструкцию, полностью закрывающую всю платформу имплантата. Чтобы свойства единого материала, керамический имплантат можно дополнить индивидуализированным абатментом из диоксида циркония, изготовленным по методу CAD/CAM. В силу особенностей фрезерования такие имплантаты выполняются только с переключением платформ. Тип абатмента должен быть определен на этапе виртуального позиционирования имплантата, поскольку абатмент влияет на угол наклона имплантата.

В случае использования абатмента из РЕКК платформа имплантата должна быть расположена на 0,5–1,5 мм выше уровня альвеолярного гребня. Если толщина десны значительна (более 3 мм), такое позиционирование имплантата возможно и при использовании абатмента из диоксида циркония. Тем не менее при адекватном объеме костной ткани предпочтительной является установка имплантата на уровне или чуть ниже уровня альвеолярного гребня: это благоприятно сказывается на эстетике вестибулярного контура коронки, устанавливаемой на абатмент с переключением платформ (см. табл. 2). Соединение имплантата и коронки/абатмента осуществляется с помощью титанового или золотого винта, который не контактирует со средой полости рта. Сегодня двухкомпонентные керамические имплантаты устанавливаются тем же методом, что и традиционные титановые.

При планировании лечения и трехмерном моделировании стоматолог широко использует данные DVT. Хирургический шаблон позволяет точно установить имплантаты в соответствии с расположением будущей, заранее смоделированной супраструктуры. После успешной остеоинтеграции имплантатов стоматолог может получить как традиционные, так и цифровые оттиски, которые вместе с базой данных STL используются в лаборатории для моделирования абатментов, изготавливаемых затем в производственном центре DEDICAM®. После контролируемой агломерации керамики на протяжении 3 дней такие абатменты предельно точно устанавливаются на имплантаты, для которых они предназначены. Наконец, лаборатория или производственный центр создают индивидуализированные облицованные коронки.

В настоящее время выбор двухкомпонентных керамических имплантатов несколько ограничен, что сужает и круг показаний для их установки до клинических случаев, предполагающих замещение зубов несъемными коронками или мостовидными протезами малой протяженности. Однако можно ожидать, что в ближайшем будущем такие имплантаты начнут находить все более широкое применение.

Вывод

Резюмируя, можно сказать, что двухкомпонентные керамические имплантаты представляют собой безопасную и интересную с точки зрения биологической совместимости альтернативу традиционным титановым имплантатам. Они, безусловно, расширяют арсенал и возможности стоматолога. Для успешной реабилитации с использованием безметалловых имплантатов важно точно определить показания к их применению и учесть особенности материала, из которого они изготовлены. [D](#)

Литература

1. Pieralli S, Kobal RJ, Jung RE et al. *Clinical outcomes of zirconia dental implants: A Systematic review. J Dent Res* 2017; 96 (1): 38–46.
2. Koch JH. *Neue Materialien, Beschichtungen und Herstellungsverfahren für Implantate. Zur Titanschraube gibt es zunehmend alternativen. Orale Implantologie* 2017; 4: 18–21.
3. Tatum H Jr. *Maxillary and sinus implant reconstructions. Dent Clin North Am* 1986; 30 (2): 207–29.
4. *Sinus floor elevation with osteotomes. Summers RB. J Esthet Dent*. 1998; 10 (3): 164–71.
5. *A new concept in maxillary implant surgery: the osteotome technique. Summers RB. Compendium*. 1994 Feb; 15 (2): 152, 154–6, 158 passim; quiz 162.

6. Tan WC, Lang NP, Zwahlen M, Pjetursson BE. *A systematic review of the success of sinus floor elevation and survival of implants inserted in combination with sinus floor elevation. Part II: transalveolar technique. J Clin Periodontol*. 2008; 35 (8 Suppl): 241–54.
7. Srouji S, Kizhner T, Ben David D et al. *The Schneiderian membrane contains osteoprogenitor cells: in vivo and in vitro study. Calcif Tissue Int* 2009; 84 (2): 138–45.
8. Sentineri R, Lombardi T, Berton F, Stacchi C. *Laurell-Gottlow suture modified by Sentineri for tight closure of a wound with a single line of sutures. Br J Oral Maxillofac Surg* 2016; 54 (1).
9. Roebbling S, Astasow-Frauenhofer M, Hauser-Gerspach I et al. *In vitro biofilm formation on titanium and zirconia im-*

10. Bächle M, Butz F, Hübner U et al. *Behavior of CAL72 osteoblast-like cells cultured on zirconia ceramics with different surface topographies. Clin Oral Impl Res* 2007; 18 (1): 53–9.
11. Kokovic V, Rabman MM, Rabman B, Tattan M. *Assessment of implant stability of two-piece zirconium dioxide implants using the resonance frequency analysis: A pilot study. Int J Experiment Dent Sci* 2015; 4(2): 87–94.
12. Tattan M, Kokovic V. *Titanium or Zirconium? Clinical assessment of primary implant stability Int Poster J Dent Oral Med* 2017; 19 (2): Poster 1129.

Контактная информация

Dr Frederic Hermann, M.Sc.
TEAM 15 – Dental Practice
Poststr. 15
6300 Zug, Switzerland (Швейцария)
info@team15.ch
www.team15.ch



Реклама



КОМПЛЕКС СИСТЕМ ДЛЯ ИМПЛАНТОЛОГИИ



Surgic Pro

Хирургическая микромоторная система

×

VarioSurg 3

Ультразвуковая хирургическая система

NSK Rus & CIS www.nsk-russia.ru

109544, Россия, г. Москва, Бульвар Энтузиастов, д.2, 11 этаж Тел.: +7 495 967 96 07 Факс: +7 495 967 96 08