

# DENTAL TRIBUNE

The World's Dental Newspaper · Croatian Edition 

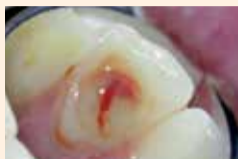Hrvatska, rujan 2019. - godina XII br. 3

www.dental-tribune.com

## ENDODONCIJA

Jednospjetno ili dvospjetno liječenje?

Prednosti i nedostaci jednospjetnog endodontskog liječenja i aktualne preporuke

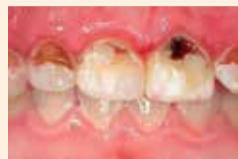

stranica 6

## PEDODONCIJA

Djeca i zdravi zubi

Savjeti za očuvanje oralnog zdravlja osnovnoškolaca



stranica 12

## MENADŽMENT

Vođenje ordinacije

10 sjajnih savjeta za upravljanje ordinacijom dentalne medicine



stranica 30

## ISTRAŽIVANJE POKAZUJE DA GENETIKA IMA MALO UTJECAJA NA ORALNO ZDRAVLJE

Izvor: DTI

**MELBOURNE, Australija:** Ideja da se oralno zdravlje svodi na genetiku može biti štetna. Prema autorima nedavno provedenog istraživanja koje je pratilo oralno zdravlje blizanaca od rođenja do šeste godine, ne postoji takva veza, a ideja da postoji može spriječiti ljude da mijenjaju svoje štetne oralnozdravstvene navike.

Na čelu s dr. Mihiri Silva iz Murdochovog dječjeg instituta za istraživanje praćeno je 173 blizanaca, jednojajčanih i dvojajčanih. „Kako se genetski utjecaji na zdravlje zubi nisu često proučavali, ovo je prvo istraživanje na blizancima koje proučava genetiku i čimbenike rizika u ranom životu, poput bolesti i načina života.“

Prema Silvi, rezultati istraživanja otkrili su da identični blizanci – s identičnim genima – imaju različit stupanj karijesa. "To znači da su okolišni


čimbenici, poput nedostatka fluora u vodi, glavni razlog karijesa, a ne genetski sastav", objasnila je.

Unatoč tomu što genetika ne

igra ulogu u oralnom zdravlju, istraživanje je otkrilo povezanost majčina zdravlja i životnog stila tijekom trudnoće i djetetova budućeg oralnog zdravlja, a

pretilost u trudnoći definitivno je pokazatelj povećanog rizika od karijesa u djetinjstvu. "Možda debljina majke ima biološki utjecaj na plod u razvoju ili je možda rizik od karijesa porastao zbog povećane potrošnje šećera u tom domaćinstvu", pretpostavila je Silva.

„Naši nalazi također naglašavaju koliko je važno da pedodonti, pedijatri i drugi zdravstveni radnici educiraju djecu da započnu preventivne mjere u ranom životu, prije početka oštećenja zubnog tkiva“, zaključila je Silva.

Istraživanje pod naslovom „Genetski i rani utjecaji okoline na rizik od karijesa: istraživanje na blizancima“ objavljeno je u časopisu Pediatrics. 



Novo istraživanje pokazalo je da je oralno zdravlje djeteta povezano s nedostatkom fluora, majčinim zdravljem tijekom trudnoće i drugim čimbenicima, ali ne i genetskim. (Fotografija: Fab\_1/Shutterstock)

OGLAS

# DENTAL TRIBUNE

International - hrvatsko izdanje

## VODEĆI SVJETSKI STRUČNI STOMATOLOŠKI ČASOPIS

Pretplata na časopis moguća je tokom cijele tekuće godine i sa njom ostvarujete:

2  
BODA

Hrvatska komora dentalne medicine



NEVJEROJATNE POGODNOSTI

4  
IZDANJA  
U GODINI



DENTALMEDIAGRUPA

ZA VIŠE INFORMACIJA O PRETPLATI NA ČASOPIS NAZOVITE +385/1 62 51 990 ILI KLIKNIŠTE NA WWW.DENTALMEDIA.HR





# PACIJENTI KOJI SU ALERGIČNI NA PENICILIN izloženi su većem riziku od neuspjeha dentalnih implantata

Izvor: DTI

**BARCELONA, Španjolska:** Nekoliko istraživanja bavilo se mogućim uzrocima neuspjeha implantata. Ponavljajuće teme uključuju prehranu i pušenje. Najnovije istraživanje na Sveučilištu Internacional de Catalunya u Barceloni procijenilo je imaju li pacijenti alergični na penicilin veću učestalost neuspjeha implantata u usporedbi s nealergičnim pacijentima.

Kliničko presječno istraživanje analiziralo je pacijente liječene dentalnim implantatima između rujna 2011. i srpnja 2015. na Stomatološkoj klinici Sveučilišta. Profilaktička antibiotička terapija prije implantacije propisana je svim pacijentima, a sastojala se od amoksicilina za pacijente koji nisu bili alergični na penicilin i klindamicina za pacijente s aler-




Nedavno provedeno istraživanje pokazalo je da pacijenti koji su alergični na penicilin i koji su liječeni klindamicinom imaju povećan rizik od neuspjeha dentalnih implantata. (Fotografija: 2j architecture/Shutterstock)

gijom na penicilin. Isti antibiotici propisani su postoperativno kako bi se spriječio rani neuspjeh implantata i postoperativna infekcija. Neuspjeh implantata definiran je kao potrebno uklanjanje implantata iz bilo kojeg razloga i klasificiran je kao rani ili kasni neuspjeh.

Od 1210 pacijenata uključenih u istraživanje, 8,03 posto nealergičnih i 24,68 posto pacijenata alergičnih na penicilin imalo je najmanje jedan neuspjeh implantata. U pacijenata s alergijom na penicilin 21,05 % klasificirano je kao kasni neuspjeh implantata, a 78,95 % kao rani neuspjeh im-

plantata, pri čemu je nedostatak oseintegracije (80 posto) bio je glavni razlog ranog neuspjeha implantata. Pacijenti koji su bili alergični na penicilin pokazali su veći rizik od neuspjeha implantata s omjerom rizika od 3,84 (95 % CI) u usporedbi s nealergičnim pacijentima.

Istraživanje je otkrilo da pacijenti koji su alergični na penicilin i liječeni klindamicinom imaju gotovo četiri puta veći rizik od neuspjeha dentalnih implantata. Međutim, varijable poput marke i lokacije implantata te vještine kirurga možda su utjecale na ove rezultate, zaključili su istraživači.

Istraživanje pod naslovom "Imaju li pacijenti s alergijom na penicilin veću stopu neuspjeha implantata?" objavljena je u časopisu International Journal of Oral and Maxillofacial Implants. 

## RIJEČ UREDNICE

Mi doktori dentalne medicine smo timski igrači. Iako osobnost i stručnost pojedinca imaju veliki utjecaj na pacijenta, uloga cijelog tima ne smije se ni u kojem slučaju podcjenjivati. Tako, koliko god kompetentni i stručni bili, često trebamo savjet ili pomoć kolege kirurga, ortodonta, endodonta... Usto, i članovi našeg užeg tima značajno pridonose uspješnom obavljanju posla. Bez asistenta, medicinske sestre, nekoga tko će se brinuti za organizaciju termina i slično, doktor bi često bio izgubljen.

Priča o uspjehu počinje već pri pacijentovu prvom kontaktu. To se obično događa telefonski. Ugodan, ljubazan i kompetentan glas s druge strane linije idealan je otvarač vrata. Ali čak i uz sve češće dogovaranje termina preko internetskih obrazaca, gotovo svaki potencijalni pacijent pregleda web-stranicu ordinacije gdje se informira o osoblju i tako stječe prvi dojam.

I prije nego što prvi puta vidimo svog pacijenta, on je već formirao neku sliku o nama na

temelju dotadašnjih virtualnih i osobnih kontakata s našim timom. Upravo slika koju je stvorio u velikoj mjeri odlučuje hoće li nam pokloniti povjerenje. Osobito u estetskoj dentalnoj medicini gdje naglasak nije na pružanju brze pomoći, kao u slučaju bolova, osoblje može pridonijeti pridobivanju i zadržavanju pacijenata zahvaljujući svojoj ljubaznosti, stručnosti i njegovanom izgledu. Pacijenti pri odluci o predloženoj terapiji vjeruju u unutarnji osjećaj koji im izaziva osoblje ordinacije, prije svega doktor, ali i cijeli tim.

Pacijenti često izgovore rečenicu poput: "Željela bih imati zube poput vaše zaposlenice na recepciji." Logično je da ćete takvog pacijenta lakše uvjeriti u prednosti određene terapije, na primjer, izbjeljivanja, izrade ljusaka ili ortodontskog liječenja.

Konstruktivna suradnja doktora i njegova tima ključna je za mjerljiv ekonomski uspjeh u procesu liječenja. Samo ako su i ordinacija i pacijenti dobro pripremljeni i ako je asistent

uvijek pri ruci, mogući su nesmetani radni procesi. Dobar tim povećava ugled ordinacije. Pacijenti teško mogu unaprijed procijeniti kvalitetu liječenja. Zato je na početku važnije da se u prostorijama ordinacije osjećaju ugodno. To može pozitivno utjecati na njih kad odlučuju o terapiji. Takva odluka često se donosi se brzo i intuitivno. Tek kad na emocionalnoj razini odlučite, uključuje se um: on važe i procjenjuje je li nešto ispravno ili pogrešno. Tek tada postaju važni objektivni čimbenici, poput primjerice cijene. Stoga treba napore usmjeriti na to da se pacijent od početka osjeća ugodno i stekne povjerenje. U stomatološkoj ordinaciji ovo povjerenje stvaraju prije svega ljudi koji tamo rade, ali i uređenje.

Kao "vođe" tima trebamo više cijeniti svoje suradnike, prepoznati i maksimalno iskoristiti njihov potencijal. Stalno preopterećenje generira stres i nezadovoljstvo. S druge strane, ako im posao ne predstavlja izazov, osjećaju dosadu, ravnodušnost i imaju smanjenu koncentraciju.

Ulažite u svoje suradnike, potičite ih da se dodatno educiraju i kvalificiraju. I zapamtite, doktor je onoliko dobar koliko njegov tim!



Urednica

**Doc. dr. sc. Sladana Milardović, dr. med. dent. spec. stom. protetike**  
Zavod za fiksnu protetiku  
Stomatološki fakultet  
Sveučilišta u Zagrebu  
e-mail: milardovic@sfzg.hr

**DENTAL TRIBUNE**  
The World's Dental Newspaper - Croatian & BiH Edition

LICENSING BY DENTAL TRIBUNE  
INTERNATIONAL OFFICE/HEADQUARTERS

PUBLISHER/CHIEF EXECUTIVE OFFICER  
Torsten R. Oemus

DIRECTOR OF CONTENT  
Claudia Duschek

Dental Tribune International GmbH  
Holbeinstr. 29, 04229 Leipzig,  
Germany  
Tel.: +49 341 48 474 302 |  
Fax: +49 341 48 474 173  
General requests:  
info@dental-tribune.com  
Sales requests:  
mediasales@dental-tribune.com  
www.dental-tribune.com

Editorial material translated and reprinted in this issue from Dental Tribune International, Germany is copyrighted by Dental Tribune International GmbH. All rights are reserved. Published with the permission of Dental Tribune International GmbH, Holbeinstr. 29, 04229 Leipzig, Germany. Reproduction in any manner in any language, in whole or in part, without the prior written permission of Dental Tribune International GmbH is expressly prohibited. Dental Tribune is a trademark of Dental Tribune International GmbH.

©2019, DENTAL TRIBUNE INTERNATIONAL GMBH.

All rights reserved. Dental Tribune International GmbH makes every effort to report clinical information and manufacturers' product news accurately, but cannot assume responsibility for the validity of product claims, or for typographical errors. The publishers also do not assume responsibility for product names, claims, or statements made by advertisers. Opinions expressed by authors are their own and may not reflect those of Dental Tribune International GmbH.

## CROATIAN EDITION

VLASNIK LICENCE  
Dental Media Grupa d.o.o.  
Kolodvorska 1A., 10410 Velika Gorica

IZDAVAČ  
Dental Media Grupa d.o.o.  
Tel.: +385 (0)1 6251 990,  
www.dentalmedia.hr  
info@dentalmedia.hr

DIREKTOR  
Sanela Drobniak, dipl.oec.

GLAVNI UREDNIK  
Doc. dr. sc. Sladana Milardović,  
dr. med. dent.

GRAFIKA  
Fil-art d.o.o.

PREJEVOD  
Dr. sc. Sladana Milardović,  
dr. med. dent.

LEKTOR  
Jasmina Škoda, prof. hr. jezika i  
književnosti

MARKETING  
Dental Media Grupa d.o.o.

TISAK  
Radin print d.o.o.

NAKLADA  
4000 primjeraka

Sljedeće izdanje Dental Tribune-a  
izlazi u prosincu 2019. godine

## DTI - VLASNIČKA STRUKTURA

TVRTKA, NAKLADNIK  
Dental Media Grupa d.o.o.  
MATIČNI BROJ  
02293749, OIB: 82547088036  
ODGOVORNA OSOBA NAKLADNIKA  
Sanela Drobniak, dipl.oec.  
SJEDIŠTE NAKLADNIKA  
Kolodvorska 1A., 10410 Velika Gorica  
TELEFON I TELEFAKS NAKLADNIKA  
Tel.: 01 / 6251 990  
E-POŠTA I WEB-STRANICA NAKLADNIKA  
info@dentalmedia.hr  
www.dentalmedia.hr  
VLASNIK NAKLADNIKA I POSTOTAK  
UDJELA U VLASNIŠTVU  
Dental Media Grupa d.o.o., 100%  
vlasništvo  
NAZIV MEDIJA  
Dental Tribune International  
VRSTA MEDIJA  
tiskani





Moderno opremljen centar za obuku doktora dentalne medicine svoja vrata otvorio je prije godinu dana započevši dvogodišnju edukaciju iz ortodoncije - u suradnji sa američkim centrom McGann postgraduate School of Dentistry iz Kalifornije. Danas edukacijski centar ima u ponudi široku paletu seminara koji su – kako sami osnivači kažu – donijeli vrijednost njihovom radu i napretku ordinacije, pa su ih odlučili nastaviti širiti i dijeliti s kolegama. Stoga ovaj centar opravdano prati moto : OD DOKTORA DENTALNE MEDICINE ZA DOKTORE DENTALNE MEDICINE!



Učlanite se u IDEC CLUB i prvi saznajte  
novosti o našim edukacijama  
UZ NAJPOVOLJNIJE CIJENE!

ČLANSTVO U NAŠEM KLUBU JE BESPLATNO!

UČLANITE SE PUTEM SLJEDEĆEG LINKA:  
[www.smshrvatska.com/idec-club.html](http://www.smshrvatska.com/idec-club.html)



+ POKLON DOBRODOŠLICE  
za sve nove korisnike

## RASPORED SEMINARA ZA 2019. GODINU:

12.-13.10.2019.

### SIX MONTH SMILES BRACES & ALIGNERS

Dvodnevni hands-on seminar na hrvatskom jeziku za sve doktore dentalne medicine

Predavač: Dr. Rafaela Vaccaro Žakula

Registracije i informacije: [info@smshrvatska.com](mailto:info@smshrvatska.com)

23.11.2019.

### PROGRESSIVE ORTHODONTIC SEMINARS

**BESPLATNI INTRO DAN**  
za sve doktore dentalne medicine

Predavač: Dr. Sam Channo, USA

Registracije i informacije: [poscroatia@gmail.com](mailto:poscroatia@gmail.com)

23.11.-26.11.2019.

### PROGRESSIVE ORTHODONTIC SEMINARS

Početak nove serije dvogodišnjeg programa

#### SEMINAR 1: UVOD U ORTODONCIJU

Dijagnostika: klinička procjena slučajeva, prve konzultacije s pacijentom i pravilno uzimanje otisaka i fotografija pacijenta

Predavač: Dr. Sam Channo, USA

Registracije i informacije: [poscroatia@gmail.com](mailto:poscroatia@gmail.com)

30.11. 2019.

### SIX MONTH SMILES CLEAR ALIGNERS

Jednodnevni seminar na engleskom jeziku za sve doktore dentalne medicine

Predavač: Dr. Jorge Perez, UK

Registracije i informacije: [info@smshrvatska.com](mailto:info@smshrvatska.com)

## ORTODONCIJA ZA DOKTORE DENTALNE MEDICINE

## PROGRESSIVE ORTHODONTIC SEMINARS

ZANIMA VAS KAKO IZGLEDAJU NAŠA PREDAVANJA?  
PRIDRUŽITE SE NAŠIM SEMINARIMA BESPLATNO NA JEDAN DAN!

# BESPLATNI INTRO DAN

## UVOD U ORTODONCIJU

### 23.11.2019.

REGISTRACIJE: [poscroatia@gmail.com](mailto:poscroatia@gmail.com)

## NOVA GENERACIJA DVOGODIŠNJEG PROGRAMA

PRVI SEMINAR 23.11.-26.11.2019.

- ✓ DOŽIVOTNA PODRŠKA I MENTORING
- ✓ VIDEOZAPISI I ONLINE MATERIJALI ZA UČENJE

PREDAVANJA & HANDS-ON

12 SEMINARA  
x 4 dana

48 DANA

- ✓ ONLINE PROGRAM ZA VOĐENJE KARTONA PACIJENATA I DIGITALNO PLANIRANJE TERAPIJE

LOKACIJA SEMINARA:

International Dental Education Center, Bana Josipa Jelačića 19, 34000 Požega



# OD OTVARANJA BOCA DO KIDANJA SELOTEJPA

## istraživanja otkrivaju opasne uporabe zubi

Izvor: DTI

**RUGBY, UK/AMSTERDAM, Nizozemska:** Prema nalazima novog istraživanja, većina ljudi ne koristi zube samo za jelo. Istraživanje Fondacije za oralno zdravlje i Philipisa otkrilo je da 65 posto ispitanika često svoje oralno zdravlje izlaže riziku koristeći zube kao multifunkcijski alat.

Najčešća zlorporaba zubi je kidanje selotejpa – četiri od deset ispitanika priznalo je da to rade redovito. Više od četvrtine grize nokte, a više od petine koristi zube za nošenje stvari kada su im ruke pune. Ostale popularne uporabe uključuju skidanje etiketa s odjeće (20 posto), žvakanje olovke (16 posto), otvaranje boca (devet posto) i potezanje patent zatvarača (četiri posto).

Komentirajući nalaze, dr. Nigel Carter, izvršni direktor Zaklade za oralno zdravlje, rekao je da, iako se može činiti beznačajnim, korištenje zubi kao alata predstav-



Nedavno provedeno istraživanje pokazalo je da pacijenti koji su alergični na penicilin i koji su liječeni klindamicinom imaju povećan rizik od neuspjeha dentalnih implantata. (Fotografija: ShotPrime Studio/Shutterstock)

lja značajan rizik za naše oralno zdravlje. Carter je rekao: "Sve od otvaranja boca do žvakanja


predmeta može oštetiti postojeću restauraciju ili dovesti do pucanja zuba. Postoje i primjeri pomicanja

zuba s mjesta, abrazije, a u nekim slučajevima i loma zbog pritiska i naprezanja. Također je vjerojat-

nije da će se dogoditi traume koje bi mogle rezultirati invazivnim i skupim hitnim stomatološkim zahvatima."

"Trebamo koristiti zube za ono za što su namijenjeni – odgrizanje i žvakanje hrane kako bi bila lakše probavljiva. Zubi nam pomažu i u razgovoru i stvaranju zvukova. Oni također daju našem licu oblik. Zbog toga ne bismo trebali raditi ništa što bi ih nepotrebno moglo ugroziti", zaključio je.

Četvero od pet ispitanika u dobi od 18 do 35 godina u istraživanju je priznalo da je zlorabilo zube obavljajući neobične zadatke s njima. To je značajno više od 70 posto u dobnj skupini od 35 do 54 godina i 54 posto starijih od 55 godina koji su ovo priznali.

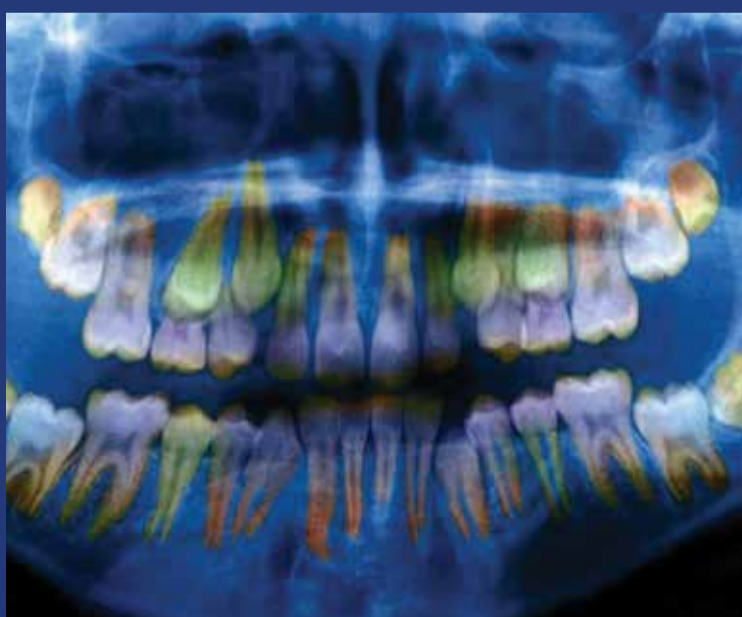
Rezultati su dio Nacionalnog mjeseca osmijeha, zdravstvene kampanje u cijeloj Velikoj Britaniji koja promiče blagodati zdravo osmijeha. 

## Razina stresa ogleda se u zubima

Izvor: DTI

**WASHINGTON, SAD:** Sve više dokaza upućuje na to da ekfolirani mliječni zubi mogu biti obećavajući biomarker u suvremenoj medicini. Oni su jedno od rijetkih tkiva u tijelu koji trajno bilježe povijest vanjskih utjecaja. Na sastanku Američkog udruženja za napredak u znanosti (AAAS) u Washingtonu, istraživači su pokazali što zubi mogu otkriti o razini stresa kod pacijenata.

Najvažniji nalaz bio je da se kod dječjih zubi može primijetiti jesu li bili izloženi stresnim čimbenicima u ranoj dobi. Prema dr. W. Thomas Boyceu, profesoru pedijatrije i dječje




Istraživači su otkrili da velika izloženost kortizolu u krvi mijenja gustoću zubne cakline. (Fotografija: slika-savez/BSIP/AJ FOTO)

psihijatrije na Sveučilištu u Kaliforniji, San Francisco, pojedini slojevi koji grade zubnu caklinu tanji su i manje gusti ako su izloženi stresu, što "povećava ranjivost od karijesa", objasnio je njemačkom međunarodnom televizijskom servisu Deutsche Welle. Te se promjene mogu mjeriti ispitivanjem mliječnog zuba u 3D modelu na temelju radiografije.

Stres ne proizlazi samo iz pretjeranih zahtjeva u školi, već, primjerice, iz problema s roditeljima, stalne buke ili čak fizičkog i/ili mentalnog zlostavljanja. Tijela onih koji doživljavaju veliki stres stvaraju

puno hormona stresa kortizola. Njegova koncentracija može se mjeriti u krvi i slini, rekao je Boyce.

"Ali, naravno, ono što stvarno želimo i što stvarno tražimo, a što ove snimke ne pokazuju, jest apsolutna izloženost kortizolu", dodao je Boyce. Stoga ispitivanje stvarnih zubi može otkriti upravo to jer hormon stresa utječe na njihov razvoj.

Prezentacija pod nazivom „Socijalne razlike u oralnom zdravlju djece: interakcije stresa i patogena“ predstavljena je na znanstvenom zasjedanju na godišnjem sastanku AAAS-a. 

# NEW

## Form 3

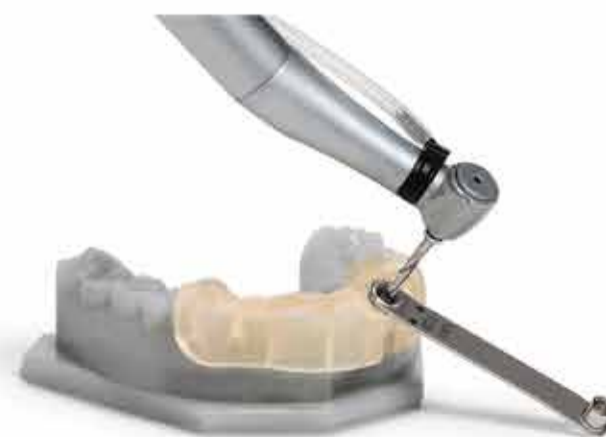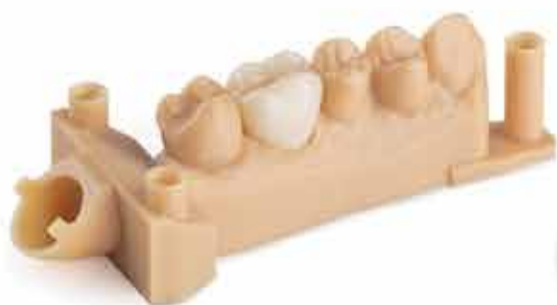### 3D PRINT brži nego ikad

Galvanometar visoke frekvencije jamči preciznu kontrolu i veliku brzinu.

- ★ Besprijekorni print, svaki put
- ★ 1 platforma, 20+ materijala
- ★ Mali detalji, veliki rezultati
- ★ Ekonomičan, brži nego ikad
- ★ LFS tehnologija izrade
- ★ STL ili OBJ format

Nova generacija industrijskog  
3D printera - powered by

**Low Force  
Stereolithography™**





# Jednopočetno ili višepočetno liječenje u endodonciji?

Autor: dr. Andreas Simka

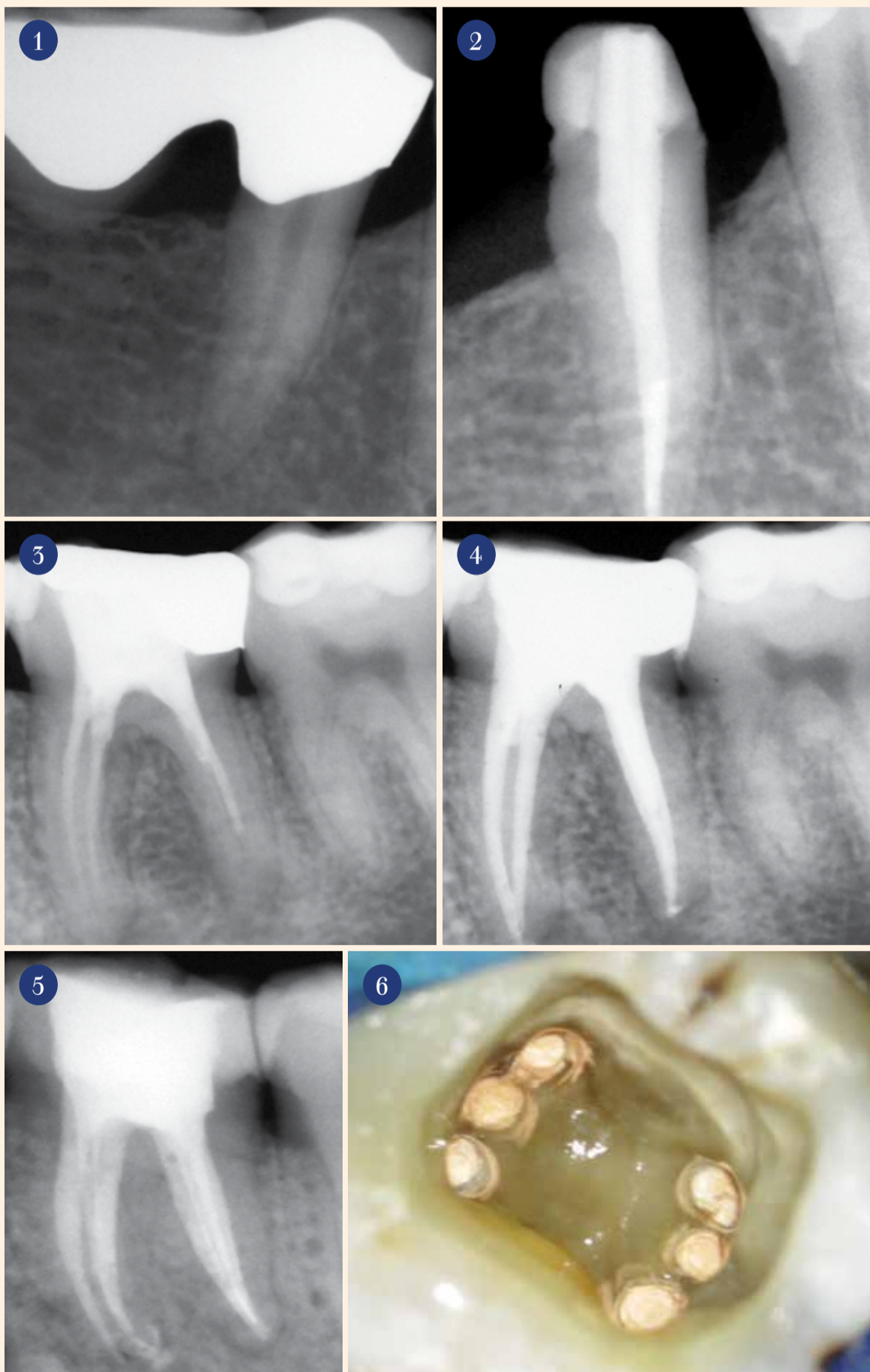Još se raspravlja o optimalnom broju posjeta u endodonciji. Autor ukazuje na prednosti i nedostatke jednopočetnog liječenja i iz toga izvodi preporuke za terapiju i protiv nje u samo jednom posjetu.

Zamislite sljedeći scenarij: u ordinaciju vam ulazi muški pacijent u kasnim tridesetima koji se žali na jaku bol neovisnu o podražaju zuba 45 (slike 1. i 2). Nadalje, pacijent navodi da vruća pića znatno pogoršavaju bol i da se ona donekle može ublažiti ispiranjem hladnom vodom. Rendgenska snimka pokazuje insuficijentan most koji je izrađen prije otprilike četiri godine. Parodontna pukotina može se neprekidno pratiti. Postavite dijagnozu: "ireverzibilni pulpitis" i započinite endodontsko liječenje. Na sreću, neposredno prije otkazao je jedan pacijent i imate termin od dva sata, a opisani pacijent pristaje na liječenje. Teoretski imate mogućnost provesti endodontsko liječenje u samo jednom posjetu. A što u sljedećem slučaju? Isti pacijent dođe na dogovoreni termin u vašu ordinaciju. U okviru planiranja protetske terapije napravite rendgensku snimku i otkrijete neadekvatno napunjen kanal s periapikalnim prosvjetljenjem na zubi 36 (slike 3. i 4.). I ovdje imate dovoljno vremena i otvorenu mogućnost jednopočetnog liječenja.

## Jednopočetna endodoncija

U akutnom slučaju ireverzibilnog pulpitisa ne očekuje se da je došlo je do prodora bakterija u sustav korijenskih kanala. Vitalnom ekstirpacijom uklanja se upaljeno tkivo. Time bi se trebali potpuno ukloniti ili rapidno smanjivati bolovi.

Situacija u drugom slučaju malo je drugačija. Apikalna osteoliza ukazuje na veliku količinu bakterija u sustavu korijenskih kanala. Toliko veliku da imunološki sustav nije mogao učinkovito djelovati. Samo adekvatno endodontsko liječenje može dovesti do smanjenja broja bakterija. Ali čak i nakon potpune instrumentacije i dezinfekcije, terapeut se suočava



s odlukom treba li odmah napuniti korijenski kanal ili za početak pribjeći medikamentoznom ulošku. Svrha medikamentoznog uloška zasigurno je dodatna dezinfekcija kako bi kod sljedećeg posjeta sustav korijenskih kanala bio "sterilan". U većini slučajeva pritom se koriste preparati kalcijeva hidroksida ili, ako postoje simptomi, Ledermix.

## Kalcijev hidroksid

Kalcijev hidroksid razvija svoj antibakterijski učinak povećanjem pH vrijednosti, što je u korelaciji s brzinom otpuštanja kalcijevih iona<sup>1</sup>. Rezultat je jako lužnato okruženje (pH 12,5) koje između ostalog djeluje neselektivno antibakterijski uništavajući membrane bakterijskih stanica.

Do značajnog smanjenja negativnih bakterijskih kultura i njihovih endotoksina dolazi nakon otprilike sedam do deset dana<sup>2,3</sup>. Valja naglasiti da kalcijev hidroksid ima slabu aktivnost protiv *Enterococcus faecalis* (*E. faecalis*)<sup>4</sup>. Jedan je od razloga da *E. faecalis* može preživjeti i u uvjetima visoke pH vrijednosti (pH 11,5)<sup>5</sup>. Zbog puferskog kapaciteta hidroksilapatita u dentinu ne može se postići dovoljno visoka pH vrijednost u dentinskim tubulusima za učinkovito uklanjanje *E. faecalis*<sup>6</sup>. Osobito kolonije bakterije zaostale u dentinskim tubulusima, kao i bakterije koje se nalaze u debrisu u suženjima i bočnim kanalima ne dosegnu se mehaničkom, a dijelom ni kemijskom obradom kanala. Učinkovitost tekućina za ispiranje može se povećavati aktivacijom<sup>7</sup>.

*Slika 1.* Akutni ireverzibilni pulpitis na zubi 45. • *Slika 2.* Stanje nakon punjenja kanala; jednopočetno liječenje • *Slika 3.* Zub 36 s insuficijentnim punjenjem i periapikalnim prosvjetljenjem na mezijalnoj i distalnoj strani korijena • *Slika 4.* Stanje nakon punjenja kanala; jednopočetno liječenje • *Slika 5.* Zub 36 sa šest korijenskih kanala; stanje nakon punjenja kanala • *Slika 6.* Intraoperativna situacija zuba 36 nakon punjenja kanala



Okvako se mogu djelomično smanjiti retencijske niše. Dubina prodiranja natrijeva hipokloritita varira između 77 i 300 µm, ovisno o koncentraciji, vremenu i temperaturi izlaganja<sup>8</sup>. Time patogeni mikrobi zbog dublje penetracije izbjegavaju antibakterijski učinak natrijeva hipoklorita<sup>9</sup>. Kada se ne može postići potpuno čišćenje kanalnog sustava s eliminacijom svih retencijskih niša, ne treba izostaviti medikamentozni uložak.

### Rezultati istraživanja

Istraživanje Vere i sur. usporidilo je histološki ishod jednoposjetnog i dvoposjetnog liječenja<sup>10</sup>. U skupini I (jednoposjetno) zabilježeno je značajno više mikroorganizama nego u skupini II (dvoposjetno). Pritom su posebno važnu ulogu igrala područja koja se teško dosežu, poput suženja i ramifikacija. U dentinskim tubulusima kao još jednom području kolonizacije bakterija u skupini II (dvoposjetno) nisu pronađeni mikroorganizmi oko glavnih kanala u srednjoj i apikalnoj trećini. U usporedbi s tim, u skupini I (jednoposjetno) u pet od šest slučajeva histološki nalaz bio je pozitivan. U istraživanju nije mjerena količina mikroorganizama. Pored toga, broj slučajeva (skupina I: n = 6, skupina II: n = 7) nije dopustio generaliziranje rezultata. Peters i sur. u svom su istraživanju o učinkovitosti ispiranja i medikamentoznih uložaka pokazali da bakterije u dentinskim tubulusima zbog relativno malog broja uglavnom ne utječu na rezultat liječenja<sup>11</sup>. In vitro istraživanje ostavlja otvoreno odumiru li trajno bakterije unutar dentinskih tubulusa nakon obturacije zbog nedostatka hranidbenih tvari ili se dugoročno mogu ponovno kolonizirati i time postati patološki relevantne.

### Ledermix

Ledermix kao još jedan medikamentozni uložak sa svojim komponentama ima malo utjecaja na bakterijski milje<sup>12</sup>. Umjesto toga, on sa svojim sadržajem kortikosteroida među ostalim inhibira sintezu prostaglandina i smanjuje osjetljivost živaca. Rezultat je suzbijanje upalne reakcije i simptomatsko olakšanje boli za pacijenta. Međutim, kortikosteroid istodobno inhibira imunološki sustav tijela. Dodatak tetraciklina trebao bi kompenzirati ovaj učinak.

### Natrijev hipoklorit

Ako se teži jednoposjetnom liječenju, otopina natrijeva hipoklorita igra presudnu ulogu. Njegova svojstva otapala i antibakterijski učinak, uz dovoljnu koncentraciju i/ili vrijeme izlaganja, mogu smanjiti bakterijsko opterećenje

ispod granice potrebne za sigurnu obturaciju<sup>13-15</sup>. Uvjet je da se cijeli kanalni sustav može dosegnuti otopinom za ispiranje. Složene anatomske situacije (slike 5. i 6.), ili čak revizije (slike 7. i 8.) predstavljaju poseban izazov.

Ako terapeut želi provesti li-

### Periapikalni status zuba

Ako je u okviru revizije potpuno uklonjeno "staro" korijensko punjenje, otkriven, obrađen i kemijski očišćen cijeli kanalni sustav, postavlja se pitanje periapikalnog statusa zuba. Opsežna periapikalna osteoliza, koja je

ne ovisi o prisutnosti apikalnog parodontitisa, bilo da se radi o jednoposjetnom ili dvoposjetnom liječenju<sup>16</sup>. Međutim, i druga istraživanja postulirala su prednosti dvoposjetnog liječenja u smislu dodatne dezinfekcije<sup>17,18</sup>.

Ova kontroverza dodatno se

ili komplikacije. Postojala je samo tendencija uzimanja analgetika u prvom tjednu nakon jednoposjetnog liječenja.

### Prednosti i nedostaci jednoposjetnog liječenja


Odabir strategije liječenja može biti čisto praktičan i/ili ovisiti o daljnjim kliničkim razmatranjima. Odlukom za jednoposjetno liječenje otpada potreba za drugim terminom. Iako prvi termin traje duže, ukupno se skraćuje trajanje liječenja u usporedbi s dva zasebna posjeta. Preduvjet za to je da se tako dugačak termin može integrirati u svakodnevni rad i da pacijent prihvaća trajanje liječenja. U isto vrijeme treba razmotriti i ekonomski aspekt. Jednoposjetnim liječenjem oslobađaju se dodatni kapaciteti za terapeuta. Za pacijenta je to također praktičnije jer ne mora ponovno dolaziti.

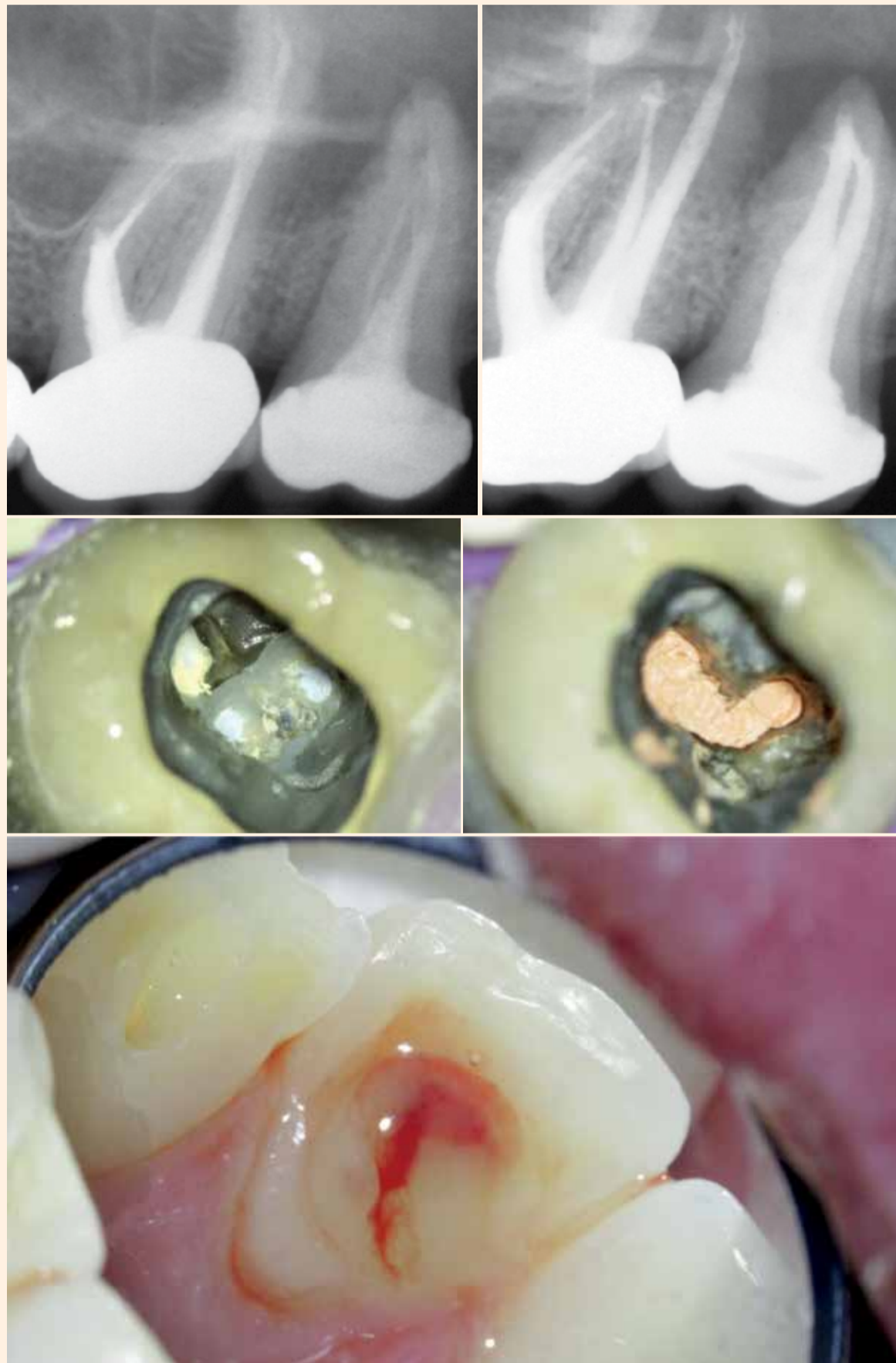Još jedna točka koja govori u prilog jednoposjetnom endodontskom liječenju je što otpada potreba za uklanjanjem medikamentoznog uložka u sljedećem posjetu, što je ponekad dugotrajno ili nepotpuno. Međutim, ostavljeni ostaci kalcijeva hidroksida mogu negativno utjecati na mjerenja endometrom<sup>20</sup> ili na mehaničko brtvljenje korijenskog kanala za vrijeme obturacije.

U slučaju akutnih pritužbi pacijenta treba izbjegavati neposredno punjenje kanala. Isto vrijedi u slučaju oteklina ili apscesa (slika 11.).

U osnovi treba osigurati obuhvaćanje cijelog kanalnog sustava ako se želi provesti liječenje u jednom posjetu. To uključuje otkrivanje i potpunu obradu svih glavnih i sporednih korijenskih kanala, uklanjanje stranog materijala (npr. fragmenata instrumenta) i "starog" materijala za punjenje te dovoljno dugo vrijeme izlaganja otopini za ispiranje. Međutim, čini se da prisutnost apikalne osteolize ne igra ulogu pri odluci o jednoposjetnom ili višeposjetnom liječenju<sup>19</sup>.

### Zaključak

Jednoposjetno endodontsko liječenje unatoč svim kontroverzama kod pravilno postavljene indikacije predstavlja valjanu i ekvivalentnu alternativu višeposjetnom liječenju. Jedino bi pacijenta trebalo upozoriti na veću mogućnost postoperativnih bolova unutar prvog tjedna nakon liječenja. 



**Slika 7.** Zub 26 s fragmentom instrumenta, jatrogenom stepenicom mezijalno i opasnošću od perforacije, zub 27 s insuficijentnim punjenjem i nadogradnjom • **Slika 8.** Stanje zuba 26 nakon revizije, uklanjanje fragmenta, uklanjanja stepenice; jednoposjetno liječenje, stanje zuba 27 nakon revizije, uklanjanja nadogradnje i punjenja korijenskog kanala, dvoposjetno liječenje. • **Slika 9.** Zub 37 Stanje prije revizije • **Slika 10.** Stanje nakon revizije i punjenja kanala, C-konfiguracija sustava korijenskih kanala • **Slika 11.** Gnojenje s apikalnim apscesom na vrhu zuba 22

ječenje u samo jednom posjetu, mora biti siguran da je obuhvatio cijeli sustav korijenskih kanala. To uključuje otkrivanje svih glavnih i sporednih kanala (slika 2.) i adekvatno proširivanje kanala radi postizanja kemijske dezinfekcije u blizini apeksa; u nekim slučajevima s uklanjanjem separacije prema susjednim korijenskim kanalima (slike 9. i 10.).

glavna indikacija za reviziju, govori u prilog dugotrajnijem patološkom procesu. Unatoč idealno provedenoj reviziji, terapeut treba donijeti odluku o dodatnoj primjeni medikamentoznog uložka s krajnjim motivom postizanja potpunije dezinfekcije<sup>10</sup>. Sistematizirani pregledni rad skupine oko Sathorna pokazao je da rezultat endodontskog liječenja

naglašava aktualnim preglednim radom Manfredija i sur.<sup>19</sup> koji pokazuje ekvivalentnost tih dviju metoda liječenja. Pritom je radna skupina analizirala dvadeset i pet randomiziranih kontroliranih istraživanja uzimajući u obzir različite aspekte. Nisu pronađene razlike između dviju metoda liječenja s obzirom na radiološki nalaz, oteklinu, recidive, fistule

### O autoru

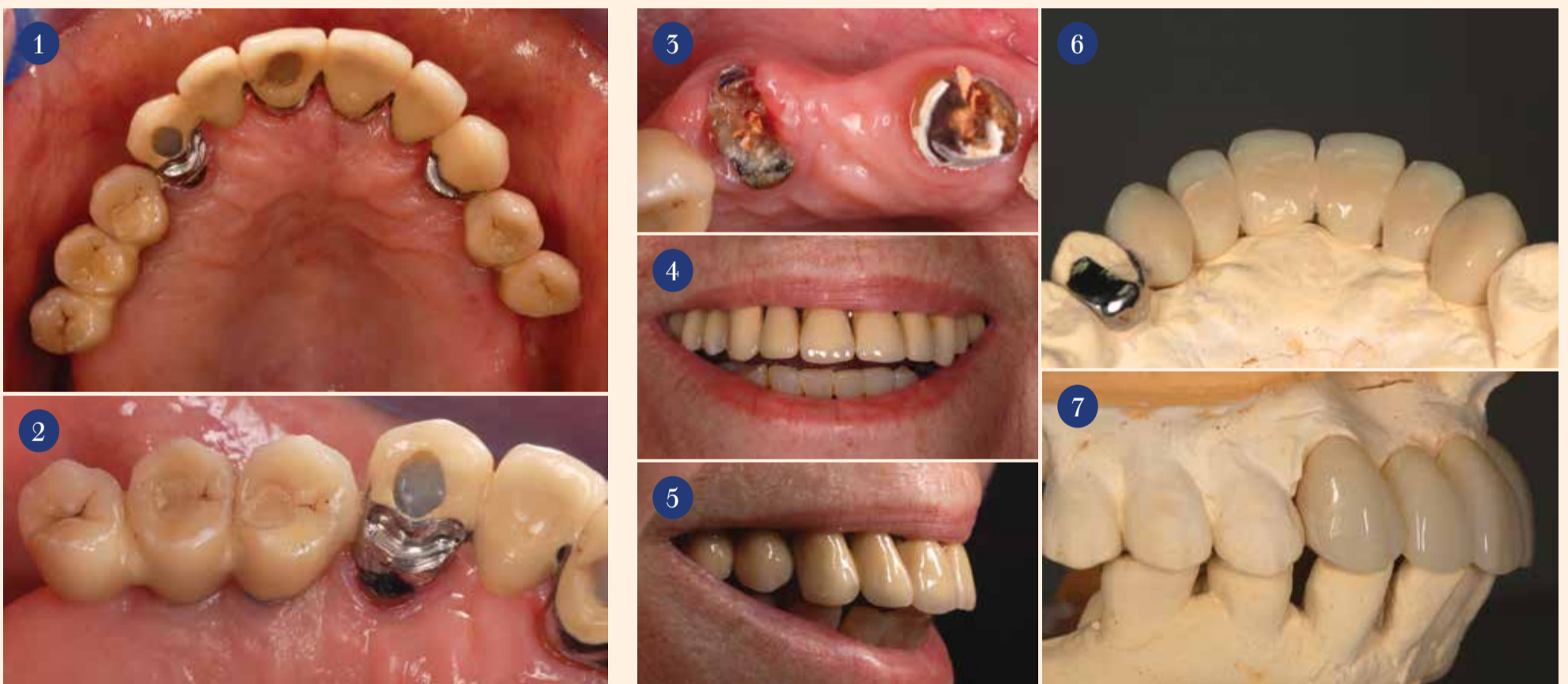
**Andreas Simka, dr. med. dent.**  
Vojnička bolnica Hamburg  
Odjel XXIII, Dentalna medicina  
Lesserstraße 180, 22049 Hamburg  
Njemačka  
andreassimka@bundeswehr.org



# Digitalne tehnike obnove estetike i funkcije

*Autori: dr. Kleanthis Manolakis, dr. Nikolaos Kournetas, dr. Alexandros Manolakis  
Diamantis Tsifoutakos, majstor dent. teh., Georgios Nikolaou, majstor dent. teh.*

Implantoprotetska terapija djelomično bezubog pacijenta terapijski tim često stavlja pred veliki estetski i funkcijski izazov. Osim terapija u estetskoj zoni obično je povezana sa složenim donošenjem odluka. Potrebno je uzeti u obzir nekoliko kriterija odlučivanja kako bi se odgovorilo na pitanja o broju, dimenziji i položaju implantata, kao i tipu konačne restauracije. S druge strane, raspoloživost kosti i potreba za augmentacijom tvrdog i mekog tkiva često kompliciraju donošenje odluke. Također, problem privremene opskrbe u mnogim slučajevima može biti relativno složen. Za složene slučajeve prednost treba dati timskom planiranju. Samo na taj način moguće je optimalno uskladiti kompetencije.



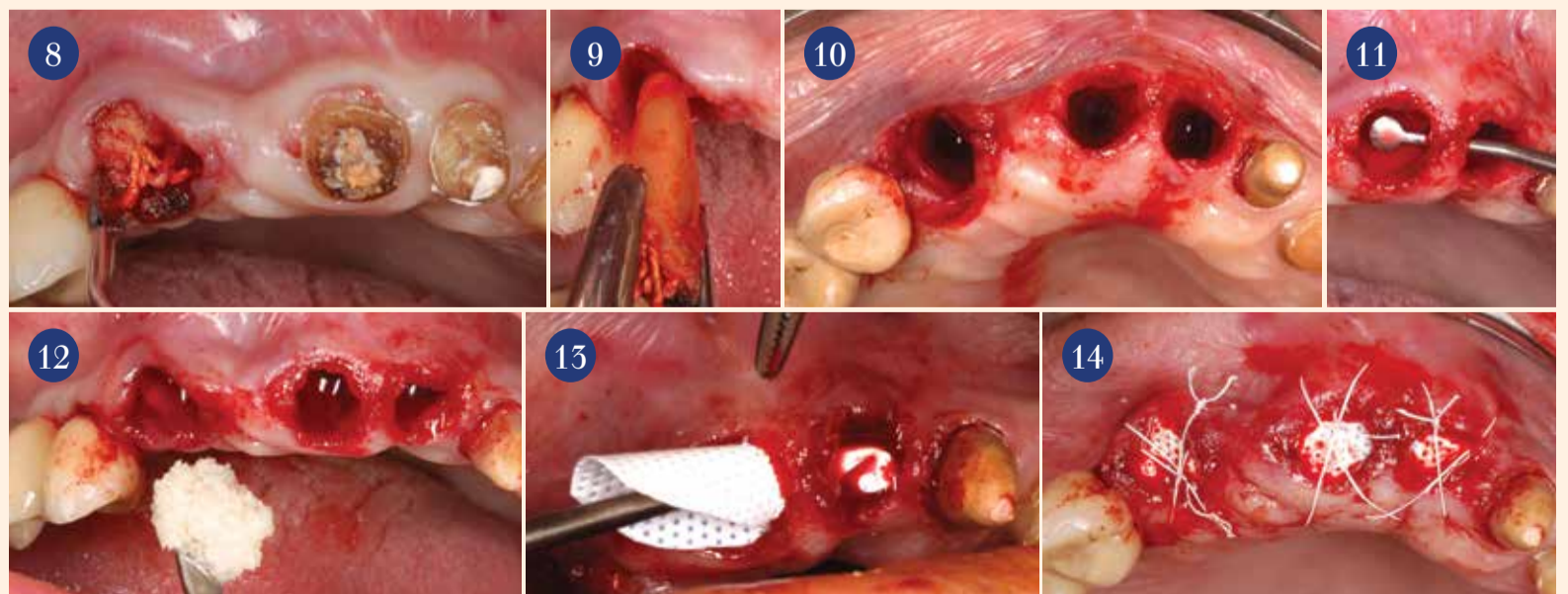
**Slika 1.** Nakon završetka inicijalnog liječenja, pacijentica je u gornjem stražnjem segmentu opskrbljena metalno-keramičkim mostovima na implantatima svijećanim spojem. • **Slika 2.** Karijes na zubima nosačima.

**Slika 3.** Nakon uklanjanja mosta postalo jasno da su koronarni dijelovi nekih zubi nosača potpuno uništeni. • **Slike 4. i 5.** Estetika postojećeg mosta nije zadovoljavajuća; svi prednji zubi relativno su jako izbačeni labijalno. • **Slika 6. i 7.** Privremeni nadomjestak pruža dovoljno slobode za promjenu estetike i dodavanje novih akcenata.

U sljedećem kliničkom slučaju ilustriraju se kombinacija analogne i digitalne dijagnostike, ograničena augmentacija kosti, navodena implantacija, različiti dijagnostički vrijedni fiksni privremeni nadomjestci i visokokvalitetni trajni keramički nadomjestci izrađeni CAD/CAM postupkom.

## Prikaz slučaja

Pacijentica u dobi od 70 godina došla je u našu ordinaciju sa željom za novim fiksnim nadomjestcima u prednjem dijelu gornje čeljusti. Stražnje regije gornje čeljusti opskrbljene su prije četiri godine mostovima na implantatima. U to vrijeme, pacijentica je izrazila želju da zamijeni mobilnu djelomičnu pro-



**Slike 8 i 9.** Vađenje korijena zubi 13, 11 i 21. • **Slika 10.** Bukalna koštana stijenka ostaje očuvana. • **Slika 11.** Poštedno odizanje mukoperiostalnog režnja oko ekstrakcijske alveole. • **Slika 12.** Punjenje ekstrakcijske alveole humanim liofiliziranim alograftom. • **Slika 13.** Membrana uvedena ispod mukoperiostalnog režnja. • **Slika 14.** PTFE šavovi fiksiraju membranu.



tezu, retiniranu ekstrakoralnim retencijskim elementima, fiksnim nadomjесkom nošenim implantatima. Zbog smanjene raspoloživosti kosti u lateralnim segmentima, osobito na lijevoj strani, i izričite želje pacijentice da izbjegne bilo kakve augmentacijske postupke na sinusu, korišteni su manji metalno-keramički nadomjesci s distalnim privjescima (slika 1.). Stoga je njezino iskustvo s nadomjescima nošenim implantatima bilo isključivo pozitivno.

Postojeći metalno-keramički most 13-23 bio je star već 15 godina. Nažalost, neke od zubi nosača više nije bilo moguće očuvati. Zubi 13 i 11 morali su se endodontski liječiti zbog pulpitisa, a na nekoliko zubi nosača postojale su palatinalne karijesne lezije (slika 2.). Most je bio pomičan, a pacijentica je često osjećala bol tijekom žvakanja. Preostala denticija u donjoj čeljusti sastojala se od prirodnih zubi.

Opća anamneza pacijentice bila je uredna. Bila je nepušač uz zadovoljavajuću oralnu higijenu. Redovito je dolazila na kontrolne preglede.

### Dijagnostika: Prvi korak

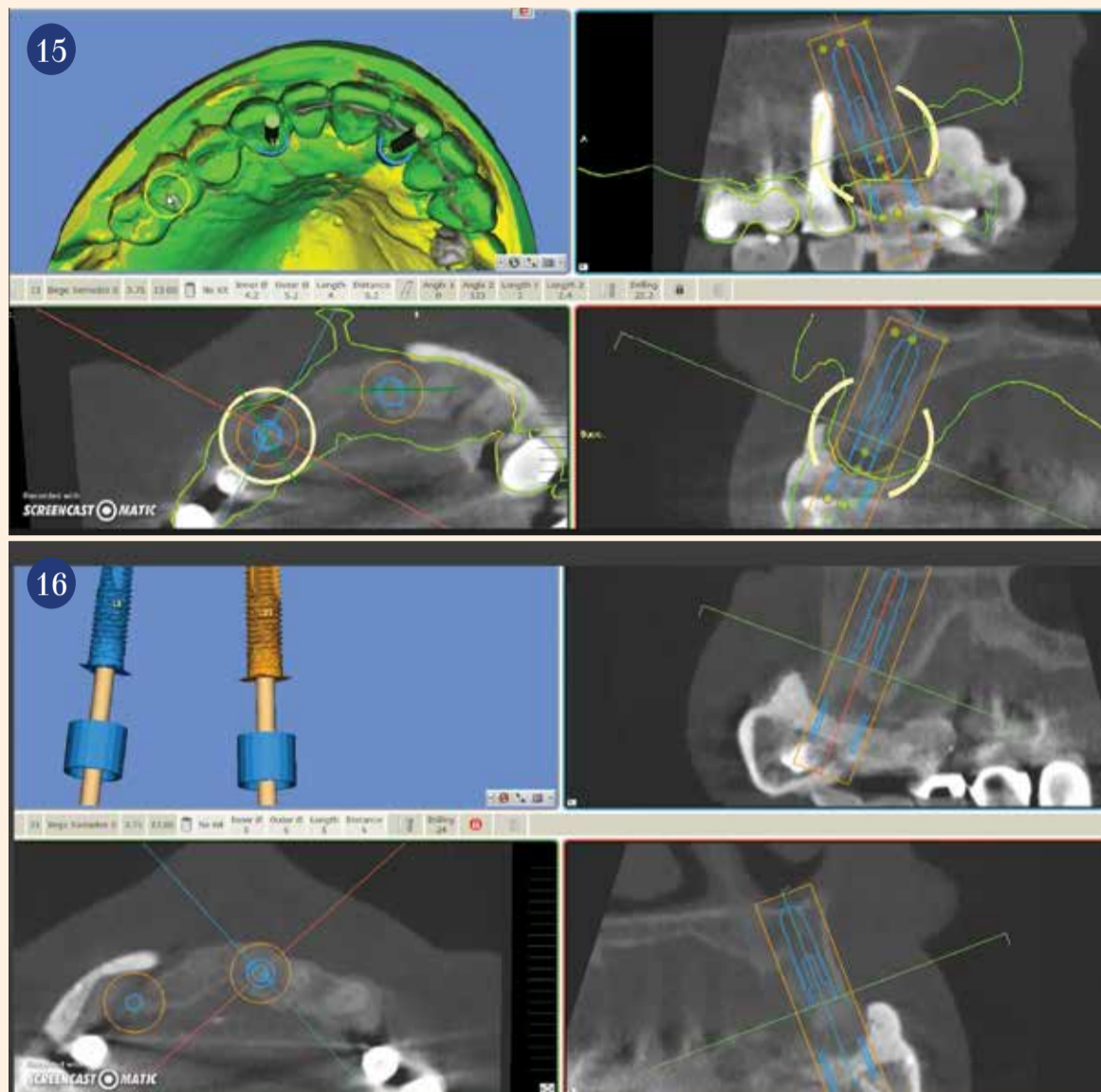
Nakon skidanja mosta pod anestezijom (Artikamine 1:100.000, Adipharma SA) i na temelju kliničkog (slika 3.) i rendgenskog nalaza na osnovi periapikalnih snimki, pacijentica je obaviještena da se neki od nosača ne mogu očuvati (zubi 11 i 13 imali su karijes, 21 je bio parodontološki kompromitiran). S druge strane, druga dva nosača u drugom kvadrantu smatrali su se potencijalno vrijednima očuvanja (zubi 22 i 23), ali ih je svakako trebalo endodontski liječiti. Već u to vrijeme, pacijentica je izrazila želju za opskrbom prednjeg bezubog prostora restauracijom na implantatima. Na samom početku, osim nedostatne funkcije, s pacijenticom se raspravljalo o nepovoljnoj estetici postojećeg nadomjeska (slika 4.).

Njezina gornja usnica bila je relativno tanka, zubi postojećeg nadomjeska izgledali su prilično dugački. U sagitalnom presjeku dao se naslutiti retralni položaj frontalnog segmenta maksile (slika 5.). Osim toga, postoje velika estetska očekivanja pacijentice. Već na početku bilo je jasno je da je ovo izazovan slučaj.

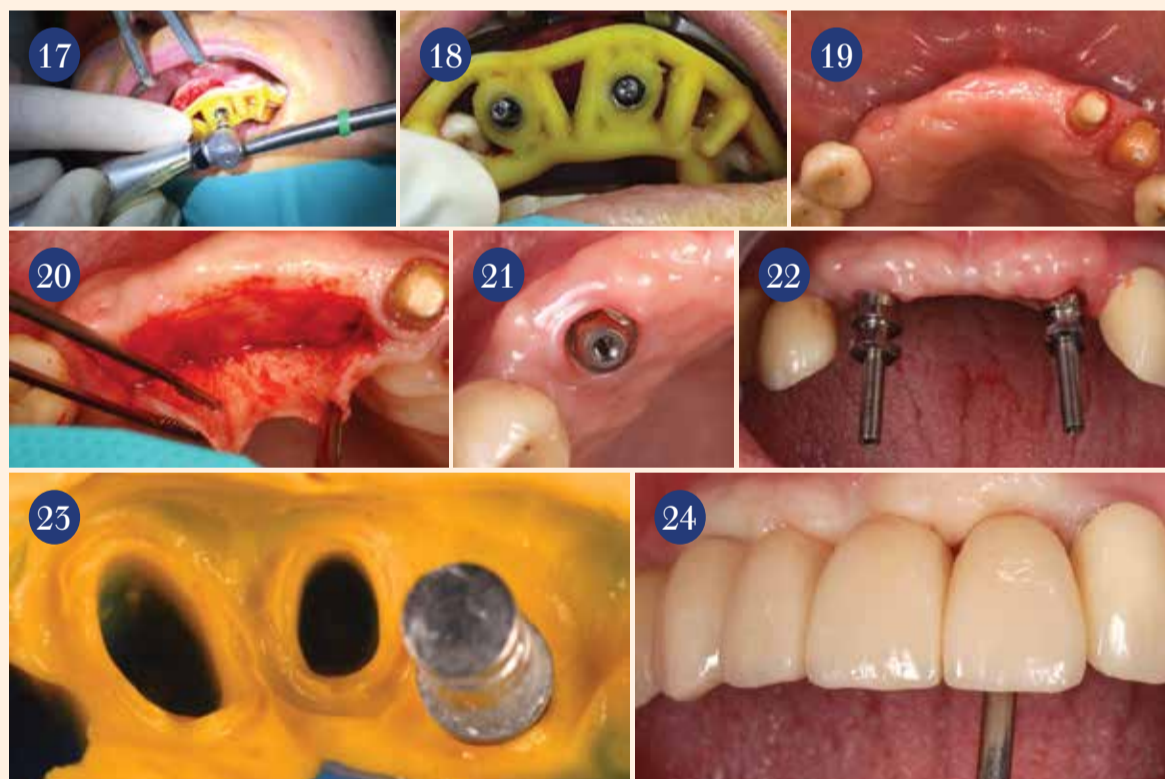
Nakon alginatnog otiska i situacijskog modela montiranog u artikulatu u laboratoriju je izrađen privremeni akrilatni most ojačan metalom (slike 6. i 7.). Za izradu privremenog mosta korištene su prefabricirane ljuške od PMMA (artVeneer, Merz Dental) koje su palatinalno podložene akrilatom. Privremeni most sidren je na nosačima 22 i 23. Osim toga stabiliziran je masivnim okluzalnim upiračem na zubu 14.

### Dijagnostika: Drugi korak

Nakon što se očuvanje zubi 22 i



Slika 15. (gore) i 16. (dole) Odgovarajućim softverom za planiranje moguće je provjeriti brojne kirurške i protetske parametre.



Slika 17. Ležišta za implantate preparirana su kroz predložak na posebno jednostavan, jasan i predvidljiv način. Slika 18. Optimalna preciznost može se postići s pažljivim umetanjem implantata. Slika 19. Dva mjeseca nakon ugradnje implantata. Cijeljenje mekog tkiva bez komplikacija. Slika 20. Preparacija režnja prema Abramstu. Slika 21. Optimalan mekotkivni ovratnik oko nadogradnji Sub-Tec MultiPlus postavljenih u skladu s protokolom "one abutment – one time". Slika 22. Oba otisna transfera MultiPlus u ustima. Implantati su pozicionirani prema planu. Slika 23. Prirodni zubi i otisni transferi precizno su otisnuti. Slika 24. Poželjne ograničene promjene profila mekog tkiva mogu se ostvariti privremenim nadomjescima pričvršćenim vijcima.

23 klinički pokazalo ostvarivim, započeti su definitivni dijagnostički koraci. Kako bi se što točnije planirali dimenzija i trodimenzionalni položaj konačnog nadomjeska, istražena su dva osnovna aspekta.

Prvi aspekt je procjena estetike, za što privremeni nadomjestak igra važnu ulogu. Postavom zubi na privremenom nadomjesku terapeut dobiva bitne informacije o željenom obliku i položaju zubi, kao i fonetici.

Drugi je aspekt i položaj potrebnih implantata. U tu svrhu posebno važnu ulogu ima CBCT. Na temelju

CBCT-a i odgovarajućeg softvera za planiranje terapijski tim može i treba raspravljati o raznim načinima liječenja bez žurbe (kirurg, protektičar, dentalni tehničar). Uvijek je dobro dogovoriti se kao tim što detaljnije o konačnoj vrsti nadomjeska prije nego što se dotakne skalpel. I u našem timu, kao i u mnogim drugim timovima, vlada mišljenje da bi implantologija trebala biti prvenstveno protetska disciplina; naravno s odgovarajućom osnovnom kirurškom komponentom.

Kod smislenog planiranja resta-

urativne terapije nije bitna samo raspoloživa kost i meko tkivo, nego i povoljan smjer implantata tako da se po mogućnosti može izraditi nadomjestak pričvršćen vijcima. Općenito, suprastrukture pričvršćene vijcima prema istraživanjima imaju manje bioloških komplikacija od cementiranih nadomjestaka. Osim toga, kod vijaka u bilo kojem trenutku moguć je brži i jednostavniji pristup implantatima. U tom smislu, u planiranje treba uključiti i kirurške i protetske aspekte.

U ovom slučaju u planiranju je

također bilo važno apikalno održati sigurnosnu udaljenost od postojećeg implantata u području 14.

U tako složenim procesima donošenja odluka važno je uzeti dovoljno vremena i planirati u miru. Krična točka kod ove pacijentice uočena je odmah na početku: izražen deficit tvrdog i mekog tkiva u prednjem segmentu gornje čeljusti. Osnovno je pitanje bilo treba li augmentirati bukalni segment maksile. Naravno, promjenom volumena frontalnog segmenta gornje čeljusti pojednostavilo bi se i kirurško i protetsko planiranje. Međutim, odgovorni terapeut treba uvijek slijediti želje i ideje pacijenta. U ovom slučaju, pacijentica je odmah odbila opsežnu kiruršku augmentaciju povezanu s relativno visokim morbiditetom. Nakon detaljnog informiranja o potencijalnim prednostima i nedostacima različitih opcija, odlučili smo se u skladu sa željom pacijentice za rješenje s dva implantata. Planirana je ugradnja dvaju implantata na pozicijama 13 i 21. Dva implantata dovoljne duljine i promjera po našem su mišljenju dovoljna za potporu četveročlanom mostu. Također, naš tehničar kod smanjenog broja implantata ima više slobode kod oblikovanja izlaznog profila, postizanja estetike mekog tkiva i higijene.

### Klinički koraci

Pod lokalnom anestezijom pažljivo su luksirani i izvađeni korijeni zubi 13, 11 i 21 (slike 8. i 9.) štedeći bukalnu koštanu stijenu (slika 10.). Nakon pažljive kiretaže odignut je mukoperiostalni rezanj u području papila tankim elevatorom za papile (Papillex po dr. Wengu, Helmut Zepf Medizintechnik, slika 11.). Zatim su ekstrakcijske alveole napunjene humanim liofiliziranim alograftom (PHOENIX®, TBF Tissue Engineering) kako bi se sačuvala arhitektura grebena (slika 12.). Za prekrivanje napunjenih alveola korištena je resorptivna membrana (Cytoplast TXT-200, Osteogenics Biomedical). Membrana je modificirana kirurškim škarama i pažljivo uvučena ispod uskog mukoperiostalnog mosta i preko ekstrakcijskih alveola zubi 13, 11 i 22 (slika 13.). Ekstrakcijska alveola zuba 23 prekrivena je zasebnom membranom. Membrane su imobilizirane PTFE šavovima 6.0 (MEDIPAC SA) (slika 14.). Propisani su antibiotici širokog spektra (Augmentin 625 mg, GlaxoSmith-Kline) tijekom osam dana. Uvijek je korisno u takvim slučajevima reducirati privremeni nadomjestak u području vrha grebena kako bi se izbjegao pritisak na tek operirano područje. Nakon cijeljenja bez komplikacija, osam mjeseci kasnije digitalno je provjeren optimalni smjer implantata. S pomoću implantacijskog softvera SMOP (Swissmeda AG), nagib implantata odabran je tako da se vijci implantatnih na-