DENTAL TRIBUNE

The World's Dental Newspaper · Russian Edition

РОССИЯ Апрель, 2018 №2, ТОМ 17

Новости

Микроиглы могут повышать эффективность топической анестезии

Dental Tribune International
13 марта 2018 года

ЛАББОК, Техас, США: многие люди боятся уколов. Ученые из Бразилии и США опробовали новую стратегию топической анестезии, чтобы уменьшить дискомфорт пациентов и обеспечить проникновение анестетика глубже в ткани.

Ученые из Техасского технологического университета (TTU) и стоматологического факультета Государственного университета Кампинаса в Пирасикабе создали устройство с 57 микроиглами: через микропроколы анестетик может проникать в более глубокие слои слизистой.

Новое устройство должно уменьшить дискомфорт при введении анестезии и обеспечить более глубокое проникновение анестетика в ткани. (Фото: wavebreakmedia/Shutterstock)

Ведущий автор исследования, доктор Harvinder Singh Gill, заведующий научно-инженерной кафедрой TTU, говорит, что обычные методы топической анестезии не позволяют полностью защитить пациента, и часто возникает необходимость в глубоких инъекциях: «Это тревожит и пациента, и стоматолога, что может негативно сказываться на лечении».

В тестировании участвовали всего 10 человек, но результаты оказались положительными. Ученые оценили боль от микроигл толщиной 700 мкм, а также эффективность устройства, способного расширить сферу применения топической анестезии.

Работа была выполнена в рамках программы «São Paulo Researchers in International Collaboration» на средства Исследовательского фонда Сан-Паулу.

www.dental-tribune.com

Современные технологии

Неделя вместе с конусно-лучевым компьютерным томографом X-Mind Trium 3D

Сегодня появляется все больше научных доказательств превосходства трехмерной съемки по сравнению с традиционной рентгенографией. Стремясь воспользоваться этой современной технологией, многие клиницисты либо направляют своих пациентов в томографические центры, либо прибегают к услугам мобильных служб, которые время от времени привозят томограф в клинику.

стр. 3

Клинический случай

Трехмерное препарирование: XP-endo Shaper

Сегодня технический прогресс и совершенствование производственных методов позволяют стоматологам еще на один шаг приблизиться к тому, чтобы результат лечения корневых каналов стал безупречным. «Идеальный» файл должен обрабатывать все стенки корневого канала, не меняя при этом его форму и создавая достаточное пространство для проникновения дезинфицирующих растворов.

стр. 8

Клиническая практика

Дифференциальная диагностика заболеваний слизистой оболочки рта

Диагностика заболеваний слизистой оболочки полости рта вызывает значительные затруднения, что связано с целым рядом причин. Одна из них – недостаток клинического опыта – объясняется невысоким числом обращений пациентов с такой патологией: подавляющий объем работы стоматолога-терапевта составляет лечение зубов.

стр. 20

Эстетическая стоматология

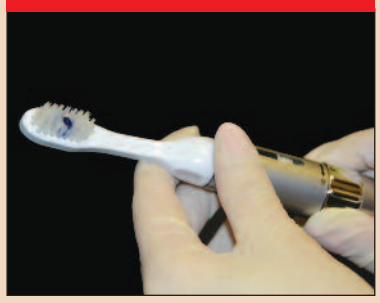

Оценка эффективности профессионального отбеливания зубов на дому с помощью нового средства ENA White 2.0

Анализ результатов спектрометрических измерений через 6 мес после отбеливания

Идеальная улыбка всегда считалась признаком здоровья и являлась одним из критериев красоты. Древние римляне придавали огромное, едва ли не сакральное значение белизне и правильной форме зубов.

стр. 23

«Машины никогда не смогут заменить человека...»

Интервью с доктором Ставросом Пеликаносом, старшим преподавателем кафедры стоматологии Афинского университета, Греция, членом преподавательского состава Всемирного института стоматологического образования в Лос-Анджелесе, США

Доктор Stavros Pelekanos

– Какова роль эстетики в современной имплантологии?

– Имплантологи 1980–90-х годов обращали внимание только на костные структуры. Среди предпосылок успеха имплантологического лечения, сформулированных Albrektsson в 1986 г., эстетические аспекты даже не значатся. Этими критериями врачи руководствовались много лет. Сегодня при планировании лечения ортопеды отталкиваются от предполагаемого конечного результата, обязательно учитывая расположение замещаемого зуба или зубов.

– С развитием технологий и совершенствованием материалов растут и требования пациентов. Однако все ли клиники в действительности располагают современными возможностями?

– Как бы в продолжение ответа на первый вопрос могу сказать, что в последние годы имплантологи сталкиваются с двумя основными проблемами: это неправильное позиционирование имплантатов и периимплантит. И с тем, и с другим довольно сложно справиться. Сегодня пациенты больше осведомлены об этих проблемах, и потому хотят гарантий, что результаты будут эстетичными и предсказуемыми. Такие новые технологии, как томографическое сканирование с высоким разрешением, изготовление абатментов по методу CAD/CAM, применение новых циркониевых материалов и компьютеризированное планирование лечения, уже достаточно широко используются в нашей повседневной практике и позволяют минимизировать риски, усовершенствовать рабочий процесс и повысить эстетичность результатов.

–

→ DT стр. 2

Реклама

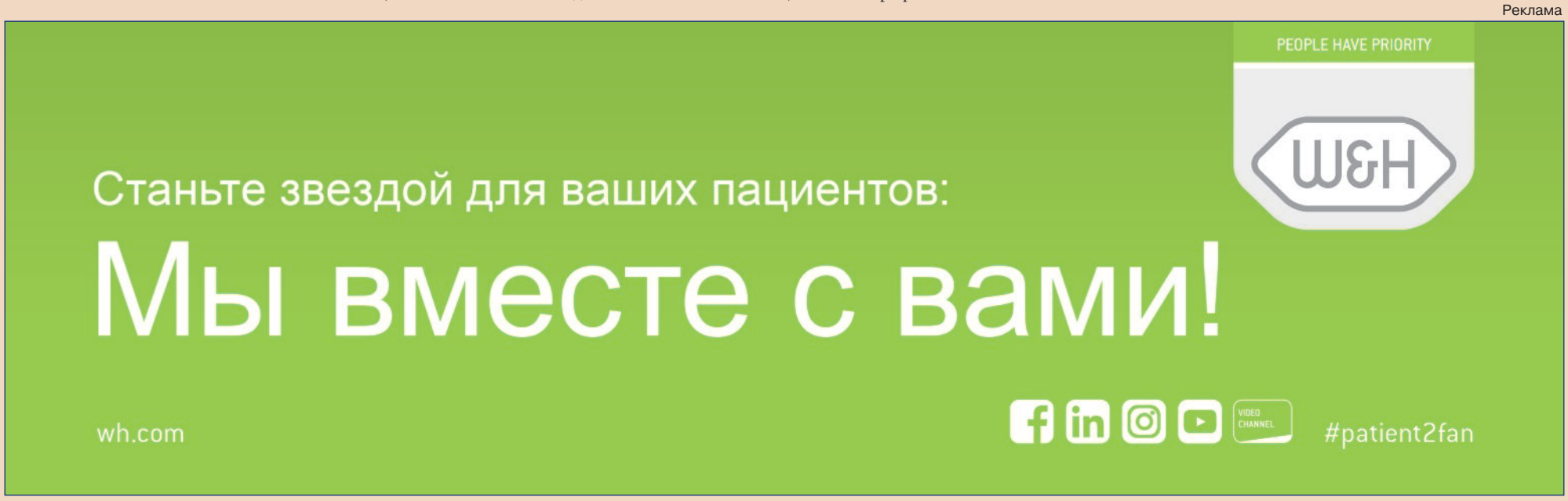

← DT стр. 1

– Как цифровые технологии за последние несколько лет повлияли на реставрацию зубов и, в частности, на методы реабилитации всей полости рта?

– Можно без преувеличения сказать, что виртуальное планирование лечения, цифровые оттиски и технологии CAD/CAM полностью изменили лицо имплантологии. Прежде всего цифровое планирование помогает и новичкам, и опытным хирургам обеспечить правильное размещение имплантатов. Кроме того, внедрение менее инвазивных хирургических методов (зачастую даже не предполагающих отслоение лоскута) привело к существенному облегчению состояния пациентов после операции, благодаря чему они сегодня легче соглашаются на установку имплантатов. Цифровой рабочий процесс позволят моментально создавать временные и даже постоянные ортопедические конструкции для немедленной установки, если таковая предусмотрена планом лечения. Внедрение технологий CAD/CAM снизило влияние человеческого фактора и риск возникновения погрешностей: сегодня мы можем устанавливать гораздо более долговечные и точные каркасы и супраструктуры, чем раньше.

– Что, по Вашему опыту, необходимо для создания естественно выглядящей коронки с опорой на имплантат?

– Как бы велики ни были возможности, которые нам подарила цифровая революция, мастерство и талант опытного техника по-прежнему играют решающую роль, особенно при установке одиночной коронки в непосредственной близости от естественных зубов. Машины никогда не смогут заменить человека – индивидуальный подход, опыт, знание биологии и анатомии имеют первостепенное значение. Факторами, обусловливающими уровень функциональности и эстетичности коронки с опорой на имплантат, замещающей утраченный зуб, являются правильное позиционирование этого имплантата, тщательная работа с твердыми и мягкими тканями и наличие высококвалифицированного техника.

– Ожидается, что в ближайшие пять-шесть лет количество установленных во всем мире имплантатов удвоится. Соответственно, должны удвоиться и усилия преподавателей, обучающих стоматологов устанавливать имплантаты. Вы согласны с этим утверждением?

– Разумеется, и даже будучи преподавателем кафедры стоматологии Афинского университета, где подготовка кадров ведется на высшем уровне, я вынужден констатировать, что студенты, к сожалению, все еще плохо знакомы с имплантологией и в недостаточной степени владеют навыками установки или восстановления имплантатов. Исправить эту ситуацию могло бы послевузовское профессиональное образование или хорошо организованные магистерские программы по имплантологии.

– За последние несколько лет в эстетической стоматологии возникло довольно много новых концепций, таких как биомиметический подход или дизайн улыбки. Какие из них, по Вашему мнению, окажут на развитие эстетической стоматологии наибольшее влияние?

– Ну, как ортопед должен сказать, что в этих концепциях нет ничего нового. Основные правила эстетики должны применяться в каждом случае: речь идет о расположении зуба, его пропорциях, форме, цвете и взаимодействии с зубами-антагонистами. Цифровые технологии очень упрощают и весь рабочий процесс, и соблюдение этих правил, особенно помогая пока еще не очень опытным стоматологам. Это же касается и биомиметики. Современные биологически совместимые материалы и передовые методы облегчают труд клинициста и способствуют снижению риска ошибок и осложнений.

– Какое место эстетическая стоматология занимает среди других специальностей?

– Эстетическая стоматология не является, собственно, специальностью, и во многом находится в ведении ортопедии. И мне не кажется, что она должна быть самостоятельной специальностью. Я провел студенческие годы в среде пародонтологов и ортопедов (Университет Фрайбурга, Германия, курс профессора J.R.Strub) и с тех пор убежден, что современный стоматолог должен хорошо знать не только свою, но и другие специальности. Пародонтология, ортопедия и реставрационная стоматология – вот, собственно, три кита, на которых зиждется стоматология эстетическая. DT

Реклама

– regular e-news delivered to your inbox
– individualized content according to your specialty & region
– latest industry developments
– event specials
– exclusive interviews with key opinion leaders
– product information
– clinical cases
– job adverts

Sign up to the finest e-read in dentistry

www.dental-tribune.com

dti Dental Tribune International

Информация об авторе

Доктор Ставрос Пелеканос (Stavros Pelekanos) получил степень DDS в 1991 г. и защитил докторскую диссертацию в 1993 г. Он владеет частной клиникой в Афинах, которая специализируется на ортопедии, имплантологии и эстетической стоматологии. Доктор S.Pelekanos является преподавателем кафедры стоматологии Афинского университета (Греция) и членом преподавательского состава Всемирного института стоматологического образования в Лос-Анджелесе (Калифорния, США). Также он читает по всему миру лекции и проводит практические семинары, посвященные имплантологическим и реставрационным процедурам. На сегодняшний день его перу принадлежит более 20 статей в рецензируемых журналах и два раздела в учебниках.

Неделя вместе с конусно-лучевым компьютерным томографом X-Mind Trium 3D

Диари Абда, Великобритания

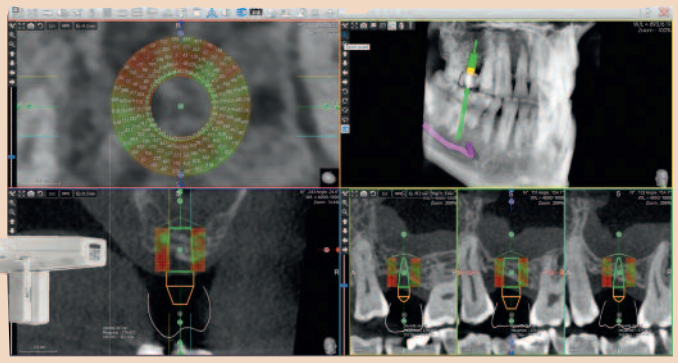

Сегодня появляется все больше научных доказательств превосходства трехмерной съемки по сравнению с традиционной рентгенографией. Стремясь воспользоваться этой современной технологией, многие клиницисты либо направляют своих пациентов в томографические центры, либо прибегают к услугам мобильных служб, которые время от времени привозят томограф в клинику. Единственным преимуществом такого подхода является отсутствие необходимости вкладывать средства в приобретение аппарата для конусно-лучевой компьютерной томографии (КЛКТ). Покупка собственной томографической техники, наоборот, имеет множество преимуществ, включая, прежде всего, неограниченную возможность использования аппарата в любое время (до лечения и, при необходимости, во время и после него). Кроме того, в этом случае необходимо освоить всего одну компьютерную

Рис. 1

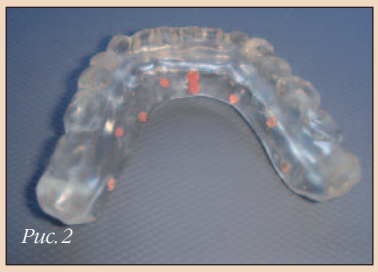

Рис. 2

программу, а не сразу несколько (как в случае «сторонних» томографов). Все это значительно повышает эффективность работы стоматологов и эксплуатации устройства.

Помимо этого, пациенты очень ценят то, что им не нужно отправляться в другое место, чтобы сделать томограмму; устанавливая в своей клинике томографический аппарат, вы демонстрируете заботу об удобстве пациентов (не забывая при этом и о своем).

КЛКТ-аппарат X-Mind Trium компании «Acteon» появился в нашей клинике сравнительно недавно, и мы еще не полностью изучили его возможности. Ежедневно мы открываем для себя новые режимы его работы и способы использования трехмерной съемки на благо наших пациентов.

Знакомство со статьями экспертов по КЛКТ очень помогает понять, когда и как следует использовать такую технику, минимизируя облучение пациентов и совершенствуя диагностику и планирование лечения.

Мы обязаны соблюдать баланс между уровнем облучения пациентов и степенью ценности получаемой диагностической информации. Порой традиционные рентгенограммы просто не позволяют выявить необходимые для постановки диагноза признаки заболевания. Зачастую интерпретация рентгенограмм требует от стоматолога догадок и предположений, от верности которых зависят очень важные решения.

К каждому пациенту нужно подходить индивидуально: только в этом случае преимущества КЛКТ будут перевешивать потенциальные риски, связанные с использованием любого рентгенологического оборудования. Современные КЛКТ-аппараты позволяют выбирать ту или иную величину поля изображения (FoV), что позволяет минимизировать облучение пациента.

Аппарат X-Mind Trium имеет четыре разных FoV и ряд других настроек, позволяющих значительно снизить радиационную нагрузку: несмотря на это, индивидуальная оценка каждого клинического случая по-прежнему играет решающую роль, и только она дает возможность получить максимум информации с помощью трехмерной съемки при минимальном облучении пациента.

Во многих случаях съемка с небольшим FoV, достаточным для охвата одного или нескольких соседних зубов, создает радиационную

→ DT стр. 4

Реклама

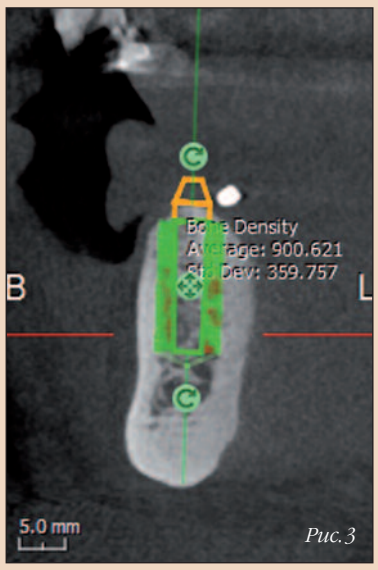

Рис. 3

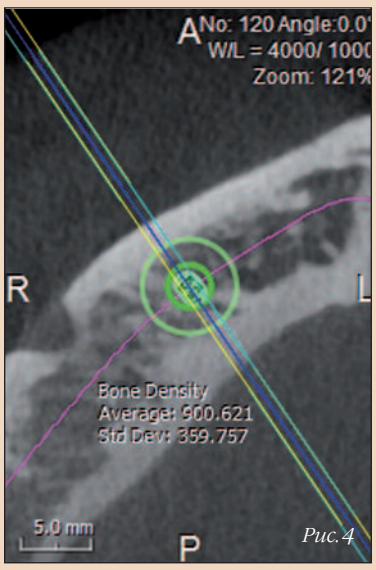

Рис. 4

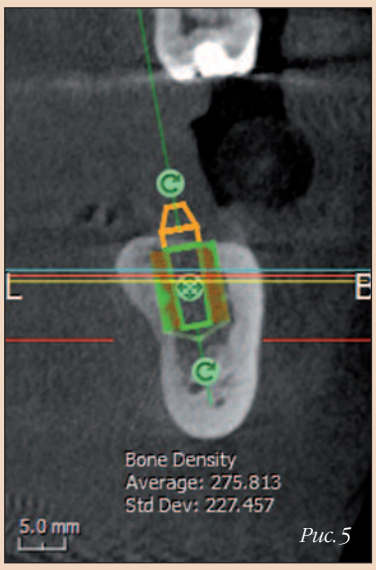

Рис. 5

← DT стр. 3

нагрузку, сопоставимую с нагрузкой при получении целого ряда периапикальных рентгенограмм, но обладает несоизмеримо большей диагностической ценностью.

Чтобы показать, как наличие КЛКТ-аппарата может повлиять на работу небольшой семейной клиники, мы решили представить своего рода дневник, повествующий об одной неделе жизни нашего медицинского учреждения. Разумеется, этот опыт не универсален, потребности разных клиник отличаются, но есть и общий, объединяющий всех нас момент: к каждому пациенту следует подходить индивидуально, а трехмерное сканирование, несмотря на все его очевидные преимущества, не должно становиться рутинной практикой.

В тех же случаях, когда КЛКТ необходима, пациентам, как правило, нравится, что при обсуждении диагноза и лечения они могут увидеть и источник проблемы, и значимые анатомические структуры на очень наглядном и реалистичном трехмерном изображении, а не на традиционной рентгенограмме, которая для большинства неспециалистов имеет не больше смысла, чем полотно абстракциониста.

Итак, вот небольшая подборка клинических случаев, в течение одной недели потребовавших использования нашего КЛКТ-аппарата X-Mind Trium 3D. Возможно, в эти же дни КЛКТ проводилась и еще несколько раз, однако в силу ограниченности объема статьи нам пришлось отобрать лишь один или пару случаев за день.

День первый

Пациентка обратилась в нашу клинику для установки несъемной ортопедической конструкции с опорой на имплантаты с целью замещения всех зубов нижней челюсти, удаленных много месяцев назад в связи с подвижностью и наличием инфекций. На момент первичной консультации пациентка пользовалась хорошо подогнанным временным протезом нижней челюсти. От первоначальной идеи сканировать имеющийся протез с рентгеноконтрастными метками (гуттаперчей в 6–8 отверстиях, проделанных в протезе) отказались в пользу дублирования протеза с помощью специальной кюветы компании Lang и изготовления прозрачного акрилового рентгенографического шаблона (рис. 1 и 2).

С помощью аппарата X-Mind Trium 3D получили трехмерный скан, который послужил бесценным источником информации при планировании установки имплантатов: с его помощью тип и места расположения имплантатов подобрали в соответствии с плотностью кости.

Рис. 6

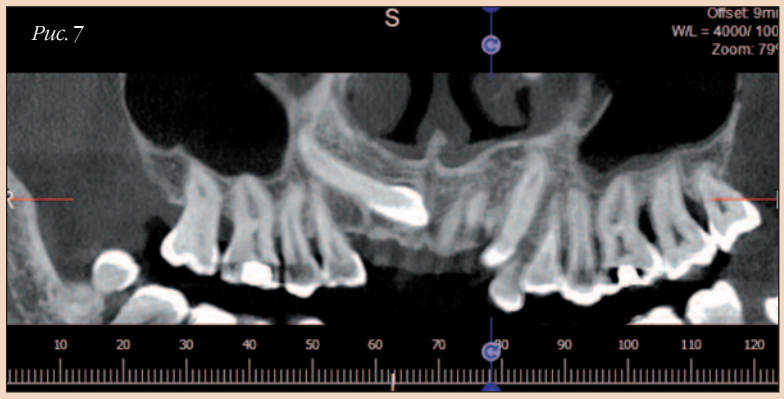

Рис. 7

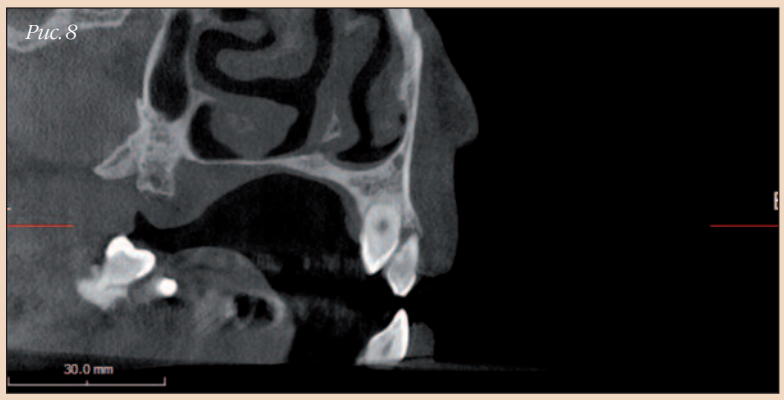

Рис. 8

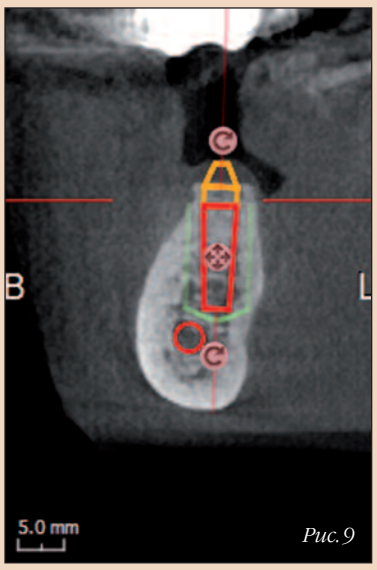

Рис. 9

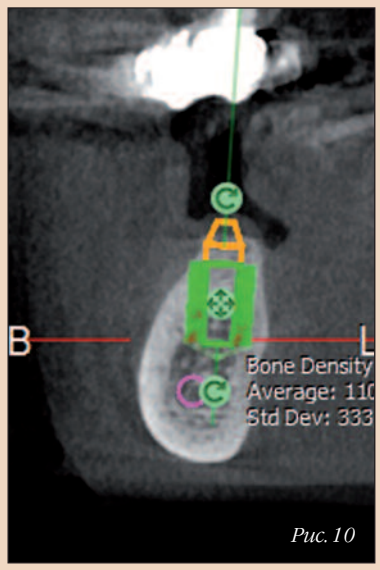

Рис. 10

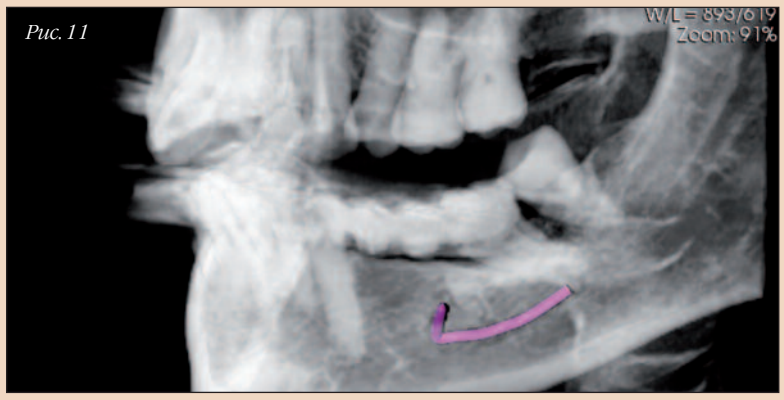

Рис. 11

Поставляемая вместе с аппаратом программа AIS включает библиотеку, охватывающую большинство имеющихся на рынке имплантатов, благодаря которой можно спланировать установку подходящего имплантата под правильным углом и подобрать соответствующие абатменты и коронки. Это позволяет максимизировать предсказуемость имплантации и повысить вероятность успешных результатов лечения.

Клиницисты, использующие разные системы имплантатов, могут легко изменять план лечения: для этого нужно щелкнуть по центру виртуальной модели имплантата, после чего во вновь открывшейся библиотеке можно будет выбрать другой тип имплантата, причем программа сохранит ранее заданные параметры его расположения и угла наклона. Кроме того, программа с легкостью определяет плотность кости вокруг имплантата. Эта информация появляется на экране в виде наглядной цветовой маркировки и числовых данных (зеленым цветом обозначается высокая и достаточная плотность, рис. 3 и 4, красным – чрезмерно низкая, рис. 5). Это позволяет оценить качество кости и принять верное решение еще до начала хирургической процедуры. Кроме того, такое изображение помогает продемонстрировать пациенту состояние кости в предполагаемой области установки имплантата.

Реклама

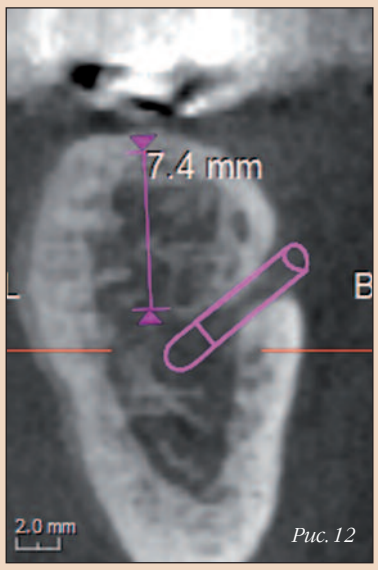

Рис. 12

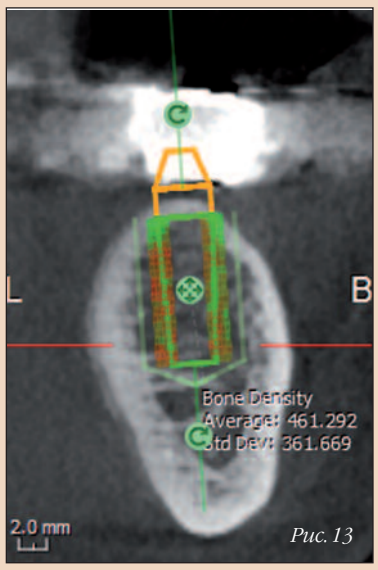

Рис. 13

По своему опыту можем сказать, что пациентам очень нравится такая возможность этой программы.

День второй

При планировании замещения отсутствующего моляра нижней челюсти коронкой с опорой на имплантат мы столкнулись с тем, что традиционная рентгенограмма не позволяла четко определить местоположение альвеолярного канала, и даже на трехмерном изображении оно оставалось не совсем ясным. Ввиду этого приняли решение использовать такую функцию программы AIS, как FlyMode, которая похожа на виртуальный эндоскоп и позволяет изучить нижнечелюстной канал изнутри, проследив весь его «путь» и точно установив местоположение нерва (рис. 6).

Это одна из уникальных функций данной программы, заметно облегчающих отслеживание расположения нижнечелюстного нерва.

День третий

Традиционно положение и наклон ретинированного клыка верхней челюсти определяли с помощью периапикальных рентгенограмм, сделанных под разными углами, и дополнительной окклюзионной рентгенограммы, позволяющей определить расположение зуба в вестибулярно-небной плоскости. Немалую роль в решении данной задачи играла и интуиция стоматолога.

Трехмерная съемка может стать в этом случае бесценным инструментом. Пациент отказался от ортодонтической экструзии левого клыка верхней челюсти и настаивал на удалении как прорезавшегося, так и ретинированного клыков и их замещении коронками с опорой на имплантаты. При планировании лечения получили трехмерную томограмму, которая позволила точно оценить положение зубов, важные анатомические структуры и качество кости. В результате этого зубы были успешно удалены; в рамках подготовки к последующей имплантации лунки заполнили костнопластическим материалом (рис. 7 и 8).

День четвертый

Клинический случай 1

Планируя замещение моляра нижней челюсти имплантатом, успешно локализовали альвеолярный канал.

На этом этапе планирования провели виртуальную «примерку» имплантатов нескольких размеров, чтобы обеспечить максимально хорошую остеоинтеграцию.

Программа AIS показала, что первый имплантат имел слишком большую длину и мог повредить нерв (рис. 9), поэтому выбрали имплантат другого размера, чтобы между ним и нервом оставалось достаточно места. Одновременно проверили плотность кости; последнюю программа окрасила в «положительный» зеленый цвет (рис. 10), значение которого было вполне понятно не только специалистам, но и пациенту.

Вышеупомянутый программный инструментарий способствует включению пациента в процесс планирования лечения, что весьма благоприятно сказывается на результатах.

Клинический случай 2

Пациент обратился за помощью в связи с поломкой мостовидного протеза: осмотр и зондирование показали, что второй левый моляр нижней челюсти, являвшийся дистальной опорой протеза, не подлежал восстановлению.

Чтобы спланировать лечение, провели трехмерное сканирование, которое помогло определить положение нижнечелюстного канала относительно предполагаемых мест установки имплантатов (рис. 11 и 12).

Кроме того, проверка плотности кости (рис. 13) показала, что для обеспечения надлежащей остеоинтеграции лучше выбрать имплантаты большего диаметра, нежели предполагалось изначально. Эта же проверка помогла принять решение о предварительной подготовке участка имплантации, чтобы обеспечить большую первичную стабильность имплантата, которая зависит от типа последнего и ряда других факторов, безусловно, известных специалистам.

День пятый

В данном случае лечение проводил другой стоматолог, рассчитывавший добиться хорошей остеоинтеграции двух имплантатов, установка которых сопровождалась костной пластикой.

По словам коллеги, на момент установки имплантаты демонстрировали хорошую первичную стабильность и были «погружены» в кость с несколькими фенестрациями со стороны вестибулярной компактной пластинки, которые были заполнены костнопластическим материалом. Таким образом, все указывало на успех операции.

Когда пациент сообщил, что несколько витков резьбы видны выше уровня мягкой ткани, стоматолог

→ DT стр. 6

Реклама

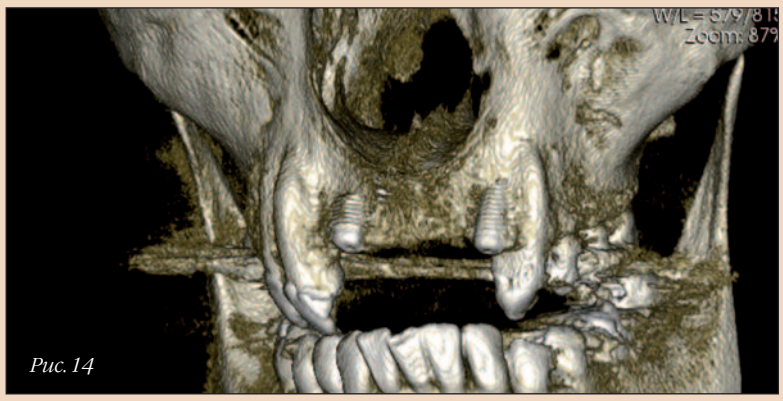
Рис. 14

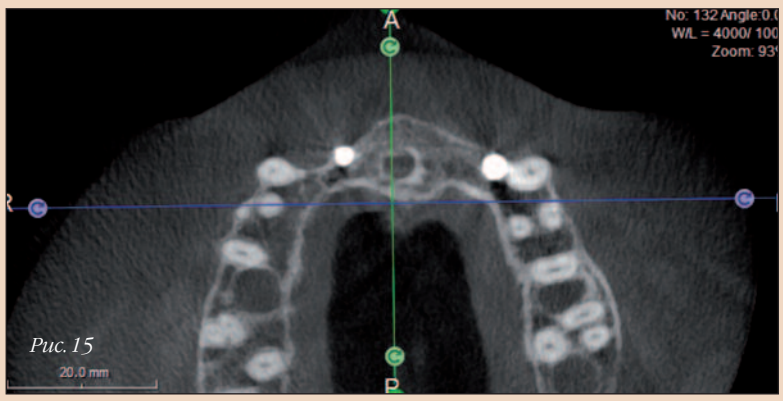
Рис. 15

Рис. 16

← DT стр. 5

прибег к дополнительной костной пластике, чтобы «закрепить» имплантаты.

При планировании лечения была проведена КЛКТ, и скан (рис. 14) четко показал, что имплантация может быть весьма затруднительна. Кроме того, на новом трехмерном изображении мы увидели, что кончик установленного слева имплантата, возможно, уперся в корень соседнего зуба, что ухудшало долгосрочный прогноз (рис. 15). Другой срез (рис. 16) позволил определить, что эффективная костная пластика в области данного имплантата была более чем проблематична, и для достижения успеха в данном клиническом случае необходимо было очень тщательно спланировать дальнейшие действия.

Несмотря на неудовлетворительность промежуточного результата, пациент отметил высокую ценность трехмерного изображения, которая позволила ему понять суть проблемы, а стоматологам – исключить любую работу наугад и направить свои усилия на исправление ситуации и достижение необходимых конечных результатов.

Вывод

С подобными и другими клиническими случаями стоматологи сталкиваются буквально ежедневно: пациенты обращаются к нам, рассчитывая получить максимально качественную помощь на наилучших (медицинских, временных, финансовых) условиях.

Трехмерная съемка прочно вошла в нашу практику; чтобы сделать лечение более безопасным и предсказуемым, мы должны осваивать новые технологии и привлекать пациентов к обсуждению, наглядно демонстрируя им имеющиеся проблемы и пути их решения, а также препятствия (анатомические, структурные и т.п.) на пути к достижению желаемых результатов и прочие факторы, способные повлиять на ход лечения, как все мы надеемся, к лучшему. Что до нашей клиники, то мы предполагаем использовать КЛКТ и при других показаниях, например в эндодонтии, поскольку уже несколько раз убедились в том, что трехмерное сканирование существенно облегчает лечение корневых каналов в особо сложных случаях. Сегодня мы сожалеем лишь об одном – что не приобрели аппарат X-Mind Trium 3D раньше. DT

Литература

Ludlow JB, Laster WS, See M et al. Accuracy of measurements of mandibular anatomy in cone-beam computed images. Oral Surg Oral Med Oral Pathol Oral Radiol Endod 2007; 103: 534–42.
Farman GA, Scarfe WC. The basics of maxillofacial cone beam computed tomography. Semin Orthod 2009; 15: 2–13.
Holroyd JR, Gulson AD. The radiation protection implicatios of the use of cone beam computed tomography (CBCT) in Dentistry – What you need to know. SEDENTEXCT 2009.
Harris D, Horner K, Grondahl K et al. E.A.O Guidelines for the use of diagnostic imaging in implant dentistry 2011. A consensus workshop organised by the European Association for Osseointegration at the Medical University of Warsaw. Clin Oral Implants Res 2012; 23: 1243–53.
Hultin M, Svensson KG, Trulsson M. Clinical advantages of computer-guided implant placement: A systematic review. Clin Oral Implants Res 2012; 23 (Suppl 6): 124–35.

Контактная информация

Доктор Диари Абда (Diyari Abdah) DDS DDS MSc ImpDent, работает в частной клинике г. Кембридж (Великобритания) и специализируется на эстетической стоматологии и имплантологии. Будучи страстно увлечен исследованиями и инновациями, особенно в сфере установки имплантатов и трехмерной съемки, он занимается всеми аспектами имплантологии и костной пластики; вот уже более 15 лет он проводит по всему миру лекции, семинары и образовательные программы по имплантологии для врачей общей практики. Он является автором множества статей, а также приглашенным преподавателем медицинского факультета Уорикского университета (Великобритания), где успешно учит будущих стоматологов тому, как предотвращать и устранять проблемы при установке имплантатов. В настоящее время доктор D.Abdah входит в редакционный совет нескольких стоматологических журналов. Он является автором книги, дважды становившейся бестселлером, и документального фильма, за который доктор D.Abdah удостоился номинации на премию «Эмми».
Связаться с ним можно по электронной почте: www.dentalCBCTtraining.com

Сочетая приятное с полезным: улучшение результатов ортодонтического лечения за счет эффективной гигиены полости рта

Дана Ван Эльсланде, Канада

Перспектива ношения брекетов вызывает одновременно и интерес, и страх. Для детей и подростков это может стать новым этапом жизни, для взрослых пациентов это возможность улучшить свой облик и улыбку. Но вместе с предвкушением результатов приходят и опасения – как же теперь мне (или моему ребенку) чистить зубы?

Ортодонта этот вопрос тоже очень беспокоит. Брекеты существенно затрудняют использование зубной щетки, а плохая гигиена полости рта повышает риск гингивита, появления белых рубцов и развития кариеса [1]. Обеспечение надлежащей гигиены полости рта на дому – одна из самых больших проблем ортодонтии: если пациент не придерживается рекомендованного врачом способа и режима очищения зубов, о действительно выдающихся результатах лечения можно забыть.

С каждым годом в нашу клинику обращается все больше взрослых людей – на сегодня они составляют 25% от общего числа пациентов. Зачастую они являются родителями тех детей, которые проходят лечение в нашей клинике: на примере своих сыновей и дочерей они видят, как сильно изменились технологии с тех пор, когда они сами были детьми. Брекеты перестали быть такими «страшными», с ними проще управляться, да и время лечения во многих случаях сократилось. Современные гигиенические средства также помогают добиться конечной цели, которой является красивая улыбка.

Всеобъемлющая программа

Своим пациентам мы настоятельно рекомендуем использовать зубную пасту Crest и специальные насадки для электрической зубной щетки Oral-B, поскольку стремимся мотивировать пациентов тщательно ухаживать за зубами в ходе ортодонтического лечения. Программа OrthoEssentials предполагает визуальную оценку состояния зубов (рис. 1), подписание своего рода «гарантийного письма», регулярную информационную рассылку для пациентов и их родителей, ознакомление с обучающим видео «Как ухаживать за зубами при ношении брекетов», а также использование набора современных гигиенических средств: электрической зубной щетки колебательно-вращательного действия с особой чистящей головкой, зубной пасты с фторидом олова, фторированного ополаскивателя для полости рта и специальной ортодонтической зубной нити. В совокупности эти пять средств помогают снизить аккумуляцию зубного налета и защитить пациента от гингивита, появления белых рубцов и развития кариеса.

Уникальной особенностью нашего подхода является то, что результаты осмотра и визуальной оценки уровня гигиены полости рта вносятся в специальную компьютерную программу, позволяющую составлять «гигиеническую диаграмму», с помощью которой мы демонстрируем пациентам (или их родителям), насколько хорошо они ухаживают за зубами в ходе лечения. При каждом посещении мы вместе с пациентом оцениваем уровень гигиены полости рта по пятибалльной шкале. Единица соответствует очень плохой, пятерка – превосходной гигиене. Эти данные заносятся в программу, которая выстраивает

Рис. 1. Образец аналоговой шкалы для оценки уровня гигиены полости рта.

Рис. 2. Головка щетки.

график, показывающий, повышается ли уровень гигиены с течением времени. Этот инструмент отлично работает как с детьми, так и со взрослыми пациентами, поскольку такой график наглядно демонстрирует, совершенствует ли пациент свои гигиенические навыки (и тогда мы его от всей души поздравляем) или же, наоборот, относится к уходу за зубами все более халатно (и в этом случае мы должны предпринять решительные действия, прежде чем его зубам будет нанесен непоправимый ущерб). Кроме того, мы поощряем наших пациентов, при каждом осмотре выдавая им жетоны, если они получают пятерку или четверку. Эти жетоны можно обменять на товары или подарочные сертификаты их любимых магазинов и сайтов. Все это позволяет вести вполне серьезную работу в развлекательной манере, и неудивительно, что взрослым пациентам это нравится не меньше, чем детям.

Ощутимые результаты

Набор OrthoEssentials включает пять средств, которые помогают нам добиться желаемых результатов.

Краеугольным камнем всей концепции является электрическая зубная щетка Oral-B PRO 5000 Smart Series с Bluetooth и ортодонтической чистящей головкой. Чистящая головка Ortho была разработана специально для эффективного очищения зубов вокруг брекетов и проволок [2], что весьма сложно в отсутствие дополнительных инструментов (рис. 2). Технология, встроенная в эту зубную щетку, повышает дисциплинированность пациента и улучшает его гигиенические навыки [3]. Все начинается с того, что пациент скачивает на свое мобильное устройство (как правило, смартфон) бесплатное приложение и синхронизирует с ним зубную щетку. При каждом очищении зубов приложение собирает данные об этом процессе, и полезная для пациента информация сразу же выводится на экран телефона. Встроенный 2-минутный таймер помогает контролировать продолжительность процедуры, а срабатывание красного маячка предупреждает о том, что зубы испытывают чрезмерное давление щетки. Приложение информирует пациента о режиме чистки, заряде аккумулятора и необходимости сменить чистящую головку. Чтобы пациентам не становилось скучно (а подросткам хотелось зарегистрироваться), приложение также выводит на экран телефона новости, прогноз погоды и советы по гигиене полости рта. Кроме того, индивидуально настраиваемая функция Focused Care показывает, какие участки зубных рядов требуют особого внимания, чтобы пациент мог дополнительно заняться ими по истечении 2-минутного времени.

Зубная паста Crest Pro-Health содержит фторид олова – хорошо известный ингредиент, защищающий от аккумуляции зубного налета, гингивита, кариеса, эрозии эмали, вызванной кислотными пищевыми продуктами, и гиперчувствительности [4]. Клинически доказано, что регулярное использование этой зубной пасты предотвращает аккумуляцию зубного налета в период между чистками зубов [5]. Фторированный ополаскиватель Crest Pro-Health Advanced with Extra Deep Clean обеспечивает дополнительную защиту от кариеса. Зубная нить Oral-B Superfloss отличается наличием жесткого кончика, который помогает пациентам (особенно детям) без труда пропускать эту нить под проволочными ортодонтическими дугами.

Пять средств, входящих в набор OrthoEssentials, помогают поддерживать здоровье зубов и защищать их. Мы рекомендуем пациентам чистить зубы утром, если есть такая возможность – после обеда и особенно тщательно – перед отходом ко сну. Последняя процедура наиболее важна для поддержания здоровья зубов (и, разумеется, после нее не следует ни есть, ни пить). Сочетание механической обработки с помощью щетки и нити и воздействия химических средств, содержащихся в зубной пасте и ополаскивателе для полости рта, помогает уменьшить аккумуляцию зубного налета и защитить зубы от кариеса. Такой гигиенический режим идеально подходит и для пациентов, которые не носят брекеты.

Дисциплина превыше всего

Соблюдение рекомендованного режима ухода за зубами является обязательным условием успеха ортодонтического лечения. Если пациент не может или не хочет поддерживать надлежащий уровень гигиены полости рта, брекеты могут быть сняты, а лечение – отложено до того момента, когда пациент окажется в состоянии эффективно ухаживать за своими зубами. Мы делаем все возможное, чтобы настроить наших пациентов на успех. Техника ухода за зубами играет крайне важную роль: мы обязательно показываем пациентам, как пользоваться каждым из средств, входящих в набор, и проверяем их навыки, если видим, что уровень гигиены оставляет желать лучшего.

Если пациент испытывает трудности с очищением тех или иных участков зубных рядов, мы можем включить их в диаграмму, выводимую приложением на экран телефона. Будучи связано с зубной щеткой

→ DT стр. 8

Реклама

← DT стр. 7

по Bluetooth, это приложение отслеживает действия пациента и может указать ему на наличие проблемных зон; занявшись их дополнительным очищением, он сразу же увидит изменение диаграммы.

Клинически доказано

Любой практикующий врач должен изучать научные доказательства, подтверждающие эффективность тех или иных стоматологических товаров. Именно такой подход и позволяет мне уверенно рекомендовать своим пациентам тщательно протестированные средства, созданные на базе новейших технологий. На некоторых пациентов результаты клинических исследований не производят особого впечатления – им важнее знать, какими средствами пользуется их лечащий врач. И я никогда не стала бы рекомендовать им программу, в которой не была бы уверена «на все сто».

Вывод

Ортодонтическое лечение направлено не только на коррекцию положения зубов и улучшение внешнего вида пациентов; его конечная цель – нормальное функционирование и здоровье зубочелюстной системы. После снятия брекетов пациенты ожидают увидеть красивые белые ровные зубы и здоровые десны, и достижение этого результата напрямую зависит от регулярности и эффективности гигиены полости рта. Мы знаем, что сегодня и детям, и взрослым не хватает времени, поэтому внедрили программу, которую можно вписать даже в самый плотный график. Помогая добиваться нужных результатов, программа OrthoEssentials меняет жизнь нашей клиники и наших пациентов к лучшему. DT

От редакции: *список литературы можно получить в издательстве.*

Информация об авторе

Доктор Ван Эльсланде (Van Elslande) является дипломированным ортодонтом. Она получила степень бакалавра медицины, доктора стоматологии и магистра клинической ортодонтии в Университете Альберты.
www.smilezone.ca

Трехмерное препарирование: XP-endo Shaper

Stephen Cohen, Richard C. Burns, «Pathways of the Pulp»

Сегодня технический прогресс и совершенствование производственных методов позволяют стоматологам еще на один шаг приблизиться к тому, чтобы результат лечения корневых каналов стал безупречным и полностью предсказуемым. «Идеальный» файл должен обрабатывать все стенки корневого канала, не меняя при этом его форму и создавая достаточное пространство для проникновения дезинфицирующих растворов. Задача состоит в том, чтобы обеспечить оптимальную дезинфекцию при минимальной инвазивности. Только так можно достичь обеих целей, которые преследует лечение корневых каналов: восстановить здоровье пародонта и сохранить максимальную прочность корня.

Компания «FKG Dentaire SA» (FKG) стремится разрабатывать современные эндодонтические инструменты, позволяющие эффективно препарировать даже изогнутые или овальные корневые каналы. Совсем недавно появился новый инструмент для трехмерного препарирования – XP-endo Shaper. Он воплощает в себе все достижения современных технологий и уникальный опыт компании.

Особый сплав MaxWire обеспечивает исключительную гибкость инструмента и его чрезвычайную устойчивость к циклической усталости. В результате XP-endo Shaper может быстро продвигаться в канале, адаптируясь к его морфологии за счет расширения и сжатия.

Кроме того, кончик Booster Tip с шестью режущими желобками позволяет легко достигать апикального сужения; препарирование канала можно начинать с помощью инструмента диаметром 15 по ISO и затем постепенно увеличивать размер канала вплоть до 30 по ISO.

Клинические случаи

Клинический случай 1

Пульпэктомия первого правого моляра верхней челюсти – доктор Kleber K.T. Carvalho, Бразилия (рис. 1).

Пациентка 62 лет обратилась за помощью в связи с бессимптомным пульпитом зуба 16.

После формирования «ковровой дорожки» с помощью ручного файла 15/.02 для препарирования каналов использовали инструмент XP-endo Shaper. Легкими «клюющими» движениями инструмент по 5 раз вводили в каждый канал, затем извлекали его из канала и очищали.

Осуществив ирригацию каналов, повторили вышеописанный цикл обработки с помощью инструмента XP-endo Shaper; окончательный размер каналов подтвердили с помощью гуттаперчевого штифта Gutta Percha 30/.04. В заключение обтурировали каналы с помощью штифтов TotalFill BC и силера TotalFill BC.

Рис. 1. Рентгенограмма: исходная (а), послеоперационная (б).

Клинический случай 2

Препарирование удаленного первого премоляра верхней челюсти – доктор Hubert Go abek, Польша (рис. 2).

Эндодонтическое лечение первого премоляра верхней челюсти (зуба 14), удаленного по ортодонтическим показаниям, было проведено для оценки способности инструмента XP-endo Shaper эффективно препарировать каналы неправильной формы.

Сформировав «ковровую дорожку» с помощью файла 20/.02, препарировали каналы при помощи инструмента XP-endo Shaper и успешно расширили их до размера 30/.04. Инструмент XP-endo Shaper продемонстрировал способность эффективно препарировать каналы со сложной морфологией, сохраняя их исходную форму.

В заключение каналы обтурировали с помощью штифтов TotalFill BC и силера TotalFill BC.

Клинический случай 3

Пульпэктомия первого правого моляра нижней челюсти – доктор Gilberto Debelian, Норвегия (рис. 3).

Пациент 42 лет обратился в клинику для лечения бессимптомного пульпита.

Сформировав «ковровую дорожку» с помощью файла 20/.02, мезиальные каналы препарировали при помощи инструмента XP-endo Shaper, расширив их до размера 30/.04. Дистальные каналы, которые изначально были шире мезиальных, также препарировали с помощью инструмента XP-endo Shaper, сформировав пространство под гуттаперчевый штифт TotalFill BC размера 40/.04.

После препарирования провели окончательную обработку и дезинфекцию всех каналов с применением инструмента XP-endo Finisher. Для обтурации использовали штифты TotalFill BC и силер TotalFill BC.

Верный путь к успеху

Конструктивные особенности данного инструмента, используемого при непрерывном вращении с малым крутящим моментом, позволяют оказывать минимальное давление на стенки корневого канала, что предотвращает закупоривание дентинных канальцев стружкой; кроме того, при препарировании формируется дентинная стружка чрезвычайно малого размера, которая легко выводится из канала с помощью создаваемого инструментом турбулентного потока. Благодаря этому лечение приобретает неагрессивный, щадящий характер.

Это удивительная новая система одиночных файлов, разработанная FKG. В большинстве клинических случаев XP-endo Finisher позволяет ускорить лечение корневых каналов. Повышенная гибкость данного инструмента, сопоставимая с другими файлами того же размера, и его устойчивость к циклической усталости делают формирование корневого канала простым, безопасным и быстрым.

Этот высокотехнологичный инструмент помогает стоматологам добиваться воспроизводимых успешных результатов. DT



Рис. 2. Рентгенограмма: первый премоляр верхней челюсти в боковой проекции (а); поперечный разрез зуба в 1 мм от апекса (б), в 4 мм от апекса (в), в 7 мм от апекса (г).

Рис. 3. Исходная рентгенограмма (а); снимок трех мезиальных каналов после их препарирования и очищения с помощью инструментов XP-endo, ув. 12 (б); послеоперационная рентгенограмма (в); снимок после обтурации каналов с помощью штифтов TotalFillR BC 30/.04 и силера TotalFillR BC, ув. 12 (г).

Контактная информация

FKG Dentaire SA
Cret-du-Locle 4
CH-2304 La Chaux-de-Fonds
Switzerland (Швейцария)
info@fkg.ch
www.fkg.ch

Местная медикаментозная терапия в комплексном лечении заболеваний пародонта и слизистой оболочки рта

И.К.Луцкая, Белоруссия

Среди проблем современной стоматологии одно из ведущих мест занимают болезни пародонта. Отмечается высокая распространенность гингивитов, в том числе в детском и юношеском возрасте (от 30 до 90%). По данным Всемирной организации здравоохранения, более 50% взрослого населения страдают пародонтитом, который протекает преимущественно (в 85% случаев) на фоне ухудшения общего состояния организма.

Самым тесным образом с заболеваниями пародонта связана патология слизистой оболочки рта (СОР), имеющая аналогичные этиотропные факторы и механизмы развития. В основе патогенетических процессов лежат особенности строения СОР, которая состоит из трех слоев: первый – многослойный плоский эпителий; второй – собственная пластинка слизистой оболочки (СО), или собственно СО; третий – подслизистый.

Ороговевающий эпителий покрывает СОР в местах повышенной механической, термической и химической нагрузки: твердое небо, спинка языка (нитевидные сосочки), альвеолярная десна, верхушки межзубных сосочков десны.

Неороговевающим эпителием выстлана значительно большая площадь СО: губы, щеки, мягкое небо, нижняя поверхность языка и дно полости рта, грибовидные сосочки языка, десневой желобок, переходные складки преддверия полости рта.

Эпителий соединяется с собственным слоем СО посредством базальной мембраны. Многочисленные эпителиальные сосочки создают прочность в соединении слоев и обеспечивают обмен веществ в ткани.

Первый слой ороговевающего и неорговевающего эпителия, лежащий на базальной мембране, называется базальным или ростковым. Он обусловливает регенерацию СО. Над базальным слоем располагается шиповидный слой, клетки которого соединены между собой многочисленными отростками.

В участках ороговевающего эпителия над шиповидными клетками располагается зернистый слой, клетки которого содержат зерна кератогиалина. Верхний слой – роговой. Клетки плоские, безъядерные, протоплазма заполнена белковым веществом кератином. Происходят слущивание роговых пластинок и постоянное обновление.

Собственная пластинка СО состоит из сосочкового, сетчатого и подслизистого слоев, которые без резкой границы переходят друг в друга. Сосочковый слой богат кровеносными сосудами, в результате чего реагирует на все виды воспаления. Сетчатый слой содержит мелкие слюнные железы, лимфатические сосуды, нервные сплетения, сальные железы.

В *подслизистом* слое преобладают волокнистая соединительная ткань и жировые клетки, что придает СО подвижность, рыхлость и эластичность. При отсутствии подслизистого слоя СО срастается с надкостницей или межмышечной соединительной тканью.

СО губ состоит из двух отделов, граница между которыми носит название «зона Клейна». Красная кайма занимает область от кожи до вестибулярной поверхности губы. Многослойный плоский эпителий красной каймы проявляет тенденцию к ороговению, в нем четко определяется зернистый слой.

В области альвеолярного отростка эпителиальный слой более толстый и склонен к ороговению. Подслизистый слой в десне отсутствует.

Эпителиальный слой на дне полости рта, переходных складках щек и губ не проявляет тенденции к ороговению. Подслизистый слой хорошо выражен, поэтому СО легко собирается в складки.

Мягкое небо является мышечным образованием, основу которого составляют поперечно-полосатые волокна, покрытые СО. Передний отдел выстлан многослойным плоским неороговевающим эпителием.

Многослойный плоский эпителий, покрывающий СО твердого неба, проявляет тенденцию к ороговению. Зона, прилегающая к зубам, и область небного шва лишены подслизистого слоя.

Нижняя поверхность СО языка ровная, гладкая и по строению напоминает СО дна полости рта и переходных складок (рис. 1). СО, покрывающая спинку языка, образует 4 разновидности сосочков: нитевидные, листовидные, грибовидные и желобоватые.

Собственно СО языка на всем протяжении своими волокнистыми структурами плотно переплетается с соединительнотканными элементами мышечной ткани. Подслизистый слой отсутствует.

Обильная иннервация всех отделов СОР обеспечивает выраженную болевую реакцию при воспалении, развивающемся под воздействием патогенных факторов, к числу которых относятся в первую очередь болезнетворные бактерии. Жизнедеятельности многих как аэробных, так и анаэробных микроорганизмов способствуют благоприятные условия: наличие питательных веществ, оптимальная температура, влажность.

Наибольшее количество микробов (свыше 100 видов) локализуется в зубном налете, где они составляют до 70% объема. В 1 мг сухой массы содержится около 250 млн, а в 1 мл ротовой жидкости – более 10^8 микробных клеток.

Основную группу бактерий составляют стрептококки. Постоянно обитают в ротовой полости лактобациллы, вейлонеллы, сапрофитные нейссерии и коринебактерии, бактероиды; обнаруживаются гемофильные бактерии, трепонемы, дрожжеподобные грибы, актиномицеты, микоплазмы, простейшие и др.

У практически здорового человека болезнетворные свойства микроорганизмов полости рта и резистентность макроорганизма находятся в динамическом равновесии. При увеличении активности микроорганизмов на фоне ослабления барьерной функции в тканях СОР и пародонта развивается воспалительный процесс.

Микроорганизмы продуцируют ферменты, эндо- и экзотоксины, вызывающие острую или хроническую воспалительную реакцию, которая сопровождается усиленной проницаемостью стенок сосудов. Одновременная дилатация сосудов и повышенный кровоток вызывают развитие отека тканей.

Патоморфологическая картина хронического воспаления характеризуется нарушением процесса ороговения эпителия (паракератоз, акантоз), образованием гликогена в клетках шиповидного слоя, изменением белково-гликозаминогликанового комплекса. Происходит набухание коллагеновых волокон вплоть до их разрушения.

Ведущую роль в патогенезе заболеваний пародонта занимают микробные токсины, особенно грам-

→ DT стр. 10

ХОЛИСАЛ®

ПРИ ВОСПАЛИТЕЛЬНЫХ ЗАБОЛЕВАНИЯХ СЛИЗИСТОЙ ПОЛОСТИ РТА

ПОМОГАЕТ СНЯТЬ ВОСПАЛЕНИЕ*

ПОМОГАЕТ СНЯТЬ БОЛЬ*

ДЕЙСТВУЕТ НА БАКТЕРИИ, ВИРУСЫ И ГРИБЫ*

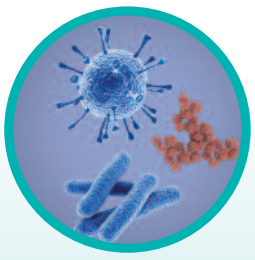

Реклама

Рег.уд.: ПN012118/01 от 24.08.2010

Одобрено Стоматологической Ассоциацией России

RUS-STO-SAC-SAC-03-2017-434

* Инструкция по медицинскому применению лекарственного препарата ХОЛИСАЛ®

ИМЕЮТСЯ ПРОТИВОПОКАЗАНИЯ.

НЕОБХОДИМО ОЗНАКОМИТЬСЯ С ИНСТРУКЦИЕЙ ИЛИ ПРОКОНСУЛЬТИРОВАТЬСЯ СО СПЕЦИАЛИСТОМ