

## Il 26 maggio entra in vigore il nuovo Regolamento Europeo DMSM



© Vector Image Plus/Shutterstock

Dal 26 maggio 2021, diventerà attuativo il nuovo MDR 2017/745, il Regolamento Europeo sui dispositivi medici su misura che sostituisce la Direttiva 93/42. Il Regolamento (UE) 2017/745 riguarda tutti i dispositivi medici e troverà applicazione in tutti gli Stati membri.

I requisiti normativi di base delle direttive e del regolamento sui dispositivi medici sono sostanzialmente gli stessi. Senza eliminare alcuna prescrizione, l'MDR ne ha aggiunte di nuove ma rispetto alle direttive precedenti, assicura omogeneità di applicazione su

tutto il territorio dell'unione europea.

Per quanto riguarda le novità di interesse per i titolari di laboratorio odontotecnico, bisognerà prestare attenzione alle scadenze dei certificati CE dei materiali. Ci sarà la possibilità di continuare ad utilizzare i materiali in deroga come successo quando entrò in vigore la direttiva 93/42: i materiali non marcati CE sono stati utilizzati in deroga fino al 2000.

Da due anni ormai ANTLO sta organizzando, grazie alla grande esperienza e competenza della re-

sponsabile del Centro Servizi Fiorrella Manente, degli incontri volti a fare luce su tale tematica, nonché a fornire le indicazioni operative per poter gestire la documentazione da presentare a corredo dei dispositivi medici su misura prodotti.

Per maggiori informazioni e possibile visitare il sito Associazione Nazionale Titolari di Laboratorio Odontotecnico - www.antlo.it.

Antlo

## Decreto Sostegni bis: contributo a fondo perduto automatico



© Avi Rozen/Shutterstock

Con il Decreto Sostegni bis vengono introdotte nuove misure a sostegno delle imprese e lavoratori. Il calcolo delle perdite sarà sempre effettuato sulla base di fatturato/corrispettivi ma, a seconda dello scenario più conveniente rispetto al calo subito, sarà possibile optare per un diverso periodo di osservazione. Tra le novità più rilevanti bisogna considerare il cambio del meccanismo di erogazione, spicca infatti l'introduzione di un

“doppio binario” per il contributo a fondo perduto, ovvero viene introdotto un contributo a fondo perduto a favore dei soggetti già beneficiari delle misure di sostegno economico di cui all'articolo 1 del precedente decreto sostegni, dello stesso importo riconosciuto in precedenza, senza la necessità per gli stessi destinatari di presentare un'ulteriore istanza.

Redazione Tueor Servizi

## ARIA COMPRESSA SECCA, DI ELEVATA PUREZZA, A PRESSIONE COSTANTE FINO A 10 BAR CON CATTANI SI PUÒ!

Le nuove **tecniche Cad-Cam** di fresatura a controllo numerico richiedono compressori specifici in grado di fornire aria filtrata ed essiccata a servizio continuo ed a pressione costante, **fino a 10 bar**.

Cattani, da oltre 50 anni specialista della tecnologia dell'aria, risponde a questa esigenza con compressori di piccole, medie e grandi dimensioni di comprovata affidabilità operanti oggi in Italia e nel mondo. Inoltre l'assistenza nella progettazione degli impianti di distribuzione dell'aria compressa consente il raggiungimento del massimo risultato.

10  
BAR



### COSTIAMO MENO DEGLI ULTIMI E SIAMO TRA I PRIMI DEL MONDO! ECCO PERCHÉ:

**Facciamo ricerca:** questo ci permette di avere a nostra disposizione tecnologie di ultima generazione.  
**Aumentiamo le prestazioni:** le tecnologie informatiche ed elettroniche aumentano le prestazioni e la sicurezza delle nostre macchine.  
**Riduciamo i costi:** meno costi di manutenzione meno spese di energia: nel rapporto costi benefici siamo sempre i più convenienti.  
**Riduciamo l'impatto ambientale:** risparmiamo il 50% di materie prime, facciamo risparmiare a voi dal 30% al 50% di energia elettrica.

### HOW IS IT WE LEAD IN OUR FIELD, WHEN WE COST LESS THAN THE ALTERNATIVES? THIS IS HOW:

**Constant research:** this enables us to apply the latest technology to all of our products and solutions.  
**We enhance performance:** electronic and information technology enable us to enhance the performance and reliability of our products.  
**We reduce costs:** less maintenance and lower energy costs mean that we are always the most economical on a cost-benefit analysis.  
**We reduce environmental impact:** we save 50% on raw materials, so that you can save between 30% and 50% on electrical consumption.



# Risoluzione di una grave atrofia ossea con la tecnica della lamina corticale e materiali innovativi

Roberto Rossi DDS MScD, Dr Giovanni Franzone DDS, Stefano Giulini, odontotecnico.

## Introduzione

Una paziente di 65 anni si presentò alla nostra attenzione, riferita dal dentista curante, per risolvere il suo edentulismo posteriore bilaterale. L'anamnesi medica era negativa, mentre la paziente riferiva di aver perduto i denti diatorici come conseguenza di fratture susseguenti ad una vecchia protesizzazione (Fig. 1a).

La CBCT dell'arcata inferiore evidenziava una cresta ossea edentula molto riassorbita in senso orizzontale con uno spessore medio non superiore ai 3 mm (Fig. 1b, 1c). Dopo una preventiva seduta di igiene orale veniva programmato un intervento di rigenerazione ossea con ausilio della tecnica della lamina corticale (Fig. 2).

Gli obiettivi del piano di trattamento disegnato per questa paziente comprendeva nella prima fase l'inserzione degli impianti con conseguente incremento del volume osseo e alla scoperta degli impianti l'incremento dei tessuti molli, vista l'esigua quantità di gengiva aderente. Due impianti nell'emiarcata sinistra e quattro nell'emiarcata destra (Fig. 3).

## Materiali e metodi

Dopo aver somministrato l'anestesia locale con Articaina con adrenalina 1.200.00 veniva eseguita un'incisione con lama 12 sulla cresta edentula facendo attenzione a dividere l'esigua quantità di gengiva cheratinizzata in maniera equa tra i due lembi, vestibolare e linguale. La cresta esposta confermava quanto osservato sulla CBCT, lo spessore in cresta era di 3 mm nella zona distale al canino e andava ad assottigliarsi fino ad 1 mm nella zona dei molari. In prossimità del sito 46 si trovava un residuo radicolare, che veniva rimosso e nella stessa posizione veniva inserito un impianto di diametro standard (4 mm) mentre gli impianti nei siti dei premolari e del secondo molare erano di diametro ridotto (3,5) (Fig. 4).

La RX post-operatoria evidenzia bene come nel sito 46 l'impianto fosse ancorato all'osso solamente dalla sua porzione apicale, mentre l'immagine clinica (Fig. 5) mostra quanto ognuno dei quattro impianti (Neodent-Straumann) presentasse una evidente deiscenza vestibolare con almeno 5-6 spire esposte fuori cresta e una evidente insufficienza di volume in senso orizzontale (Fig. 6).

Per questa specifica situazione clinica si selezionò un materiale (GTO Osteobiol) da innesto con caratteristiche particolari, appiccicoso e capace di creare e mantenere il volume anche in una situazione anatomicamente sfavorevole. Questo bio-materiale è composto da osso suino collagenato associato a un gel termo sensibile (TSV gel) che gli consente di "gellifi-

care" e diventare solido al contatto con l'umidità della bocca.

Queste caratteristiche lo rendono facilmente plasmabile al difetto e nello stesso tempo stabile, dalla figura 6 si può notare come questa stabilità consenta di apporre una quantità di materiale adeguato a correggere il difetto della cresta e a proteggere le spire degli impianti altresì esposte (Fig. 7).

La procedura veniva completata utilizzando come "membrana" una lamina corticale fine (Lamina corticale Osteobiol) adeguatamente modellata, ritagliata, idratata con il coagulo del paziente e stabilizzata dall'appiccicosità dell'innesto e dai due lembi che la coprivano facendola aderire all'osso sottostante. In questa fase un ruolo cruciale è svolto dalle suture. Una o due suture a materassoio orizzontale con PTFE hanno lo scopo di comprimere la lamina in senso orizzontale e nel-

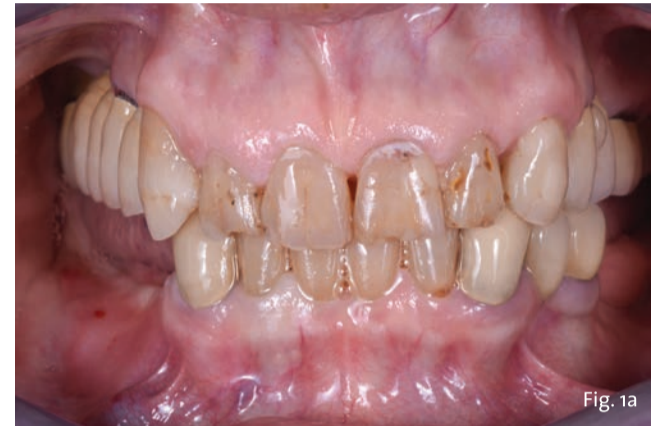

Fig. 1a - Situazione iniziale.

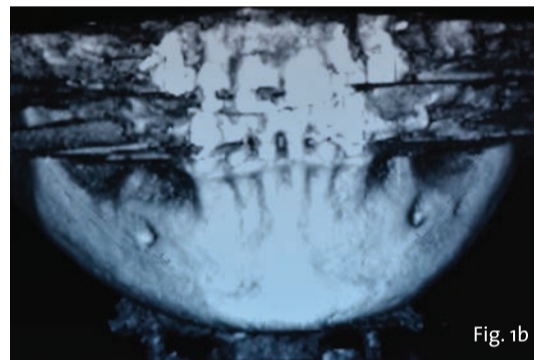


Fig. 1b

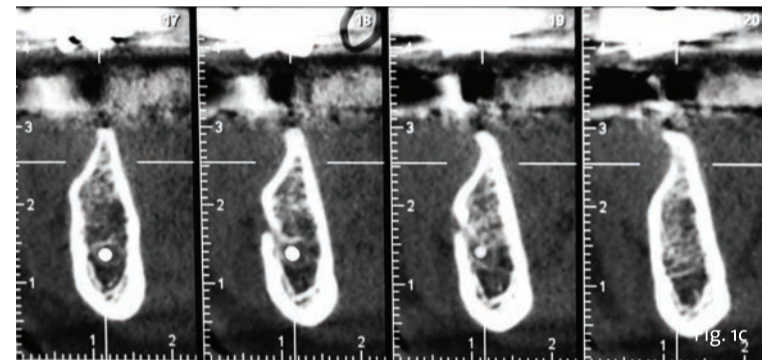


Fig. 1c

Fig. 1b, 1c - CBCT iniziale.

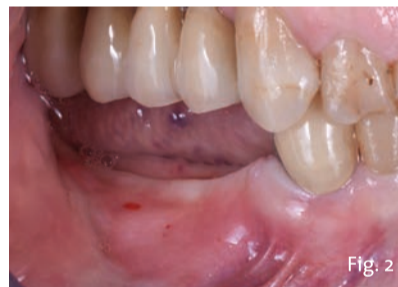

Fig. 2

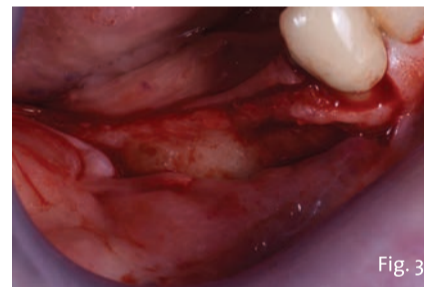


Fig. 3

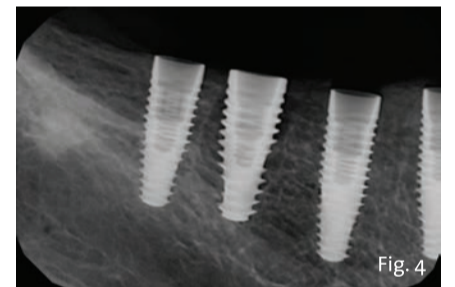


Fig. 4

Fig. 2 - Close-up della zona edentula.

Fig. 3 - Esposizione della cresta ossea residua.

Fig. 4 - RX post-operatorio.

lo stesso tempo di produrre un posizionamento coronale dei tessuti, i lembi vengono poi approssimati con una sutura continua bloccante che garantisca una chiusura ermetica della zona (Fig. 8-9b). Questo tipo di innesto che sfrutta l'utilizzo di una membrana fatta di osso richiede tempi leggermente più lunghi di guarigione, e anche avendo effettuato un in-

nesto di abbondanti proporzioni si decise di rientrare la zona a 6 mesi di distanza. Sempre con anestesia locale e con un incisione che lasciasse una modica quota di gengiva aderente sul lato linguale, il lembo vestibolare venne scollato a tutto

> pagina 9

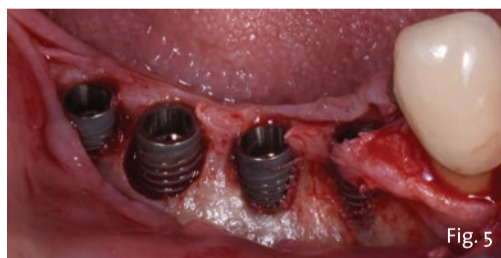

Fig. 5

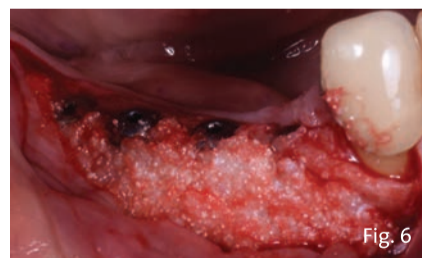


Fig. 6

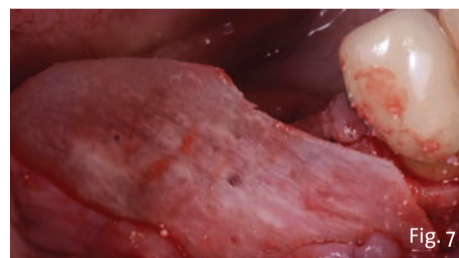


Fig. 7

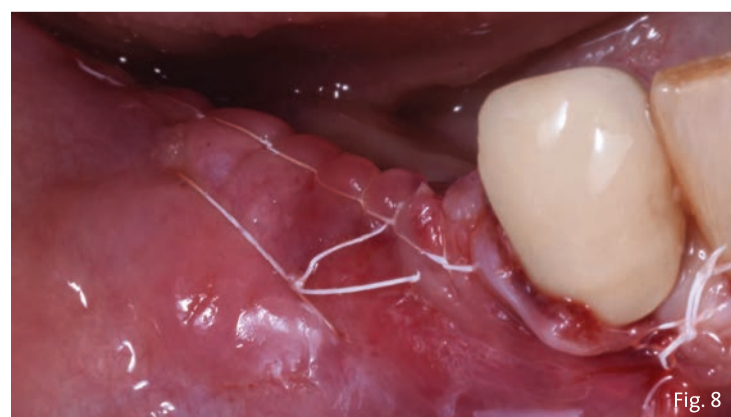


Fig. 8

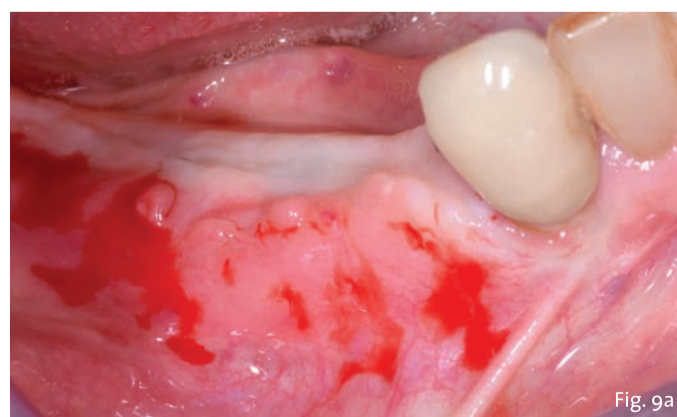


Fig. 9a

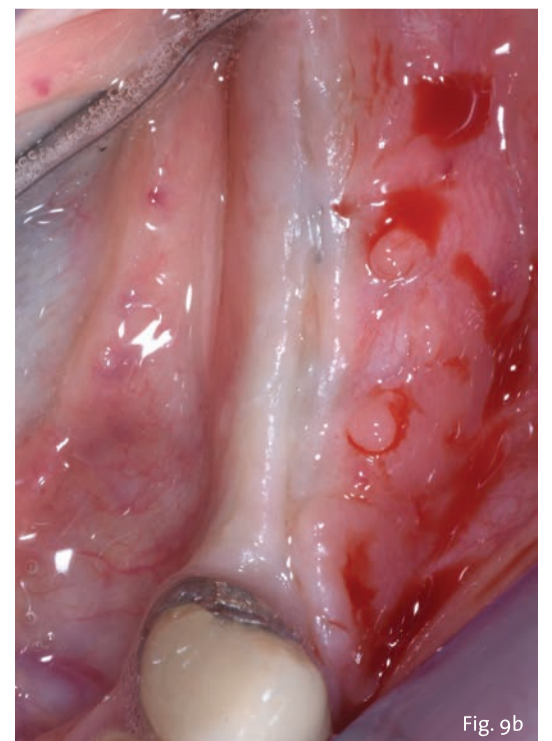


Fig. 9b

Fig. 8 - Suture.

Fig. 9a - La cresta a 6 mesi di distanza.

Fig. 9b - La cresta a 6 mesi di distanza.



< pagina 8

spessore evidenziando un'ottima mineralizzazione della lamina ed il mantenimento del volume orizzontale; (Fig. 10) si potrà anche notare come l'osso si sia formato e mineralizzato anche sopra le viti di copertura degli impianti. Fu necessario utilizzare una fresa diamantata per rimuovere questo strato di osso per svitare le viti di copertura e connettere le viti di guarigione. Contestualmente alla scoperta degli impianti c'era in programma anche l'incremento dei tessuti molli vestibolari all'area ricostruita. Vista l'estensione della zona da incrementare e la scarsa quantità e qualità di tessuto palatale (nonché la difficoltà di accesso in una bocca relativamente piccola) si decise di utilizzare un sostituto del tessuto connettivo della stessa origine degli innesti (NovoMatrix, BioHorizons Camlog). Questa matrice tissutale ha una peculiarità che lo rende unico e diverso dai prodotti simili, è confezionato pre-idratato, ricorda moltissimo il connettivo nativo, ha uno spessore di 1 mm e diverse misure. In questo caso si può vede-

re come con una striscia di 1.5 x 2.5 cm sia ben aumentata tutta la zona precedentemente innestata (Fig. 11). Vista la facile gestibilità e stabilità di questo nuovo tipo di innesto non era necessario suturarlo al tessuto sottostante o agli impianti, perciò venne semplicemente inserito al di sotto del lembo vestibolare poi riposizionato al collo delle viti di guarigione (Fig. 12).

Circa otto settimane più tardi si è potuta notare l'integrazione degli innesti (osseo e tessuto molle) e la notevole differenza nel volume vestibolare della cresta (Fig. 13).

Tre mesi dopo la scoperta degli impianti e dopo che i tessuti erano completamente guariti venivano rilevate le impronte e finalizzate le corone in zirconia (Fig. 14). La RX rilevata a sei mesi dalla finalizzazione protesica (Fig. 15) dimostra la stabilità del complesso impianto protesico e la completa ricostruzione del difetto osseo circostante agli impianti. La figura 16 evidenzia, se paragonata a quella iniziale, come la zona edentula inizialmente concava, presenti ora una forma convessa a protezione del restauro protesico.

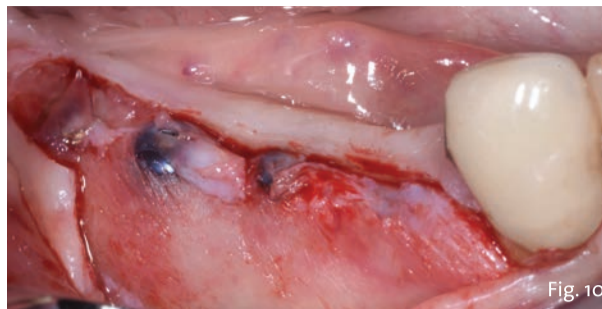


Fig. 10 - Rientro.

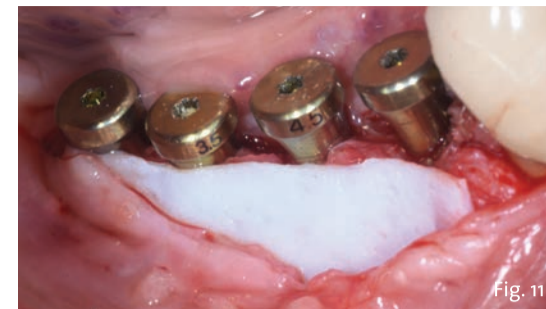


Fig. 11 - NovoMatrix in posizione.

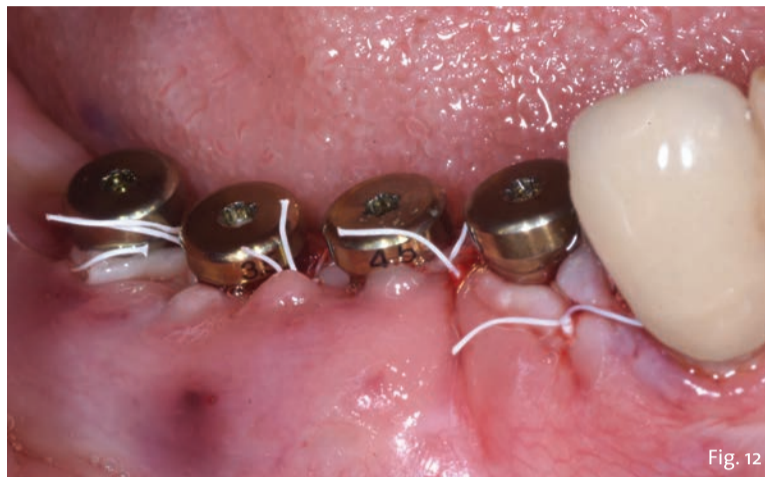

Fig. 12 - Il lembo suturato.

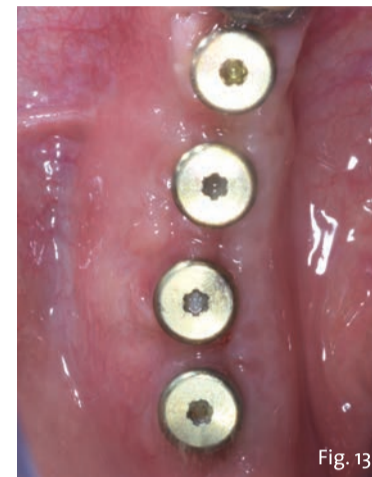


Fig. 13 - Visione oclusale della cresta.

### Conclusioni

La corretta diagnosi e pianificazione di casi complessi è un fattore chiave nell'ottenere un risultato mantenibile nel tempo. Una componente fondamentale è rappresentata dalla conoscenza dei nuovi biomateriali e la loro corretta applicazioni in situazioni complesse. Nel caso presentato l'utilizzo di un innesto appiccicoso in una situazione anatomica sfavore-

vole, con le sue caratteristiche, ha favorito una guarigione rapida e senza complicazioni. La scelta di favorire l'utilizzo di una lamina fine rispetto a una spessa e rigida ha agevolato l'integrazione e l'ottima mineralizzazione della lamina stessa. La scelta di un impianto conico con una punta aggressiva ha facilitato la stabilità primaria (specialmente nel sito post estrattivo) anche laddove l'anato-

mia era sfavorevole. L'innesto di un biomateriale anziché connettivo autologo ha semplificato la procedura e azzerato la morbidità. Per questa ragione si ritiene che la conoscenza dei migliori, nuovi e innovativi biomateriali rappresenti la strada da seguire per rendere in futuro semplici procedure altresì complesse.

Bibliografia disponibile presso l'editore.

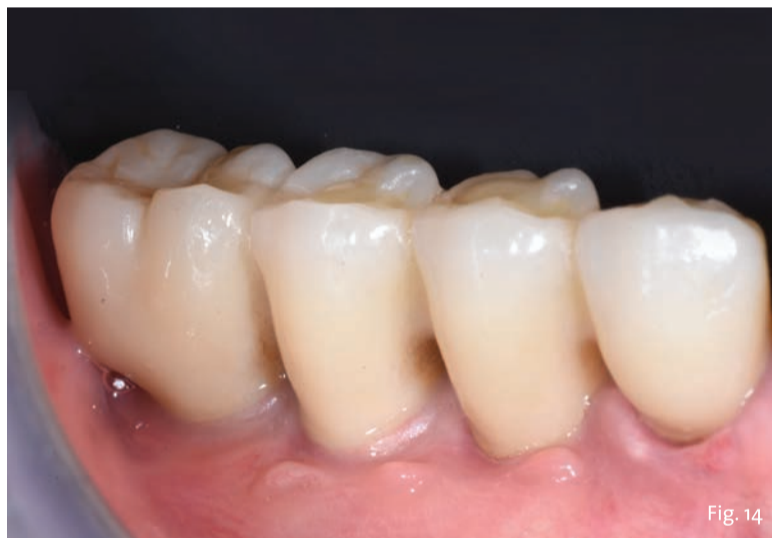

Fig. 14 - Le corone definitive in posizione.

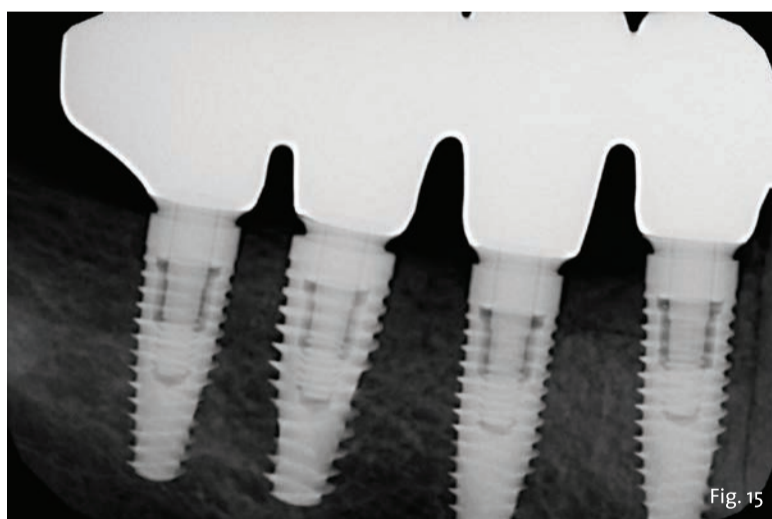


Fig. 15 - RX rilevata a 6 mesi.

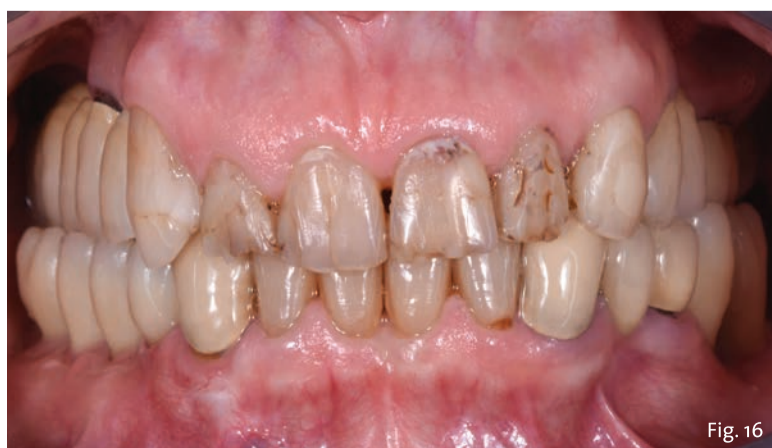

Fig. 16 - Follow up a 12 mesi.

## Video-corso

# LAMINA F.I.R.S.T.

---

**Roberto ROSSI**

**Vincenzo FOTI**

9  
ECM

ATTESTAZIONE

Al superamento del test finale, una procedura guidata ti consentirà di conseguire l'attestato ECM e di scaricarlo direttamente online.

Provider Seligo

ACCREDITAMENTO ECM

dal 12 aprile 2021  
al 31 dicembre 2021

COSTO: 305 euro

iva compresa

PER MAGGIORI INFORMAZIONI - Tueor Servizi Srl - Tel. 0113110675 - info@tueorservizi.it



**ORISLINE**

# Nuovo MDR 2017/745 dal 26 maggio: tutti pronti?

Dal 26 maggio 2021 diventa applicativo in Italia il nuovo MDR 2017/745, il Regolamento europeo sui dispositivi medici che, dopo oltre 20 anni, abroga la Dir 93/42.

Il nuovo Regolamento ha come obiettivo quello, che era già delle precedenti normative, di garantire la sicurezza dell'utente finale, il paziente. Per raggiungere questo

scopo è necessario che il dispositivo sia fabbricato con la massima qualità possibile, seguendo tutti i processi di produzione e controlli post produzione necessari e debita-

mente documentati. Non è quindi uno stravolgimento rispetto al passato, ma certamente esistono alcuni oneri aggiuntivi a carico degli odontotecnici.



Il gruppo OrisLine, che da oltre 20 anni sviluppa e distribuisce il software per la gestione del laboratorio più utilizzato in Italia OrisLab, ha da poco lanciato sul mercato una nuovissima versione: OrisLab Q.

OrisLab Q è pensato proprio per aiutare l'odontotecnico a gestire il nuovo MDR 2017/745 nel modo più semplice e veloce possibile.

Le novità e gli adempimenti principali per gli odontotecnici italiani sono: la definizione del responsabile, incaricato a vigilare sul rispetto della normativa; la nuova dichiarazione di conformità e di non conformità e la documentazione per la rimessa a nuovo o il ricondizionamento dei dispositivi. Particolare attenzione merita l'introduzione del nuovo PSUR (Periodic Safety Update Report), un documento di sintesi che riporta i risultati delle analisi dei dati raccolti nell'ambito della sorveglianza post-vendita.

OrisLab Q introduce alcune funzioni avanzate che miglioreranno l'efficienza del laboratorio in termini di risparmio di tempi e snellimento di alcuni processi.

Tutti i documenti si possono esportare in pdf e inviare tramite email e pec allo studio. Le fatture elettroniche e il fascicolo tecnico dei lavori si possono dematerializzare con il servizio Mydoc per eliminare il cartaceo con tutti i costi di gestione annessi. Inoltre OrisLab Q, con Mydoc, offre una soluzione ottimale alla richiesta del nuovo regolamento europeo di conservare per almeno 10 anni i documenti relativi ai dispositivi medici realizzati, anche in caso di cessata attività.

La nuova Agenda, giornaliera, settimanale e mensile, permette di gestire gli impegni di tutti gli operatori che lavorano in laboratorio e organizzare in modo più efficiente i lavori e le consegne allo studio.

La nuova funzione di importazione immagini 3D consente di esportare file da sistemi CAD/CAM in formato stl e importarli direttamente nella scheda lavoro interfacciandosi direttamente con il proprio software CAD/CAM.

In OrisLab Q sono inclusi protocolli di produzione di protesi fissa, mobile, scheletrica e ortodonzia, aggiornati con le ultime tecnologie disponibili.

Il nuovo design ergonomico, icone grandi e intuitive, migliorano l'esperienza di usabilità e permettono di muoversi all'interno del programma in modo più veloce.

OrisLab Q è attivabile in 3 diversi piani a seconda delle funzionalità che interessano di più.

Scegli OrisLab Q per gestire il nuovo MDR 2017/745: è SEMPLICE e VELOCE!

Tuo a partire da  
**22,00€**  
al mese

Contattaci:  
[info@orisline.com](mailto:info@orisline.com)  
Tel 02.27409521  
[www.orisline.com](http://www.orisline.com)



**NEW**  
- MOTORE POTENTE  
- DATABASE SICURO  
- DESIGN MODERNO

## MDR 2017/745

OrisLab Q ti aiuta a gestire i nuovi adempimenti del MDR 2017/745, in vigore dal 26 maggio.

- Responsabile della Normativa
- Nuova Dichiarazione di Conformità
- PSUR
- Nuovi Protocolli 3D
- .. e molto altro.

## PDF tramite PEC

Con OrisLab Q invii al dentista i documenti in pdf tramite pec. Elimini l'archivio cartaceo con il servizio di dematerializzazione e conservazione sostitutiva. Conservi tutte le fatture elettroniche attive e passive.

## Immagini STL

Importa direttamente nella scheda lavori, l'immagine 3D STL dal sistema cad cam per una gestione completa del lavoro. Utilizza la nuova Agenda, giornaliera, settimanale e mensile per organizzare gli impegni di tutti i tecnici.

Condizioni generali: Il prezzo si intende iva esclusa.  
il prezzo esposto si riferisce al piano Qr. L'attivazione è scontata del 50% fino al 31 maggio 2021.

Orisline  
[info@orisline.com](mailto:info@orisline.com)  
[www.orisline.com](http://www.orisline.com)  
tel. 02/27409521

GEISTLICH BIOMATERIALS

# “Salviamo il palato” - Riduci al minimo il tempo alla poltrona e la morbilità del tuo paziente con le matrici Geistlich

Il percorso pionieristico di Geistlich Biomaterials, da sviluppatore di biomateriali a leader di mercato, è stato costruito saldamente sulla scienza. Gli oltre 165 anni di esperienza nella lavorazione del collagene hanno alimentato il progresso nella rigenerazione dell'estetica rosa, portando allo sviluppo di una serie di matrici per il trattamento rigenerativo dei tessuti molli, sia in situazioni di guarigione aperta che sommersa.

Ciò che ne consegue è una vera e propria evoluzione nella cura: grazie a Geistlich Mucograft e Geistlich Fibro-Gide il professionista ha la possibilità di rigenerare i tessuti molli evitando il prelievo di tessuto connettivo o epitelio connettivale. Le matrici Geistlich possono essere infatti un'alternativa predicibile all'innesto di tessuto connettivo autologo e di innesto gengivale libero.

Il nuovo approccio “Salviamo il palato” ha un impatto positivo sulla soddisfazione del paziente, e al contempo permette al clinico di ottenere i risultati estetici e funzionali desiderati, riducendo il tempo alla poltrona e la possibilità di complicanze dovute al prelievo di innesto autologo.

Oggi le matrici in collagene Geistlich Biomaterials, sviluppate in stretta collaborazione con i migliori professionisti al mondo nel campo della rigenerazione orale, permettono di ottenere numerosi vantaggi come ridurre la morbilità del paziente e il tempo operatorio associati al prelievo di innesti autologhi e ottenere risultati funzionali ed estetici ottimali avendo sempre una disponibilità illimitata e una qualità costante di prodotto.

Nello specifico:

- Geistlich Mucograft è la matrice in collagene alternativa all'innesto epitelio connettivale autologo, ideale per il guadagno di tessuto cheratinizzato e nei difetti di recessione.
- Geistlich Fibro-Gide è la matrice in collagene volumetricamente stabile alternativa all'innesto di tessuto connettivo autologo indicata nell'aumento dei tessuti molli e nei difetti di recessione.

Prenditi cura del tuo paziente in modo efficace e minimamente invasivo e riduci al minimo la possibilità di complicanze grazie alla sicurezza dei nostri biomateriali.

#salviamoilpalato

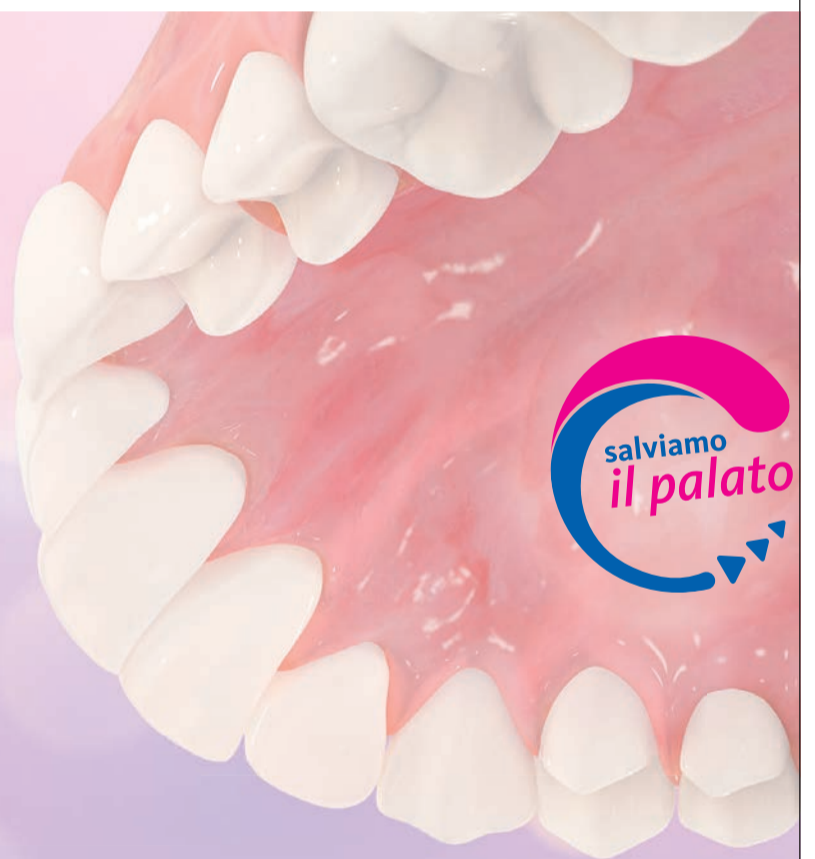LEADING REGENERATION

Geistlich  
Biomaterials

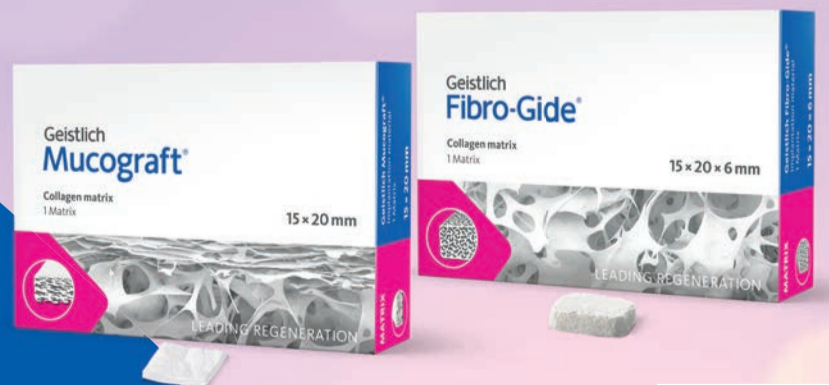## Puoi ottenere un risultato clinico ottimale e un paziente soddisfatto?

### Exactly.

Le matrici in collagene Geistlich Mucograft® e Geistlich Fibro-Gide® offrono un'evoluzione nella cura del paziente: quando possibile il nuovo approccio “Salviamo il palato” nelle procedure di rigenerazione dei tessuti molli può avere un impatto positivo sulla soddisfazione del paziente, con tempi di trattamento più rapidi e minor morbilità rispetto al prelievo di innesti autologhi.



Non tutti i biomateriali sono uguali, scegli l'originale.



### “Salviamo il palato” Le nostre soluzioni per i tessuti molli

Geistlich Mucograft®  
Geistlich Mucograft® Seal  
Geistlich Fibro-Gide®

swiss made



Approfondimenti e casi clinici su  
[www.geistlich.it](http://www.geistlich.it)



# Flusso digitale CAD/CAM in implantologia a carico immediato 3.0

Massimo Cianci\*, Tommaso Cianci\*\*, Riccardo Maggi\*\*\*, Ines Cianci°

\*Medico Chirurgo Odontoiatra IITS Sondrio

\*\*Universidad Europea de Madrid

\*\*\* Odontotecnico

°Cad/Cam Tech

## Introduzione

La tecnologia CAD/CAM, che si avvale dell'utilizzo di scanner 3D intra-orali che consentono di rilevare direttamente le impronte tridimensionali delle arcate dentarie, rappresenta attualmente un valido supporto per il clinico e il suo impiego sta diventando indispensabile dal momento che permette di ottenere manufatti individualizzati di massima precisione con eccellenti risultati biologici ed estetici.

Le possibilità di applicazione e i margini di sviluppo nelle diverse branche dell'odontoiatria sono molteplici, dalla ortodonzia alla protesi, alla gnatologia. Grande importanza sta rivestendo il ruolo dell'impron-

ta digitale anche in implantologia: scopo di questa pubblicazione è dimostrare come la sua applicazione nel carico immediato con un flusso di lavoro realmente "Full Digital", e cioè presa dell'impronta diretta su impianti (scanner 3D) con successiva fase CAD con cui l'odontotecnico progetta la protesi seguita dalla fase CAM nella quale una macchina produce il manufatto da inserire poche ore dopo la chirurgia, rappresenta un processo affidabile e altamente predicibile. Flusso digitale equivale a riduzione dei tempi di lavoro non solo per l'odontoiatra ma anche per l'odontotecnico con elevato gradimento da parte del paziente rispetto alla tradizionale impronta analogica<sup>1</sup>.

## Materiali e metodi

Il paziente, un uomo di 42 anni in buona salute generale e non fumatore, si presentava alla nostra osservazione presso IITS (International Implant Training School) nel febbraio 2020 lamentando difficoltà a masticare e grande mobilità in corrispondenza dei quattro incisivi inferiori (Fig. 1): l'esame TAC 3D Cone Beam evidenziava un grave riassorbimento osseo a pieno spessore da 3.2 a 4.2 con una perdita verticale di circa 14,3 mm (Fig. 2).

Si decideva pertanto di procedere, una volta eseguiti tutti i trattamenti di igiene e profilassi, alla avulsione dei quattro incisivi inferiori con asportazione di ampio tes-

suto granulomatoso e contestuale posizionamento di un ponte provvisorio cementato tipo Maryland: un mese dopo abbiamo eseguito la rigenerazione guidata (GBR orizzontale e verticale) con innesto di materiale alloplastico di origine bovina in formato granulare (0,25-1 mm) misto a PRGF (Plasma Rich in Growth Factors), inserendo una membrana pericardica riassorbibile adeguatamente scolpita "a sella" sulla zona edentula rigenerata, riposizionando infine il lembo mucoperiosteale a ripristino della corretta anatomia del mascellare: un'ampia letteratura ha dimostrato come il plasma ricco in fattori di crescita sotto forma di concentrati piastrinici (membrane, gel e liquido) stimola e accelera la rigenerazione ossea ottenendo tempi di rigenerazione più brevi favorendo anche una guarigione più rapida dei tessuti molli<sup>2,3</sup> (Fig. 3).

Sei mesi dopo la GBR il controllo tomografico confermava il successo della rigenerazione (Fig. 4) per cui sono stati inseriti 3 impianti narrow Piattaforma 3.0 INTERNA BTI diametro 3.0 mm equamente distanziati tra i due canini: la connessione interna esalobulata (Fig. 5) permette il carico immediato anche con impianti di diametro così ridotto evitando i punti di affaticamento con una buona distribuzione dei carichi assiali, laterali e di torsione<sup>4</sup>; la superficie implantare UnicCa, ottenuta attraverso una modifica con ioni

di calcio e tipica di tutti gli impianti BTI, è una superficie elettropositiva, pulita e super-idrofilica, stimola l'attività osteogenica e promuove la stabilità ossea peri-implantare minimizzando l'aderenza batterica e favorendo la conservazione dei tessuti marginali<sup>5,7</sup> (Fig. 6).

Il protocollo di fresatura biologica BTI a basso numero di giri (50-80 RPM) infine permette di eseguire una chirurgia in condizioni di maggiore sicurezza ambientale per gli operatori in assenza di nebulizzazione senza rischi di surriscaldamento osseo e il particolare design elicoidale, fortemente ritentivo per le particelle ossee che vengono tagliate, consente di ottenere grandi quantità di osso autologo in granuli dalla zona di fresatura (Fig. 7). L'impronta digitale è stata rilevata a fine chirurgia con uno scanner ottico 3Shape Trios (Fig. 8) e contestualmente inviata al laboratorio odontotecnico per la progettazione di una protesi provvisoria di 4 elementi avvitata su impianti utilizzando il programma software 3Shape Dental System (Figg. 9, 10): la protesi provvisoria in PMMA è stata prodotta mediante una stampante dentale 3D ASIGA MAX UV.

## Protocollo chirurgico

Sollevato un lembo a spessore totale vestibolo-linguale con incisione creatale sono state utilizzate frese di diametro progressivo a basso numero di giri con protocollo di fresatura biologica senza irrigazione esterna a eccezione della prima lanceolata: 1.8 e 1.8/2.5 mm di diametro (75 RPM) al fine di ottenere la stabilità primaria necessaria a eseguire il carico immediato. Tre impianti narrow 3.0 x 13 mm INTERNA sono stati inseriti equidistanti con un torque di 50 Ncm con posizionamento della piattaforma protesica, come da protocollo Dr. E. Anitua, a livello iuxtacrestale (Fig. 5).

## Protocollo protesico

Conclusa la chirurgia sono stati avvitati 3 abutment Transepiteliali MULTI-IM di 1,0 mm di spalla con piattaforma protesica allargata di 4,1 mm (torque 35 Ncm) il cui scopo è quello di garantire una chiusura completamente ermetica e biologica tra impianto e elemento protesico (Bioblock Concept sviluppato da BTI Biotechnology Institute)<sup>8,9</sup> (Fig. 11).

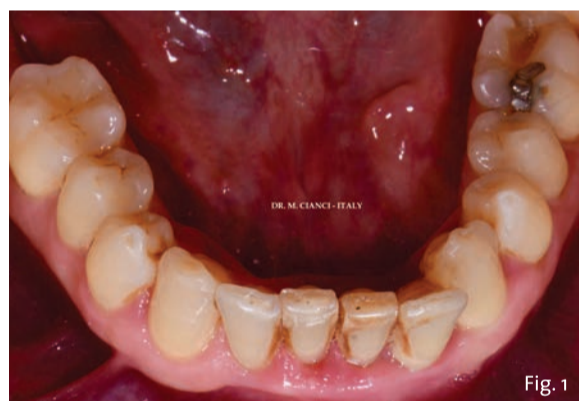
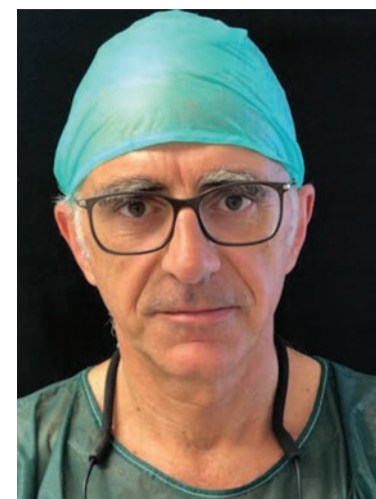
Fig. 1 - Incisivi inferiori in visione occlusale.

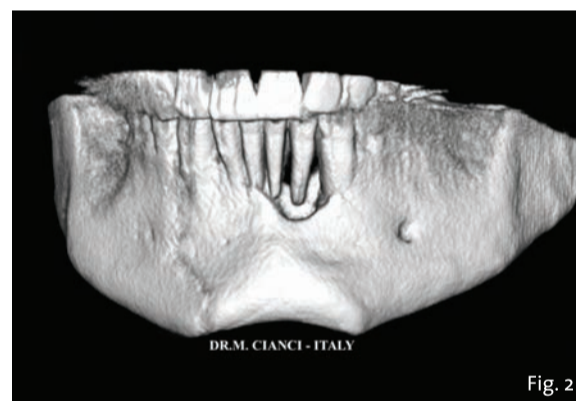

Fig. 2 - Immagine 3D della mandibola.

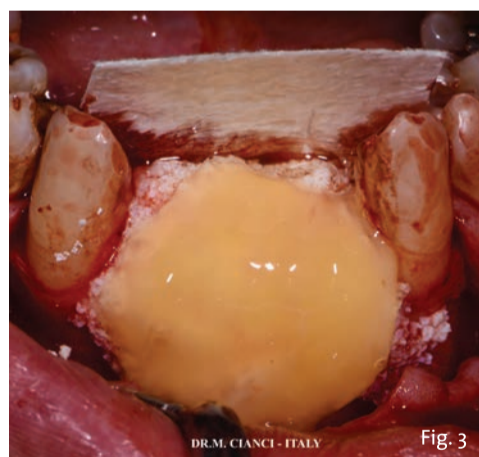

Fig. 3 - GBR orizzontale e verticale con materiale alloplastico e PRGF.

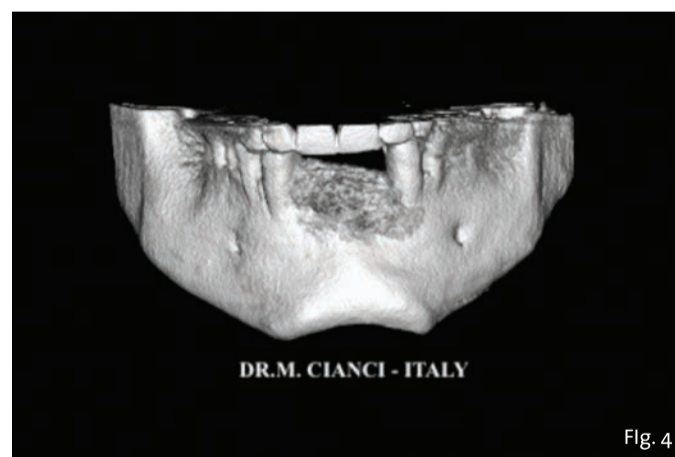


Fig. 4 - Immagine 3D della mandibola post-GBR.

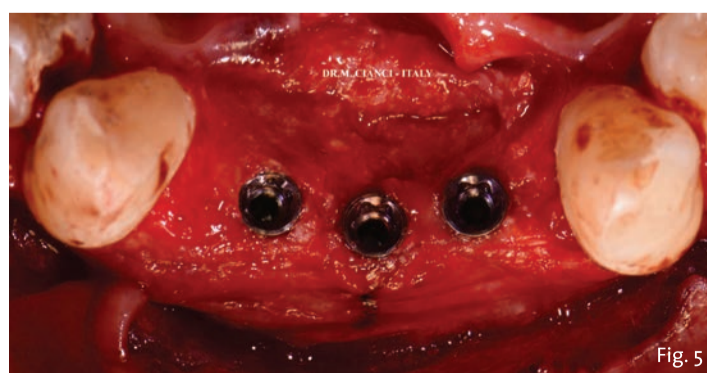


Fig. 5 - Impianti BTI Narrow 3.0 a connessione interna esalobulata.

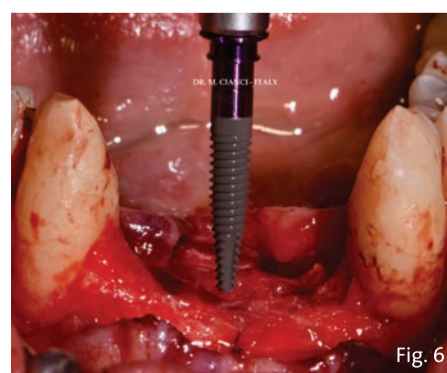


Fig. 6 - Superficie UnicCa BTI.

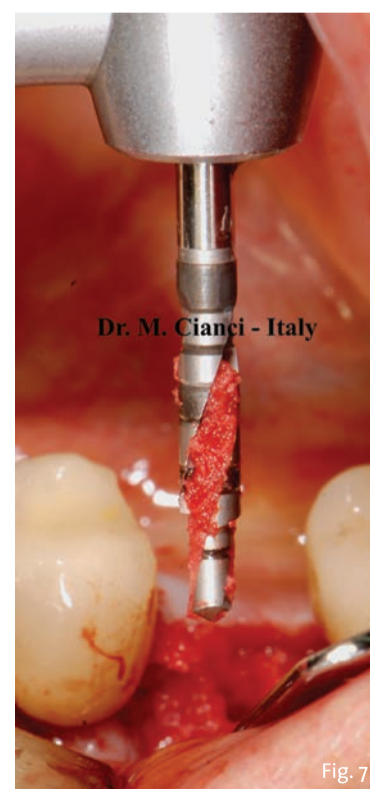

Fig. 7 - Osso granulare autologo recuperato dalla Bio-Fresatura della mandibola.



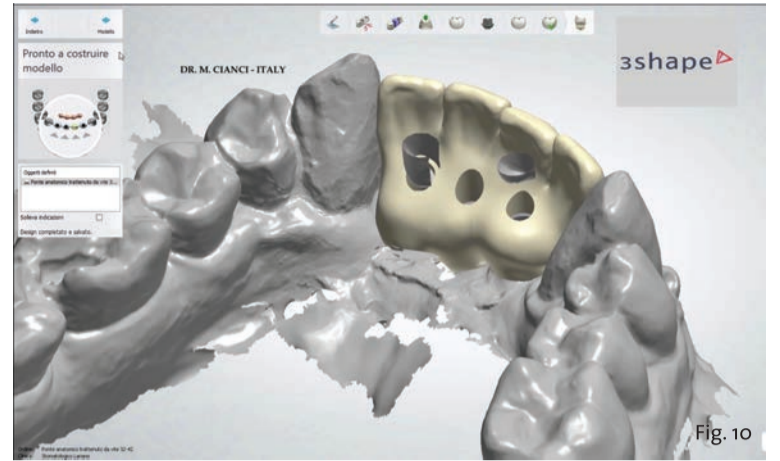
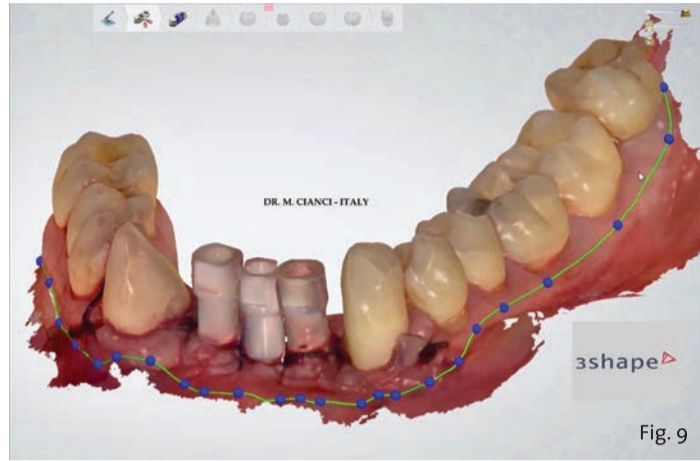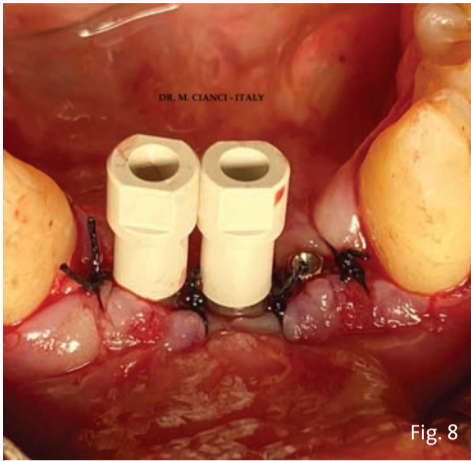


Fig. 8 - Scan body per impronta ottica.

Fig. 9 - Fase CAD 3Shape Dental System (scan body).

Fig. 10 - Fase CAD 3Shape Dental System (provvisori).

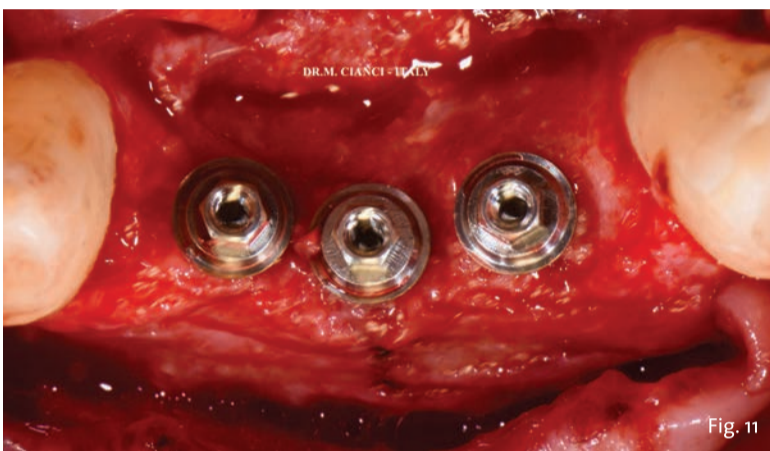

Fig. 11 - Abutments Transepteliali MULTI-IM (visione oclusale).

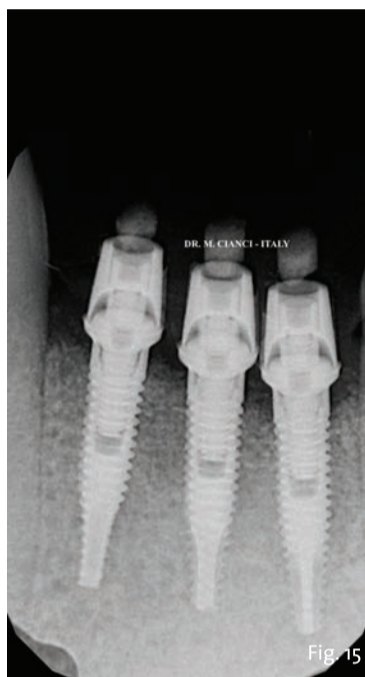

Fig. 15 - RX a 4 mesi dalla chirurgia.

**Impronta digitale e flusso CAD/CAM**

Completata la sutura, avvitati 3 Scan Body sui Multi-Im in pochi minuti abbiamo eseguito la scansione digitale intra-orale 3Shape inviandola con un clic al laboratorio odontotecnico il quale ha elaborato, progettato e stampato in 3D la protesi provvisoria in PMMA avvitata con interfaccia estetica su impianti (Fig. 12) da consegnare al paziente tre ore dopo la chirurgia (Fig. 13).

**Follow up**

Dopo l'intervento è stata eseguita una ortopantomografia (OPT) di controllo (Fig. 14) e dimesso il paziente con un protocollo farmacologico di 2 grammi di Amoxicillina più Acido Clavulanico per 6 giorni e un mantenimento igienico con clorexidina 0.2% per 10 giorni.

Il controllo radiografico endorale a 4 mesi dalla chirurgia rivela un perfetto mantenimento dei livelli di osso perimplantare (Fig. 15). Avvenuta la completa osteo-integrazione degli impianti il flusso digitale sarà ultimato con una protesi in zirconio con interfaccia estetica avvitata su impianti.

**Conclusioni**

Possiamo affermare che l'utilizzo di un flusso digitale completo nell'implantologia a carico immediato, dall'impronta alla progettazione e produzione CAD/CAM, associati all'utilizzo di superfici implantari e componentistica protesica d'avanguardia rende i flussi di lavoro molto più semplici, biologici, efficaci e soprattutto predicibili con piena soddisfazione da parte dei pazienti.

*Bibliografia disponibile presso l'editore.*

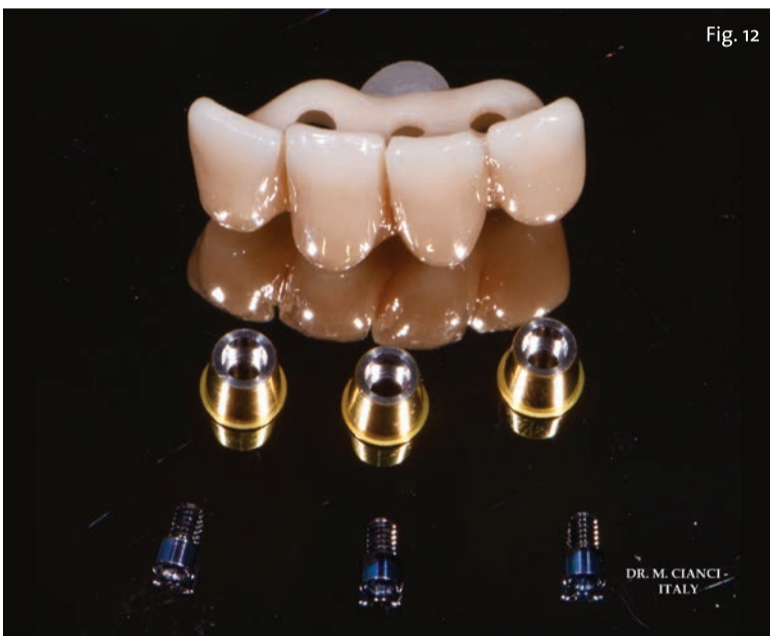

Fig. 12 - Protesi provvisoria 3D in PMMA avvitata.

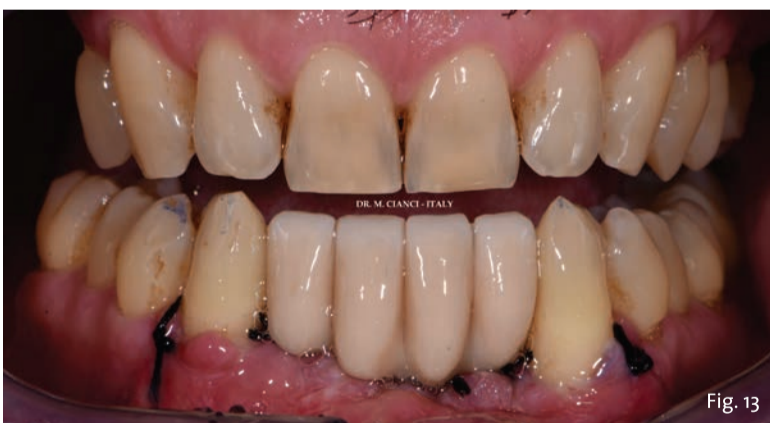

Fig. 13 - Ponte provvisorio avvitato per il carico immediato.

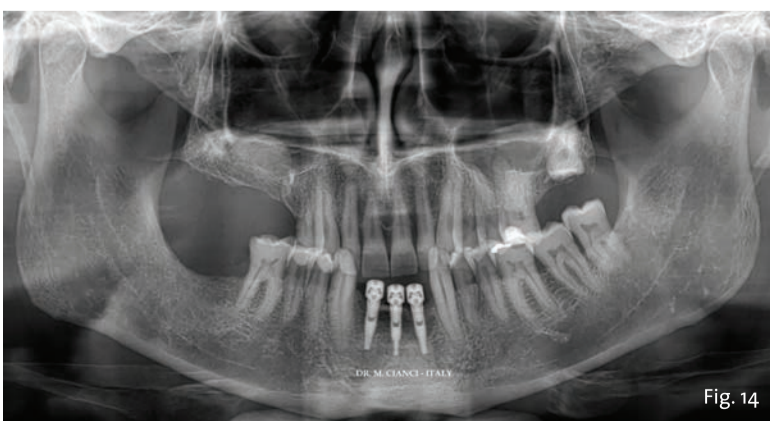


Fig. 14 - Ortopantomografia post-chirurgica.

Made in Sweden

## La pulizia interprossimale di qualità si fa anche sostenibile con TePe

Per sostenerti ogni giorno, TePe mette a disposizione un'ampia gamma di prodotti per la pulizia interprossimale offrendo una soluzione a tutti i tuoi pazienti. Dai loro la possibilità di pulire ciascun lato del dente con strumenti di qualità, sviluppati insieme ad esperti del settore dentale e semplici da utilizzare, anche per chi non è mai stato abituato a farlo. TePe continua il suo percorso nel raggiungere la carbon neutrality per tutti i prodotti e packaging entro il 2022. Adesso anche gli scovolini Originali TePe diventano sostenibili: qualità di sempre, 80% di CO<sub>2</sub> in meno.

[www.tepe.com](http://www.tepe.com)

AD435BT



**CURASEPT SPA****L'alleanza terapeutica con il paziente:  
un nuovo modello di mantenimento implantare**

La prevenzione e il trattamento delle patologie infiammatorie che colpiscono gli impianti dentali, come mucositi e perimplantiti, rappresentano a oggi una delle sfide più importanti nella pratica quotidiana di dentisti e igienisti. Sebbene i dati epidemiologici siano a volte discordanti, oggi sappiamo che la mucosite e la perimplantite possono interessare più del 50% della popolazione trattata con impianti. Entrambe le pato-

logie sono fortemente correlate alla proliferazione di batteri presenti nel biofilm della placca dentale, abile ad aderire agli impianti dentali e alle riabilitazioni da essi supportate. Ormai da diverso tempo si è compreso comunque che il mantenimento dell'equilibrio tra microbiota e ospite rappresenta uno degli strumenti più efficaci e moderni a livello di prevenzione delle patologie orali nel paziente sano, ma contribuisce anche

al mantenimento della salute nei pazienti già trattati con implantologia orale o per pregresse patologie come la parodontite. L'azione selettiva su alcuni microrganismi, come i Gram - anaerobi, è inoltre ritenuta oggi uno degli strumenti più efficaci per il mantenimento dell'eubiosi.

> pagina 15

**NEOSS****Eccellente stabilità primaria con solo 1 o 2  
frese, uguale o migliore dei leader premium  
del mercato, con i nuovi impianti Neoss  
ProActive Edge**

Neoss ProActive Edge è un impianto unico nel suo genere - una straordinaria evoluzione che si aggiunge alla linea implantare Neoss, offrendo un'eccezionale stabilità primaria anche in osso morbido o compromesso.

**Cosa dicono i dati?**

I dati di un recente studio EAO dimostrano che gli impianti Neoss ProActive Edge raggiungono una stabilità implantare uguale o migliore rispetto agli impianti delle più note case implantari. Inoltre, Neoss ProActive Edge è stato l'unico impianto che ha mantenuto un'eccezionale stabilità implantare in tutte le situazioni, anche con osteotomie sovrappreparate, rendendone altamente predicibile il suo utilizzo.<sup>1</sup>

**Come**

Un rivoluzionario protocollo di fresatura in 1 o 2 fasi prepara il sito con una rimozione minima dell'osso, dandovi un feedback immediato durante il posizionamento. Le frese sono direttamente abbinate all'impianto e al design della filettatura, rendendo il posizio-

namento più veloce, più semplice e riducendo il tempo di seduta per voi e i vostri pazienti.

**Cosa dicono i clinici?**

«Le cose che apprezzo di più dell'impianto Neoss ProActive Edge sono la stabilità primaria e la possibilità di usare poche frese. La stabilità primaria lo rende fantastico anche per i miei casi di arcate complete, è davvero il mio impianto di riferimento per questo» - Dr. John Hodges, USA. «Neoss Edge è un impianto eccezionale in osso morbido o in siti post-estrattivi. Posizionamento preciso con elevata stabilità primaria» - Dr. Scott Davis, Australia.

**Perché**

La predicibilità dell'impianto Neoss ProActive Edge è stata ulteriormente confermata in uno studio clinico. Tutti gli impianti hanno raggiunto un'elevata stabilità primaria, consentendo un carico immediato o precoce a supporto di corone singole, ponti parziali e restauri dell'intera arcata. Tutti gli impianti sono rimasti in funzione durante l'intero periodo

di osservazione di un anno con un rimodellamento osseo minimo (-0,5 mm)<sup>2</sup>.

**E non è tutto!**

Come tutti gli impianti Neoss, Neoss ProActive Edge ha la superficie super idrofila ProActive, clinicamente testata, e la connessione NeoLoc, altamente affidabile. Un'unica piattaforma protesica su 3 linee implantari con un solo cacciavite! Questa è Intelligent Simplicity!

Per saperne di più sull'impianto Neoss ProActive Edge visita [www.neoss.com/edge](http://www.neoss.com/edge) o invia un'e-mail a [neossitalia@neoss.com](mailto:neossitalia@neoss.com).

**referenze**

1. Turra M, Petersson A, and Sennerby L. Primary stability of three different aggressively threaded and tapered implants in low-density polyurethane. COIR. 2020; 31(S20): 60;
2. Turra M, Andersson P, Verrocchi D, Sennerby L. A retrospective case series report on a novel aggressively threaded and tapered implant. COIR. 2020; 31(S20): 257.

**BIOMAX SPA****Pilastro di guarigione ENCODE e  
componenti digitali GENTEK Biomet 3i**

Il pilastro di guarigione ENCODE è una componente che possiede caratteristiche uniche che semplificano di molto la vita del clinico durante la presa dell'impronta.

Il pilastro ENCODE riunisce infatti la funzione di tre componenti in una sola, che diventa contemporaneamente pilastro di guarigione, coping da impronta e scanbody (nel caso si lavori con procedure digitali).

Una volta che è stato posiziona-

to il pilastro di guarigione ENCODE sarà sufficiente rilevarne l'impronta sia in modalità analogica che digitale per acquisire le informazioni che sono inserite nelle apposite sfaccettature sulla testa del pilastro.

Oltre al grande vantaggio di semplificazione delle procedure c'è anche un grande vantaggio clinico. Riducendo le manovre a livello dell'impianto saremo più rispettosi dei tessuti che risulteranno decisa-

mente più stabili di quelli stressati da numerose manipolazioni.

Una volta acquisita l'impronta, grazie a un semplice software di decodifica gratuito, è possibile fare il matching con uno degli scanbody della libreria delle componenti digitali GENTEK e inserire nel software di modellazione (funziona con i più diffusi Exocad, 3shape e Dental Wings) una delle componenti su cui costruire la corona e procedere con

il lavoro protesico. Sono disponibili pilastri prefresati e basi da incollaggio per tutti i diametri e le tipologie delle sistematiche implantari Biomet 3i.

Tutte le componenti GENTEK dispongono di connessioni originali e di vite con tecnologia GoldTite, che previene sistematicamente gli svitamenti protesici. Per semplificare le operazioni di incollaggio tra base e corona è compresa nella confezione



ne un'apposita vite che permette di mantenere libero il canale di accesso dai residui del materiale.

BIOMAX SPA  
T. 0444 913410  
E. [info@biomax.it](mailto:info@biomax.it)  
[www.biomax.it](http://www.biomax.it)



< pagina 14

Mantenere l'equilibrio del microbiota richiede tuttavia l'impostazione di un buon piano di mantenimento periodico da parte del professionista, ma soprattutto la partecipazione consapevole e responsabile del paziente. Quest'ultimo è spesso propenso a ricorrere a terapie implantari per risolvere le proprie problematiche, interessato a comprendere quanto possa durare la riabilitazione e quale tipo di "garanzia" possa dargli il professionista a fronte della spesa, a volte ingente, per affrontare le cure. L'impostazione del periodo di richiamo in maniera standardizzata tuttavia non può e non deve rappresentare l'unica arma in mano al professionista e al paziente. È infatti necessario creare un'alleanza consapevole col paziente, che è tenuto a essere parte del piano di mantenimento, al rispetto dei periodi di richiami, delle direttive ricevute e delle manovre di igiene orale personalizzate. Dall'altro lato, il professionista deve identificare le procedure più attuali e moderne per controllare i fattori di rischio e mantenere l'equilibrio fra paziente e il proprio microbiota, anche quando viene introdotta una riabilitazione artificiale.

Curasept Prevent (<https://bit.ly/3tmdNCD>) rappresenta un'innovativa linea di prodotti a uso quotidiano, per un utilizzo prolungato grazie alla sua composizione che non agisce distruggendo il microbiota, bensì preservandone la sua azione benefica e contribuendo a mantenere lo stato di equilibrio della bocca, impedendo così la proliferazione incontrollata delle specie patogene e tenendo sotto controllo il biofilm su denti naturali, gengive, impianti e riabilitazioni protesiche. La sua azione è particolarmente vantaggiosa quando sussistono condizioni di rischio che possono facilitare l'insorgenza delle patologie, come fumo, bocca secca, diabete, chemioterapia e radioterapia, soprattutto in pazienti già trattati per problematiche gengivali. L'esclusiva formulazione di Curasept Prevent Dentifricio, gel e collutorio migliora il trofismo del tessuto gengivale e di mucose indebolite.

L'Ozono, potente ossidante, è in grado di interagire sia come modulatore metabolico e immunitario, sia come agente antimicrobico. Le proprietà antimicrobiche si manifestano nei confronti di batteri gram+ e gram-, virus, funghi e protozoi. L'ozono ha la capacità di inibire selettivamente lo sviluppo dei più importanti batteri anaerobi, responsabili sia delle peri-implantiti sia di parodontiti.

Il Colostro, che sostiene, invece, le difese e rinforza gengive e mucosa orale.

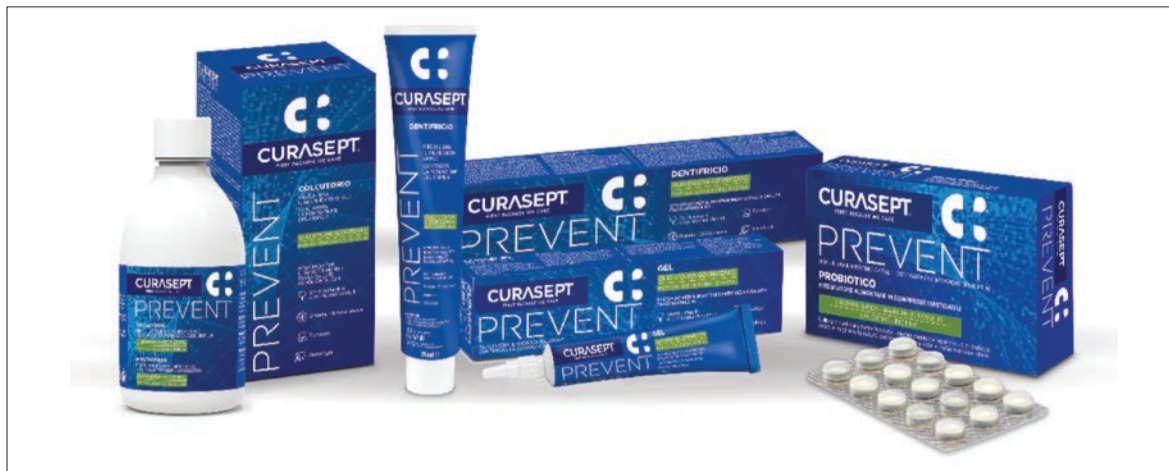Il PVP/VA crea un film protettivo che ostacola l'adesione e la proliferazione di placca batterica.

L'Olio di Melaleuca ha proprietà antisettiche, antiossidanti e antinfiammatorie.

La Stevia, infine, ad azione anticari, molto utilizzata per ostacolare la formazione della placca batterica.

L'azione combinata con Curasept Prevent Probiotico sviluppa un microambiente favorevole al riequilibrio del microbiota orale. Curasept Prevent non contiene alcol e fa del rispetto della mucosa il proprio punto di forza: la sua efficacia è "di mantenimento".

Curasept SpA



SLOGAN.it



**CURASEPT**  
PREVENT

# PROTEGGE E PREVIENE

## Perché la salute dell'impianto va difesa ogni giorno.



La linea specifica per il mantenimento di impianti dentali e il controllo di situazioni a rischio.

-  Impianti dentali
-  Denti naturali trattati per parodontite
-  Diabete  
Bocca secca
-  Fumatori
-  Ridotte difese immunitarie

OLIO D'OLIVA OZONIZZATO, PVP/VA, COLOSTRO E STEVIA

B. LACTIS HN019 - MARXIANUS FRAGILIS - COLOSTRO - BIOTINA

Curasept Prevent è la linea innovativa di prodotti a uso quotidiano studiati per mantenere equilibrato il microbiota orale.

È ideale nei protocolli di prevenzione di mucositi e perimplantiti, in presenza di impianti dentali, e nella prevenzione di gengiviti in pazienti parodontopatici con denti naturali e quando sussistono condizioni di rischio che possono facilitare l'insorgenza di patologie della bocca.



[www.curaseptspa.it](http://www.curaseptspa.it)