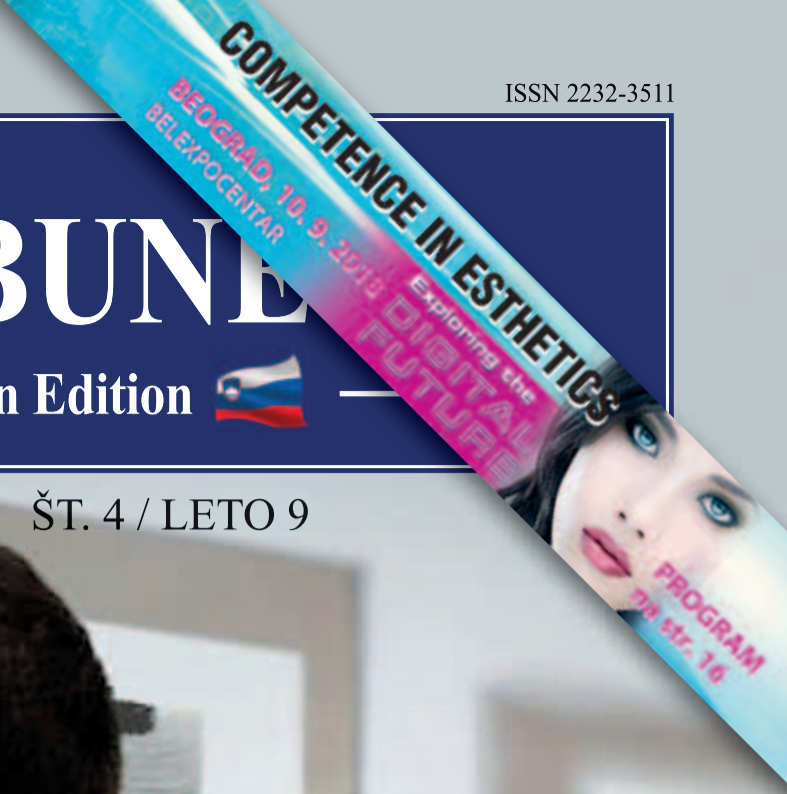

# DENTAL TRIBUNE

The World's Dental Newspaper • Slovenian Edition



SLOVENIJA

SEPTEMBER 2018

ŠT. 4 / LETO 9

## Slovenski Dentalni Hollywood

stran 17

Prve izobraževalne zobozdravstvene oddaje so že na ogled



Ne le pacient, skoraj že prijatelj:

# Skupaj do uspeha!

# Vbrizgavanje s kompozitom za doseganje predvidljivega estetskega rezultata

Klinično po korakih z G-aenial Universal Injectable® in EXACLEAR prozornim silikonom

Z uporabo brizgalne tehnike se kompozitne restavracije ustvarjajo z vbrizganjem kompozita v silikonski ključ, ki je neposredno nameščen v usta pacienta. Glavna prednost te tehnike je, da se lahko restavracije najprej oblikujejo iz voska na mavčnem modelu, nato pa se kopirajo in podrobno prenesejo na zobe. Za kompleksne morfologije, zahtevne estetske

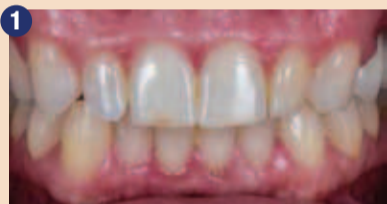primere ali primere, ki zahtevajo ponovno vzpostavitev okluzalne vertikalne razsežnosti, je mogoče doseči predvidljiv rezultat in čas obiskov zmanjšati s tem sorazmerno preprostim postopkom. Prilagoditve se lahko opravijo tudi po potrebi. Ker tovrstno restavrativno zdravljenje običajno obsega obsežne površine, mora biti uporabljen kompozit močan

in dovolj odporen na obrabo in prav tako nuditi želene optične lastnosti. G-aenial Universal Injectable je idealen izdelek za to indikacijo zaradi svoje odlične tiksotropnosti in odličnih mehanskih in estetskih lastnosti. 34-letna nosečnica je prišla v zobozdravniško ordinacijo z zahtevo po izboljšanju estetskega videza svojega nasmeha. Njena

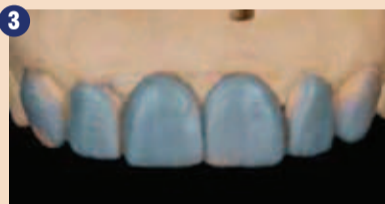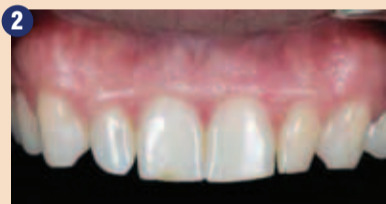glavna pritožba se je nanašala na obliko stranskih sekalcev (sliki 1-2). V preteklosti je imela obsežne amalgamske restavracije, kasneje pa beljenje in endodontsko zdravljenje ter izdelana dva venirja na zelo neobčutljivih zobeh 14 in 15. Po razlagi različnih možnosti se je odločila za zdravljenje z neposrednim pristopom zaradi finančnih razlogov in želje

po minimalno invazivni naravi postopka.

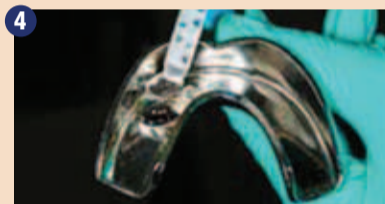Vosek je bil izdelan v želeni morfologiji zob, ki je bila določena po posvetu s pacientko (slika 3). Nato je bila neperforirana kovinska žlica napolnjena s prozornim vinil polisiloksanom (EXACLEAR, GC) in postavljena na mavčni model z voskom (sliki 4-5). Žlica je namenjena iz-



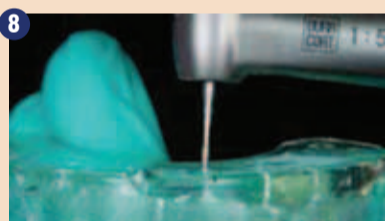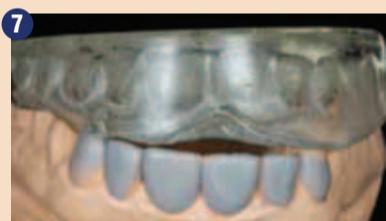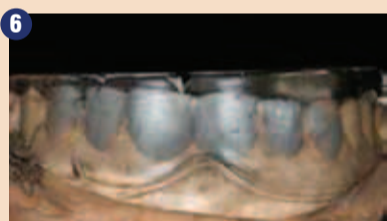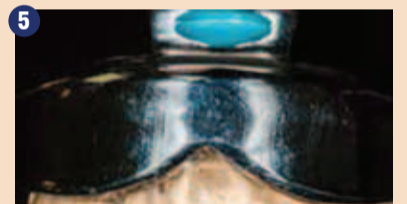Sliki 1-2: Začetno stanje.



Vosek je bil narejen po posvetu s pacientko.



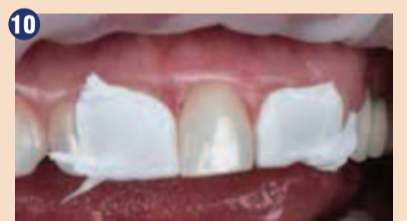Slike 4-7: Kovinska odtisna žlica je bila napolnjena s prozornim vinil polisiloksanom (EXACLEAR, GC) in uporabljena za kopiranje mavčnega modela z voskom.



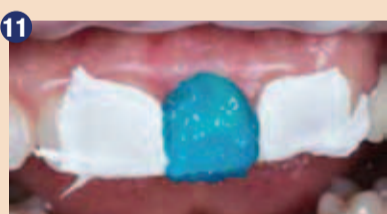Za vrtanje luknjic s pomočjo silikonskega ključa, ki se konča sredi incizalnega roba, je bila uporabljena igla.



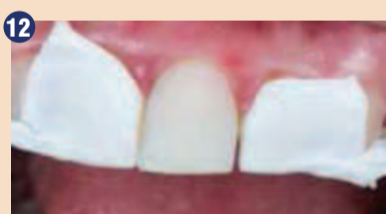Preverili smo, ali so luknje dovolj velike, da lahko konico sestavljene brizge zlahka in popolnoma vstavimo.



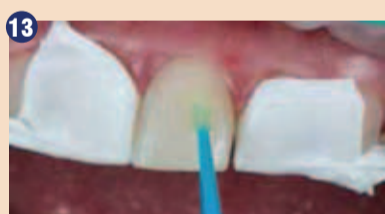Sosednje zobe 11 in 22 smo izolirali z uporabo teflonskega traku.



Sklenina zoba 21 je bila jedkana, da bi okrepila mikromehansko retencijo.



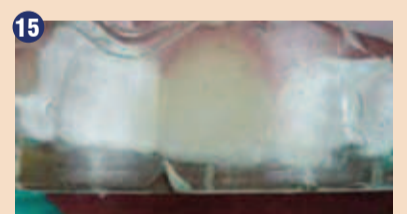Po jedkanju je površina sklenine pokazala mat izgled.



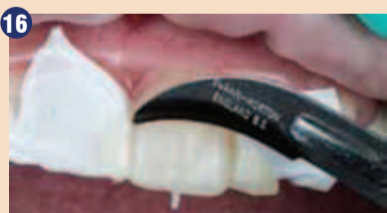Univerzalni bonding G-Premio BOND (GC) smo uporabili v skladu s proizvajalčevimi navodili in svetlobnim strjevanjem.



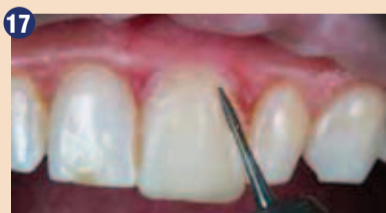G-aenial Universal Injectable (GC) smo injicirali v silikonski ključ.



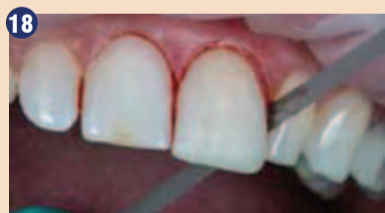Zaradi visoke transparence ključa se lahko vizualno preveri, ali je bila zadostna količina kompozita vbrizgano tako, da pokrije celotno površino. Svetlobna polimerizacija je lahko izvedena tudi preko ključa.



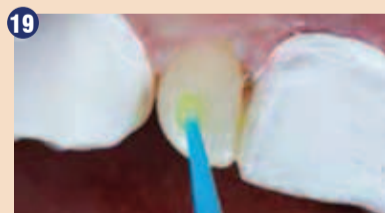Višek je bil odstranjen s skalpelom (rezilo št. 12). Zaradi prisotnosti teflonskega traku se višek ni držal sosednjih zob in ga je bilo enostavno odstraniti.



Uporabljen je bil plamensko oblikovan sveder.



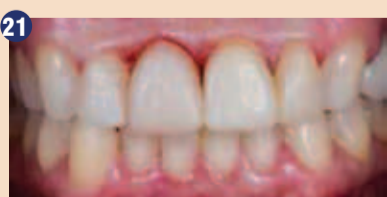Interproksimalno so bili robovi končani s kovinskimi trakovi.



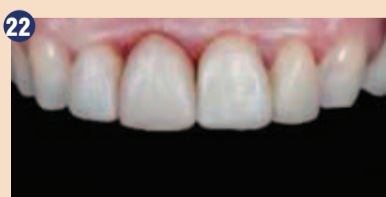Isti postopek, kot je prikazan za zob 21, je bil ponovljen tudi za druge zobe. Uporaba G-Premio BOND na zob 12.



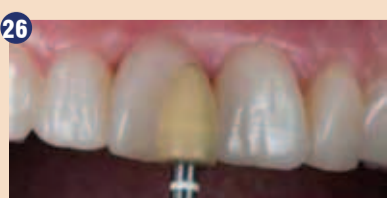Vbrizg G-aenial Universal Injectable (GC) EXACLEAR ključ.



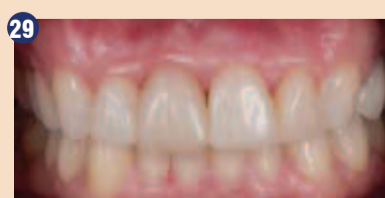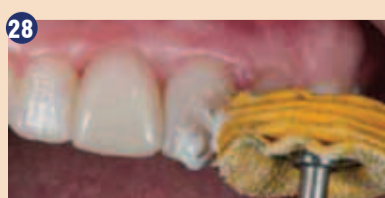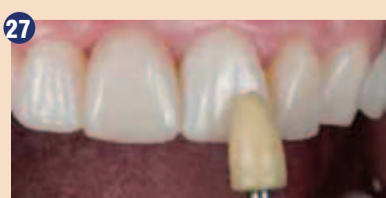Sliki 21-22: Rezultat takoj po polimerizaciji kompozita.



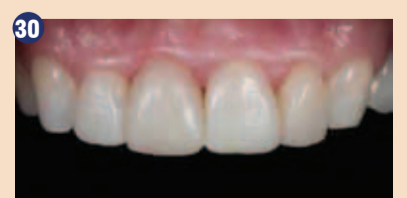Slike 23-24-25: Gingiva 3 dni po zdravljenju.



Slike 26-27-28: Končno poliranje je bilo opravljeno na kontrolnem pregledu.



Sliki 29-30: Rezultat po končnem poliranju.



delavi kalupa za oblikovanje ključa in obsega celoten zobni lok, ima gladko notranjo površino, tako da je bil silikonski ključ enostavno dostopen v celoti in brez poškodb (slike 6-7). Morali smo paziti, da ne bi žlice potisnili previsoko, tako da so bili vsi incizalni robovi prekriti z dovolj debelo plastjo v izogib potencialnemu pretrganju ali deformacijam, kar bi lahko povzročilo slab ključ. Žlica je bila dovolj napolnjena, da je prekrila vse zobe vključno z drugima premolarjema. Praviloma se mora silikonski ključ vedno razširiti tako, da na vsaki strani vključuje vsaj dva zoba distalno od zob, ki jih je treba nadgraditi; to zagotavlja stabilnost ključa, ko je nameščen v usta in ustrezno kvalitetno estetsko nadgradnjo za bolj predvidljiv končni rezultat. Namesto tega se lahko v idealnejši situaciji uporabi gumijasta opna, če so na ta način zobje dovolj dobro izpostavljeni, sponke pa pritrjene dovolj distalno, da ne motijo ključa. Ključ mora sestati na gumijasto opno pravilno, brez napetosti.

Za vrtnje lukenj v ključu, skozi katere se bo vbrizgal kompozit, uporabite fino, igelno oblikovano bučko (slika 8). Luknje smo namestili na sredino incizalnega roba vsakega zoba, na polovici med distalnimi in mezialnimi robovi in sicer čim manjše, vendar dovolj velike, da omogočajo preprosto in popolno prileganje sestavljene brizge (slika 9). Poskrbljeno je bilo, da se vestibularni del znotraj silikonskega ključa ne bi poškodoval in da se ohrani površinska struktura, kakršna je bila narejena iz voska.

Tako smo zagotovili pravi prenos in omogočili predvidljiv končni estetski rezultat.

Po čiščenju se je postopek začel z medialnim sekalcem. Sosednje zobe smo izolirali s teflonskim trakom (slika 10). Potem je bila sklenina jedkana (slika 11), da bi ustvarili dodatno mikromehansko retencijo, sledilo je skrbno izpiranje in sušenje. Dobili smo 'leden' videz površine (slika 12). Uporabili smo univerzalni bonding (G-Premio BOND, GC) s časom delovanja 10 sekund, nato smo to mesto temeljito sušili z maksimalnim zračnim tlakom 5 sekund, sledilo je še svetlobno strjevanje (slika 13).

Nato smo silikonski ključ položili in vbrizgali kompozit (slika 14). G-aenial Universal Injectable (GC) A1 je bil izbran zaradi visoke vsebnosti polnila in odpornosti proti obrabi. Injekcijsko brizgo smo skozi luknjo usmerili rahlo vestibularno. Med injiciranjem potrebujemo malo prelivanja, da zagotovimo zapolnitev vseh špranj na robovih in v interaproximalnih prostorih. To je mogoče enostavno preveriti s prozornim ključem (slika 15). Nato je bil G-aenial Universal Injectable svetlobno polimeriziran skozi prozoren silikon. Po odstranitvi

ključa smo višek odstranili s kirurškim rezilom skalpela (rezilo št. 12, Swann-Morton, slika 16). Namesto tega se lahko v idealnejši situaciji uporabi gumijasta opna, če so na ta način zobje dovolj dobro izpostavljeni, sponke pa pritrjene dovolj distalno, da ne motijo ključa. Ključ mora sestati na gumijasto opno pravilno, brez napetosti. Kovinski trakovi so bolj togi, zaradi česar so bolj učinkoviti in lažji za uporabo. Kljub možnosti pojava krvavitev je treba zaključna dela in poliranje iz-

vesti temeljito, saj gladki robovi pripomorejo k hitrejši zacelitvi gingive in jo ohranijo zdravo. Isti postopek smo ponovili tudi na drugih sekalcih in kaninih (slike 19-20). Takoj smo lahko opazili, da je površinska tekstura voska natančno prenesena v neposredni venir v ustni votlini, kar je dalo zobu zelo naraven in živahen videz (slike 21-22). Tri dni po zdravljenju se je gingivalno tkivo popolnoma pozdravilo (slike 23-25). Na kontrolnem pregledu teden dni kasneje smo površino

ponovno polirali z mehкими gumicami in bombažnimi kolesci s polirno pasto (DiaPolisher Paste, GC) (slike 26-28), da bi izboljšali sijaj in hkrati ohranili teksturo (slike 29-30).

Tehnika brizganja je enostaven pristop, ki omogoča vnaprejšnje načrtovanje restavracij s kompleksno morfologijo in jih na predvidljiv način prenese v klinično situacijo. Tudi površinsko teksturo je mogoče kopirati iz voska, kar prihrani dragocen čas na stolu. Za dolgotrajen rezultat mora imeti

kompozit dobre mehanske lastnosti. Glede na izjemne lastnosti G-aenial Universal Injectable, ki je še močnejši od mnogih kompozitov, nam njegova uporaba zagotavlja dolgotrajno zadovoljstvo. ■

Bo obj.v GCget connected<sup>®</sup> 2018 s privolj.avt.Dr.Salehi



**Avtor:**  
Dr. Ali Salehi,  
Francija

# Močan kot kamen

Širok spekter indikacij  
Izjemna estetika

## Pričnite vbrizgavati

### GC G-aenial<sup>®</sup> Universal Injectable

Restavrativni  
kompozit visoke  
trdnosti.

GC EUROPE N.V.  
East European Office-Slovenia  
Ulica talcev 1a  
3310 Žalec  
Tel: 03/710-32-70  
Faks: 03/710-32-71  
slovenia@eeo.gceurope.com  
http://eeo.gceurope.com

Smile for the World  
Since 1921  
Towards Century of Health

# Zdravljenje ulpitisa prvega zgornjega molarja, povzroččenega z invazivno cervikalno resorpcijo

Zunanjo cervikalno resorpcijo zoba zaznamuje nereverzibilna izguba dentinskega tkiva zaradi delovanja odontoklastov (Patel et al 2007). Drugače ji rečemo tudi invazivna cervikalna resorpcija (ICR). Gre za vnetje podpornih tkiv okrog zoba. Sprva v proces ni vključena pulpa (Mavridou AM, Pyka G., Kerckhofs G., et al 2016). Tovrstna resorpcija se načeloma začne tik pod stikom epitelija v cervikalnem področju zoba. Ker ne pride do vdora bakterij v pulpni prostor, se vitaliteta pulpe ne spremeni, zato je prisoten predentinski sloj. ICR ne napreduje v pulpni prostor verjetno zaradi prisotnosti inhibitornih dejavnikov v predentinskem sloju (Wedenberg 1987, Mavridou et al 2016, Mavridou AM, Pyka G., Kerckhofs G. et al 2016). Diagnosticanje in zdravljenje nista vselej enostavna, prognoza pa je odvisna od lokacije in stopnje resnosti lezije ob diagnozi. Na ICR vpliva več etioloških faktorjev, med drugim naslednji:

- Fizični: travma zob, kirurški postopki, ortodontski premiki, parodontalno čiščenje in brusizem (Heithersay 1999).
- Kemični: sredstva za notranje

beljenje, posebej v primerih pregrevanja in visokih koncentracij vodikovega peroksida (Harrington & Natkin 1979, Cvek & Lindvall 1985, Schroeder & Scherle 1988, Gold & Hasselgren 1992, Neuvald and Consolaro 2000).

- Anatomske variacije: vrsta cementno-skleninskega stika igra ključno vlogo pri zunanji cervikalni resorpciji. Pri 10 % zob se sklenina in polnilo ne stikata (Schroeder & Scherle 1988), zato je delček dentina neprekrut in obenem brez sklenine (Cvek & Lindvall 1985, Neuvald and Consolaro 2000). Tovrstna izpostavljenost dentina predstavlja dejavnik tveganja za razvoj ICR (Neuvald and Consolaro 2000).

V primerih, kjer cementno-skleninski stik ni konstanten, lahko fizični in/ali kemični iritanti poškodujejo kost in dentin. Tak napad lahko vodi do biokemičnih sprememb v prizadetem tkivu, te pa v oblikovanje večjedrnih celic velikank, ki so klastične celice. V teh kliničnih situacijah delujejo tako, da reabsorbirajo dentin. V resorpcijskem procesu so prisotni monociti in makrogeni ter kom-

pleksni encimski in hormonalni dogodki.

Cervikalna resorpcija se začne na zunanji površini korenine in napreduje proti pulpi. Ker pa je ta še vitalna, je ohranjen predentinski sloj in ICR ne napade pulpne prostora. Predentin, ki je nemineralizirano tkivo, spremeni smer resorpcijskega napredovanja, da se ta ustali okrog pulpne komore (slike 4-7).

Diagnozo ICR lahko postavimo s kliničnim pregledom, šele ko je v napredovanem stadiju in dopušča neposredno vizualizacijo. Klinično gledano je stanje zoba na začetku procesa zaradi odsotnosti pato-fizioloških sprememb pulpe asimptomatično. Ker v teh primerih diagnozo naučinkoviteje postavimo s pomočjo posnetkov, direktna vizualna klinična diagnoza v zgodnjih fazah ni mogoča. Učinkovite metode diagnoze so slikanje zob, na primer periapikalni radiogrami in/ali računalniška tomografija. Izmed teh je tomografija s konusnim snopom žarkov bolj natančna od periapikalne tehnike slikanja (Patel et al 2016, Vaz de Souza D. et al 2017). Cilj zdravljenja ICR je zaščititi prizadeti dentin pred izpostavljenostjo pacientovemu imunskemu

sistemu. V ta namen se priporoča zdravljenje s čiščenjem prizadetega področja in restavracija kavitete z biokompatibilnim materialom. Ker so ta področja v neposrednem stiku z mehkiimi tkivi in slino, so mokra in nepravilna zaradi destruktivnih vidikov resorpcijskega procesa. Priporočeni material za zapiranje tovrstnih kavitet mora imeti poleg biokompatibilnosti torej tudi sposobnost za polnjenje nepravilnih kavitet in dobre fiziokemične lastnosti za obstoj v mokrem okolju.

V zgodovini zobozdravstva so v ta namen preizkusili že kopico materialov, kot so smole, amalgam, smolnato ojačan steklasto ionomerni cementi, hidroksiapatit in endodontska polnila, vendar nobeden od njih ni imel zaželenih lastnosti, niti ni privedel do zelenih rezultatov. To omogočajo samo biokeramični materiali. Med biokeramičnimi materiali se najpogosteje uporablja MTA, ki je tudi znanstveno dokazano najbolj učinkovit (Pitt Ford et al 1996, Torabinejad & Parirokh M. 2010), Parirokh M. & Torabinejad 2010).

## Klinični primer

52-letna pacientka je v ordinaciji potožila nad spontano bolečino v desni maksili, ki jo še poslabša vroča in hladna hrana. Po kliničnem pregledu se je 16. zob na termične teste odzval z visokointenzivno, pulzirajočo bolečino, ki se dolgo ni polegla. Ni se pozitivno odzval na perkusijski test za določitev lateralne in vertikalne občutljivosti, niti na apikalno palpacijo. Klinična diagnoza je bil simptomatični nereverzibilni pulpitis z normalnim periapeksom. Poleg tega smo si ob radiografskem pregledu ogledali posnetek cervikalnega in koronarnega področja 16. zoba, ob čemer smo posumili na cervikalno invazivno resorpcijo (slike 1-3). Da bi po-

trdili diagnozo in ocenili obseg lezije, smo izvedli računalniško tomografijo.

Pri tomografiji smo lahko opazovali tridimenzionalni obseg ICR okrog pulpne komore. Kot smo že opisali, ICR ne napade same pulpe, ko je ta še živa, zaradi prisotnosti predentinskega sloja. Ta značilnost je prisotna v primerih zunanje zobne resorpcije, ko je pulpa še živa in ima okrog sebe ohranjen predentinski nemineralizirani sloj (slike 4 – 7).

Glede na diagnozo smo izvedli endodontsko zdravljenje, vendar pa je bilo treba v področju resorpcije izvesti komplementaren pristop (slika 8). Izrazita krivina mezialne korenine je zahtevala za mehansko preparacijo izbor recipročnega instrumenta iz nikelj-titana »shape memory control«, ki ga lahko poljubno ukrivimo in se ob segrevanju povrne nazaj v prvotno obliko (Reciproc Blue – VDW), za mehansko preparacijo.

Po vstopu v pulpno komoro smo za začetno irigacijo uporabili 5 ml natrijevega hipoklorita (slika 9). Nato smo instrument Reciproc Blue 25 progresivno uvedli v vsak kanal s cikli 3 blagih vstopnih in izstopnih gibov v kanale, med katerimi smo izvajali irigacijo s 3 ml hipoklorita, dokler nismo dosegli 2/3 radiografske dolžine zoba. Pri tem smo dejansko delovno dolžino določili s pomočjo elektronskega apeks lokatorja. Nato smo instrument Reciproc Blue 25 potisnili do delovne dolžine. Z instrumentom Reciproc Blue 40 smo razširili premer apikalne preparacije (slike 10-11). Zaradi »shape memory control« pilic Reciproc Blue smo lahko izvedli apikalno preparacijo meziobukalne korenine z izrazito krivino celo z instrumentom apikalnega premera 40 in 5 % taperjem.

Irigacijski protokol, 3 ml raztopine na kanal vsake 3 vstopne in izstopne gibe recipročnega instrumenta, smo ohranili do konca pre-

**12 JAHRE**

**white SKY IMPLANT SYSTEM**

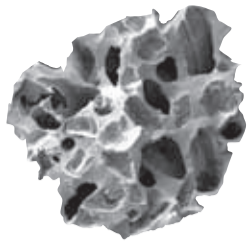
**Langzeitergebnisse von einteiligen Zirkoniumdioxidimplantaten**

**bredent**

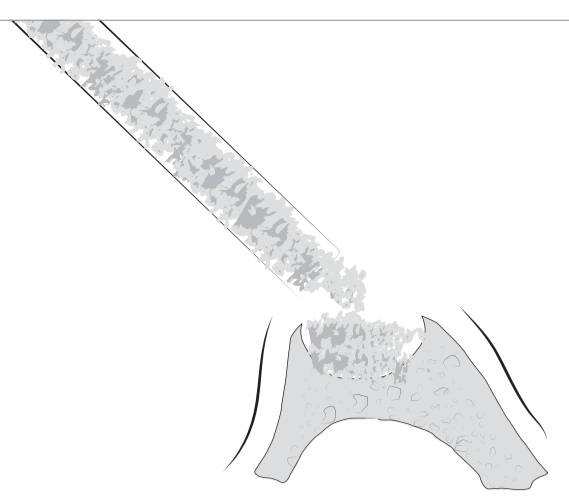
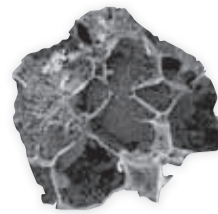
**TIXXU**  
GRAFT

Bone substitute materials

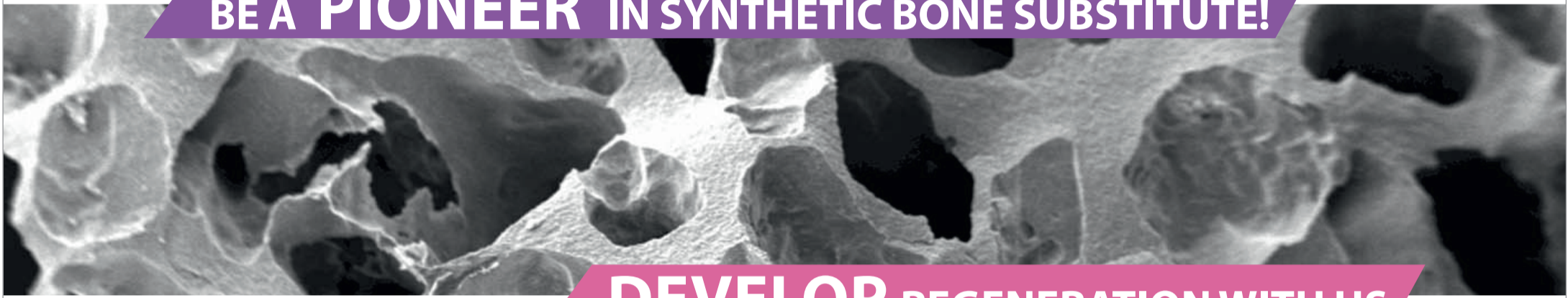Synthetic bone substitute-biphasic  
(60 % HA; 40 %  $\beta$ -TCP)



Injectable bone substitute  
Molecular mixture of HA,  $\beta$ -TCP  
and hydrogel





BE A **PIONEER** IN SYNTHETIC BONE SUBSTITUTE!



**DEVELOP** REGENERATION WITH US

**TIXXU**  
CONTROL synt

Membrane



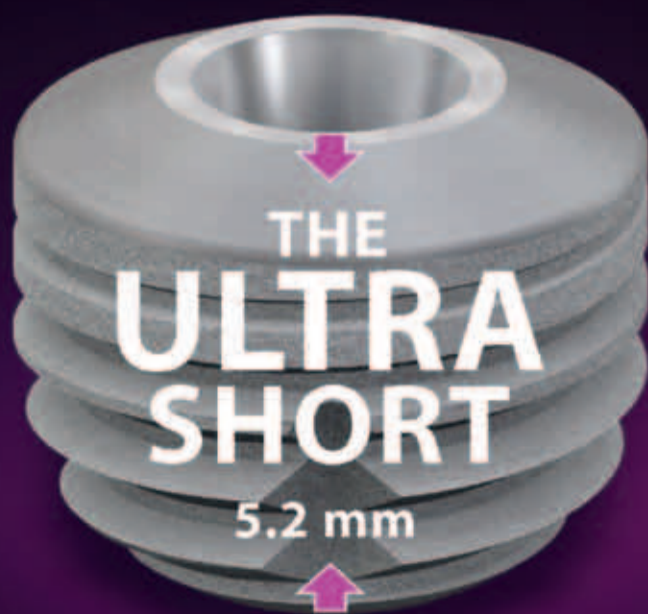Distributed by  
**bredent**  
medical

**New options!**

The ultra-short implant for optimum exploitation of the available bone

copa  
**SKY**  
IMPLANT SYSTEM

| Primary stable | Precise | Physiological

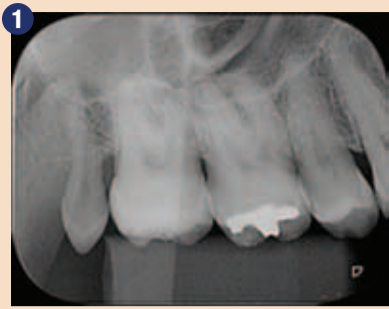

The SKY® implant system

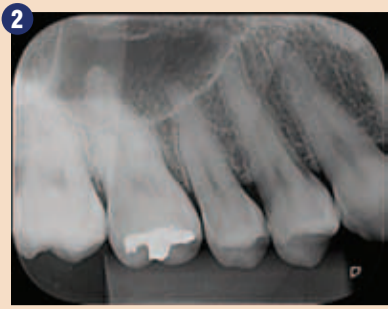

DENTAL INNOVATIONS  
SINCE 1974

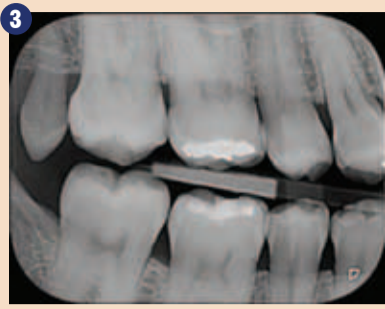
**bredent**  
medical



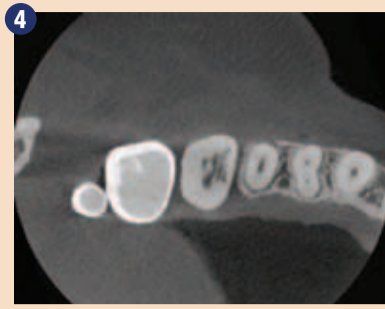
Začetna periapikalna rentgenska slika.



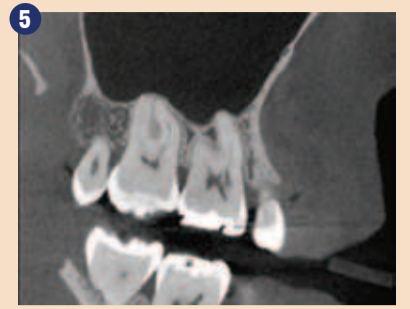Začetna periapikalna rentgenska slika pod drugačnim horizontalnim kotom.



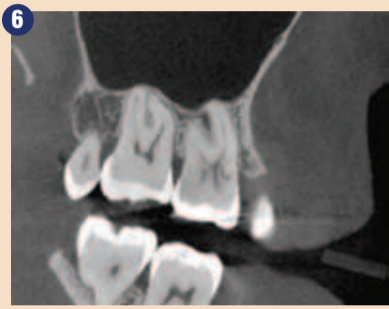
Interapiksikalna rentgenska slika.



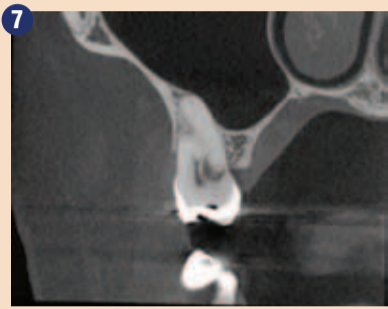
Računalniška tomografija prikazuje obliko resorpcije okrog pulpne komore.



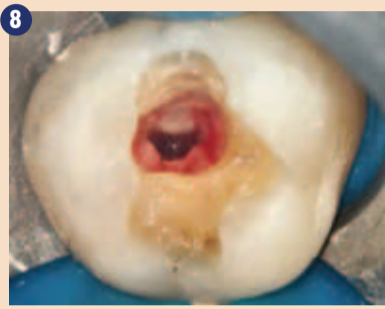Računalniška tomografija prikazuje invazivno cervikalno resorpcijo.



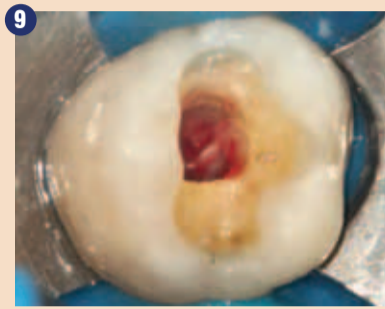
Invazivna cervikalna resorpcija okrog pulpne komore.



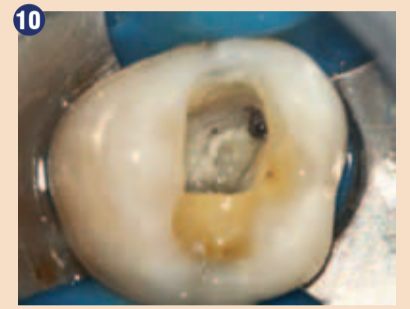
Področje in lokacija ICR.



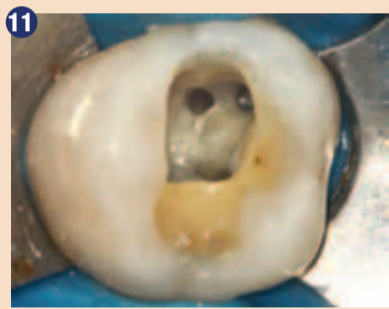
Živa pulpa.



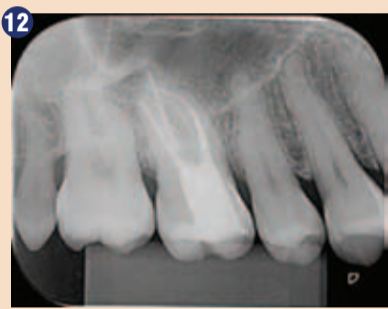Povezovalno tkivo, ki zapolnjuje področje resorpcije.



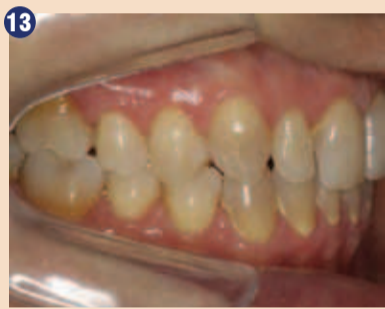Lociranje meziobukalnega kanala 2.



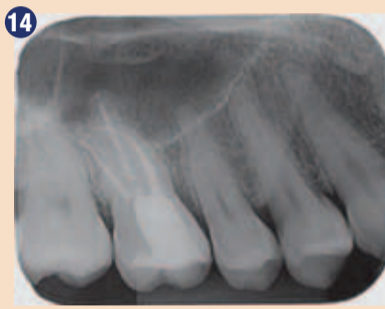Koreninski kanali, pripravljene z Reciproc Blue 40.



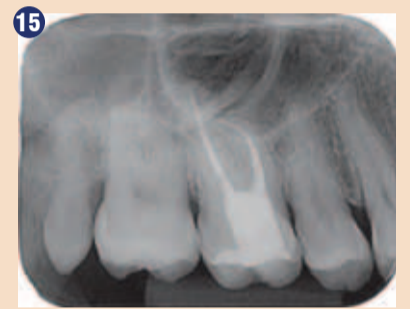Končna rentgenska slika.



Klinični pogled 8 mesecev pozneje – ohranjena barva.



Kontrolna periapikalna rentgenska slika (8 mesecev pozneje).



Različica horizontalnega naklona periapikalne kontrolne rentgenske slike (8 mesecev pozneje).

paracije. Po koncu kemično-mehanske preparacije kanalov smo izvedli irigacijo s 17 % EDTA s pasivno ultrazvočno irigacijo v 3 dvajsetsekundnih ciklih v vsakem kanalu. Kanale smo nato znova izpirali z 2,5 % natrijevim hipokloritom.

Za endodontsko polnjenje s tehniko hladne vertikalne kondenzacije smo izbrali MTA Fillapex (Angelus – Londrina, Brazil) in vnaprej odrezano gutaperko.

Na področju resorpcije smo izbrali intrakoronarni (nekirurški) pristop polnjenja. Tako smo se odločili zaradi majhnosti področja komunikacije med resorpcijo in zunanjo površino zoba (slika 9). Za polnjenje področja resorpcije, vključno s stikom med

zunanjo/notranjo površino, smo izbrali MTA-HP in ne klasični MTA. Ker klasični MTA vsebuje bizmutov oksid za radioopačnost, lahko vodi v potemnelost krone, če ga uporabimo v bližini cervikalnega področja ali v kroni zoba. Bizmutov oksid lahko reagira z dentinskim kolagenom, zaradi česar zobna struktura posivi (Marciano MA et al 2014). Sprememba barve lahko nastopi tudi zaradi interakcij med bizmutovim oksidom in natrijevim hipokloritom (Camilleri et al 2014, Marciano MA et al 2015). Iz tega razloga se je treba izogniti uporabi biokeramičnih materialov, ki kot radioopačno sestavino vsebujejo bizmutov oksid.

Z željo po ohranjanju estetike v primerih zdravljenja z biokerami-

mičnimi materiali so proizvajalci ponudili nove formule teh materialov. Na primer, MTA HP Angelus vsebuje kot radioopačno sestavino kalcijev tungstat. Ta nova formulacija ne povzroča kromatskih sprememb v zobni strukturi (Marciano MA et al 2014). Zato lahko HP MTA uporabljamo tudi na področjih v bližini zobne krone brez spremembe barve zdravljenega zoba. Dodatek organskega plastifikatorja tekoči komponenti tega novega materiala bistveno poveča fleksibilnost polimera in s tem njegovo klinično uporabo. Ker ta klinični primer vključuje umeščanje biokeramičnega materiala v bližini kronskega cervikalnega področja v 16. zobu, smo izbrali MTA HP, da bi ohranili izvorno barvo zoba (slika 12). Na

kontroli 8 mesecev po posegu se je izkazalo, da je izvorna barva zoba ohranjena (slika 13), prav tako tudi normalnost periapikalnih tkiv (sliki 14 in 15).

## Zaključek

Invazivne cervikalne resorpcije so patologija imunskega značaja. Če so dovolj zgodaj prepoznane, ko je obseg uničenja na zobu še majhen in zlahka dostopen, je prognoza dobra. Za zaprtje stika med endodontijem in zunanjo površino korenine se priporoča uporaba biokeramičnih materialov. Ker invazivne cervikalne resorpcije vključujejo estetska področja, ni priporočljivo uporabljati biokeramičnih materialov, ki vsebujejo bizmutov oksid, saj slednji

povzročajo kromatične spremembe krone okvarjenega zoba. Klasični MTA-ji v takih primerih ne pridejo v poštev. Vendar pa nove formulacije MTA-ja, kot je MTA HP, ne vsebujejo bizmutovega oksida in tako ne povzročajo spremembe barve zoba. Zaradi tega je to najustreznejši material za zakrivanje področij resorpcije. ■



**Avtor:**  
prof. dr. Leandro A. P. Pereira

Profesor endodontije na zobozdravstvenem kolidžu Sao Leopoldo Mandic ima magistririj in doktorat iz farmakologije, anesteziologije in terapije z zdravili – UNICAMP. Je specialist endodontije, operativne mikroskopije in inhalacijske sedacije.

# Planmeca Emerald – kronski dragulj intraoralnega skeniranja

Intraoralni skener Planmeca Emerald si je na področju intraoralnega skeniranja postavil visoke cilje. S svojo neverjetno hitrostjo in natančnostjo predstavlja skeniranje na najvišji ravni na današnjem svetovnem tržišču.

Planmeca Emerald je bil zasnovan za vrhunsko uporabo, saj omogoča izredno natančnost ter izjemne hitrosti v vseh situacijah. Ker je majhen in lahek, je skener zelo enostaven za uporabo in udoben za paciente.

Z brezšivnimi, izmenljivimi konicami sistema Planmeca Emerald,



Ker je majhen in lahek, je skener Planmeca Emerald zelo pripraven za uporabo.

ki jih je mogoče avtoklavirati, so ukrepi za nadzor okužb enostavni in učinkovitejši. Dva gumba na skenerju omogočata upravljanje brez uporabe miške ali tipkovnice. Skener lahko upravljate celo preko stopalke, kadar je priključen na dentalno enoto. Funkcija »plug-and-play« na skenerju omogoča enostavno skupno upo-

rabo v različnih prostorih in na različnih prenosnikih.

Planmeca Emerald je tako prilagodljiv, da ga lahko uporabljate v različnih delovnih postopkih. Skener podpira širok nabor možnosti zdravljenja in predstavlja koristen pripomoček na različnih specialističnih področjih – implantologija, ortodontija, stomatološka protetika in maksilofacialna kirurgija. Z možnostmi odprtega izvažanja in uvažanja,

rednimi posodobitvami in stalnimi novimi razpoložljivimi funkcijami se skener razvija in izboljšuje še naprej.

Planmeca Emerald je del sistema CAD/CAM Planmeca FIT, ki se uporablja na mestu zdravljenja in združuje celoten restavracijski postopek – od skeniranja do oblikovanja in brušenja. ■

# Intraoralni skener Planmeca Emerald™

## Dragocene stvari so v majhnih paketkih

Novi intraoralni skener **Planmeca Emerald™** je majhen, lahek in izjemno hiter pripomoček za izredno natančno skeniranje. Digitalno zbiranje odtisov nikoli ni bilo lahko. To je idealen pripomoček za nemoten in učinkovit potek dela v ordinaciji.

**To je velika sprememba!**



Več informacij in vaš lokalni trgovec!  
[www.planmeca.com](http://www.planmeca.com)

# PLANMECA



Planmeca Oy Asentajankatu 6, 00880 Helsinki, Finland. Tel. +358 20 7795 500, fax +358 20 7795 555, sales@planmeca.com

# Trdno zasidrano v koreninskem kanalu: adhezivna sestava s posameznimi zatički iz steklenih vlaken

## Uvod

Uspeh restavracije endodontsko zdravljenih zob je odvisen od šte-

vilnih dejavnikov, med drugim od okluzalnih in aproksimalnih stikov, položaja zoba v zobnem loku, obstoja umetne krone, stanja

končnega dela korenine in parodonta ter stanja in velikosti preostale zobne krone oz. korenine.

Endodontsko zdravljeni zobje pogosto nimajo dovolj substance na območju krone, zato je za ustrezen oprijem definitivne oskrbe potrebna sestava krna zatička. Poleg preventivnega preprečevanja ponovnega pojava bakterij v sistemu koreninskih kanalov si prizadevamo za estetske in biomehanske lastnosti, primerljive z lastnostmi zdravih zob. V teh primerih je tre-

ba upoštevati ostanke preostale trdne zobne površine, vrsto materiala za koreninski zatiček in oblikovanje krone, vrsto cementa na osnovi kompozita, raztezanje preparacije in okluzijo.

Namen tega članka je razprava o trenutnih konceptih cementiranja zatičkov iz steklenih vlaken in obnovitve krone.

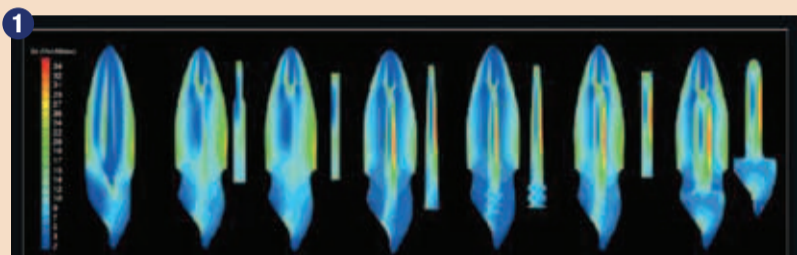
Razumevanje biomehanskih dejavnikov, ki vplivajo na lastnosti koreninskega zatička oz. sestave na področju retence zadržanja kro-

pomemben vpliv na koncentracijo moči med žvečenjem (slika 1).

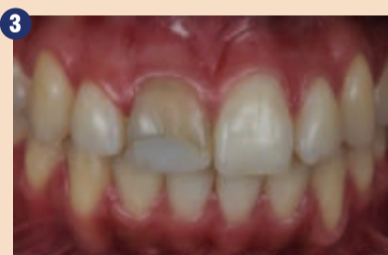## Poročilo o primeru

Naslednji klinični primer opisuje uporabo nove vrste materiala za adhezivno rekonstrukcijo endodontsko zdravljenih zob ob uporabi posameznih zatičkov iz steklenih vlaken.

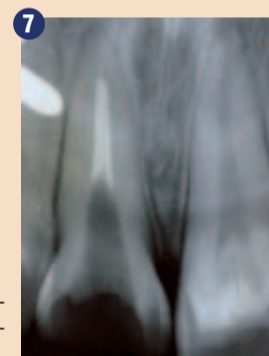
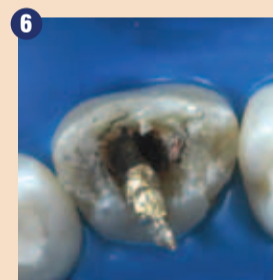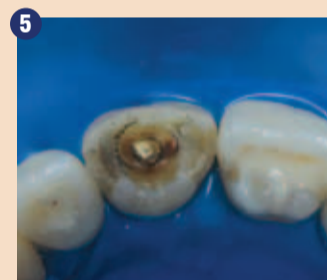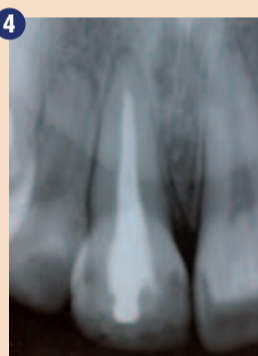
23-letna pacientka je po travmi na zobu 11 želela z zobozdravstveno oskrbo izboljšati estetiko (sliki



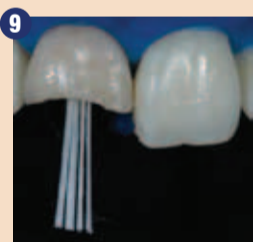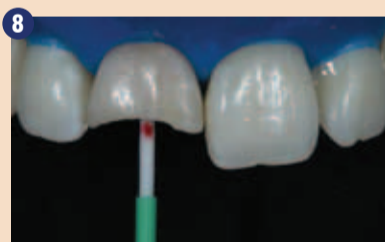Material zatička (steklena vlakna, kremenova vlakna, cirkonov oksid, zlato, kovina ali titan) vpliva na porazdelitev napetosti in ima pomemben vpliv na koncentracijo moči med žvečenjem.



Sliki 2 in 3: Po travmi, endodontski obravnavi in naknadnem obarvanju zoba 11 pacientka ni bila zadovoljna z estetikom nasmeha in je želela zobozdravstveno obravnavo.



Slike 4-7: Obravnava koreninskega kanala je bila klinično uspešna, s parodontalno tesnim zaključkom brez periapikalne lezije. Vstavljen pa je bil kovinski zatiček, ki je bil odstranjen skupaj s staro kompozitno restavracijo.



Slike 8-10: Zatiček iz steklenih vlaken se izbere glede na premer kanala.

Sistem zato omogoča različne velikosti glede na zahteve uporabe. Po vstavljanju zatička smo odstranili manšeto, ki drži skupaj sveženj steklenih vlaken, da so se vlakna lahko porazdelila po notranjosti kanala. Nato smo sveženj zatička fiksirali s svetlobno polimerizacijo.

ne in zaščite preostale trdne zobne površine, je odločilno za dolgoročni uspeh (Silas Duarte et al). Cementiranje zatička oz. sestave v koreninski kanal povzroči občutljivo spremembo biomehanike zoba. Material zatička (steklena vlakna, kremenova vlakna, cirkonov oksid, zlato, kovina ali titan) torej vpliva na porazdelitev napetosti in ima

2-3). Po kliničnem in rentgenskem pregledu dotičnega zoba smo se odločili, da obstoječe zalivke korenine ne bomo odstranili in bomo kovinski zatiček zamenjali s posameznimi zatički iz steklenih vlaken (slike 4-7). Izbrali smo sistem Rebilida Post GT (VOCO, Cuxhaven, Nemčija). Rebilida Post GT je na voljo v obliki zatičkov iz

## DENTAL TRIBUNE

The World's Dental Newspaper • Slovenian Edition

© 2018, Dental Tribune International GmbH

Uredniški material, preveden in tiskan v izdaji časopisa Dental Tribune International, je avtorsko zaščiteno pod podjetjem Dental Tribune International GmbH. Vse pravice so zadržane. Objavljeno z dovoljenjem podjetja Dental Tribune International GmbH, Holbeinstr. 29, 04229 Leipzig, Germany. Reprodukcijski način, v katerikoli jeziku, v celoti ali delno, je brez predhodnega dovoljenja podjetja Dental Tribune International GmbH strogo prepovedana. Dental Tribune je zaščitni znak podjetja Dental Tribune International GmbH.

Dental Tribune si prizadeva natančno predstavljati klinične informacije in novice proizvajalcev. V zvezi s tem Dental Tribune ne prevzema nobene izhajajoče odgovornosti resničnosti navedb ali nastalih tipkarskih napak. Založnik prav tako ne prevzema nobene odgovornosti za vsebino oglasov. V člankih izražena mnenja so lastna mnenja avtorjev in ne predstavljajo mnenja Dental Tribune International.

**Dental Tribune International GmbH**  
Holbeinstr. 29, 04229 Leipzig, Nemčija  
tel.: +49 341 48 474 302, faks: +49 341 48 474 173  
e-pošta: newsroom@dental-tribune.com

**Tribune America, LLC**  
116 West 23rd Street, Ste. 500, New York, N.Y. 10011, USA  
Tel.: +1 212 244 7181 | Fax: +1 212 244 7185

Prevod in lektoriranje: Dental Tribune Slovenija  
Grafično oblikovanje in prelom: Simon Šimenc  
Tisk: TISK Žnidarič, d.o.o., Kranj  
Naklada: 2800 izvodov, (september 2018)

Glavni urednik skupine: Daniel Zimmermann

ISSN 2232-3511

Uredniški svet:

dr. Nasser Barghi,  
dr. Karl Behr,  
dr. George Freedman  
dr. Howard Glazer  
prof.dr. I.Krejci  
dr. Edward Lynch  
dr. Ziv Mazor  
prof.dr. Georg Meyer  
prof.dr. Rudolph Slavicek  
dr. Marius Steingamm

ZDA  
Nemčija  
Kanada  
ZDA  
Švica  
Irska  
Izrael  
Nemčija  
Avstrija  
Nemčija

keramika  
endodontija  
estetika  
kariologija  
konzervativa  
restavrativa  
implantologija  
restavrativa  
funkcionalnost  
implantologija

Strokovna urednika:

Magda Wojtkiewicz  
Nathalie Schüller  
Yvonne Bachmann  
Monique Mehler  
Kasper Mussche  
Brendan Day  
Franziska Beier  
Luke Gribble  
Sabrina Raaff  
Ann-Katrin Paulick  
Torsten R.Oemus  
Dan Wunderlich  
Chao Tong  
Jochim Tabler  
Serban Veres  
Claudia Salwiczek-Majonek

Obiščite našo spletno stran:

www.dental-tribune.com  
info@dental-tribune.com  
Bisernica Medicina d.o.o.,  
Gmajnice 15, 1000 Ljubljana  
Ronald Pintar, direktor  
Boštjan I. Košak  
Zoran Grom  
telefon: 031 378 022,  
e-pošta: prodaja@dental-tribune.si

Urednik in dir. soc. medijev:

Izvršna urednika:

Mlajša urednika:

Urednici izdaj:

Založnik/Predsednik/CEO:

Vodja Financ:

Produktni vodja:

Tehnološki vodja:

Direktor razvoja projektov:

Projektni vodja:

Razvoj in marketing:

Direktor internetnih projektov:

Namestnik direktorja:

Direktor dogodkov:

Računovodji:

Vodja CRM:

Marketinška služba:

Prodajna služba:

Lastnik licence za Slovenijo:

Za založbo Bisernica Medicina:

Glavni urednik:

Vodja produkcije:

Kontakt slovenskega uredništva:

Oglasno trženje:

Naročnine:

Mednarodno oglasno trženje:

Oglasno trženje za VE:

Oglasno trženje za ZE:

Ključni naročniki:

Mednarodno trženje:

Trženje Azija Pacifik:

Trženje Lat.Amerika:

Izvršni producent:

Oglasne dispozicije:

Antje Kahnt  
Barbora Solarova  
Hélène Carpentier (Western Europe)  
Matthias Diessner  
Melissa Brown  
Peter Wittecyek  
Weridiana Mageswki  
Gernot Meyer  
Marius Mezger




steklenih vlaken, pri tem pa lahko izbirate med štirimi možnostmi, ki se razlikujejo po številu posameznih tankih zatičkov na sveženj (slike 8-10). Glede na klinično situacijo lahko vstavite potrebno število zatičkov, tako da v primeru razširjenih koreninskih kanalov ni potrebno prilagajati oblike kot pri običajnih zatičih. Po odstranitvi kovinskega zatička smo vstavili zatičke s cementom na osnovi kompozita, sistemom zasnove krna z dvojnimi strjevanjem Rebilda DC (VOCO) in univer-

### Zaključek

Uporaba običajnih zatičkov iz steklenih vlaken, ki smo jih cementirali z materiali na kompozitni osnovi, je v primerjavi s kovinskimi oz. keramičnimi sestavami krna zatička ugodnejša in lažje izvedljiva. Hkrati lahko obdelovalec zaradi številnih korakov obdelave pri tej tehniki ter pestri izbiri materialov za cementiranje, ki so na voljo na trgu, naredi napako pri klinični izvedbi take restavracije. Da bi zmanjšali to tveganje, je dobro, da obdelovalec

uporabi celoten sistem, kot je Rebilda Post GT, znotraj katerega so materiali drug drugemu optimalno prilagojeni.

Prednost tega sistema je, da zaključku endodontske obravnave neposredno sledita zatesnitev koreninskega kanala in rekonstrukcija območja krone, kar zmanjša nevarnost kontaminacije v območju koreninskega kanala in zloma votlo ležečih zgornjih delov. Poznavanje materialov in njihovih indikacij oz. omejitev je danes zelo velikega pomena pri vseh postopkih zdravljenja. 



**Luiz Fernando Ortega**  
Specialist za zobozdravstveno protetiko, akademsko nadaljnje izobraževanje na področju estetskega zobozdravstva, profesor konzervativnega zobozdravstva – UNG (univerza Guarulhos, Brazilija).


### Avtorji:



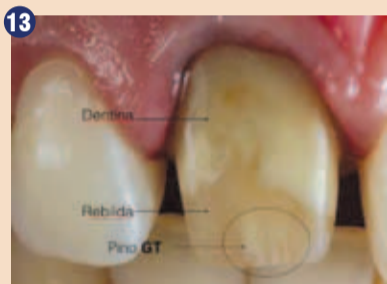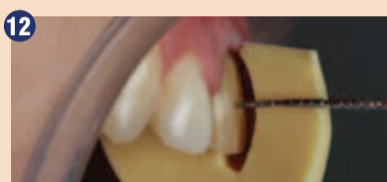
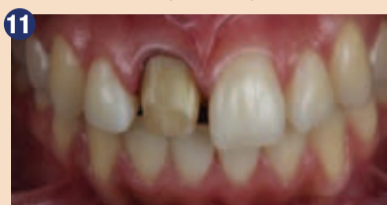**Carlos Eduardo Pena**  
Specialist za parodontologijo; specialist, profesor in zdravnik za konzervativno zobozdravstvo; docent specializiranega usposabljanja na področju implantologije in akademskih tečajev za usposabljanje na področju estetskega zobozdravstva v Centro Universitário Senac in São Paulo, Brazilija.



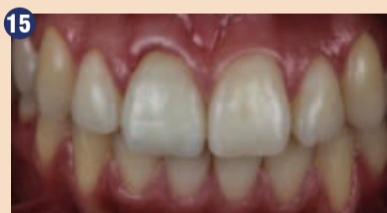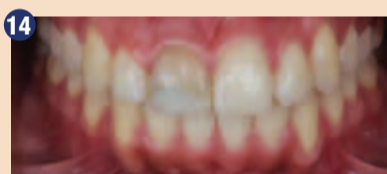**Giuliano Zampieri Bof**  
Specialist za ortodontijo.



**Maristela Lobo**  
Specialistka za parodontologijo, profesorica za kariologijo, zdravnica za konzervativno zobozdravstvo.



Slike 11-13: Videz zoba po pripravi, izvedeni s tehniko wax-up, kaže tudi razlike med dentinom, cementom na kompozitni osnovi in svežnji steklenih vlaken.



Slike 14-16: Videz keramične krone po cementiranju ter razlika med začetnim in končnim stanjem po obravnavi kompleksnega primera posameznega sredinskega sekalca z zadovoljujočim rezultatom.

zalnim adhezivom Futurabond U (VOCO) (slike 8-10).

Priprava krone je bila izvedena z diagnostičnim wax-upom. Tako je mogoče vizualno razlikovati dentin, kompozit in zatičke iz steklenih vlaken (slike 11-13). Klinični primer je bil zaključen s cementiranjem krone iz ogrodja cirkonovega oksida (cirkonov zob cad/cam) in večplastne keramike CZR (Kuraray Noritake, Japonska). Čeprav je bil ta primer kompleksen in je predstavljal kar velik izziv, smo dosegli dober rezultat (slike 14-16).

## Obstojnost dimenzij

# Natančnost

Čas delovanja

Izkoristite aktualno ponudbo! \*



Odpornost na lomljenje

Hidrofilne lastnosti

Intraoralni čas strjevanja

sedaj tudi v monofazni različici

### PREPRIČLJIVO NATANČEN

- Izredno hidrofilni A-silikon za največjo natančnost
- Dolg delovni čas združen z kratkim intraoralnim časom strjevanja
- Visoka trdota in velika zmožnost ponastavitve, nudita varnost pri oz. po odvzemu
- Dobre hidrofilne lastnosti, tudi v vezanem stanju, izpopolnjujejo izlivanje in s tem protetično oskrbo



\*Poiščite vse trenutne ponudbe kontaktirajte pooblaščenega VOCO svetovalca.

### V-Posil



NOVO