



# DENTAL TRIBUNE

The World's Dental Newspaper · Austrian Edition

No. 3/2018 · 15. Jahrgang · Wien, 11. April 2018 · PVSt. 64494 · Einzelpreis: 3,00 €



## Erfolgreicher Knochenaufbau

Die Anwendung allogener Knochenblöcke bei der Versorgung eines atrophierten Kiefers zeigen Priv.-Doz. DDr. Frank Kloss, Lienz, Österreich, und Phil Donkiewicz, Berlin. ▶ Seite 4f



## Frühjahrs-Seminar

Das 20. Internationale Frühjahrs-Seminar vom 26. bis 28. April 2018 in Meran richtet sich an Zahnärzte, Dentisten, Studenten, Assistenten, Prophylaxeassistenten und Zahntechniker. ▶ Seite 7



## Garantie für Implantate

Straumann setzt mit der Roxolid® Lifetime Plus Garantie neue Maßstäbe: Bei Implantatbruch sorgt das Unternehmen für Ersatz und gewährt zusätzlich 1.000 Euro Entschädigung. ▶ Seite 10

## Zahlen beim Arztbesuch?

41 Prozent der Österreicher sind schon dafür.

WIEN – Die aktuelle Regierung kämpft mit den Altlasten einer fehlgeleiteten Gesundheitspolitik: Die Zahl der Kassenärzte wurde und wird systematisch nach unten gefahren, und auch die Versuche, mit „Kostendämpfungspfaden“ darüber hinwegzutäuschen, dass man in Richtung Zwei-Klassen-Medizin steuert, sind gescheitert. Das schlägt sich auch in der Stimmung der Bevölkerung deutlich nieder, wie das aktuelle Gesundheitsbarometer zeigt, für das im Auftrag der Wiener Ärztekammer im Februar 1.000 Österreicher vom Meinungsforschungsunternehmen Peter Hajek Public Opinion Strategies befragt wurden.

Österreichs Gesundheitssystem krank, und die Symptome werden immer stärker. Vier von zehn Österreichern (41 Prozent) haben kein Problem mit Selbsthalten bei Arztbesuchen – vorausgesetzt, die Beiträge zur Krankenkasse würden sinken. Fortsetzung auf Seite 2 – rechts unten →

## Gesundheitssystem geht in die falsche Richtung

Das aktuelle Gesundheitsbarometer widerspiegelt die Sorgen der Österreicher.

WIEN – Nahezu alle Umfragen enden gleichlautend: Die größten Sorgen der Bevölkerung gelten der Gesundheit. Das bestätigt auch das aktuelle Gesundheitsbarometer: Beinahe jeder zweite Österreicher findet, dass sich unser Gesundheitssystem in die falsche Richtung bewegt. Das sollte die Politik ernst nehmen, statt dauernd von Einsparungsmaßnahmen zu reden.

Wie wichtig Gesundheit tatsächlich ist, zeigt der überragende Erfolg der „DON'T SMOKE“-Initiative. Die Unterstützungsphase für das Volksbegehren „DON'T SMOKE“ lief trotz des Kippens des Rauchverbots im Parlament Ende März bis Anfang April unvermindert weiter. Die erste Phase des Volksbegehrens



Dr. Thomas Szekeres

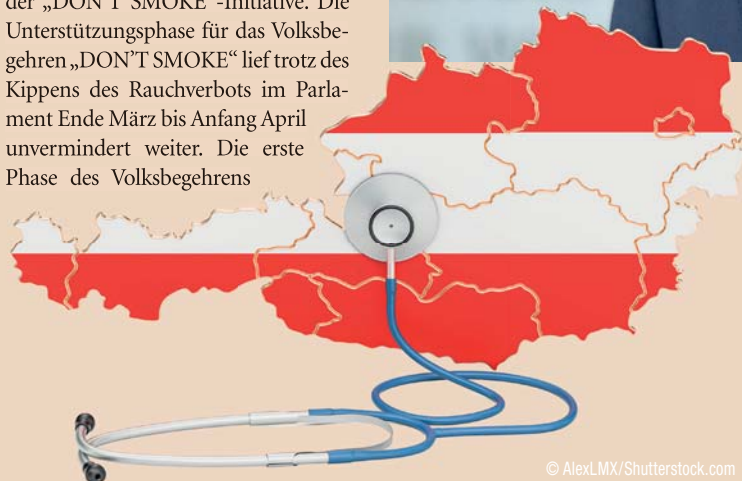haben wir am 4. April 2018 abgeschlossen, 591.146 Österreicher und Österreicherinnen haben uns unterstützt. Nun hat der Innenminister drei Wochen Zeit, den Termin für die Eintragungswoche festzulegen. Die Ärztekammer ist sich sicher, dass genügend Unterschriften zusammenkommen werden, um die Regierung an ihre gesundheitspolitischen Pflichten zu erinnern.

Über Fakten müssen wir hier nicht diskutieren. Sie liegen seit Monaten auf

dem Tisch. Ich bin zuversichtlich, dass bald Vernunft einkehrt. Wenn nicht, wird die Regierung irgendwann einmal die Rechnung präsentiert bekommen: Von der Gesundheitsstatistik und von Hunderttausenden enttäuschten Österreichern. Wir – Ärztekammer, Krebshilfe und andere Verbündete – werden weiterkämpfen. In den Ordinationen und in den Krankenhäusern liegen Informationen aus, Patienten werden aufgeklärt und ermutigt, sich zu engagieren.

Ein weiterer Brennpunkt sind die Verhandlungen für die Kollektivverträge in den Privatkrankenanstalten, bei denen derzeit leider noch kein Ende in Sicht scheint. Denn auch hier bleiben die Forderungen der Ärztekammer und der Gewerkschaften vorerst noch unerfüllt. Wir hoffen nach wie vor, dass wir zu einer Einigung kommen werden; dazu haben die Dienstgeber aber noch Schritte auf uns zuzugehen. Sowohl im Sinne der Ärzteschaft als auch für die Patienten. DT

Autor: Dr. Thomas Szekeres, Präsident der Ärztekammer für Wien



## Starke Konkurrenz: Amazon drängt in Dentalmarkt

Der Dentalfachhandel bekommt einen ernst zu nehmenden Konkurrenten.

LEIPZIG – Der internationale Online-Händler Amazon will nun auch die Dentalbranche erobern. Lange wurde darüber gemunkelt, doch nun besteht kein Zweifel mehr: Amazon hat sein Geschäftsmodell ausgeweitet und einen Fuß in

den Healthcare-Markt gesetzt. Ein Schritt, der für Händler der Branche nicht ohne Folgen bleiben wird. Dass sich damit auch einiges in der Dentalbranche ändern wird, sollte spätestens seit dem Chicago Midwinter Meeting klar sein. Amazon

war auf dem Event, das als das bedeutendste der Dentalbranche in den USA gilt, mit einem eigenen Stand vertreten.

Bereits Ende 2016 hatte Amazon mit dem Launch von Amazon Business seinen Eintritt ins B2B-Geschäft eingeläutet und baut diesen Markt immer weiter aus. Das Unternehmen zählt bereits heute mehr als eine Million Business-Partner verschiedenster Industrien, wie *Chicago Tribune* berichtet. Im Bereich des Gesundheitswesens verkauft der Online-Händler bereits Verbrauchsmaterialien für Krankenhäuser.

Ernst zu nehmen ist Amazon nicht nur durch seine jahrelangen Erfahrungen im B2C-Markt mit einer professionellen Infrastruktur und enormen Kundenorientierung. Das Unternehmen belegt schon heute bei der Sichtbarkeit von Medizintechnik die Spitzenposition, wie die von research tools durchgeführte Studie „eVisibility Medizintechnik 2017“ beweist.

Dennoch: Dentalunternehmen könnten sich durch ihr Insiderwissen in der Branche und ihre langjährigen Beziehungen mit Zahnärzten den entscheidenden Vorteil verschaffen. DT



Amazon war auf dem Chicago Midwinter Meeting mit einem eigenen Stand vertreten.

Quelle: ZWP online

ANZEIGE

**Optimieren Sie Ihr Hygienemanagement für eine erfolgreiche Zukunft!**

**DOCMA - EIN PROGRAMMVOLLER MÖGLICHKEITEN!**

- Lückenlos dokumentierte Hygieneabläufe bzw. Aufbereiterungsprozesse
- Rechtssicherheit mit beweiskräftiger Dokumentation
- Papierloses Arbeiten
- Optimale Lagerverwaltung
- Patientendatenübernahme

Service-Hotline: 05 / 9992 - 1111	KFo-Hotline: 05 / 9992- 2244	Pro Repair-Hotline: 05 / 9992 - 5555	Einrichtungs-Hotline: 05 / 9992 - 3333
Material-Hotline: 05 / 9992 - 2222	Hygiene-Hotline: 05 / 9992 - 3333	CAD/CAM-Hotline: 05 / 9992 - 8888	info@henryschein.at www.henryschein.at

## Ein Zeichen besonderer Qualität

Übergabe des Zertifikats zum erfolgreichen GDDP-Audit und der Auszeichnung des Jahresbesten 2017.

WIEN – Im Rahmen der diesjährigen Klausurtagung des Österreichischen Dentalverbandes am 15. und 16. März 2018 in St. Johann im Pongau wurde die Firma Profimed VertriebsgmbH ausgezeichnet. Sie hatte im Herbst 2017 das GDDP-Audit erfolgreich bestanden. Damit

sprechend den GDDP-Richtlinien wurde an die Firma Kulzer Austria GmbH vergeben. Bei den GDDP-Audits wird durch den Auditor nach festgelegten Regeln der Grad der Erfüllung der GDDP-Vorgaben ermittelt. Nach Ablauf des Kalenderjahres wird die Firma, welche den höchsten



Die Profimed VertriebsgmbH hatte im Herbst 2017 das GDDP-Audit erfolgreich bestanden – der ODV gratulierte: Michael Stuchlik, Vizepräsident des ODV; Daniela Rittberger, Vorstandsmitglied des ODV; Gernot Schuller, Vizepräsident des ODV; Geschäftsführer Bernd Immler, Profimed VertriebsgmbH; Dr. Gottfried Fuhrmann, Präsident des ODV, und Stefan Smyczko, MSc (v.l.n.r.).

wurde ihr bestätigt, dass sie nicht nur die Regelungen des ODV-Kodex beachtet und einhält, sondern auch, dass sie die hohen Anforderungen der im GDDP-Handbuch festgelegten Richtlinien praktiziert. Das Zertifikat, welches äußeres Zeichen dieses Erfolgs ist, wurde von Präsident Dr. Gottfried Fuhrmann an Geschäftsführer Bernd Immler überreicht.

Eine weitere Auszeichnung im Rahmen der Qualitätssicherung ent-

Prozentsatz beim Audit erreicht hat, als jahresbeste ausgezeichnet. Es war dies im Jahr 2017 die Firma Kulzer.

Mit der Firma Profimed erweitert sich der Kreis der GDDP-zertifizierten Firmen auf zehn. Es sind dies C. Klöss Dental, Dürr Dental, Henry Schein Austria, Ivoclar Vivadent, Kulzer Austria, L. Liehmann, Pluradent, Profimed, W&H Austria und ZPP. [DI](#)

Quelle: ODV

## Zusammenarbeit vereinbart

Universitätszahnklinik der MedUni Wien erweitert Kooperation mit japanischer Showa-Universität Tokio.

WIEN – Die Universitätszahnklinik der MedUni Wien hat einen Kooperationsvertrag mit der japanischen Showa-Universität Tokyo abgeschlossen. Die beiden medizinischen Hochschulen wollen bei Ausbildung und Training, bei Austauschprogrammen für Studierende sowie bei gemeinsamen Forschungsprojekten zusammenarbeiten.

Der Kooperationsvertrag wurde am 15. März 2018 von Rektor Univ.-Prof. Dr. Markus Müller und Univ.-Prof. DDr. Andreas Moritz, dem Leiter der Universitätszahnklinik, im Beisein der Vertreterinnen der Showa-Universität, Prof. Dr. Miyuki

Hashimoto und Ass.-Prof. Dr. Yuka Hiraizumi, in Wien unterzeichnet.

Die beiden Universitätskliniken wollen enger zusammenarbeiten und den Personalaustausch auf den Gebieten der Lehre und des Studiums fördern.

Die Showa-Universität Tokyo wurde 1928 als Showa Medical College gegründet. Heute umfasst sie die School of Medicine, School of Dentistry, School of Pharmacy und die School of Nursing and Rehabilitation Sciences mit insgesamt ca. 2.500 Studierenden. Sie führt sieben Universitätskliniken und erstreckt sich über den Hatanodai Campus,

den Yokohama Campus und den Fujiyoshida Campus.

Die MedUni Wien pflegt seit Jahren einen regen Studierendenaustausch im Bereich der Humanmedizin, über den sowohl Studierende aus Tokio die MedUni Wien besuchen als auch die Wiener Studierenden der Humanmedizin die Gelegenheit haben, in die 36-Millionen-Metropole Tokio einzutauchen und eine andere Kultur kennenzulernen. Nun wird mit der neu geschlossenen Kooperation diese Möglichkeit auch für die Zahnmedizin eröffnet. [DI](#)

Quelle: MedUni Wien

## Die österreichweite Einführung der e-Medikation steht fest

Patientensicherheit bei der Einnahme von Medikamenten wird deutlich erhöht.

WIEN – Zwei Millionen Versicherte in Österreich nehmen regelmäßig fünf oder mehr Medikamente ein, die bis zu zehn Wechselwirkungen auslösen und in seltenen Fällen auch zu lebensbedrohlichen Komplikationen führen können. Die Lösung heißt e-Medikation. „Diese ELGA-Anwendung wird bis September 2019 schrittweise in ganz Österreich eingeführt“, freut sich Alexander Biach, Vorsitzender des Verbandsvorstandes im Hauptverband. „Damit wissen die beteiligten Ärzte und Apotheker, welche anderen Medikamente verordnet wurden, und können dementsprechend reagieren.“ Pionierarbeit leisteten bereits die Vorarlberger Gebietskrankenkasse, die Vorarlberger Ärztekammer und die Apothekerkammer, die in ihrem Bundesland e-Medikation bereits seit Februar verwenden.

„Die Einführung der e-Medikation ist ein wichtiger und innovativer Schritt in Richtung Digitalisierung und der damit verbundenen Serviceleistungen für Patienten und Dienstleister im Gesundheitswesen. In kürzester Zeit konnte nun dieses Projekt, für das es bereits seit 2012 eine gesetzliche Grundlage und auch einen Auftrag gab, realisiert werden“, zeigt sich Bundesministerin Beate Hartinger-Klein erfreut.

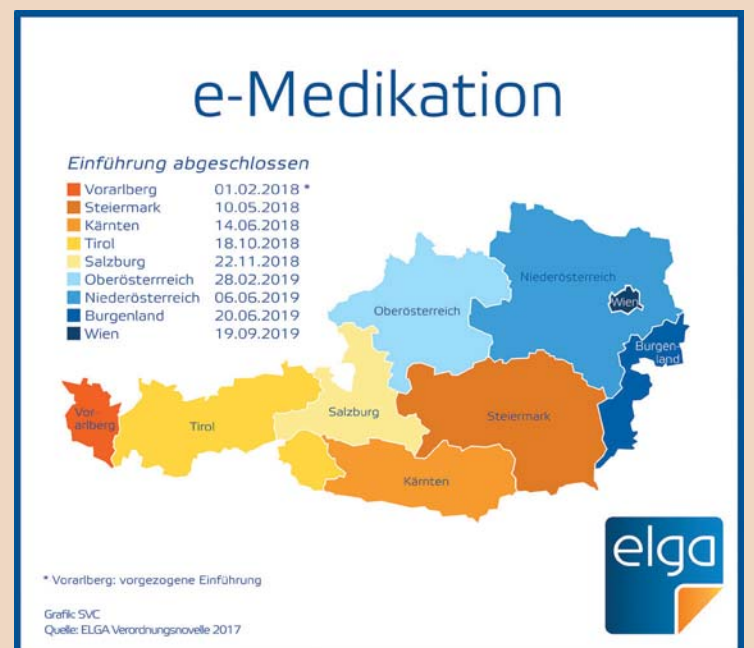
### Sicherheit durch Information

Mit e-Medikation kann der behandelnde Arzt die e-Medikationsliste seines Patienten einsehen und neue Verordnungen auf unerwünschte Wechselwirkungen prüfen. Diese neuen Medikamente werden in e-Medikation gespeichert. Der Patient erhält dann ein Rezept mit einem Code, der in der Apo-

theke eingelesen wird und damit die Speicherung der Abgabe des Medikaments ohne zusätzlichen Erfassungsaufwand ermöglicht. Auch rezeptfreie Medikamente, die Wechselwirkungen auslösen können, werden in e-Medikation gespeichert.

### Weitere e-Services werden gemeinsam umgesetzt

Der Hauptverband der österreichischen Sozialversicherungsträger und die Österreichische Ärztekammer werden in den nächsten Jahren eine Reihe von e-Services gemein-



„Eine ganz wichtige Neuerung für Patienten ist dabei, dass sie dafür in der Apotheke ihre e-card benötigen“, betont Volker Schörghofer, stellvertretender Generaldirektor im Hauptverband. „Mit dem Stecken der e-card kann in der Apotheke die gesamte e-Medikationsliste eingesehen werden. Auch das Krankenhaus hat Zugriff auf diese Liste und damit eine Übersicht auf die eingenommenen Medikamente, was gerade für ältere Patienten ein großer Vorteil ist.“

sam umsetzen. Kernpunkte der gesamtvertraglichen Vereinbarung sind die Einführung von e-Medikation und die Ausweitung der e-card-Services auf den elektronischen Kommunikationsservice eKOS (e-Zuweisung, e-Überweisung, e-Verordnung). Zusätzlich werden Rahmenbedingungen für weitere e-Services wie e-Rezept und e-Transportschein ausgearbeitet. [DI](#)

Quelle: Hauptverband der österreichischen Sozialversicherungsträger

### ← Fortsetzung von Seite 1:

#### „Zahlen beim Arztbesuch?“

ken. Demnach sind nur 37 Prozent der Patienten vehement gegen Selbsthalte („Lehne ich generell ab“). Immerhin 14 Prozent sind klare Verfechter von Selbsthalten. Für die aktuelle Gesundheitsdebatte spannend ist, dass eine Mehrheit (66 Pro-

zent) die Zusammenlegung der Gebietskrankenkassen „sehr gut“ oder „eher gut“ findet. Was sind die Gründe? Wie ist insbesondere die geringe Ablehnung von Selbsthalten zu erklären? Natürlich liegt es nahe, dass gesündere, jüngere und wirtschaftlich etabliertere Menschen, die weniger Leistungen in Anspruch

nehmen, hier ein verlockendes Angebot sehen – sie hoffen auf höhere Netto-Gehälter. Gleichzeitig wird der Regierung die Rute ins Fenster gestellt: 79 Prozent sehen bei ihr die Schuld an den Negativentwicklungen im Gesundheitssystem. [DI](#)

Quelle: Ärztekammer für Wien

ANZEIGE

# calaject.de

„schmerzarm+komfortabel“

DENTAL TRIBUNE

### IMPRESSUM

**Verlag**  
OEMUS MEDIA AG  
Holbeinstrasse 29  
04229 Leipzig, Deutschland  
Tel.: +49 341 48474-0  
Fax: +49 341 48474-290  
kontakt@oemus-media.de  
www.oemus.com

**Verleger**  
Torsten R. Oemus

**Verlagsleitung**  
Ingolf Döbbecke  
Dipl.-Päd. Jürgen Isbaner  
Dipl.-Betriebsw. Lutz V. Hiller

**Chefredaktion**  
Dipl.-Päd. Jürgen Isbaner (ji)  
V.i.S.d.P.  
isbaner@oemus-media.de

**Redaktionsleitung**  
Majang Hartwig-Kramer (mhk)  
m.hartwig-kramer@oemus-media.de

**Redaktion**  
Katja Mannteufel (km)  
k.mannteufel@oemus-media.de

**Anzeigenverkauf**  
**Verkaufsleitung**  
Dipl.-Betriebsw. Lutz V. Hiller  
hiller@oemus-media.de

**Projektmanagement/Vertrieb**  
Nadine Naumann  
n.naumann@oemus-media.de

**Produktionsleitung**  
Gernot Meyer  
meyer@oemus-media.de

**Anzeigendisposition**  
Marius Mezger  
m.mezger@oemus-media.de

Lysann Reichardt  
l.reichardt@oemus-media.de

Bob Schliebe  
b.schliebe@oemus-media.de

**Layout/Satz**  
Ann-Katrin Abicht  
abicht@oemus-media.de

**Lektorat**  
Ann-Katrin Paulick  
Marion Herner

### Erscheinungsweise

Dental Tribune Austrian Edition erscheint 2018 mit 8 Ausgaben, es gilt die Preisliste Nr. 9 vom 1.1.2018. Es gelten die AGB.

### Druckerei

Dierichs Druck+Media GmbH, Frankfurter Str. 168, 34121 Kassel, Deutschland

### Verlags- und Urheberrecht

Dental Tribune Austrian Edition ist ein eigenständiges redaktionelles Publikationsorgan der OEMUS MEDIA AG. Die Zeitschrift und die enthaltenen Beiträge und Abbildungen sind urheberrechtlich geschützt. Jede Verwertung ist ohne Zustimmung des Verlages unzulässig und strafbar. Das gilt besonders für Vervielfältigungen, Übersetzungen, Mikroverfilmungen und die Einspeicherung und Bearbeitung in elektronischen Systemen. Nachdruck, auch auszugsweise, nur mit Genehmigung des Verlages. Bei Einsendungen an die Redaktion wird das Einverständnis zur vollen oder auszugsweisen Veröffentlichung vorausgesetzt, sofern nichts anderes vermerkt ist. Mit Einsendung des Manuskriptes geht das Recht zur Veröffentlichung als auch die Rechte zur Übersetzung, zur Vergabe von Nachdruckrechten in deutscher oder fremder Sprache, zur elektronischen Speicherung in Datenbanken zur Herstellung von Sonderdrucken und Fotokopien an den Verlag über. Für unverlangt eingesandte Bücher und Manuskripte kann keine Gewähr übernommen werden. Mit anderen als den redaktionseigenen Signa oder mit Verfassernamen gekennzeichnete Beiträge geben die Auffassung der Verfasser wieder, welche der Meinung der Redaktion nicht zu entsprechen braucht. Der Autor des Beitrages trägt die Verantwortung. Gekennzeichnete Sonderteile und Anzeigen befinden sich außerhalb der Verantwortung der Redaktion. Für Verbands-, Unternehmens- und Marktinformationen kann keine Gewähr übernommen werden. Eine Haftung für Folgen aus unrichtigen oder fehlerhaften Darstellungen wird in jedem Falle ausgeschlossen. Gerichtsstand ist Leipzig, Deutschland.

## Klausurtagung des Österreichischen Dentalverbands

Am 15. und 16. März 2018 trafen sich die ODV-Mitglieder in St. Johann im Pongau.

ST. JOHANN IM PONGAU – Die Klausurtagung fand heuer unmittelbar vor der 2. Dental Schi-WM in St. Johann statt. Der erste Teil der Klausurtagung am Donnerstag bot den Teilnehmern zwei Vorträge: „MPG, MDR und GDDP neu – alt, neue Herausforderungen, passende Lösungsansätze“ sowie „Geschäftsführerhaftung im Allgemeinen und vor dem Hintergrund aktueller rechtlicher Neuerungen (MDR, Daten-

schutz-Grundverordnung)“. Stefan Smyczko, MSc zeigte auf, dass die zu beachtenden Normen an Umfang und Schärfe zunehmen und es wichtig ist, mit den notwendigen Maßnahmen in den Firmen ehest zu beginnen.

Beim Thema DSGVO wurde Herr Smyczko von Hansjörg Füssinger assistiert. Die Diskussion mit den Vortragenden zeigte die großen Unterschiede zwischen den Firmen, welche bereits tief in dieses Thema eingetaucht sind, und anderen, die noch im Stadium der Informationssammlung stehen.

Mit dem ehemaligen Schirennläufer Matthias Lanzinger präsentierte der ODV für den Abendvortrag wieder eine bedeutende Persönlichkeit aus dem Nichtdentalbereich. Nach einer kurzen Videoeinführung über den Gast und seinen schweren Unfall wurde in Form eines Interviews zwischen Matthias Lanzinger und Wolfgang Fraundörfer das Thema: „Mit mentaler Stärke die eigenen Ziele erreichen – Wie komme ich aus Rückschlägen gestärkt hervor?“ erörtert.

Der Tag wurde mit dem gemeinsamen Abendessen beschlossen und die Gelegenheit zu Erfahrungsaustausch und Netzwerken genützt.

Der Freitagvormittag war wieder dental geprägt. Daniel Izquierdo Hänni referierte in einem dreiteiligen Vortrag zum Thema: „Praxismarketing, Nutzen für Handel und Industrie?“. Die vielen Wortmeldungen und Diskussionen auch zwischen den Teilnehmern zeigten das große Interesse an diesem Thema, aber auch die unterschiedlichen Lösungsansätze, die von den Firmen verfolgt werden. [DT](#)

Quelle: ODV



Dr. Gottfried Fuhrmann, der Präsident des ODV, begrüßte die Klausurteilnehmer. – Schirennläufer Matthias Lanzinger (rechts) und Wolfgang Fraundörfer im Gespräch über mentale Stärke und die Frage, wie man aus Rückschlägen gestärkt hervorgehen kann.

## 25.000 Kinder in Vorarlberg untersucht

Projekt könnte ganz Österreich als Modell dienen.

DORNBIRN – Die Basis für gesunde und gepflegte Zähne wird schon in früher Kindheit gelegt. In Vorarlberg werden deshalb jedes Jahr in den Zahnambulatorien der Vorarlberger Gebietskrankenkasse (VGKK) durch Zahnärzte in der freien Praxis sowie durch den Einsatz von zwei Dentomobilen rund 25.000 zahnprophylaktische Untersuchungen (der Fokus liegt auf Karies, Fehlstellungen und Pflegemängel) durchgeführt. Die Kosten für diese Untersuchungen werden von den sozialen Krankenversicherungsträgern bezahlt. 2017 beliefen sie sich auf rund 337.000 Euro.

Im aktuellen Regierungsprogramm zur Sozialversicherung wird als Ziel die Etablierung der Zahnprophylaxe für Kinder und Jugendliche als Kassenleistung genannt. „Das ist in Vorarlberg schon seit Jahrzehnten der Fall. Dieses Projekt kann der Regierung hinsichtlich Organisation und Durchführung gerne als Vorlage dienen“, schlägt VGKK-Obmann Manfred Brunner vor. „Regionale Innovationen, von denen es neben der Zahnprophylaxe noch viele weitere gibt, sind auch künftig wichtig und können als Modell für eine öster-

reichweite Umsetzung dienen. Dieser Innovationsgeist darf nicht durch eine möglicherweise geplante Zentralisierung in Wien verloren gehen.“

Die Investition in die Zahngesundheit der Kinder ist als Bestandteil der Vorsorge zu sehen. Jeder wisse, wie teuer die Beseitigung von Karieschäden und anderen Zahnproblemen mit eventuell hohen Selbstbehalten sein könne. Nicht zuletzt deshalb sei bei der Gesundheit das möglichst frühe Hinschauen entscheidend, so Brunner weiter.

### Bei den Kleinsten beginnen

In den Zahnambulatorien der VGKK wurden rund 400 Kinder untersucht. Dabei geht es neben der Untersuchung, vor allem bei Kindergartenkindern, auch darum, sie spielerisch mit der zahnärztlichen Ordination vertraut zu machen. In diesem Rahmen dürfen die Kinder Instrumente anfassen und, soweit das möglich ist, ausprobieren. Damit sollen eventuell vorhandene Ängste abgebaut werden bzw. sollen diese erst gar nicht entstehen. [DT](#)

Quelle: VGKK

ANZEIGE

DIE ANFORDERUNGEN IM PRAXISALLTAG WACHSEN AM LAUFENDEN

DESHALB ENTWICKELN WIR UNSER SORTIMENT IN DIE TIEFE WIE IN DIE

# BAND BREITE

**CAMLOG**  
SYSTEM

**CONELOG**  
SYSTEM

**CERALOG**  
SYSTEM

**DEDICAM**  
PROSTHETICS

This is  
**iSy**

**BIOHORIZONS**

**MIT ALLTEC DENTAL SIND SIE BESSER AUFGESTELLT.**

Mit vielen innovativen Produkten im Sortiment bieten wir Ihnen Lösungen für unterschiedliche Behandlungskonzepte und Bedürfnisse. Was alle unsere Produkte verbindet: Sie sind optimal auf die Anforderungen des Praxisalltags ausgerichtet, damit Sie sich voll und ganz auf Ihre Patienten konzentrieren können. **Telefon 05572 372341.**

**ALLTEC DENTAL**

**camlog**  
a perfect fit™

# Knochenaufbau mit allogenen Knochenblöcken

Innovative Materialien, exzellente Ergebnisse – ein Verfahren mit Zukunft.  
Von Priv.-Doz. DDr. Frank Kloss, Lienz, Österreich, und Phil Donkiewicz, Berlin.

Für die erfolgreiche Versorgung eines atrophierten Kiefers mit einer implantatgetragenen Prothetik ist ein Aufbau des bestehenden Knochenvolumens, trotz der Einführung durchmesser- und längenreduzierter Implantate, häufig unumgänglich.<sup>1,2</sup> Kieferkammaugmentationen können in Abhängigkeit von der Situation, Lokalisation und Größe des Knochendefekts ein komplexes Behandlungsverfahren mit einer langen Therapiedauer darstellen. Aktuell gilt nach wie vor der patienteneigene Knochentransfer (autologer Knochen) von enoralen oder extraoralen Entnahmestellen als Goldstandard.<sup>3</sup> Das damit verbundene Risiko einer Spenderstellenmorbidity und die begrenzte Verfügbarkeit des Knochens an der jeweiligen Entnahmestelle erklären das seit Jahren wachsende Interesse an Knochenersatzmaterialien (KEM).<sup>4,5</sup> In der Zahnmedizin gelten KEMs bovinen Ursprungs als am besten untersucht. Zahlreiche Studien mit bovinem Knochen zeigen in bestimmten Augmentationsindikationen gleichwertige Behandlungsergebnisse wie mit autologem Knochen.<sup>6,7</sup> Da jedoch vor allem große Kieferkammdefekte oftmals nicht suffizient mit synthetischen oder xenogenen Granulaten versorgt werden können, waren die Möglichkeiten in der Oralchirurgie grundsätzlich auf die Verwendung autologer Knochenblöcke limitiert.

In der Wirbelsäulenchirurgie stellt menschlicher Spenderknochen eine etablierte Alternative zum autologen Knochen dar.<sup>8</sup> Durch die Einführung innovativer Biomaterialien und deren Kombination mit etablierten Behandlungskonzepten kann eine Knochenblockentnahme häufig vermieden werden.<sup>9</sup> Vor allem nasschemisch behandelte, gefriergetrocknete humane Spenderknochen hat sich hierbei als valide und effektive Alternative zu autologen Knochenblocktransplantaten bewährt. Mittlerweile gibt es eine Vielzahl an Veröffentlichungen, welche exzellente klinische Ergebnisse bei Kieferkammaugmentationen mit Allografts aufzeigen.<sup>10-14</sup> Dabei verläuft die Anwendung kommerziell zu erwerbender Allografts analog zu den für die Autografts bereits bekannten Operationstechniken, wie etwa der Knochenblockaugmentation, Knochenringtechnik oder der Schalen-technik, sodass ein breites Indikationsspektrum durch diese Materialien bedient werden kann.<sup>15-17</sup>

## Sicherheit und Volumenstabilität

Die Sicherheit und Volumenstabilität allogener Knochenimplantate ist ein präsent Thema, wobei in der Literatur häufig nicht zwischen frischen, gefrorenen oder kryokonservierten humanen Knochenblocktransplantaten, bei welchen ein Großteil der organischen Substanz erhalten bleibt, und nasschemisch prozessierten Allografts differenziert wird. Alle Alloimplantate,

welche eine Zulassung durch das Paul-Ehrlich-Institut haben, durchlaufen eine komplexe chemische Dezellularisierung, deren Ziel es ist, ein Material zu generieren, welches vor allem als osteokonditiv wirkende Gerüststruktur mit optimalen physikochemischen Eigenschaften eine ideale Knochengewebeheilung ermöglicht, ohne immunogen

Volumenstabilität sowie Implantat-erfolgsrate mit Autografts vergleichbare Ergebnisse geschaffen werden können.<sup>10-17</sup>

## Patientenfälle

Im Folgenden soll das Potenzial der allogenen Knochenblöcke in der klinischen Anwendung verdeutlicht werden.

neute implantatgetragene Versorgung der Regio 11 zu ermöglichen (Abb. 1b). Nach dem Entfernen des Implantats konnte ein deutlicher Knochenverlust im ästhetischen Frontzahnbereich festgestellt werden (Abb. 1c, j). Über eine krestale Schnittführung wurde zusammen mit einem Entlastungsschnitt der Mukoperiostlappen vom Kiefer-

Fünf Monate später wurde eine DVT-Kontrolle durchgeführt, in welcher sich die gute Integration des allogenen Knochenblocks zeigte (Abb. 1k), sodass die Implantation nach einem weiteren Monat geplant werden konnte. Beim Eröffnen der Augmentationsstelle zeigte sich der gut vaskularisierte und optimal in das umliegende Knochengewebe

### Fall 1

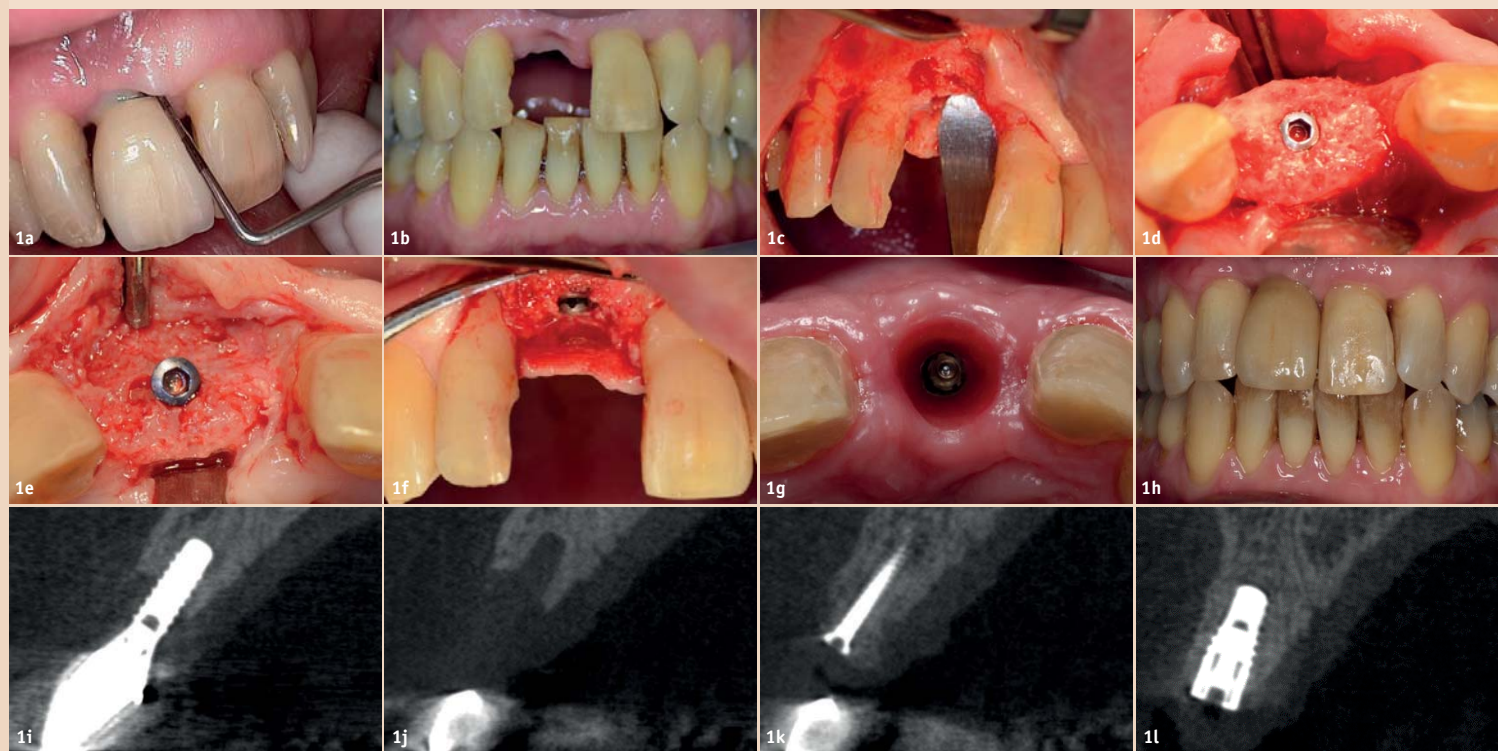


Abb. 1: Periimplantitis mit Knochenverlust in Regio 11 (a, i). Situation nach Zahnextraktion (b, j). Lappenpräparation zur Defektfreilegung (c). Befestigung des allogenen Knochenblocks mittels einer Osteosyntheseschraube (d). Optimale Integration des Knochenblocks nach fünfmonatiger Einheilung (k) und deutlicher Knochengewinn bei Freilegung der Augmentationsstelle (e). Stabile Implantation in den augmentierten Knochen (f, l). Situation nach dreimonatiger Einheilung (g). Finale prothetische Versorgung (h).

wirksame oder infektiöse Bestandteile zu enthalten.<sup>18,19</sup>

Obwohl auch bei der Anwendung nasschemisch prozessierter Allografts das Restrisiko einer Infektionsübertragung kommuniziert werden muss, ist dieses als rein hypothetisch anzusehen, da es weltweit keine Berichte hierzu für gefriergetrockneten Spenderknochen gibt.<sup>20</sup> Auch Studien, welche von einer Allosensibilisierung von Empfängern humaner Knochenblocktransplantate berichten, beziehen sich nahezu ausschließlich auf orthopädische Eingriffe unter Verwendung von frischem oder gefrorenem Knochen.<sup>21-24</sup>

Im Rahmen der dentalen Anwendung von prozessierten allogenen Knochenblöcken konnten nach bisherigen Erkenntnissen keine spenderspezifischen Antikörper in Empfängern nachgewiesen werden.<sup>25</sup> Auch den in den Knochenblöcken identifizierbaren Zelltrümmern und DNA-Resten konnte keine klinische Relevanz zugeordnet werden, sodass sich bei millionenfacher Anwendung dieser Produkte kein einziger Bericht zur Problematik bei der Spende oder dem Empfangen weiterer Organe und Gewebe eines Empfängers von dezellularisierten Allografts findet. Weiterhin wurde bereits in einigen Studien gezeigt, dass mit nasschemisch prozessierten Allografts in Bezug auf die Knochenqualität, Knochenneubildung,

Im ersten Fall präsentierte sich der Patient mit einer ausgeprägten Periimplantitis mit chronischer Suppuration am Implantat 11, welche zu einem zirkulären Abbau des umliegenden Knochengewebes führte (Abb. 1a). Mittels DVT konnte der sowohl horizontale als auch vertikale Knochenverlust um das Implantat dargestellt werden (Abb. 1i). Nach der Aufklärung des Patienten über die möglichen Behandlungsoptionen entschied sich dieser für eine Explantation mit anschließendem Knochenaufbau mittels eines allogenen Knochenblocks, um eine er-

knochen gelöst und der allogene Knochenblock (maxgraft® block, botiss biomaterials GmbH, Berlin) mittels einer Osteosyntheseschraube fixiert (Abb. 1d). Die Augmentationsstelle wurde mit einer resorbierbaren Kollagenmembran (Jason® membrane, botiss biomaterials GmbH) abgedeckt und das Weichgewebe über dem Knochenblock speicheldicht und spannungsfrei verschlossen, da das Eindringen von Speichel zu einer Infektion der Operationsstelle und Spannung auf dem Augmentationsareal zu einer erhöhten Resorption führen würden.<sup>26, 27</sup>

integrierte Knochenblock (Abb. 1e). Die Osteosyntheseschraube wurde entfernt, und das geplante Zahnimplantat konnte vollständig im augmentierten Kieferkamm versenkt werden (Abb. 1f, l). Die Freilegung und prothetische Versorgung (prothetische Versorgung durch Dr. Markus Haas, Mittersill, Österreich) des Implantats erfolgte nach einer komplikationslosen Einheilphase von drei Monaten (Abb. 1g, h). Durch die Verwendung des allogenen Knochenblocks konnte der Kieferkamm optimal rehabilitiert und ein ästhetisches und natürlich

### Fall 2

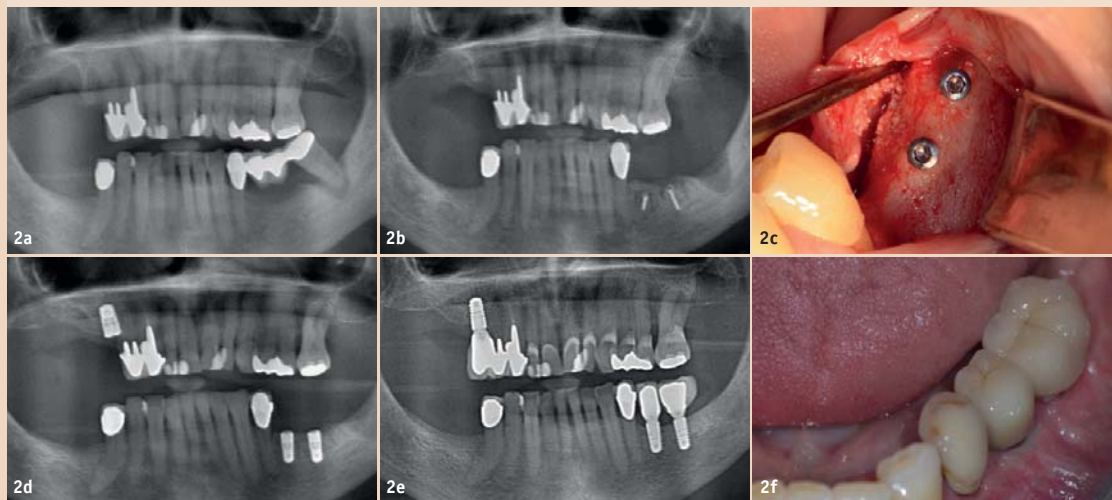
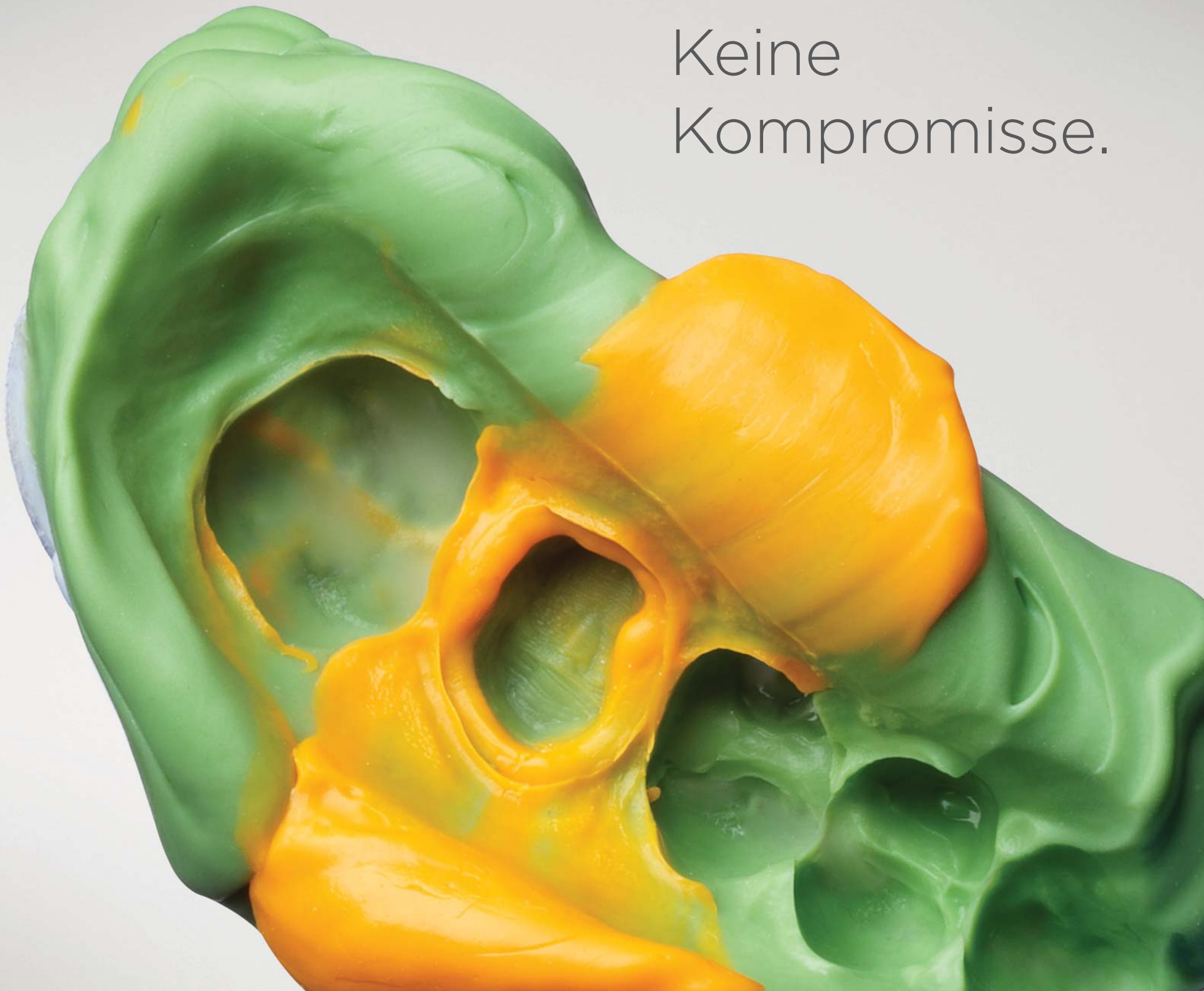

Abb. 2: Radiografische Darstellung der initialen Situation (a). Mit zwei Osteosyntheseschrauben befestigter Knochenblock (b). Freilegung der Augmentationsstelle mit vollständig integriertem Knochenblock (c). Insertion von zwei Implantaten sechs Monate nach der Augmentation (d). Röntgenkontrolle und finale Prothetik ein Jahr nach der Augmentation (e, f).

Keine  
Kompromisse.



Aquasil® Ultra+  
Smart Wetting® Abformmaterial

digit Power®  
Dispenser

**Bessere Hydrophilie. Höhere Reißfestigkeit. Präzisere Applikation.**

All das bieten wir Ihnen jetzt – mit Aquasil® Ultra+. Neuste Entwicklungen sorgen dafür, dass die klinische Leistungsfähigkeit auf allen Gebieten optimiert wurde.

Machen Sie keine Kompromisse.

- Verbesserte Hydrophilie für höhere Präzision als je zuvor.
- Verbesserte Reißfestigkeit für mehr Sicherheit.
- Verschiedene Optionen bei Abbindezeiten und Applikation für bessere klinische Resultate.

[dentsplysirona.com](http://dentsplysirona.com)

erscheinendes Ergebnis erzielt werden.

Im zweiten Fall stellte sich eine Patientin mit einem desolaten Brückenpfeiler in Regio 37 vor. Durch die prothetische Versorgung der Schaltlücke in Regio 35 und 36 mit einer Zahnbrücke und der damit einhergehenden fehlenden mechanischen Belastung des Kieferknochens zeigte sich ein deutliches Knochendefizit an dieser Stelle (Abb. 2a). Nach umfassender Aufklärung entschied sich die Patientin für eine Exzision des Brückenpfeilers in Regio 37 mit anschließender Kieferkammaugmentation mittels eines allogenen Knochenblocks, gefolgt von einer implantatgetragenen Einzelzahnversorgung in Regio 35 und 36. Die Kieferkammaugmentation erfolgte zwei Monate nach der Zahnextraktion unter Infiltrationsanästhesie. Nach der Defektdarstellung über eine Volllappenpräparation wurde der manuell auf den Defekt angepasste allogene Knochenblock (maxgraft® block, botiss biomaterials GmbH) mittels zweier Osteosyntheseschrauben am Kieferkamm fixiert. Die Augmentationsstelle wurde wieder mit einer Kollagenmembran aus porcinem Perikard (Jason® membrane, botiss biomaterials GmbH) abgedeckt und das Weichgewebe speicheldicht und spannungsfrei vernäht (Abb. 2b). Bei der Eröffnung der Augmentationsstelle, welche nach sechs Monaten erfolgte, zeigte sich eine vollständige Integration des allogenen Knochenblocks in das umgebende Knochengewebe und somit ein optimaler Knochengewinn in der atrophierten Region (Abb. 2c). Nachdem die Osteosyntheseschrauben entfernt wurden, konnten die geplanten Zahnimplantate inseriert werden (Abb. 2d). Drei Monate nach Implantatinsertion erfolgte die finale prothetische Versorgung. Abbildungen 2e und 2f zeigen die Situation ein Jahr nach prothetischer Versorgung.

#### Vorteil Digitalisierung

Die digitale Revolution hat in den letzten Jahren auch ihren Einzug in die Zahnarztpraxen gehalten, wobei die Implementierung technischer und computergestützter Innovationen in das Behandlungskonzept erhebliche Vorteile mit sich bringt. So ist es beispielsweise möglich, über das CAD/CAM-Verfahren individuelle Knochenblöcke aus humanem Spenderknochen anzufertigen, welche eine optimale Passung auf den Kieferkammdefekt aufweisen.<sup>28-32</sup> Der Knochenblock wird hierbei über den DICOM-Datensatz aus einer DVT-Aufnahme des atrophierten Kieferkammes digital erstellt und anschließend in einer dreidimensiona-

#### Fall 3

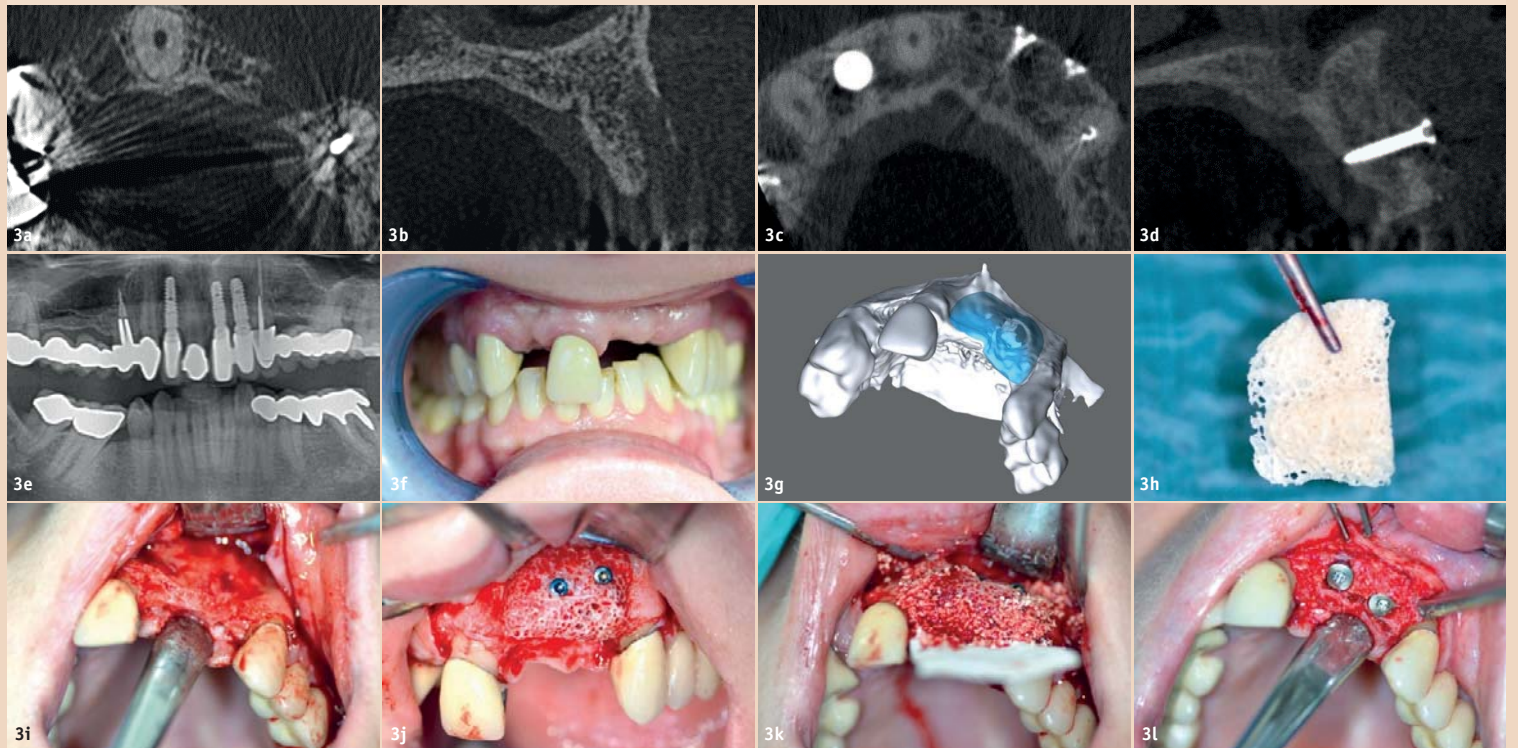


Abb. 3: Darstellung des Knochendefekts in Regio 21-22 im DVT (a, b). DVT-Kontrolle nach vier Monaten (c, d). Kontrollröntgen drei Jahre nach der Augmentation zeigt optimalen Volumenerhalt (e). Situation nach Extraktion der Zähne 12 und 21 (f). Planung des allogenen Knochenblocks (g). CAD/CAM-gefertigter Knochenblock (maxgraft® bonebuilder) (h). Lappenpräparation und Darstellung des Knochendefektes (i). Befestigung des Knochenblocks mit zwei Osteosyntheseschrauben (j). Konturierung der Augmentationsstelle mit bovinem Knochengranulat (k). Exzellente Knochenregeneration beim Reentry nach sechs Monaten (l).

len Fräse aus spongiösem Knochen, welcher ebenfalls von Lebendspendern stammt, hergestellt. Somit wird nicht nur eine autologe Knochenblockentnahme obsolet, auch das manuelle Anpassen des Knochenblocks entfällt, wodurch die Operationszeit verkürzt wird. Weiterhin hat der individuell angepasste Knochenblock eine maximale Kontaktfläche mit dem ortsständigen Knochen, sodass dessen ideale Versorgung gewährleistet wird.

Im dritten Fall stellte sich die Patientin mit einer chronischen apikalen Parodontitis im ästhetischen Frontzahnbereich nach bereits durchgeführter Wurzelspitzenresektion vor. Da die Zähne 12 und 22 nicht erhaltungsfähig waren, wurden diese entfernt. Das Pontic, über welches der Zahn 21 versorgt wurde, musste mit der Zahnextraktion ebenfalls entfernt werden (Abb. 3f). Während in Regio 12 eine sofortige Implantation möglich war, zeigte sich ein deutliches transversales Knochendefizit in Regio 21-22 (Abb. 3a, b). Nach Aufklärung der Patientin über die verfügbaren Behandlungsoptionen, entschied diese sich für eine Anlagerungsosteoplastik mit einem allogenen, CAD/CAM-gefertigten Knochenblock, um eine Implantation in der Regio 21-22 zu ermöglichen.

Über eine DVT-Aufnahme wurde der zur Herstellung des individuellen Knochenblocks (maxgraft® bonebuilder, botiss biomaterials GmbH, Berlin) benötigte DICOM-Datensatz generiert und unter www.botiss-bonebuilder.com hochgeladen. Innerhalb von sechs Wochen wurde mittels des Datensatzes der Knochenblock digital geplant und schließlich angefertigt (Abb. 3g, h). Anschließend wurde die Patientin für die Kieferkammaugmentation einbestellt. Der Defekt wurde mit einer krestalen Schnittführung mit einem distal gelegenen Entlastungsschnitt freigelegt (Abb. 3i).

Der CAD/CAM-gefertigte Knochenblock wies eine optimale Pas-

sung für die vorliegende Defektsituation auf und konnte ohne manuelle Adaptation auf den Kieferkamm aufgelegt und mittels zwei Osteosyntheseschrauben fixiert werden (Abb. 3j). Da allogene Knochenblöcke durch den natürlichen Remodellingprozess einen Volumenverlust von etwa 10 bis 15 Prozent durchlaufen, wurde im Defektareal mit einem bovinen Knochenersatzmaterial (cerabone®, botiss biomaterials GmbH, Berlin) konturiert, um ein ästhetisches Endergebnis zu erzielen.<sup>12</sup> Bovine Knochenersatzmaterialien weisen eine höhere Volumestabilität auf, da diese nicht in den Eigenknochen des Patienten umgewandelt (remodelliert), sondern lediglich in den neugebildeten Knochen integriert werden (Abb. 3k).<sup>33</sup> Die Operationsstelle wurde mit einer resorbierbaren Kollagenmembran (Jason® membrane, botiss biomaterials GmbH) abgedeckt und speicheldicht sowie spannungsfrei verschlossen. Eine DVT-Kontrolle, welche vier Monate später erstellt wurde, zeigt die optimale Integration des allogenen Knochenblocks in das umliegende Knochengewebe (Abb. 3c, d). Die Insertion von zwei Zahnimplantaten konnte sechs Monate nach der Augmentation durchgeführt werden. Bei der Freilegung des augmentierten Bereichs zeigte sich vitaler, gut vaskularisierter Knochen, welcher eine optimale Stabilität der Implantate gewährleistet (Abb. 3l). Die Freilegung und prothetische Versorgung der Implantate konnte weitere drei Monate später durchgeführt werden. Ein Kontrollröntgen, welches drei Jahre nach der Augmentation erstellt wurde, zeigt den hervorragenden Volumenerhalt in der Augmentationsstelle, kein Knocheneinbruch im Bereich der Implantate und veranschaulicht, dass mit allogenen Knochenblöcken funktionelle Langzeitergebnisse erzielt werden können (Abb. 3e).

#### Fazit

Die hier beschriebenen Fälle verdeutlichen den Nutzen, welchen uns

die Einführung allogener Knochenblöcke in der regenerativen Zahnmedizin bieten. Aufgrund der bei allen drei Patienten vorliegenden großen ossären Defekte war eine Knochenaugmentation unabdingbar. Die Verwendung allogener Knochenblöcke hat sich in allen Fällen als zuverlässiges Behandlungskonzept erwiesen, mit welchem das Knocheniveau des Kieferkammes wiederhergestellt und eine stabile Positionierung der Implantate ermöglicht werden konnte. Weiterhin konnte durch die Behandlung eine autologe Knochenblockentnahme vermieden und die Belastung der Patienten reduziert werden. Bei der Eröffnung der Augmentationsstelle zeigte sich in allen drei Fällen innerhalb von sechs Monaten vitaler, vaskularisierter Knochen. Die allogenen Knochenblöcke waren hierbei schon so stark in das neugebildete Knochengewebe integriert, dass ein Übergang zum ortsständigen Knochen kaum sichtbar war. Die hohe Remodelling-Kapazität des prozessierten humanen Knochens resultiert aus dessen idealer Biokompatibilität und Osteokonduktivität, welche durch die Porosität und Oberflächenstruktur gewährleistet wird.<sup>34-38</sup>

Aufgrund des exzellenten Knochengewinns konnten alle Patienten planmäßig und ohne das Auftreten von Komplikationen behandelt werden. Spätere Röntgenkontrollen verdeutlichen die hohe Volumenstabilität der allogenen Knochenblöcke: Selbst drei Jahre nach der Augmentation lässt sich keine Reduktion des wiederhergestellten Knochen-niveaus beobachten, sodass die Implantate sicher im augmentierten Knochen verbleiben. Bei Beachtung grundlegender Schritte, wie die immobile Fixierung des Blocks am Kieferkamm, einer ausreichenden Mobilisierung des Weichgewebes und einem speicheldichten und spannungsfreien Wundverschluss, ist es möglich, mit allogenen Knochenblöcken Ergebnisse bei der Kieferkammaugmentation zu erzielen, welche mit autologen Knochen-

blöcken vergleichbar sind. Die Einführung von kommerziell zu erwerbender allogenen Knochenblöcken, wie etwa der maxgraft® block und bonebuilder® (botiss biomaterials GmbH, Vertrieb in Deutschland über Straumann GmbH), eröffnet dem Behandler somit eine neue, wesentlich atraumatischere und patientenfreundlichere Methode für die effektive Behandlung komplexer ossärer Defekte.

Vor allem Patienten, welche über eine schlechte Eigenknochenqualität verfügen oder sich eine weniger schmerzhaftere Behandlung wünschen, können maßgeblich hiervon profitieren.

DT



#### Kontakt



Priv.-Doz. DDr. Frank Kloss

Kärntner Straße 62  
9900 Lienz, Österreich  
Tel.: +43 4852 64643  
info@mkg-kloss.at



Phil Donkiewicz

botiss biomaterials GmbH  
Ullsteinstraße 108  
12109 Berlin, Deutschland  
Tel.: +49 30 2060739814  
Phil.Donkiewicz@botiss.com



ZAHNÄRZTE  
LIEBEN  
ONLINE.

WWW.ZWP-ONLINE.INFO



OEMUS MEDIA AG

## „Aktuelles Wissen, bester Erfolg“

Das 20. Internationale Frühjahrs-Seminar Meran startet am 26. April.

MERAN – Vom 26. bis 28. April 2018 findet im Kurhaus Meran das Internationale Frühjahrs-Seminar für Zahnärzte, Dentisten, Studenten, Assistenten, Prophylaxeassistenten und Zahntechniker statt. Der Verein

Tiroler Zahnärzte (VTZ) organisiert auch heuer diesen „Klassiker“ mit dem Titel „Aktuelles Wissen, bester Erfolg“. Der gesamte Vorstand inkl. des Präsidenten des VTZ, Univ.-Prof. Dr. Adriano Crismani, setzt

sich wieder mit vollem Elan für diese Veranstaltung ein, bei der hochkarätige, internationale Referenten ein breites Themenangebot aus fast allen Bereichen der Zahnmedizin offerieren.

Neben dem wissenschaftlichen Programm mit renommierten Vortragenden wie Prof. Dr. Kishor Gulbivala (Endodontologie), Prof. Dr. Bernd Kläiber (Kompositrestaurationen), Dr. Giuliano Maino (Kieferorthopädie), Dr. Nadja Nänni (Implantate und Implantatprothetik) u. v. a. werden parallel auch Workshops zum Thema „Dentale Fotografie“ (Robert Simon), „Ordinations-Notfall-Training“ (Simulation.Tirol) und „Wurzelkanäle einfach sicher aufbereiten“ (VDW) angeboten.

### Assistenten-Programm

Am Freitag, dem 27. April, sorgen Dr. Corinna Bruckmann, Dr. Anton Mayr, Dr. Nicola Meißner und BA Petra Natter für einen

# calaject.de

„schmerzarm+komfortabel“


Überblick über die aktuellen Erkenntnisse und neuen Therapieoptionen in der Zahnprophylaxe. Am Samstag, dem 28. April, erwartet Sie der EMS-Workshop „Kratz du noch oder strahlst du schon?“.

### Dentalausstellung

Die Dentalausstellung findet Donnerstag ganztags und Freitag halbtags im prunkvollen Kursaal statt, wo vor allem während der Kaffeepausen Firmenvertreter für Gespräche, Produktpräsentationen und Bestellannahmen bereitstehen.

### Festvortrag

Mit dem Festvortrag „Die Social Media-Revolution – wie Facebook, YouTube und Bewertungsplattformen unser Leben verändern“ wird der Journalist und Fernsehmoderator Dr. Armin Wolf am Freitag, dem 27. April, den Gesellschaftsabend eröffnen.

Anmeldungen und Informationen unter [www.vtz.at](http://www.vtz.at). 

Quelle: Verein Tiroler Zahnärzte



**Merano**  
**20. Internationales Frühjahrs - Seminar Meran**  
**26. - 28.04.2018**  
**Aktuelles Wissen, bester Erfolg.**  
**Kurhaus Meran**  
OGZMIK  
VTZ  
[www.vtz.at](http://www.vtz.at)

## Kinderzahnheilkunde im Fokus

7. Frühjahrssymposium der Österreichischen Gesellschaft für Kinderzahnheilkunde (ÖGK).


SALZBURG – Die ÖGK möchte das vom 19. bis 21. April 2018 stattfindende Symposium zu einer internationalen Begegnung machen. Namhafte Referenten aus dem In- und Ausland widmen sich ausschließlich Problem- und Fragestellungen, die die kleinsten Patienten betreffen. Be-

Dr. Katrin Bekes (Wien) mit Neuem auf dem Gebiet der Molaren-Inzisiven-Hypomineralisation (MIH) beschäftigt. Besonders erwähnenswert auch der Beitrag von Univ.-Prof. DDr. Norbert Jakse (Graz), der ein Update zum Thema Zahntransplantation gibt. Interessante Vorträge versprechen ebenso Prof. Swante Twetman (Kopenhagen), der über „Probiotic bacteria for caries prevention in children“ referiert, und Dipl.-Psych./Dipl.-Päd. Herbert Prange (Bellavista, Mallorca), der sich dem Thema „Emotionen, Emotionen – wie sie entstehen und wie wir sie beeinflussen können“ annimmt.

Das Programm für Assistentinnen wird gestaltet von Dr. Bettina Schreder (Wien) und Dr. Dinah Fräßle-Fuchs (Salzburg). Gemeinsam betreuen sie am Freitag ein Ganztagesseminar mit dem Titel „Assistenz und Verhaltensführung in der Kinderzahnbehandlung“.

Die Teilnehmer der Workshops behandeln neben anderen mit Dr. Andrea Lintner (Graz) das Zahntrauma, betrachten mit Prof. Dr. Elmar Reich (Biberach an der Riß, Deutschland) „MID – minimal invasive dentistry – erfolgreiche Prophylaxe für unsere Patienten“ oder lernen „Everything you need to know about Silver Diamine Fluoride (SDF)“ mit den Workshopleitern Lee Michael Weinstein D.M.D., F.A.S.D.C (Scottsdale, USA) und Neal G. Herman, DDS, FAAHD (New York).

Eine Posterpräsentation mit -prämierung, die Dentalausstellung, Yoga in den Morgenstunden oder der Galaabend ergänzen das Symposium rund um die Kinderzahnheilkunde.

Anmeldung und Informationen: [www.fruehjahrssymposium.at](http://www.fruehjahrssymposium.at). 

Quelle: ÖGK

7. FRÜHJAHRSSYMPOSIUM  
DER ÖSTERREICHISCHEN GESELLSCHAFT FÜR KINDERZAHNHEILKUNDE



INTERNATIONALER KONGRESS mit Simultandübersetzung der Vorträge ins Englische.  
**20.-21. April 2018**  
in Salzburg  
Wir danken unseren Sponsoren:  
The World Digital Institute, GUM, Dentsply Straub, elmex

standteile des Symposiums sind ein wissenschaftliches und ein Assistentinnenprogramm, Workshops, eine Poster- und Dentalausstellung sowie ein Rahmenprogramm. Erstmals werden die Vorträge simultan ins Englische übersetzt.

Im Rahmen des wissenschaftlichen Programms gehört Zahnärztin Barbara Beckers-Lingener (Heinsberg, Deutschland) zu den Referenten. Sie macht in einem Lunch&Learn-Vortrag die „Lokalanästhesie in der Kinderzahnheilkunde mit ‚The Wand‘ – dem Zauberstab“ zum Thema. Weiterhin ist Dr. Hubertus van Waas (Zürich) einer der Vortragenden. Er referiert über die zahnärztliche Chirurgie bei Kindern, während sich Univ.-Prof.

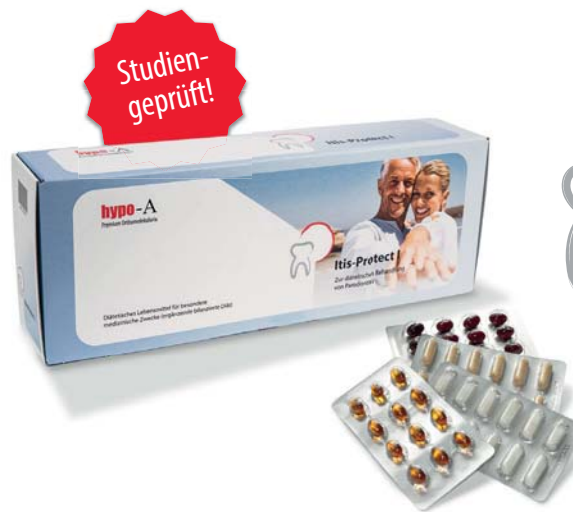**hypo-A**

Premium Orthomolekularia

## Optimieren Sie Ihre Parodontitis-Therapie!

55% Reduktion der Entzündungsaktivität in 4 Wochen!

60% entzündungsfrei in 4 Monaten durch ergänzende bilanzierte Diät

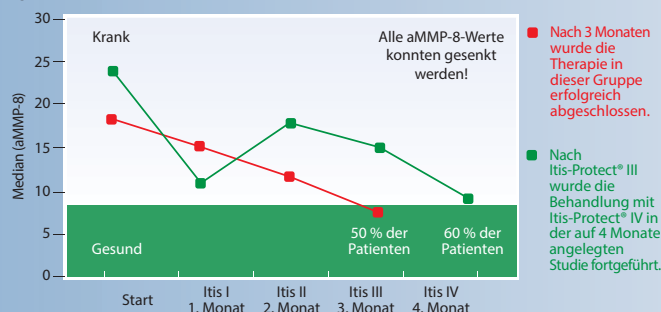


### Itis-Protect® I-IV

Zur diätetischen Behandlung von Parodontitis

- Stabilisiert orale Schleimhäute!
- Beschleunigt die Wundheilung!
- Schützt vor Implantatverlust!

ng/ml aMMP-8 - Parodontitis-Studie 2011, Universität Jena



### Info-Anforderung für Fachkreise

Fax: +49 (0)451 30 41 79 oder E-Mail: [info@hypo-a.de](mailto:info@hypo-a.de)

Name / Vorname \_\_\_\_\_

Str. / Nr. \_\_\_\_\_

PLZ / Ort \_\_\_\_\_

Tel. \_\_\_\_\_

E-Mail \_\_\_\_\_ IT-DTA 3.2018

hypo-A GmbH, Kücknitzer Hauptstr. 53, D-23569 Lübeck  
hypoallergene Nahrungsergänzung ohne Zusatzstoffe  
[www.hypo-a.de](http://www.hypo-a.de) | [info@hypo-a.de](mailto:info@hypo-a.de) | Tel. +49 (0)451 3072121

[shop.hypo-a.de](http://shop.hypo-a.de)

Opalescence



Ultradent Products Deutschland

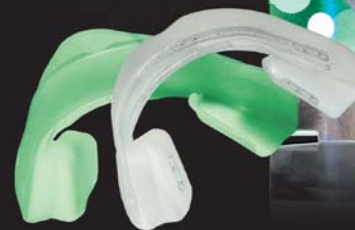# Opalescence®

## WHITENING LIVE-TEST

Testen Sie Opalescence Go **GRATIS**  
auf der WID an Stand G06!

Die praktischen und gebrauchsfertigen UltraFit™  
Trays enthalten 6% H<sub>2</sub>O<sub>2</sub> und passen sich dem  
individuellen Lächeln des Patienten an.

Weitere Information finden Sie auf  
[www.Opalescence.com/de](http://www.Opalescence.com/de)



**40 YEARS**  
1978-2018

ULTRADENT.COM/DE  
© 2018 Ultradent Products, Inc. All Rights Reserved.

**ULTRADENT**  
PRODUCTS, INC.



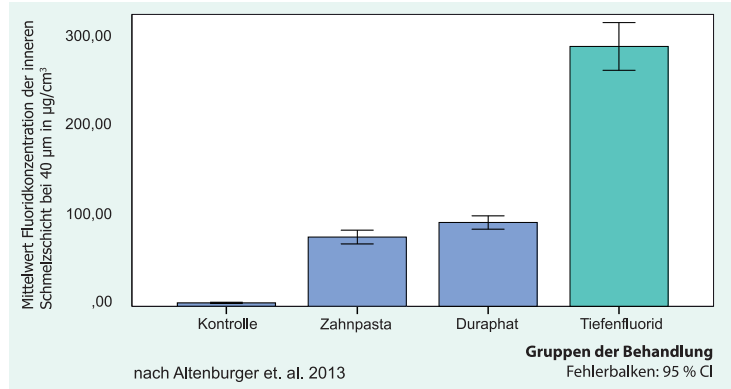
## In der Tiefe liegt die Kraft

Vergleichende Analyse zur Eindringtiefe von Fluorid aus verschiedenen Präparaten zur lokalen Fluoridierung.

An der Universität Freiburg wurde die Fluorideinlagerung nach Applikation von Fluoridprodukten untersucht.<sup>1</sup> In dieser standardisierten Studie wurden

extrahierte Rinderzähne – nach einer vorangehenden Demineralisierung, in der einheitliche initialkariöse Schmelzläsionen hervorgerufen wur-

den – je nach Studiengruppe mit Tiefenfluorid, Duraphat oder einer Zahnpasta behandelt. Die Behandlung der Zähne erfolgte im pH-Cycling-Verfahren<sup>2</sup> mit gepooltem Speichel und Bürsten der Oberflächen, um moderat kariogene Bedingungen zu simulieren. Anschließend wurde die Fluoridkonzentration der unterschiedlichen Schmelzschichten untersucht. Es konnte gezeigt werden, dass bei Behandlung mit Tiefenfluorid im Gruppenvergleich eine signifikant höhere Fluoridkonzentration, vor allem in den tiefer liegenden Schmelzschichten, vorliegt.

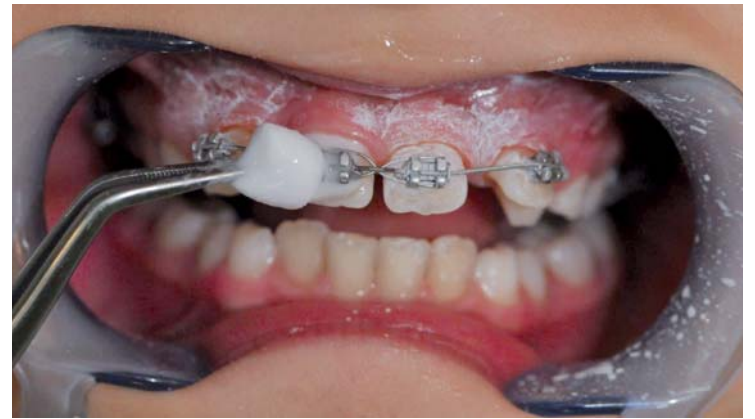

Mittelwert bei 40 µm der Fluoridkonzentration der inneren Schmelzschicht.

<sup>1</sup> Altenburger 2013  
<sup>2</sup> tenCate 2006

## Zwei Schritte zum Erfolg

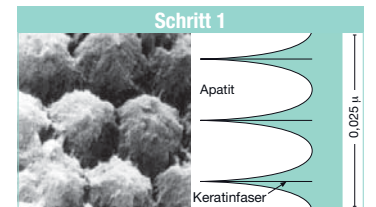
Sichere Kariesprophylaxe durch Depoteffekt.



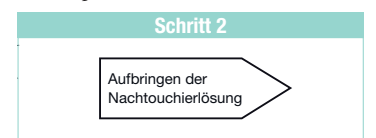
Auftragen der Nachtouchierlösung. Relative Trockenlegung ist ausreichend.

Die Anwendung von Tiefenfluorid bzw. Tiefenfluorid junior in der Zahnarztpraxis ist einfach. Die ohne Zwischenspülung und Trocknung direkt aufeinanderfolgenden Touchierungen führen zum Ausfall sehr kleiner Calciumfluorid-Kristalle in der Tiefe des Zahnschmelzes.

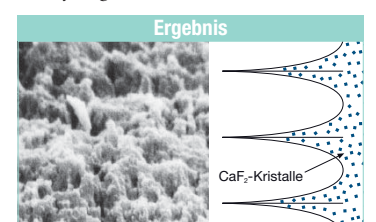
Tiefenfluorid ist frei von Lösungsmitteln und Alkohol und wirkt auf wässriger Basis. Daher reicht bereits eine relative Trockenlegung der Zähne aus. Mittels Wattepellet oder Pinsel wird zunächst die Touchierlösung aufgetragen. Diese Lösung schmeckt beim Tiefenfluorid junior fruchtig süß. Ohne weitere Einwirkzeit folgt direkt darauf die Behandlung mit der Nachtouchierlösung mit einem neuen Wattepellet oder Pinsel. Anschließend kann der Patient ausspülen und sofort wieder essen bzw. trinken. Es verbleibt ein für das Auge nicht sichtbarer Niederschlag. Bei der Erstanwendung empfiehlt sich die Wiederholung nach ca. zehn Tagen, anschließend ein- bis zweimal jährlich.



Durch Auftragen der Touchierlösung mittels Wattepellet oder Pinsel wird die Schmelzstruktur freigelegt und komplexe Fluor- und Kupferionen dringen tief in die Trichterporen des Zahnschmelzes ein.



Die Nachtouchierlösung dringt ebenfalls tief ein und führt in der Tiefe des Schmelzes zur sofortigen Reaktion.



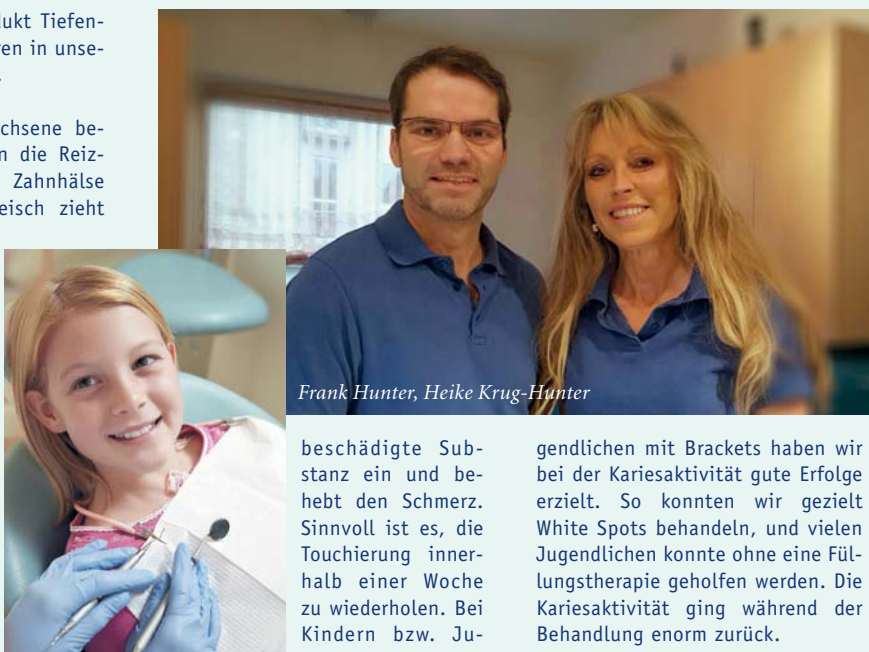Submikroskopisches Calciumfluorid von 50 Å Größe hat die Trichterporen der Auflockerungszone homogen aufgefüllt. Es wirkt dort langfristig vor Abrasion geschützt.

## Tiefenfluorid – seit 12 Jahren in unserer Gemeinschaftspraxis angewendet

Wir verwenden das Produkt Tiefenfluorid seit über 12 Jahren in unserer Gemeinschaftspraxis.

Etwa jeder vierte Erwachsene bekommt in seinem Leben die Reizempfindlichkeit seiner Zahnhäse zu spüren. Das Zahnfleisch zieht sich zurück und legt die Zahnhäse frei, falsches Putzen der Zähne oder nächtliches Zähneknirschen können solche Ursachen hervorrufen.

Durch das Touchieren mit Tiefenfluorid konnten wir die Weiterleitung der thermischen und chemischen Reize direkt an der Pulpa beheben. Das Produkt dringt tief in die



Frank Hunter, Heike Krug-Hunter

beschädigte Substanz ein und behebt den Schmerz. Sinnvoll ist es, die Touchierung innerhalb einer Woche zu wiederholen. Bei Kindern bzw. Ju-

gendlichen mit Brackets haben wir bei der Kariesaktivität gute Erfolge erzielt. So konnten wir gezielt White Spots behandeln, und vielen Jugendlichen konnte ohne eine Füllungstherapie geholfen werden. Die Kariesaktivität ging während der Behandlung enorm zurück.



**Tiefenfluorid® junior**  
Zwei Schritte zum Erfolg

- Zahnalsdesensibilisierung
- Mineralische Fissurenversiegelung\*
- White Spots verschwinden\*\*
- Kariesprophylaxe auch an schwer erreichbaren Stellen
- fruchtig-süßer Erdbeergeschmack ohne Zucker
- auch für Erwachsene

\* ZMK 1-2/1999, \*\* ZMK 9/1995

Natürlich auch weiterhin erhältlich:  
Klassisches HCH Tiefenfluorid® –  
ohne Geschmackszusatz, besonders für Allergiker

Nicht mit anderen Rabattaktionen kombinierbar.  
Um Versandkosten zu sparen, helfen wir Ihnen gern bei der Abwicklung über Ihren Großhändler. Unsere Vertragspartner finden Sie unter [www.humanchemie.de](http://www.humanchemie.de)



**HUMANCHEMIE**  
Kompetenz in Forschung und Praxis

Mit fruchtigem Geschmack

Sonderpreis+

**Tiefenfluorid® junior**  
20 ml Touchierlösung  
20 ml Nachtouchierlösung

HUMANCHEMIE GmbH  
Tel. +49 (0) 5181/2 46 33  
Fax +49 (0) 5181/8 12 26  
info@humanchemie.de

+alle HCH Tiefenfluorid®- und HCH Tiefenfluorid® junior-Packungen bis 31.05.2018 20 % günstiger

Humanchemie GmbH · Hinter dem Krüge 5 · DE-31061 Alfeld (Leine)  
Telefon +49 (0) 51 81 - 2 46 33 · Telefax +49 (0) 51 81 - 8 12 26  
E-Mail [info@humanchemie.de](mailto:info@humanchemie.de) · [www.humanchemie.de](http://www.humanchemie.de)