# ORTHO TRIBUNE

The World's Orthodontic Newspaper • Italian Edition

*Ottobre 2019 - anno XIII n. 10*

**Supplemento n. 1**
*di Dental Tribune Italian Edition - Ottobre 2019 - anno XV n. 10*

www.dental-tribune.com


## CASE REPORT

**Il trattamento funzionale elastodontico con apparecchi AMCOP: funzione, estetica e postura**

L'occlusione, l'estetica e l'odontoiatria minimamente invasiva sono i maggiori argomenti di discussione della moderna odontoiatria.

pagina 6

## NEWS INTERNAZIONALI

**Lo IADR festeggia il suo centenario al Congresso di Washington del 2020**

Nel prossimo congresso internazionale che si terrà a Washington DC USA dal 18 al 21 marzo 2020, lo IADR festeggerà il suo centennale. Da sempre lo IADR da spazio ad argomenti squisitamente medico-odontoiatrici che rappresentano un avanzamento di ricerca importante ed affascinante per chi proviene da una formazione medica.

pagina 11

# Allineatori trasparenti: dalla bussola al navigatore

*Intervista a Matteo Reverdito*

**Patrizia Biancucci**

Laureato in odontoiatria nel 1999 a Torino e specializzato in ortognatodonzia nel 2002, il dr. Matteo Reverdito ha attraversato tutti gli step della classica formazione ortodontica, a partire dalla scuola funzionalista del prof. Pietro Bracco, tecnica fissa straight wire, gnatologia secondo il prof. Rudolf Slavicek e, passando da discente a docente nella clinica universitaria di Torino (oggi Dental School) è approdato al sistema degli allineatori trasparenti con il corso annuale di Perfezionamento sulla tecnica con allineatori trasparenti presso l'Università dell'Insubria di Varese. Dopo essere stato docente al Master in Ortodonzia dell'Università di Torino e Masterclass universitaria sugli allineatori all'Università de L'Aquila, il prossimo anno sarà docente al Master in Ortodonzia dell'Università Tor Vergata di Roma. Un ortodontista dunque, il dr. Matteo Reverdito, paradigmatico di un percorso che testimonia l'evoluzione delle tecniche ortodontiche fino all'attuale "apparecchio invisibile" .

**Dr. Reverdito, quando e perché ha iniziato a dedicarsi all'ortodonzia?**

*Ho conosciuto l'ortodonzia a Torino, non in università, bensì a cinque anni, con gli occhi di un bimbo con una malocclusione di seconda classe, mesodivergente e morso profondo. L'ho conosciuta nello studio di un luminare, con la mia scatola ortodontica in mano, in fila lungo il muro con decine di altri bimbi che aspettavano, silenziosi e un po' intimoriti, di passare al consueto controllo dell'apparecchio. Dopo una lunga relazione con un apparecchio funzionale, sostituito poi da una trazione extraorale, il caro vecchio "baffo" con cuffia, sono stato accompagnato da un apparecchio negli anni delle medie e nuovamente all'università. Certo che in quei lunghi anni di amore-odio non potevo immaginare che quel luminare, alla guida dei miei aguzzini con fermezza e personalità, in futuro sarebbe diventato il mio mentore, il prof. Pietro Bracco.*

**Cosa ha significato per lei avere un Maestro come il prof. Bracco?**

*Intanto è grazie a lui se ho scelto la sua stessa strada, dopo aver superato il test di ammissione sia a medicina sia a odontoiatria. Con quel carattere difficile tipico delle persone speciali, mi ha insegnato tutto ciò di cui avevo bisogno per affrontare l'ortodonzia in modo così diverso a quell'epoca, tanto da sembrare assurdo per alcuni. Raddrizzare i denti ma chiedendosi cosa succede nell'articolazione temporo-mandibolare, correggere i morsi incrociati ma chiedendosi che cosa cambia nei cicli masticatori, applicare le regole della biomeccanica ma chiedendosi come reagisce il parodonto.*

© Liubov Mikhailova/shutterstock

> pagina 2

# Protocollo ortodontico I-Arch: case report

**Giovanna Perrotti, Vittorio Gavaglia**

### Introduzione

Il miglioramento del sorriso si è ampiamente diffuso nell'era dell'estetica. Anche in ortodonzia sono state introdotte sistematiche per andare incontro alle esigenze del paziente quali bracket estetici, allineatori, terapie ortodontiche linguali. I trattamenti ortodontici, soprattutto per il paziente adulto, devono poter offrire efficacia e efficienza nel minor tempo possibile salvaguardando i principi di un'occlusione funzionale corretta.

In questo contesto si inseriscono anche i trattamenti short-term, inizialmente proposti nel Regno Unito[1], finalizzati al miglioramento dell'estetica degli elementi frontali, in un lasso di tempo variabile tra i 6 e i 9 mesi. Essi sono rivolti al paziente adulto, a fine crescita e possibilmente con rapporti occlusali stabili. Sono indirizzati pertanto a pazienti che non desiderano sottoporsi a una terapia ortodontica convenzionale che li impegni per una durata di 2-3 anni, ma che nel contempo desiderano migliorare l'estetica del sorriso[2].

> pagina 4

# Allineatori trasparenti: dalla bussola al navigatore

## *Intervista a Matteo Reverdito*

‹ pagina 1

*Oggi i trattamenti multidisciplinari sono all'ordine del giorno, ma negli anni novanta, quando in clinica universitaria non ci si parlava nemmeno tra un reparto e l'altro e il 90% dei dentisti non conosceva l'ortodonzia o riteneva superfluo un trattamento ortodontico per i propri pazienti, i concetti dell'orto-gnato-donzia professati dal prof. Bracco erano fantascienza. Girando l'Italia mi accorgevo che non era poi così normale analizzare i pazienti ortodontici con l'axiografo computerizzato, il kinesiografo, l'elettromiografo, la pedana posturometrica, la risonanza magnetica. Oggi si parla di 3D ovunque, anche nella cefalometria, ma all'epoca praticamente nessuno eseguiva un tracciato postero-anteriore, mentre a Torino era di regola per ogni singolo paziente, e questo più di trenta anni fa.*

© sujit kantakat/Shutterstock

### Ricorda il suo primo incontro con gli allineatori?

*Una sera, nel lontano 2003, mi trovavo a Palazzo Barolo emozionatissimo a parlare di gnatologia e ortodonzia con due "grandi" della materia, il prof. Pietro Bracco e il dr. Eugenio Tanteri, davanti a una platea con professionisti del calibro del prof. Benech, Ceria, Mortellaro, Pomatto, Traversa, Viora, Ferrini e altri. Quella stessa sera Carlo Fasola, titolare di un laboratorio ortodontico, presentò una novità: un sistema, importato dagli Stati Uniti, che avrebbe spostato i denti con allineatori rimovibili, vale a dire mascherine trasparenti di plastica. Mai più pensavo che sarebbe divenuta una presentazione così importante, non solo per me ma per tutto il mondo ortodontico. Personalmente, imbottito come ero di nozioni gnatologiche e dogmi indiscutibili sulla qualità dei movimenti dentari al decimo di grado di torque tramite apparecchiature fisse, non mi pareva nemmeno immaginabile un confronto.*

### In quegli anni non sembrava credibile che una "mascherina di plastica" potesse spostare i denti. Col senno di poi sembrerebbe che abbia prevalso la curiosità sui dogmi: è così?

*Direi che ha prevalso l'apertura mentale che mi era stata insegnata, accompagnata comunque dalla mia innata curiosità, tanto che di nascosto (in università vigeva infatti il divieto) ho iniziato autonomamente ad approfondire la tecnica. Sono però bastati pochi casi per convincermi che effettivamente quella tecnica, così comoda ed estetica, non poteva raggiungere il risultato di qualità che pretendevo dai miei casi. C'è da dire che, oltre alla mia scarsa conoscenza della tecnica, le caratteristiche meccaniche e di programmazione software erano ancora acerbe; è stato solo dopo il 2007 infatti che, grazie alle implementazioni biomeccaniche portate da un bioingegnere di nome John Morton, gli allineatori trasparenti hanno iniziato ad accorciare la distanza che li separava dai trattamenti tradizionali. Con l'umiltà e la voglia di imparare, ho cominciato a seguire i corsi dei professionisti più esperti in giro per il mondo e a capire come applicare i princìpi a me cari e mai rinnegati, utilizzando un polimero al posto del metallo e della resina.*

### Dr. Reverdito, pensa che gli allineatori trasparenti soppianteranno le tecniche ortodontiche tradizionali?

*Credo proprio di si, che sia giusto o sbagliato. E non per semplici discorsi commerciali o perché i pazienti chiederanno trattamenti sempre più confortevoli ed estetici (vero ma non sufficiente): semplicemente perché i tempi cambiano e noi dobbiamo cambiare con loro. Personalmente, se riesco ad ottenere lo stesso risultato clinico con tecniche meno invasive e potenzialmente meno dannose, sento l'obbligo morale di percorrere anche quella strada. La programmazione digitale del trattamento è poi un altro grande passo avanti, ma è qualcosa di molto difficile all'inizio, perché ci costringe a far lavorare le sinapsi e a prevedere il futuro della bocca del paziente e di tutto ciò che gli sta intorno. Questo richiede una grande capacità diagnostica ortodontica che mette alla prova la mia professionalità, molto più che mettere un apparecchio in bocca e vedere di volta in volta dove andare. Siamo passati dalla bussola al navigatore: è essenziale stabilire la giusta direzione all'inizio, ma oggi non basta più, oggi dobbiamo spingerci oltre. La tecnologia è un valido alleato, ma l'onere e l'onore del cambiamento spetta a noi ortodontisti.*

### Quindi vorrebbe dire che gli allineatori consentono di risolvere tutte le malocclusioni. È così?

*Non tutte, ma la maggior parte delle malocclusioni è oggi risolvibile con allineatori semplici o aiutati da piccoli ausiliari, ma ovviamente esistono gli estremi della gaussiana: casi dove il risultato lo si porta a casa unicamente con apparecchiature fisse e magari l'aiuto di miniviti, come espansioni scheletriche o uprighting radicolari con fulcro coronale, mentre per i bambini resta ancora scoperta la dentizione decidua pura. Grazie alle nuove tecnologie oggi siamo comunque in grado non solo di muovere tridimensionalmente i denti, ma anche di realizzare nuovi protocolli con allineatori con bite lisci, per svincolare l'occlusione durante la correzione dei morsi crociati, o con piani inclinati per stimolare l'avanzamento mandibolare; questo per citare solo un paio delle tante peculiarità degli apparecchi funzionali secondo Bracco e Cervera che sono riuscito a trasportare nella nuova era digitale, senza rinnegare i princìpi fondamentali dell'ortognatodonzia funzionale. Dopo tutto era stato il prof. Bracco a raccontarmi che i bite metallici dei nostri apparecchi funzionali erano in realtà nati in materiale plastico, ma la tecnologia dei materiali all'epoca offriva solo la resina, che con quegli spessori si frantumava sotto il carico dell'occlusione, costringendolo a testare un bite metallico.*

© Matteo Reverdito

### Cosa consiglierebbe a un giovane che voglia approcciarsi a questa branca specialistica? Italia e/o estero?

*Ai giovani posso dire che nessuna strada è semplice e che le scorciatoie non esistono. Non lasciatevi abbagliare dalla tecnologia e dalla propaganda perché l'ortodonzia, o meglio l'ortognatodonzia, è una cosa seria e non si gioca con la salute delle persone, soprattutto dei bambini. Il bilancio diagnostico è ancora il punto di partenza, senza illuderci che qualche misterioso ortodontista oltreoceano lo possa fare per noi. La tecnologia 3D ci permette di programmare il percorso terapeutico che abbiamo in mente, di visualizzarlo e di concretizzarlo come non era mai stato possibile prima. Gli allineatori di nuova generazione ci permettono di muovere in modo corporeo i denti, ma bisogna studiare esattamente come per le tecniche tradizionali, imparare protocolli già testati e poi crearsi una propria esperienza con tenacia e perseveranza. Consiglio approfondimenti anche in Spagna, Germania e Giappone, ma l'Italia vanta una tradizione ortodontica di rilievo con validi professionisti da cui apprendere anche le nuove tecniche, senza andare troppo lontano.*

L'articolo è stato pubblicato la prima volta su Torinomedica.

**Patrizia Biancucci**


**ORTHO TRIBUNE**
The World's Orthodontic Newspaper • Italian Edition

**PUBLISHER/CHIEF EXECUTIVE OFFICER** - Torsten R. Oemus
**CHIEF FINANCIAL OFFICER** - Dan Wunderlich
**DIRECTOR OF CONTENT** - Claudia Duschek
**SENIOR EDITOR** - Michelle Hodas
**CLINICAL EDITORS** - Nathalie Schüller; Magda Wojtkiewicz
**EDITOR & SOCIAL MEDIA MANAGER** - Monique Mehler
**EDITORS** - Franziska Beier; Brendan Day; Luke Gribble; Kasper Mussche
**ASSISTANT EDITOR** - Iveta Ramonaite
**COPY EDITORS** - Ann-Katrin Paulick; Sabrina Raaff
**BUSINESS DEVELOPMENT & MARKETING MANAGER** Alyson Buchenau
**DIGITAL PRODUCTION MANAGERS** Tom Carvalho; Hannes Kuschick
**PROJECT MANAGER ONLINE** - Chao Tong
**IT & DEVELOPMENT** - Serban Veres
**GRAPHIC DESIGNER** - Maria Macedo
**E-LEARNING MANAGER** - Lars Hoffmann
**EDUCATION & EVENT MANAGER** - Sarah Schubert
**SALES & PRODUCTION SUPPORT** Puja Daya; Hajir Shubbar; Madleen Zoch
**EXECUTIVE ASSISTANT** - Doreen Haferkorn
**ACCOUNTING** - Karen Hamatschek; Anita Majtenyi; Manuela Wachtel
**DATABASE MANAGEMENT & CRM** - Annachiara Sorbo
**MEDIA SALES MANAGERS** - Melissa Brown (International); Hélène Carpentier (Western Europe); Matthias Diessner (Key Accounts); Maria Kaiser (North America); Weridiana Mageswki (Latin America; Barbora Solarova (Eastern Europe); Peter Witteczek (Asia Pacific)
**EXECUTIVE PRODUCER** - Gernot Meyer
**ADVERTISING DISPOSITION** - Marius Mezger



**© 2019, Dental Tribune International GmbH. All rights reserved.**

Dental Tribune International GmbH makes every effort to report clinical information and manufacturers' product news accurately, but cannot assume responsibility for the validity of product claims, or for typographical errors. The publishers also do not assume responsibility for product names, claims, or statements made by advertisers. Opinions expressed by authors are their own and may not reflect those of Dental Tribune International GmbH.



**DENTAL TRIBUNE INTERNATIONAL GMBH**
Holbeinstr. 29, 04229 Leipzig, Germany
Tel.: +49 341 48 474 302 | Fax: +49 341 48 474 173
info@dental-tribune.com | www.dental-tribune.com

**DENTAL TRIBUNE ASIA PACIFIC LTD.**
c/o Yonto Risio Communications Ltd.
Room 1406, Rightful Centre
12 Tak Hing Street, Jordan, Kowloon, Hong Kong
Tel.: +852 3113 6177 | Fax: +852 3113 6199

**TRIBUNE AMERICA, LLC**
116 West 23rd Street, Ste. 500, New York, N.Y. 10011, USA
Tel.: +1 212 244 7181 | Fax: +1 212 244 718

**Supplemento n. 1**
**di Dental Tribune Italian Edition**
**Anno XV Numero 10, Ottobre 2019**

**MANAGING EDITOR**
Patrizia Gatto

**DIRETTORE SCIENTIFICO**
Claudio Lanteri

**CO-DIRETTORE SCIENTIFICO**
Luca Levrini

**SUPERVISORE SCIENTIFICO**
Damaso Caprioglio

**CONTRIBUTI**
P. Biancucci, F. Cardarelli, V. Gavaglia, M. G. Piancino, G. Perrotti.

**REDAZIONE ITALIANA**
Tueor Servizi Srl - redazione@tueorservizi.it
C.so Enrico Tazzoli, 215/13 - 10137 Torino
Tel.: 011 3110675 - 011 3097363

**GRAFICA** - Tueor Servizi

**GRAPHIC DESIGNER** - Giulia Corea

**STAMPA**
Musumeci S.p.A.
Loc. Amérique, 97 - 11020 Quart (AO)
Valle d'Aosta - Italia

**COORDINAMENTO DIFFUSIONE EDITORIALE**
ADDRESSVITT srl

**PUBBLICITÀ**
Alessia Murari [alessia.murari@tueorservizi.it]

**UFFICIO ABBONAMENTI**
Tueor Servizi Srl
C.so E. Tazzoli 215/13 - 10137 Torino
Tel.: 011 3110675 | Fax: 011 3097363
segreteria@tueorservizi.it

Copia singola: euro 3,00

FSC www.fsc.org MISTO Carta da fonti gestite in maniera responsabile FSC® C102788

**DENTAL TRIBUNE EDIZIONE ITALIANA FA PARTE DEL GRUPPO DENTAL TRIBUNE INTERNATIONAL CHE PUBBLICA IN 25 LINGUE IN OLTRE 90 PAESI**



È proibito qualunque tipo di utilizzo senza previa autorizzazione dell'Editore, soprattutto per quanto concerne duplicati, traduzioni, microfilm e archiviazione su sistemi elettronici. Le riproduzioni, compresi eventuali estratti, possono essere eseguite soltanto con il consenso dell'Editore. In mancanza di dichiarazione contraria, qualunque articolo sottoposto all'approvazione della Redazione presuppone la tacita conferma alla pubblicazione totale o parziale. La Redazione si riserva la facoltà di apportare modifiche, se necessario. Non si assume responsabilità in merito a libri o manoscritti non citati. Gli articoli non a firma della Redazione rappresentano esclusivamente l'opinione dell'Autore, che può non corrispondere a quella dell'Editore. La Redazione non risponde inoltre degli annunci a carattere pubblicitario o equiparati e non assume responsabilità per quanto riguarda informazioni commerciali inerenti associazioni, aziende e mercati e per le conseguenze derivanti da informazioni erronee.

## Straumann Italia Srl

# Aumenta il business nel tuo studio: scegli ClearCorrect™!

Per correggere una non corretta occlusione, un numero sempre maggior di pazienti e odontoiatri preferisce gli allineatori trasparenti ai classici fili e brackets. Non è certo una sorpresa che quello degli allineatori trasparenti sia uno dei settori più in crescita della odontoiatria. Il risultato sempre più predicibile e l'elevato ritorno dell'investimento, fanno sì che gli allineatori trasparenti rappresentino un modo eccellente per incrementare le attività in studio offrendo quel trattamento che sempre più spesso sono gli stessi pazienti a chiederlo, soprattutto gli adulti!

Esperienza, ingegneria, sicurezza, flessibilità, eccellenza, sono solo alcuni dei benefici su cui contare quando viene proposto un trattamento ortodontico con allineatori trasparenti prodotti da ClearCorrect™, azienda americana appena entrata a far parte del Gruppo Straumann.

Grazie a questa acquisizione, Straumann è oggi in grado di offrire una delle migliori soluzioni presenti sul mercato. I pazienti saranno liberi di mostrare il proprio sorriso. Niente più disagi, nessuna difficoltà: sorridere, mangiare e migliorare la propria funzione masticatoria grazie a un'azienda che ha fatto dell'ingegneria produttiva, della flessibilità dell'offerta e dell'eccellenza nel supporto ai clienti i propri cavalli di battaglia! Evitandoti ogni rischio economico!

Bastano una valutazione dello stato di salute iniziale del paziente, una prescrizione medica, una serie di foto e l'impronta delle due arcate orali, per ricevere da ClearCorrect™ una simulazione animata del trattamento, condivisibile con il paziente stesso per semplificare l'accettazione del caso e aumentarne il suo coinvolgimento. Solo se il caso sarà accettato, verrà addebitato il costo, altrimenti l'unico investimento sarà stato il tempo per la prescrizione e la comunicazione. Ecco quindi la vera opportunità offerta da ClearCorrect™: è possibile richiedere la gestione di un caso, ottenerne la simulazione con la più totale efficienza, senza alcuna esposizione economica.

Non ti resta che provare... e aumentare il tuo business!

Straumann Italia Srl
Viale Bodio, 37 A Pal. 4
20158 Milano MI

clearcorrect

AD

# Protocollo ortodontico I-Arch: case report

*Giovanna Perrotti*, Vittorio Gavaglia**

**Lake Como Institute*

‹ pagina 1

Il protocollo short-term proposto da Maini3 prevede il posizionamento di bracket per l'allineamento dei soli elementi del gruppo frontale, senza cambiamento né di classe né dei settori posteriori.

Il sistema Six Month Smiles, proposto per i trattamenti short-term, prevede l'utilizzo della tecnica straight wire ed è caratterizzato da bracket e archi estetici in Ni-Ti superelastico, il cui posizionamento è predeterminato dal laboratorio mediante mascherine di trasferimento per il bondaggio indiretto.

Nel presente lavoro si è utilizzato un sistema di bracket e archi ortodontici denominato I-Arch (SIA Orthodontic Manifacturer, Italia). Si tratta di un innovativo arco ortodontico disponibile in due sezioni 0,016" x 0,014" (in una speciale lega Ni-Ti termica) e 0,018" x 0,014" (in Ni-Ti superelastico).

Il protocollo prevede una sequenza di soli 2 archi: il primo, in lega Mach3 e con sezione 0.016" x 0.014", permette di ingaggiare elementi dentali anche moderatamente disallineati e slivellati nella fase iniziale di allineamento. Il secondo arco, in lega Ni-Ti Superelastica, finalizza il processo di allineamento e livellamento lavorando a pieno spessore negli slot per la completa espressione del torque corono-radicolare.

Il primo arco permette di ottenere da subito una resistenza alla rotazione dell'arco nello slot e la generazione di una coppia di forze in grado di esprimere il torque pre-impostato nel bracket. Passando all'arco successivo (0,018" x 0,014" Ni-Ti Superelastico) si ottiene uno spostamento nella direzione linguo-vestibolare (allineamento), corono-apicale (livellamento) e intorno all'asse lungo del dente.

La particolare lega Ni-Ti chiamata Mach3 esprime forze molto più leggere rispetto agli archi Ni-Ti termici tradizionali di pari sezione: essa possiede infatti sia le caratteristiche di termoattivazione che di superelasticità tipiche del Ni-Ti4.

Il sistema I-Arch permette di ottenere un movimento simultaneo di corona e radice sin dalle fasi iniziali di trattamento. Utilizzando archi a sezione rettangolare con la genesi di forze leggere si ottengono diversi vantaggi, il primo dei quali è che nella fase di allineamento e livellamento si inserisce nella biomeccanica anche l'informazione del torque, che consente di avere un controllo dell'ancoraggio sul settore frontale senza l'effetto di proinclinazione che avverrebbe se si utilizzasse un arco a sezione tonda.

L'altro vantaggio è che non si utilizzano molti archi, prima rotondo e poi rettangolare, ottenendo così un notevole risparmio di tempo, sia in senso terapeutico, sia alla poltrona, sia in termini di logistica dei materiali.

È possibile aggiungere alla sequenza appena descritta un arco finale 0,016" x 0,016" beta titanio per ottimizzare la fase di rifinitura.

## Considerazioni

È possibile indicare come il trattamento short-term mediante l'utilizzo del sistema I-Arch risulta essere efficace ed efficiente relativamente ad allineamento, livellamento delle arcate dentarie e alla correzione del torque sin dalle prime fasi di trattamento. L'utilizzo di una sequenza di soli 2 archi in lega Ni-Ti potrebbe rivelarsi di grande interesse clinico in un'ottica di semplificazione terapeutica.

Il fatto di iniziare un trattamento ortodontico con un arco a pieno spessore ma con caratteristiche elastiche che consentono di inserire l'arco nello slot del bracket anche in presenza di medio affollamento permette di ridurre il rischio di perdita di ancoraggio dei settori frontali con aumento del overjet fattore spesso non auspicabile né desiderato.

Gli archi rettangolari I-Arch sezioni 0,016" x 0,014" sono anche indicati nei trattamenti intercettivi di controllo dei 4 elementi frontali utilizzando una variante del cosiddetto 2 X 4 che tradizionalmente è composto da barra traspalatale e arco di utilità modellato con acciaio 16 x 16.

In questo modo associando la barra di ancoraggio posteriore a un arco elastico ma con controllo del torque radicolare si riducono i tempi operativi e si eliminano le pieghe tipiche dell'arco di utilità.

## Case report 1

Si mostra un caso clinico di un ragazzo di 12 anni in dentizione permanente, I classe molare bilaterale, con lieve affollamento su entrambe le arcate ma con un deficit di spazio più marcato in zona 31.

Il paziente viene trattato con la procedura "I-Arch". È stato applicato il primo arco della sequenza I-Arch, ovvero 0,016" x 0,014" Ni-Ti termico. Il bandaggio dell'arcata inferiore prevede il posizionamento dello stesso arco posto nell'arcata superiore. Non è stato possibile inserire completamente l'arco nello slot del bracket dell'elemento 33 per mancanza di spazio, è stato quindi legato con un filo elastico di silicone. L'inserimento a pieno spessore è stata possibile ottenerlo senza difficoltà dopo 4 settimane. Si è passati in seguito all'utilizzo di un arco 0,018" x 0,014" in Ni-Ti superelastico in entrambe le arcate.

Come è possibile vedere nella sequenza delle foto, in pochi mesi si è ottenuto l'allineamento, il livellamento dell'elemento 31 (Figg. 1-3).

## Case report 2

Si mostra anche un secondo caso completo con tutta la sequenza di archi utilizzata prevista dal protocollo I-Arch.

Si tratta di una ragazza di 16 anni, dentizione permanente, I classe molare e canina, con disallineamento superiore e deficit di spazio a carico dei canini, per cui si evidenzia un crossbite monolaterale dell'elemento 13.

La terapia inizia con il bandaggio diretto dell'arcata superiore e

› pagina 5

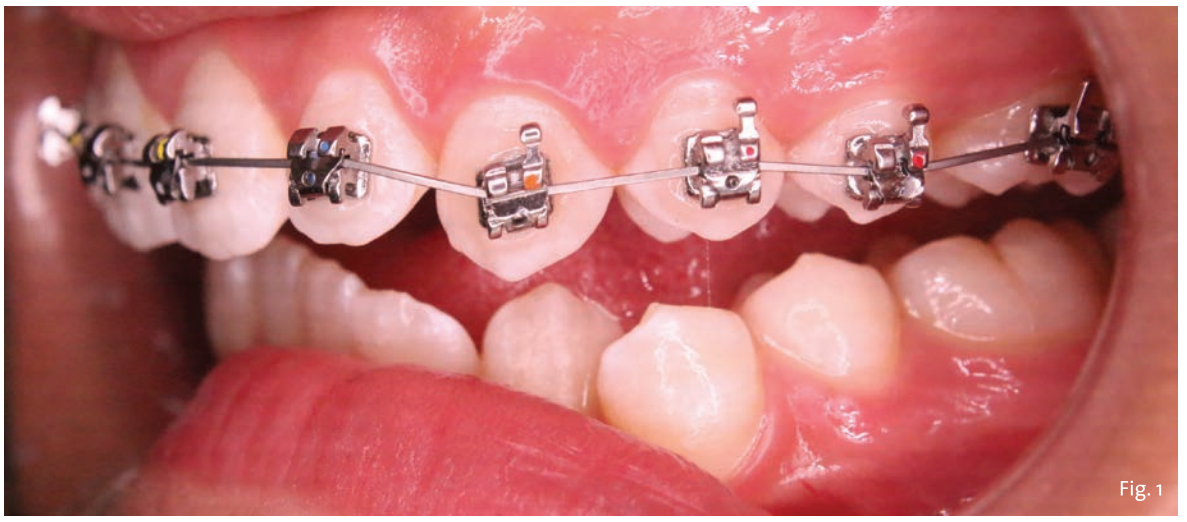


Fig. 1 - Valutazione allineamento elemento 31.

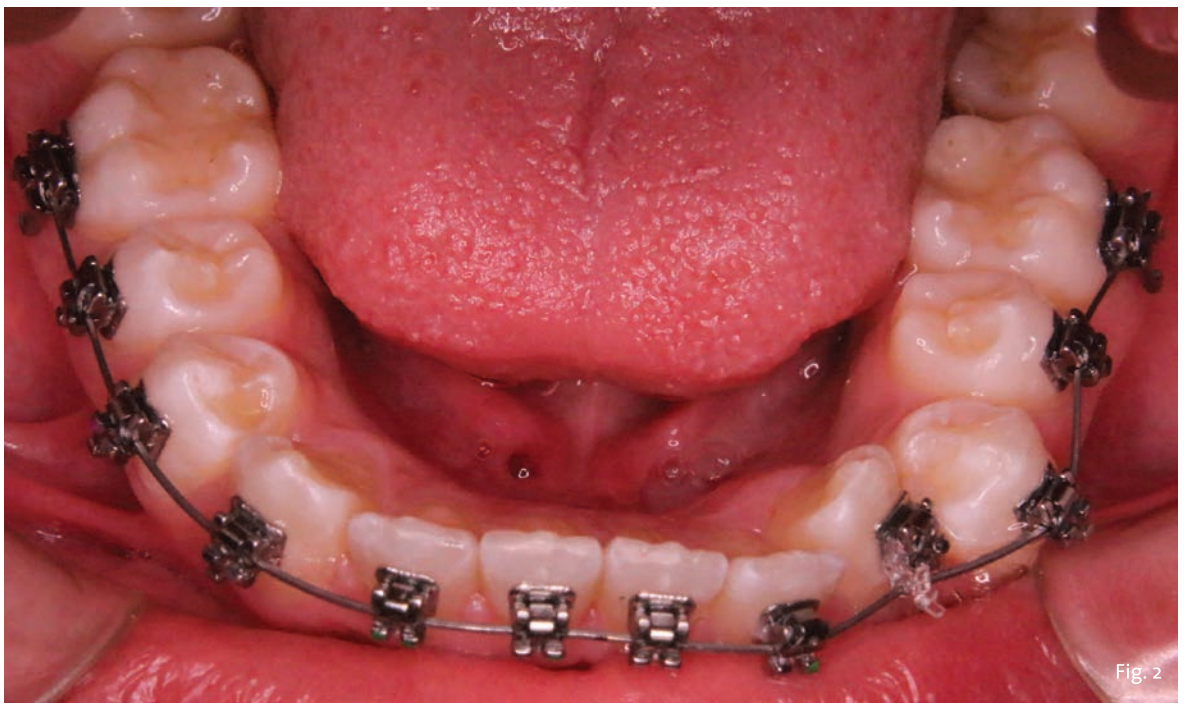


Fig. 2 - Bandaggio iniziale con primo arco sezioni 0,016" x0,014" NiTi termico.

Fig. 3 - Allineamento ottenuto con secondo arco 0,018" x 0,014" in Ni-Ti superelastico. Tempo di trattamento mesi 3.

‹ pagina 4

inferiore. Si posizionano apribocca e si effettua la preparazione di un campo asciutto e senza residui di placca sugli elementi dentari. Si applica acido ortofosforico al 37% sulla superficie vestibolare degli elementi dentari da bandare e si attende 45-60 secondi. Si procede con aspirazione e risciacquo dei residui del mordenzante residuo. Si effettua la disidratazione della superficie dentale ottenuta con siringa aria/acqua fino alla comparsa di superficie gessosa. Si applica bonding e composito sulla basetta del bracket. Si procede con il posizionamento del bracket sull'elemento corrispondente seguito da lieve pressione e si eliminano gli eccessi di composito. Una volta controllata la corretta posizione del bracket (al centro della corona clinica e allineato sull'asse lungo dell'elemento dentario) si effettua per 40 secondi la polimerizzazione con lampada LED per ogni singolo bracket applicato. Vengono ripetute le ultime 3 procedure descritte per tutti gli elementi dentali.

Si utilizza immediatamente l'arco 0,016" x 0,014" Ni-Ti Termico.

Si è passati in seguito all'utilizzo di un arco 0,018" x 0,014" in Ni-Ti superelastico.

È stato utilizzato in questo caso anche l'ulteriore terzo arco previsto dal protocollo ovvero 0,016" x 0,016" beta titanio per ottimizzare la fase di rifinitura.

Per stabilizzare l'occlusione si è deciso di non terminare il trattamento con un arco in beta titanio come prevede la sequenza I-Arch originale ma di stabilizzare il caso con arco in acciaio 0,016" x 0,022".

Alla fine del trattamento sono stati applicate 2 mascherine tipo essix per contenzione ad uso notturno (Figg. 4a-4e).

## bibliografia

1. Mount G.J., Ngo H.. Minimal intervention: a new concept for operative dentistry. Quintessence Int 2000; 31:527-533.
2. Chate R.. Truth or consequences: the potential implications of short-term cosmetic orthodontics for general dental practitioners. British Dent Jour 2013; 215:551-3.
3. Maini A.. Short-term cosmetic orthodontics for general dental practitioners. Br Dent J 2013;214:83-84.
4. G. Perrotti et all.,Utilizzo di un nuovo Sistema di ortodonzia fissa per il trattamento short –term: verifica della efficacia e dell'efficienza. DM 2016.

Fig. 4a

Fig. 4a - Cross elemento 13.

Fig. 4b

Fig. 4b - Bandaggio iniziale con primo arco sezioni 0,016" x0,014" NiTi termico.

Fig. 4c

Fig. 4c - Allineamento ottenuto con secondo arco 0,018" x 0,014" in Ni-Ti superelastico.

Fig. 4d

Fig. 4d - Caso terminato.

Fig. 4e

Fig. 4e - Contenzione mediante mascherine trasparenti.

AD

# Il trattamento funzionale elastodontico con apparecchi AMCOP: funzione, estetica e postura

*DDS Filippo Cardarelli, Odontoiatra, Specialista in Ortognatodonzia*

Filippo Cardarelli

## Introduzione

L'occlusione, l'estetica e l'odontoiatria minimamente invasiva sono i principali argomenti di discussione della moderna odontoiatria.

Le tecniche mini invasive e quindi biologiche rivestono un ruolo importante nell'aiutare gli odontoiatri ad ottenere un'estetica eccellente ed una funzionalità predicibile per i nostri pazienti.

Cosa molto importante, però, è che i rapporti occlusali dei denti stabiliscono la posizione della mandibola che a sua volta attraverso i muscoli elevatori ed abbassatori condiziona fortemente la posizione della testa che a sua volta condiziona il tono muscolare e la posizione delle vertebre cervicali, del cingolo scapolare e del bacino.

## Elastodontic Therapy

"Il massimo del successo del trattamento ortodontico è la realizzazione dell'equilibrio tra forma e funzione " (C. Gugino). L'Elastodontic Therapy semplifica o addirittura elimina un eventuale e successivo intervento ortodontico, perché facilita la crescita armoniosa, riduce il numero delle estrazioni, aumenta la stabilità nel tempo del trattamento. Se si modifica la funzione, tramite la rieducazione del comportamento, si modificherà anche la forma.

L'educazione funzionale consente di prendere in carico l'insieme delle funzioni alterate per neutralizzare e creare le condizioni di un'occlusione funzionale ideale ed idonea per ogni paziente in crescita. La terapia ideale è quella nel bambino in età prescolare, quando la notevole plasticità delle strutture scheletriche rende la terapia veloce e stabile nel tempo, mentre nell'adolescente l'educazione funzionale avrà, inevitabilmente, margini di tempo più ridotti ed efficacia da rapportare a quanto anomalie e fattori disfunzionali siano più o meno consolidati. Quando la permuta dentale e la crescita facciale sono quasi pressoché ultimate, l'educazione funzionale può ancora cambiare la forma, agendo nelle tre dimensioni dello spazio. Soltanto la quarta dimensione, che è quella del tempo, diviene via via sempre più ridotta: l'assioma "dare tempo... al tempo" risulta allora fuorviante ed inapplicabile.

Un fattore molto importante da considerare e da aggiungere alla nostra diagnosi è quello posturale in quanto il corpo umano viene considerato come un sistema complesso dove le sub-unità sono collegate tra loro anatomicamente e funzionalmente; tutto questo spiega come sia determinate la relazione esistente tra complesso cranio-facciale, piano scapolare, pelvico e la posizione dei piedi.

Ad oggi è riconosciuto che i problemi che coinvolgono l'occlusione possono causare disfunzioni muscolo-scheletriche che conducono a patologie discendenti il tratto spinale attraverso uno schema definito a catena muscolare (Korbmacher et al.2004). L'Elastodontic Therapy rappresenta, quindi, una tecnica ideale per la risoluzione delle problematiche scheletriche e funzionali nel periodo di crescita ma nello stesso tempo rappresenta uno strumento straordinario al fine del recupero della dimensione verticale nel paziente adulto ai fini protesici.

## Materiali e metodi

*Analisi dei dispositivi funzionali Elastodontici*

Il trattamento con il Bio-Attivatore A.M.C.O.P. by Micerium è sorprendentemente semplice, naturale, innovativo e non invasivo e può essere considerato una straordinaria bio-ortopedia oro-cranio-facciale. È infatti un dispositivo ortodontico elastico di grande validità terapeutica di carattere funzionale, specificatamente ortopedico del sistema dento-cranio-facciale. È un armonizzatore delle distorsioni simultanee delle basi scheletriche mascellari e mandibolari ed è adatto per il livellamento dei piani occlusali inclinati, ruotati e torsionati per una corretta funzione ed un buon equilibrio della bocca. Il dispositivo è anche un validissimo strumento di lavoro decontratturante, detensionale di diverse problematiche muscolo-tensive e si rivela molto indicato anche per la riabilitazione delle articolazioni temporo-mandibolari (ATM). Se correttamente utilizzato, è in grado di procurare processi antinfiammatori e riparativi determinanti che vanno al di là di semplici trattamenti occlusali che danno al paziente l'opportunità di rimediare scompensi di carattere sintomatico e quindi psicologico.

L'azione riabilitativa del Bio-Attivatore si riflette su tutto il sistema stomatognatico: denti, alveoli, muscoli masticatori, ATM, guance, labbra, lingua, tessuti molli, ghiandole salivari, ossa mandibolari e mascellari, innervazione e vascolarizzazione e quindi il sistema dento-craniofacciale e cervico-posturale. Corregge, quindi, le abitudini viziate e i dismorfismi cranio-facciali, vere cause delle malocclusioni.

Il dispositivo è anche consigliato a pazienti con bruxismo e russamento notturno.

I Bio-Attivatori A.M.C.O.P. by Micerium costituiscono la sintesi di tutti gli attivatori funzionali esistenti e sono adatti ad una riabilitazione funzionale e personalizzata del paziente. Essi forniscono una visione più ampia e corretta del trattamento, poiché il dispositivo agisce come crescita armoniosa del sistema dentocranio-facciale e ne stabilizza il risultato ottenuto. La forma nasce per necessità del nostro corpo di espletare una funzione. Il dispositivo è indicato per migliorare le funzioni neurovegetative della bocca, della deglutizione, della masticazione, della fonazione e della respirazione per migliorare la funzione naso-ventilatoria con un ritorno alla normofunzione del distretto naso-orolaringo-faringeo.

Gli apparecchi elastodontici sono realizzati con un materiale termoplastico in grado di interagire in maniera attiva con l'occlusione, i muscoli della lingua, il muscolo orbicolare ma nello stesso tempo sono in grado di creare un spazio cosiddetto elastodontico il quale rappresenta lo spazio ideale tra la muscolatura della lingua (forza centrifuga) e quelle delle labbra (forza centripeta) all'interno del quale avviene lo spostamento degli elementi dentali; quindi non è l'apparecchio stesso a determinare il movimento dentale ma è l'equilibrio che si instaura tra la muscolatura delle labbra e quella della lingua a creare uno spazio neutro all'interno del quale si posizionano gli elementi dentali stessi.

Di qui l'importanza del piano terapeutico e della scelta adeguata del dispositivo in modo tale da evitare inconvenienti legati molto spesso alla inadeguatezza dello stesso o addirittura nella scelta sbagliata tra apparecchio standard del commercio e apparecchio individualizzato.

A differenza dei classici apparecchi funzionali, le apparecchiature elastodontiche possono essere utilizzate nei pazienti all'età di 2,5 anni semplicemente scegliendo il dispositivo adatto senza la presa dell'impronta ma sulla base di una semplicissima misurazione intraorale oppure attraverso una tecnica di impronta minimamente invasiva che vede l'utilizzo di classiche cere per la rilevazione della dimensione delle arcate.

I dispositivi elastodontici possono essere standard oppure individualizzati, ossia realizzati direttamente sul modello delle arcate del paziente e proprio questi ultimi costituiscono un importantissimo strumento nelle mani dell'ortodontista per la correzione delle malocclusioni più gravi anche nei pazienti adulti.

Questi dispositivi hanno alla base il meccanismo di funzionamento degli attivatori di Soulet e Besombes nati negli anni '50 dall'idea di due ortodontisti, il professor Soulet ed il professor Besombes. Studiati per essere utilizzati come apparecchi di contenzione, questi si rivelarono dei preziosi dispositivi ortopedici.

Questi attivatori sono formati da uno scudo vestibolare e da una uno linguale in materiale termoplastico che lascia un'area centrale libera nella quale avviene lo spostamento biologico degli elementi dentali: lo spazio elastodontico.

Tab. 1

Questi apparecchi hanno, quindi, la capacità di simulare i rapporti corretti di arcate modificate e corrette in I classe ed indurranno così, per differenti spessori dell'elastodontico, effetti propulsivi, retropulsivi od espansivi.

Il Professore Besombes parla, infatti, della teoria della masticoterapia riflessa e cioè: essendo la mandibola il "conformatore" cranico, la modifica posturale della mandibola, associata all'azione sul mascellare superiore, si riflette sulle tensioni delle suture craniche che rinormalizzano la posizione delle differenti ossa del cranio attraverso la sincondrosi sfeno-basilare; il posizionamento dei denti è soggiacente a questo nuovo equilibrio osseo.

Di qui la genialità dell'Elastodontic Therapy, ossia l'utilizzo di apparecchi elastodontici preformati o individualizzati secondo un protocollo che prende in considerazione un nuovo approccio al piccolo paziente, una terapia precocissima già all'età di 2,5 anni, un percorso terapeutico a step in base alle fasi di crescita del paziente ed inoltre la possibilità di utilizzare questi dispositivi nei pazienti adulti per finalità protesiche.

Il meccanismo di funzionamento dei dispositivi elastodontici è tale per cui attraverso l'elasticità più o meno elevata del materiale è possibile intervenire in maniera tridimensionale all'interno di una realtà anch'essa tridimensionale qual è la cavità orale; a differenza dei comuni dispostivi funzionali standard in grado di lavorare bidimensionalmente a causa di un rapporto occlusale spesso alterato dalla presenza di placche o docce che rendono la terapia meno biologica impedendo il raggiungimento dell' intercuspidazione durante la terapia stessa.

## I dispositivi AMCOP by Micerium

Sono dispositivi realizzati con un materiale termoplastico, certificati e biocompatibili con le mucose della bocca. La particolare miscela degli elastodontici consente di mantenere una forma rigida ma nello stesso tempo elastica procurando una piacevole sensazione di benessere, ecco perché nella maggior parte delle malocclusioni soprattutto nei pazienti molto piccoli, il loro utilizzo è considerato piacevole. Esistono in diverse forme, misure e diversi piani di masticazione.

La loro morfologia consente di guidare la lingua nella corretta posizione sul palato, favorire la respirazione nasale, rilassare la muscolatura oro-facciale con un netto miglioramento dal punto di vista respiratorio e fonetico. In base ai piani di masticazione classifichiamo i dispositivi in:

- Basic piano ideale per i pazienti deep bite;
- Integral piano per i normo bite;
- Tc piano, ideale per le terze classi e per gli open scheletrici da post rotazione del piano bispinale.

Altra cosa molto importante è la possibilità di scegliere, nell'ambito delle prime classi, 4 forme di arcata in base a quella più adatta per il paziente.

> pagina 7

Tab. 2

‹ pagina 6

### Forme di arcata (Fig. 1)

- Forma C arcata larga e tondeggiante, palato basso Brachifacciale
- Forma S Forma di arcata ovale ed armonica Mesocefalo
- Forma OS Forma di arcata squadrata Mesocefalo
- Forma F Forma di arcata triangolare

Fig. 1

### Problematiche disfunzionali

Nelle problematiche articolari (ATM) esistono delle specifiche indicazioni. Nelle disfunzioni extra-articolari a patogenesi occluso-dentale è indicato l'attivatore di bassa durezza Shore con materiale molto elastico (51 Shore) e può essere, quindi, utilizzato da pazienti che presentano ATM fisiologiche o patologiche di stadio 1.

In caso di patologie intra-articolari, a patogenesi menisco-condiloidee, per le quali vi è necessità di una terapia di stabilizzazione articolare, è possibile usare per un primo periodo, circa 6/8 mesi, un attivatore con durezza Shore alta tipo placca di riposizionamento con effetto cicatrizzante delle strutture articolari e, successivamente, un secondo dispositivo con durezza Shore bassa, avente un'azione miorilassante per le contratture muscolari.

In tal modo è possibile, attraverso il rimodellamento delle creste alveolari, ottenere l'estrusione dei posteriori e un relativo incremento della Dimensione Verticale, con risoluzione della disfunzione.

### La postura

Le patologie occlusali e quindi le malocclusioni sono spesso un fattore causale di molte patologie osteoarticolari, infatti si dice proprio che i muscoli masticatori fanno parte della così detta "catena posturale". Diversi studi dimostrano come la II Classe scheletrica è associata spesso ad una postura avanzata ed iperlordosi del rachide cervicale, mentre la III Classe è per lo più associata ad una postura arretrata. Attraverso un'attenta analisi della postura del paziente dal semplice esame clinico alla Rx teleradiografia Latero-laterale, evince una correlazione tra malocclusione e significative alterazioni posturali e significative differenze tra l'appoggio plantare destro e sinistro.

Con il raggiungimento della normocclusione attraverso l'Elastodontic Therapy, sarà possibile anche correggere la postura stessa del paziente , in alcuni casi per accelerare e migliorare la terapia sono utili persino le sedute di fisioterapia e/o osteopatia.

### Casi clinici

*Caso 1*

Paziente di anni 9,5, II Classe scheletrica, retrusione mandibolare, contrazione dell'arcata superiore, Overjet elevato (9,5 mm), compressione delle vertebre cervicali. La paziente riferisce di soffrire di cefalee continue. Dall'esame della panoramica e della teleradiografia evince una grande discrepanza tra il condilo dx e sx ed un evidente riduzione dello spazio intervertebrale in corrispondenza delle prime vertebre cervicali. La paziente è sottoposta a terapia elastodontica con AMCOP di seconda classe SC 3 con lo scopo di favorire l'espansione dell'arcata superiore e l'avanzamento mandibolare. A distanza di un anno evince un miglioramento dell'articolazione temporo-mandibolare di sx ed un aumento dello spazio intervertebrale legato a l'avanzamento mandibolare, è evidente inoltre il miglioramento dell'overbite ed overjet. A distanza di 2 anni si assiste ad un netto miglioramento dei condili grazie all'azione scheletrica dell'AMCOP ed a un netto vantaggio posturale con aumento dello spazio tra le vertebre cervicali. La malocclusione si può dire risolta anche se necessita una stabilizzazione del caso clinico attraverso lo stesso dispositivo (Figg. 2-14).

Il caso clinico dimostra come la malocclusione scheletrica avesse delle forti ripercussioni sulla postura e come risolvendo la malocclusione scheletrica si ha anche un ottimo equilibrio posturale come evince dalle teleradiografie.

› pagina 8

Fig. 2

Fig. 3

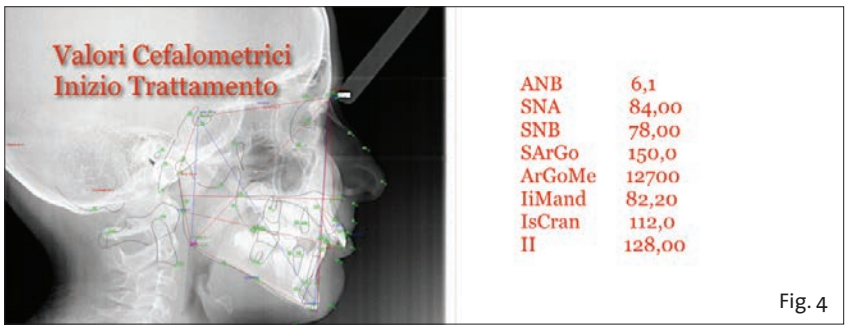

Fig. 4

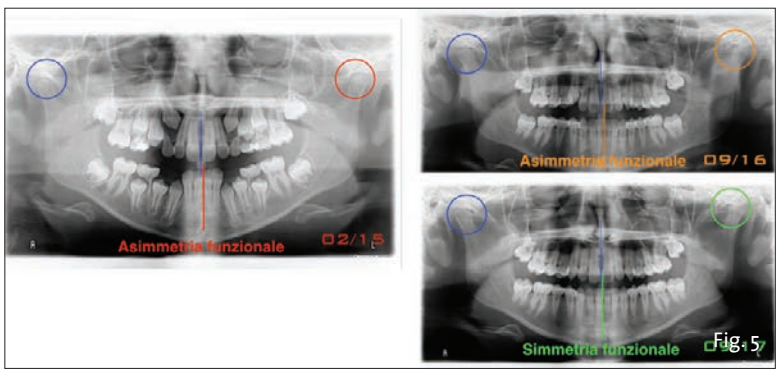

Fig. 5

Fig. 6

Fig. 7

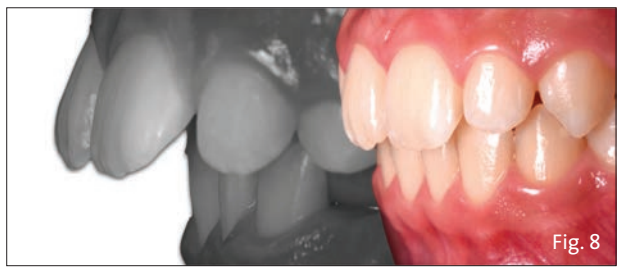
Fig. 8

Fig. 9

Fig. 10

Fig. 11

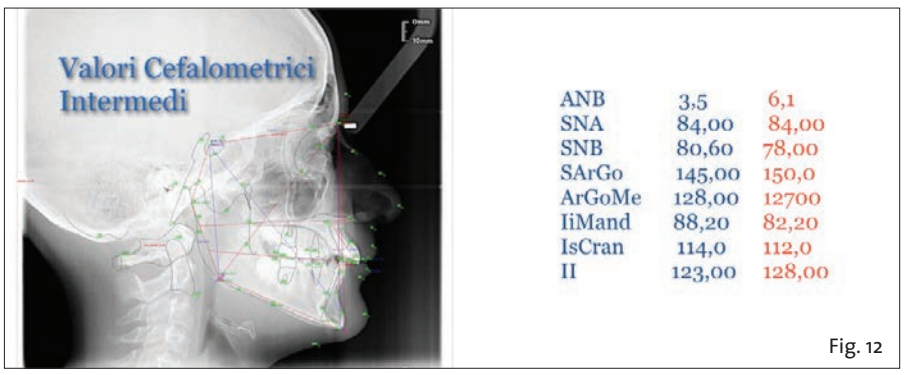

Fig. 12

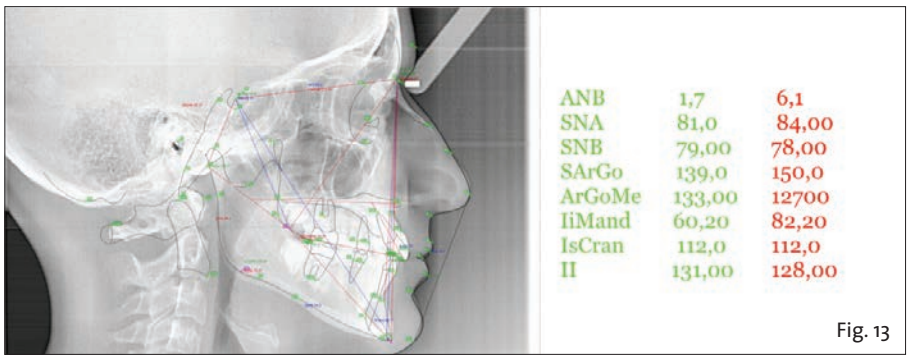

Fig. 13

Fig. 14

‹ pagina 7

*Caso 2*

Paziente di anni 4, malocclusione dentale di III Classe, morso crociato monolaterale dx. La paziente viene trattata con dispositivo Amcop TC 2, il quale indossato tutte le notti e 1 ora di pomeriggio in 8 mesi risolve la malocclusione ripristinando il corretto rapporto occlusale; durante la terapia si riscontra un netto miglioramento della respirazione nasale e quindi il ripristino delle normali funzioni respiratorie. Il dispositivo, nei mesi successivi, viene indossato dalla paziente solo la notte per stabilizzare il caso e per guidare la crescita nel miglior modo possibile; all'età di 6 anni la paziente viene sottoposta a check-up ortodontico completo e quindi a panoramica e teleradiografia per poter analizzare anche la previsione di crescita e stabilire un eventuale step elastodontico (Figg. 15-23).

Fig. 15

Fig. 16

Fig. 17

Fig. 18

Fig. 19

Fig. 20

Fig. 21

*Caso 3*

M.D.E Anni 2, succhiamento protratto del dito, deglutizione atipica, open bite dentale, contrazione arcata superiore. I genitori riferiscono difficoltà a respirare e raffreddori ricorrenti (Figg. 24-28).

La paziente è stata trattata con un tipo particolare di AMCOP by Micerium a forma di "ciuccio", il quale non richiede la presa dell'impronta, ideale per i pazienti in dentizione decidua e soprattutto per i pazienti di 2-3 anni con malocclusioni evidenti. I risultati sono stati ottenuti in 6 mesi di terapia, l'apparecchio è stato portato tutte le notti ed 1 ora durante il giorno. Dopo aver ottenuto il risultato l'AMCOP by Micerium viene portato per altri 6 mesi solo la notte per garantire la stabilità e per recuperare la funzione linguale e del muscolo orbicolare delle labbra.

Questo caso dimostra come la correzione della malocclusione funzionale, frequente nei bimbi a quest'età, sia il nostro primo obiettivo terapeutico.

## Conclusioni

Lo scopo di questo lavoro è quello di dimostrare l'importanza che ha un trattamento ortodontico elastodontico precoce in modo da semplificare la terapia delle malocclusioni e ridurre le eventuali recidive; queste metodiche permettono di eliminare le necessità di ricorrere ad estrazioni, in armonia con il rigido controllo dell'ancoraggio e con le metodiche maggiormente conservative.

L'ortodonzia preventiva tramite dispositivi elastodontici rappresenta quindi un importante passo avanti nell'ambito dell'ortodonzia in età evolutiva dal momento che è in grado di risolvere la maggior parte dei problemi ortodontici trasformando molti di questi casi in occlusioni ideali sotto il profilo estetico e funzionale e posturale; in alcuni casi alla fine di questa terapia è necessaria l'applicazione di brackets (limitatamente ad 1/3 dei denti, per un breve periodo) per ritocchi minori, come la rotazione dei posteriori, il raddrizzamento dei canini superiori, chiusura degli spazi, il livellamento o il torque degli incisivi e l'espansione dell'arcata mascellare.

Fig. 22

Fig. 23

Fig. 24

Fig. 25


Fig. 26

Fig. 27

Fig. 28

## bibliografia

1. Besombes, Muzj, Heyberger, Planas, Macary: Contribution àl'ètude de la therapie fonctionnelle et de ses rèsultats. 34ème Congres de la sociètt ODF 1961.
2. Bergersen E.O.: The Performed Retainer: Principlesand Clinical Applications. Am Assoc. Orthod. Audio-Visu-al Library, St Luis, 1970.
3. Katri Keski-Nisula, Leo Keski-Nisula, Hannu Salo, Kati Volpio, Junha Varrela: Dentofacial Changes after Orthodontic Intervention with Eruption guidance Appliance in The Early Mixed Dentition. Angle Orthodontist, Vol 78, No 2, 2008.
4. Gullherm R.P. Janson, DDS, MSc, PhD, MRCDC, Claudia Catao Alves da Silvia, DDS, MSc, PhD, Earl O.Bergersen, DDS, MSD, Josè Fernando Castanha Henriques, DDS, Msc, PhD, and Arnaldo Pinzan, DDS, Msc, PhD: Eruption guidance appliance effects in the tratment of Class II, Division 1 malocclusions. American Journal of Orthodontics and Dentofacial Orthopedics, Vol 117, Number 2, 2000.
5. Katri Keski-Nisula, Riitta Hernesniemi, Maritta Heiskanen, Leo Keski-Nisula, and Juha Varrela: Orthodontic intervention in the early mixed dentition: A prospective, controlled study on the effects of the eruption guidance appliance. American Journal of Orthodontics and Dentofacial Orthopedics, Volume 133, Number 2, 2008.
6. Guilherme Janson, Alexandre Nakamura, Kelly Chiqueto, Renata Castro, Marcos Roberto de Freitas, Josè Fernando Castanha Henriques, Treatment stability with the eruption guidance appliance; American Journal of Orthodontics and Dentofacial Orthopedics, Volume 131, Number 6, 2007.
7. McNamara JA Jr, Howe RP, Dischinger TG. A Comparison of the Herbst and Frankel appliances in the treatment of Class II malocclusions. Am J Orthod Dentofacial Orthop, 1990; 98: 134-144.
8. Posen A.L.: The Effect of premature loss of deciduous molars on premolar eruption. Angle Orthod 35: 249-252, 1965.
9. Bergersen E.O.: Preventive eruption guidance in the 5 to 7 year old. J. Clin. Orthod. 29: 382-395, 1995.
10. Baccetti T., Franchi L., Toth LR., Mc Namara JA JR. Treatment timing for Twin-block therapy. Am J Orthod. 2003; 73:221-230.
11. Mc Namara JA. Maxillary transverse deficiency. Am J Orthod Dentofacial Orthop. 2000; 117:567-570.
12. Wheeler TT., McGorray SP., Dolce C., Taylor MG., King GJ. Effectiveness of early reatment of Class II Malocclusion. Am J Orthod Dentofacial Orthop 2002; 121: 9-17.
13. Sinclair PM, Little RM. Dentofacial maturation of untreated normals. Am J Orthod 1985; 146-56.
14. Andrews LF. The Straight wire appliance. Syllabus of philosophy and techniques. San Diego: Larry F. Andrews F. Foundation of Orthodontic Education and Research; 1975.
15. Vanini, D'Arcangelo, Mastroberardino: Estetica, Funzione e Postura; Gennaio 2018.
16. Kendall F., Kendall McCreary E., I muscoli. Funzioni e test con postura e dolore. Verduci Editore, 1985.

AMCOP® BIO ACTIVATOR by Micerium

ELASTIC ORTHODONTIC REHABILITATION SYSTEM®

NO LATEX

*Naturally Orthodontics*

UNA METODICA COLLAUDATA NEL TEMPO CHE RESTITUISCE FUNZIONALITÀ E ARMONIA ALLA BOCCA E AL CORPO

INIZIO TRATTAMENTO

FINE TRATTAMENTO

INIZIO TRATTAMENTO

FINE TRATTAMENTO

Digital M® GRUPPO MICERIUM

MICERIUM S.p.A.
Via G. Marconi, 83
16036 Avegno (GE) Italy
www.micerium.it

Vuoi una dimostrazione gratuita in Studio?

Contattaci:
Tel. 0185 7887 893 • funzionali@micerium.it