

ОРТОДОНТИЯ

КИНЕЗИОГРАФСКО ИЗСЛЕДВАНЕ НА ПАЦИЕНТИ С ОРТОДОНТСКО ЛЕЧЕНИЕ

Изследването цели да подобри методите за диагностициране на промените в ТМС и мускулите след ортодонтико лечение. *стр. 8*

БИОФИЛМ ТЕРАПИЯ

ПРОМЯНА В УПРАВЛЕНИЕТО НА БИОФИЛМА

Авторът разглежда еволюцията на професионалното менажиране на биофилма и представя цялостен нов протокол. *стр. 14*

CAD/CAM

ДИГИТАЛЕН ПОДХОД В ИЗРАБОТВАНЕТО НА ВОСЪЧЕН ПРОТОТИП

Статията описва техника за създаване на виртуален wax-иф и восъчен прототип за възстановявания при пациент с тежко износване на съзъбието. *стр. 16*

СИГУРНА КОМБИНАЦИЯ: ЦИРКОНИЕВ ОКСИД И СТЪКЛОКЕРАМИКА С ФЛУОРАПАТИТ

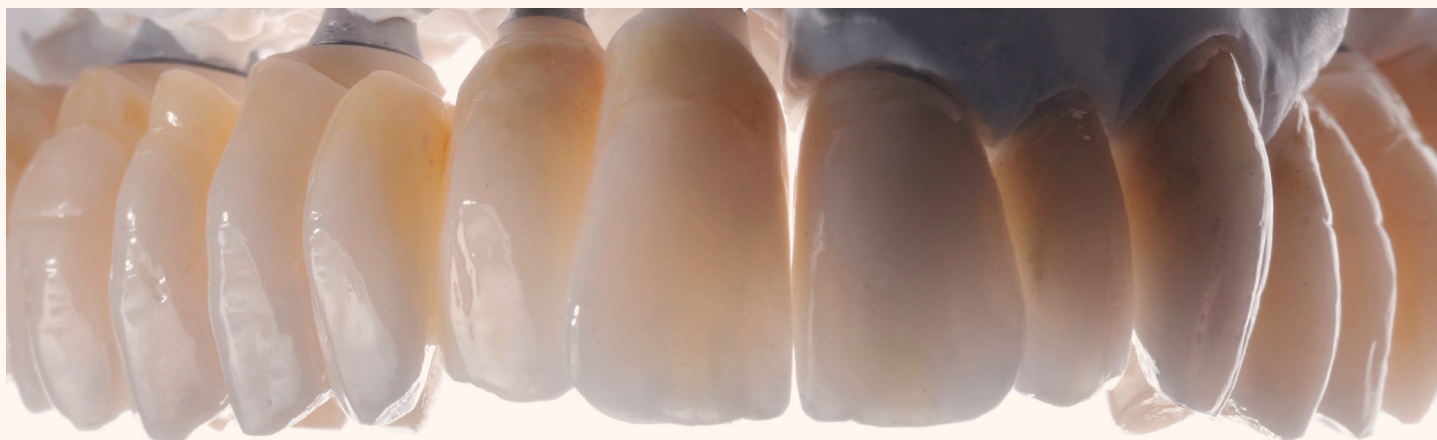
Монолитен дизайн и скелет с покривни елементи
в едно комплексно възстановяване

Д-р Torsten Seidenstricker, Dominique Vinci; Швейцария

Съчетаването на различни процедури и материали позволява да се работи лесно и сигурно по много начини, тъй като отделните предимства на всяка процедура или материал се допълват взаимно.

Този клиничен случай демонстрира, от една страна, как една монолитна конструкция от циркониев оксид осигурява стабилност и функция при комплексно протезиране. От друга страна, керамичното покритие по вестибуларните повърхности придава на възстановяването естествено бели оптични качества. Всичко това спомогна за постигането на добри крайни резултати.

▶ *стр. 5*



PEOPLE HAVE PRIORITY



От пациент станете фен:

Заедно успяваме



НОВИЯТ УЕЛНЕС ТЕЛЕВИЗИОНЕН КАНАЛ ИЗБРА
ДА СТАНЕ МЕДИЕН ПАРТНЬОР НА КОНКУРСА
усмивка на годината
2018

За WNESS TV:

Създаден през 2015 г., мисията на телевизионния канал е да мотивира хората да живеят и да се чувстват по-добре с помощта на позитивно и полезно съдържание. WNESS TV предлага ежедневно онова, което трябва да знаем, за да постигнем целите си в стремежа да изглеждаме красиви, да се чувстваме добре и да бъдем щастливи.

- ✔ Здравословния, пълноценен живот във всичките му проявления.
- ✔ Йога класове, фитнес занимания, здравословно хранене и позитивно мислене като начин на живот.
- ✔ Специално селектирани ТВ предавания от цял свят, демонстриращи различни практики в постигането на хармония на тялото и духа.

Целева аудитория:

- ✔ Заети градски хора в активна възраст, живеещи забързан живот.
- ✔ Образовани, любозитни, в крак с новостите.
- ✔ Интересуващи се или активно занимаващи се с редовни тренировки, здравословно хранене, самоусъвършенстване и други обогатяващи личността активности.
- ✔ Високи доходи, склонност да харчат пари, за да поддържат здравословния си начин на живот.

Разпространение:

WNESS TV присъства в портфолиото на всички големи кабелни оператори. От февруари 2018 г. можете да гледате WNESS TV в разширен пакет на МТЕЛ на позиции за IPTV – 158, цифрова – 231 и сателит – 133.

DENTAL TRIBUNE

INTERNATIONAL IMPRINT

Licensing by Dental Tribune International

Group Editor	Daniel Zimmermann newsroom@dental-tribune.com Tel.: +44 161 223 1830
Clinical Editors	Nathalie Schüller Magda Wojtkiewicz
Editor	Yvonne Bachmann
Editor & Social Media Manager	Monique Mehler
DT Communication Services	Marc Chalupsky Kasper Mussche
Copy Editors	Ann-Katrin Paulick Sabrina Raaff
Publisher/President/ Chief Executive Officer	Torsten R. Demus
Chief Financial Officer	Dan Wunderlich
Chief Technology Officer	Serban Veres
Business Development Manager	Claudia Salwiczek-Majonek
Project Manager Online	Tom Carvalho
Junior Project Managers Online	Hannes Kuschick Chao Tong
E-Learning Manager	Lars Hoffmann
Education Director Tribune CME	Christiane Ferret
Event Services/ Project Manager Tribune CME & CROIXTURE	Sarah Schubert
Marketing Services	Nadine Dehmel
Sales Services	Nicole André
Accounting Services	Karen Hamatschek Manuela Hunger Anja Maywald
Media Sales Managers	Melissa Brown (International) Hélène Carpentier (Western Europe) Matthias Diessner (Key Accounts) Antje Kahnt (International) Wendiana Mageswki (Latin America) Barbora Solorova (Eastern Europe) Peter Witteczek (Asia Pacific)
Executive Producer	Gernot Meyer
Advertising Disposition	Marius Mezger

Dental Tribune International GmbH
Holbeinstr. 29, 04229 Leipzig, Germany
Tel.: +49 341 48 474 302 | Fax: +49 341 48 474 173
info@dental-tribune.com | www.dental-tribune.com

©2018, Dental Tribune International GmbH.
All rights reserved. Dental Tribune International makes every effort to report clinical information and manufacturer's product news accurately, but cannot assume responsibility for the validity of product claims, or for typographical errors. The publishers also do not assume responsibility for product names or claims, or statements made by advertisers. Opinions expressed by authors are their own and may not reflect those of Dental Tribune International.

ОФИС БЪЛГАРИЯ

Издава Dental Tribune България ЕООД
София 1421, кв. „Лозенец“, ул. „Крум Понев“ 56-58
office@dental-tribune.net
www.tribunemedia.bg
www.dental-tribune.com

Действителен собственик:

Уляна Винчева
Предоставена информация
е съгласно чл. 7а, ал. 3 от ЗЗД/ПДЛ.

Главен редактор	Уляна Винчева
Отговорен редактор	Гергана Дългичева
Редактор	г-р Павлина Колева
Дизайн и преглед	Петър Парнаров
Превод	г-р Павлина Колева г-р Константин Георгиев Христо Илиев
Коректор	Гая Христова
Маркетинг и реклама	Николина Илиева тел.: 0897 958 321

Автори в броя

г-р Torsten Seidenstricker, Швейцария
Dominique Vinci, Швейцария
г-р Tatiana Klimova, Русия
г-р Nabi Nabiev, Русия
г-р Gianfranco Cesaretti, Италия
г-р Leonid Persina, Русия
г-р Klaus-Dieter Bastendorf, Швейцария
г-р Christian Brenes, САЩ
г-р Anna Maria Yiannikos, Германия/Кипър

Автори в Implant Tribune

г-р Timo Rabert, Естония
г-р Marco Montanari, Италия
Claudio Sassatelli, Италия
Davide Nadalini, Италия
г-р Arwed Ludwig, Германия
г-р Gregor Thomas, Германия

Печат „Спектър“ АД

Българското издание на Dental Tribune е част от групата Dental Tribune International – международно издание на 20 езика, разпространявано в над 55 държави. Съдържанието, преведено и публикувано в този брой от Dental Tribune International, Германия, е с авторското право на Dental Tribune International GmbH. Всички права запазени. Публикувано с разрешение на Dental Tribune International GmbH, Holbeinstr. 29, 04229, Leipzig, Германия. Възпроизвеждането по какъвто и да било начин и на какъвто и да е език, изцяло или частично, без изрично писмено разрешение на Dental Tribune International GmbH и Dental Tribune България ЕООД е абсолютно забранено. Dental Tribune е запазена марка на Dental Tribune International GmbH. Редакцията не носи отговорност за съдържанието на публикуваните реклами в броя.



DENTAL TRIBUNE

в хартиен и дигитален формат

www.dentaltribune.bg

AND THE WINNER IS... YOU!

„Усмивка на годината“ ще даде изява на победителите в конкурса със специални репортажи в WNESSTV, презентиращи клиничните случаи, с които са спечелили.

Dental Tribune Bulgaria

Както повечето от вас знаят, от началото на настоящата година Dental Tribune си партнира активно с WNESSTV – иновативния телевизионен канал, създаден с идеята чрез съдържанието да мотивира хората да живеят и да се чувстват по-добре, във връзка с проекта „Усмивка на годината 2018“.

Телевизионният канал вече излъчва спорадично рекламния клип на събитието. От своя страна Dental Tribune съдейства за създаването на дългосрочна рубрика, свързана с денталното здраве и усмивката, като прави подбор и кани лично за телевизионни репортажи и интервюта авторитетни български дентални специалисти, които работят активно и има какво да споделят и да покажат на все по-широката аудитория на международния телеви-



зионен уелнес канал, който набира все по-голяма скорост.

По отношение на конкурса „Усмивка на годината“ новост е, че през февруари

т.г. двете страни се споразумяха всички победители в конкурса не само да бъдат интервюирани и представени след церемонията, но да получат и възможност-

та за специален репортаж, в който чрез разкази, снимки и видео ще бъдат представени наградените клинични случаи чрез личната история на победилите дентални специалисти или екипи.

В репортажа ще има възможност да бъде включен – при възможност и желание, и пациентът, чиято усмивка е била възстановена. Снимките ще се реализират в денталните клиники (кабинети) на победителите в рамките на София. Победителите, които практикуват извън столицата, ще бъдат заснети в офиса на WNESSTV.

Целта на репортажите е ясна: популяризиране на денталната професия и постиженията на българските специалисти в общественото пространство.

WNESSTV може да бъде намерена в портфолиото на всички големи кабелни оператори в страната.



КРАТЪК НАРЪЧНИК НА КАНДИДАТСТВАЦИЯ

В КОНКУРСА

УСМИВКА НА ГОДИНАТА 2018

За всички, които обмислят и дори вече планират своето участие в 11-ото издание на „Усмивка на годината“, подготвихме бърза информация за най-важните детайли, свързани с подаването на кандидатурите в конкурса. Уверяваме ви, че акцентирането на вниманието ви върху тези детайли ще ви спести много време и ще елиминира евентуални излишни трудности.

- РЕГИСТРИРАЙТЕ СЕ СЕГА, ИЗПРАТЕТЕ СЛУЧАЯ СИ ПО-КЪСНО!**
Платформата Weemss ви дава възможност да се регистрирате и да започнете поетапно да използвате фотодокументацията си. Така може да подготвите внимателно кандидатурата си толкова време, колкото вие решите. Можете да редактирате кандидатурата си неограничен брой пъти, като не забравяйте да запазите промените след всяка редакция.
- МОЖЕТЕ ДА КАЧВАТЕ НЕОГРАНИЧЕН БРОЙ ИЗОБРАЖЕНИЯ.**
(в рамките на разумното)
- ВСЯКО ИЗОБРАЖЕНИЕ ТРЯБВА ДА БЪДЕ НЕ ПО-ГОЛЯМО ОТ 2 МВ.**
Уверяваме ви, че тази големина е достатъчна, за да се виждат снимките ви добре на екрана в залата за церемонията, както и отпечатани в нашето принт или дигитално издание.
- КОГАТО СТЕ ГОТОВИ ДА ИЗПРАТИТЕ СЛУЧАЯ СИ ЗА ЖУРИРАНЕ, НАТИСНЕТЕ БУТОНА SUBMIT.**
Функционалността на този бутон реално означава „Изпращам своята кандидатура“, така че го натиснете, само ако сте финализирали всеки детайл от своята кандидатура.
- АКО СТЕ КАЧИЛИ СЛУЧАЯ СИ, НО НЕ СТЕ НАТИСНАЛИ БУТОНА SUBMIT ПРЕДИ ДА ИЗТЕЧЕ КРАЙНИЯТ СРОК, КАНДИДАТУРАТА ВИ НЯМА ДА БЪДЕ РАЗГЛЕДАНА.**
Не забравяйте да натиснете SUBMIT! Без използването на този бутон, кандидатурата ви не е изпратена за журиране.
- КАНДИДАТСТВАНЕТО ПРИКЛЮЧВА НА 30 МАРТ В 23:45.**
След това системата няма да допуска нови регистрации и случаи. Всеки клиничен случай, изпратен след тази дата и час, няма да бъде допуснат до журиране в конкурса.
- ЕДИН СЛУЧАЙ МОЖЕ ДА УЧАСТВА ВЕДНЪЖ, НЕЗАВИСИМО В КОЯ КАТЕГОРИЯ.**
- ЕДИН СПЕЦИАЛИСТ/ЕКИП МОЖЕ ДА УЧАСТВА С РАЗЛИЧНИ СЛУЧАИ ВЪВ ВСИЧКИ КАТЕГОРИИ (6).**
- ТАКСАТА ЗА УЧАСТИЕ С ЕДИН СЛУЧАЙ Е 100 ЕВРО.**
С два случая - 200 евро и т.н.
- ЖУРИРАНЕТО ЗАПОЧВА НА 1 АПРИЛ 2018.**

ОФИЦИАЛНАТА ЦЕРЕМОНИЯ ПО НАГРАЖДАВАНЕТО ЩЕ СЕ СЪСТОИ НА 17 МАЙ 2018 ОТ 20.30 Ч. В SOFIA LIVE CLUB, СОФИЯ.

Тогава ще станат ясни и победителите в конкурса. Разбира се, вие, в качеството ви на участник, сте сред нашите ВИП гости, така че включете събитието в календара си и подгответе своя тоалет отсега!

Желаем ви успех!
Екипът на „Усмивка на годината“

smile of the year

SYMPOSIUM

17 май 2018, София

СВЕТКАВИЧНА
РЕГИСТРАЦИЯ
С WEEMSS

ПРЕДСТАВЯ

ПРОТЕТИЧЕН
УЪРКШОП + ЛЕКЦИЯ



г-р Франческо Минтроне
Италия

ИМПЛАНТОЛОГИЧЕН
УЪРКШОП + ЛЕКЦИЯ



г-р Ставрос Пелеканос
Гърция

ОРТОДОНТСКИ
УЪРКШОП + ЛЕКЦИЯ



г-р Рафи Романо
Израел

DSD
УЪРКШОП + ЛЕКЦИЯ



г-р Флорин Кофар
Румъния

ПРОГРАМА

ОСНОВНА ЗАЛА	УЪРКШОП ЗАЛА 1	УЪРКШОП ЗАЛА 2
9.30–10.20 Регистрация + кафе за добре дошли		
10.20–10.30 Откриване		
10.30–12:00 ч. Лекция Франческо Минтроне ОТ ПЛАНА ЗА ЛЕЧЕНИЕ ДО ПРОВИЗОРНИТЕ ВЪЗСТАНОВЯВАНИЯ В ДИГИТАЛНАТА ИМПЛАНТОЛОГИЯ Модератор: доц. Тодор Узунов	10.30–13.30 ч. Уъркшоп Ставрос Пелеканос ПОСТАВЯНЕ НА ЕДИНИЧЕН ИМПЛАНТ В ЕСТЕТИЧНАТА ЗОНА СЪС ИЛИ БЕЗ GBR: ВИД НА РАЗРЕЗИТЕ И МЕНИДЖМЪНТ НА МЕКИТЕ ТЪКАНИ	10.30–13.30 ч. Уъркшоп Рафи Романо ДИГИТАЛЕН РАБОТЕН ПРОЦЕС ОТ МАЛКИ ПРЕМЕСТВАНИЯ ДО ЦЯЛОСТНО ОРТОДОНТСКО ЛЕЧЕНИЕ
12:00–13:30 ч. Лекция Флорин Кофар ГЕОМЕТРИЯ НА КРАСОТАТА: ИМИТИРАНЕ НА ЕСТЕСТВЕНАТА МОРФОЛОГИЯ С ПОМОЩТА НА CAD/CAM И ДИГИТАЛЕН РАБОТЕН ПРОЦЕС Модератор: г-р Кирил Динов		
13.30–14.30 Лек обяд		
14.30–16.00 ч. Лекция Ставрос Пелеканос ЗАПАЗВАНЕ НА ТВЪРДИТЕ И МЕКИТЕ ТЪКАНИ ОКОЛО ИМПЛАНТИ В ЕСТЕТИЧНАТА ЗОНА: БИОЛОГИЯ, ДИЗАЙН НА АБЪТМАНА – ПОДБОР И ЛЕЧЕБНА ПОСЛЕДОВАТЕЛНОСТ Модератор: г-р Иван Десимиров	14.30–18.00 ч. (вкл. 30 мин. кафе пауза) Уъркшоп Франческо Минтроне ОТ ПЛАНА ЗА ЛЕЧЕНИЕ ДО ПРОВИЗОРНИТЕ ВЪЗСТАНОВЯВАНИЯ В ДИГИТАЛНАТА ИМПЛАНТОЛОГИЯ	14.30–18.00 ч. Уъркшоп Флорин Кофар (вкл. 30 мин. кафе пауза) ГЕОМЕТРИЯ НА КРАСОТАТА: ИМИТИРАНЕ НА ЕСТЕСТВЕНАТА МОРФОЛОГИЯ С ПОМОЩТА НА CAD/CAM И ДИГИТАЛЕН РАБОТЕН ПРОЦЕС
16.00–16.30 Кафе пауза		
16.30–18.00 ч. Лекция Рафи Романо ДИГИТАЛЕН РАБОТЕН ПРОЦЕС ОТ МАЛКИ ПРЕМЕСТВАНИЯ ДО ЦЯЛОСТНО ОРТОДОНТСКО ЛЕЧЕНИЕ Модератор: г-р Виктория Гургуриева		
20.30 ГАЛАЦЕРЕМОНИЯ ПО НАГРАЖДАВАНЕТО В КОНКУРСА УСМИВКА НА ГОДИНАТА		

ЦЕНИ

Лекционна част:
250 лв.
Произволен уъркшоп:
750 лв.
2 бр. уъркшоп:
10% отстъпка

ИЗБИРАМ ЛЕКЦИОННА ЧАСТ. КАКВО ПОЛУЧАВАМ?

- ▶ 4 лекции
- ▶ Безплатна покана за галацеремонията по награждаването в конкурса УСМИВКА НА ГОДИНАТА
- ▶ 2 кафе паузи
- ▶ 1 лек обяд
- ▶ Сертификат
- ▶ Пакет с химикал, паг и рекламни материали

ИЗБИРАМ УЪРКШОП. КАКВО ПОЛУЧАВАМ?

- ▶ 3 астрономически часа уъркшоп
- ▶ Безплатен достъп за лекционната част на симпозиума
- ▶ Безплатна покана за галацеремонията по награждаването в конкурса УСМИВКА НА ГОДИНАТА
- ▶ 2 кафе паузи
- ▶ 1 лек обяд
- ▶ Сертификат
- ▶ Пакет с химикал, паг и рекламни материали

РЕГИСТРИРАЙ СЕ НА
www.usmivkanagodinata.com
или на тел. 0897 958 321

ОРГАНИЗАТОР

DENTAL TRIBUNE

ivoclar
vivadent
passion vision innovation

gsk
GlaxoSmithKline

С ПОДКРЕПАТА НА

BIOHORIZONS

weemss®

СИГУРНА КОМБИНАЦИЯ: ЦИРКОНИЕВ ОКСИД И СТЪКЛОКЕРАМИКА С ФЛУОРАПАТИТ

*Монолитен дизайн и скелет с покривни елементи
в едно комплексно възстановяване*

Д-р Torsten Seidenstricker, Dominique Vinci; Швейцария

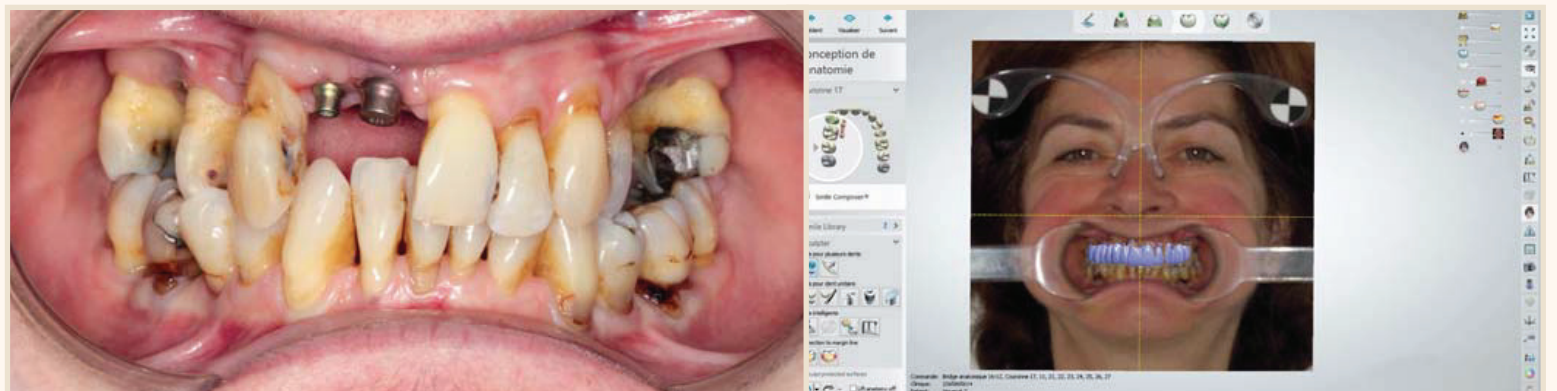НАЧАЛНА СИТУАЦИЯ

Пациентка на 60-годишна възраст дойде в денталния кабинет по спешност. Освен естетични и функционални проблеми се наблюдаваше и увреждане на пародонта. Лечението започна със задълбочена диагностика и информативна консултация. Първо бяха извадени зъби 25, 26, 14, 16, 11 и 12, след което вниманието беше насочено към пародонта. Лечението на пародонтита беше приключено успешно приблизително 13 месеца по-късно. Необходимо беше да се поставят импланти в областта на 11, 12, 14, 16, 25 и 26. Клиничната ситуация налагаше всички зъби на горна челюст и някои на долна да бъдат възстановени.

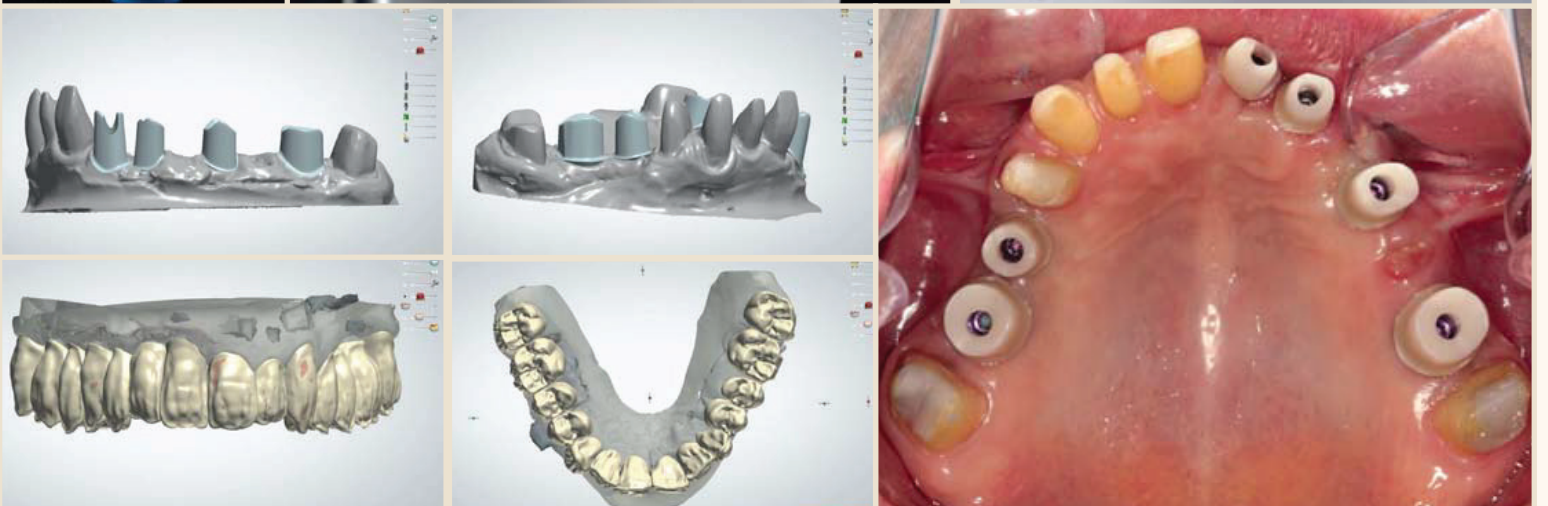
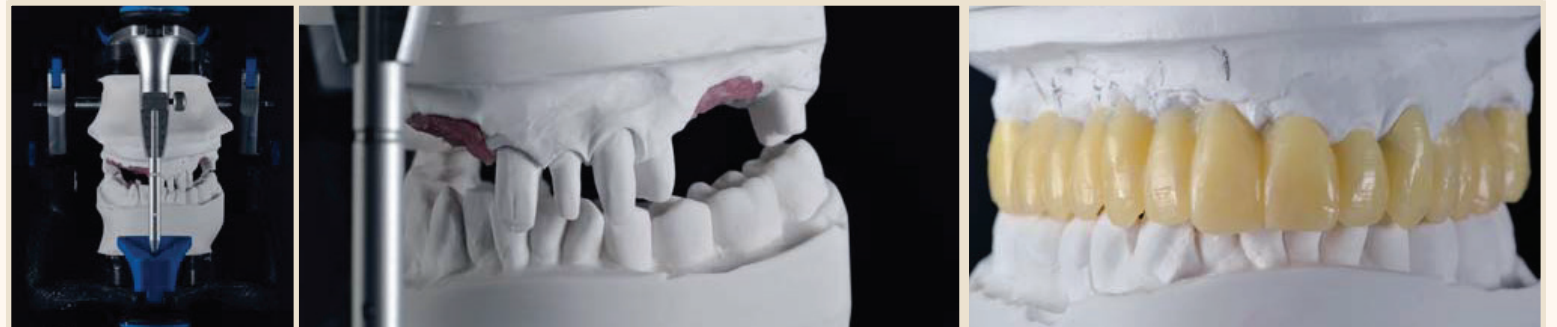ПЛАНИРАНЕ И ТЕМПОРИЗАЦИЯ

Фотодокументацията на състоянието в устната кухина и лицето на пациента е от изключителна важност преди започването на такова разширено протезиране. Първоначално снимките помагат в изследването на осите и равнините по отношение на оптималната естетика и функция. Ние работим с 3D софтуер за проектиране (Digital Smile System, DSS), който ни дава възможност да пресъздадем виртуално бъдещите резултати. Другото предимство на този софтуер е, че снимките могат да се използват в CAD софтуер, докато се изработва възстановяването.

Зъбите, които подлежах на екстракция, бяха премахнати от ситуационния модел, а оставащите зъби бяха препарирани съгласно информацията, дадена от зъболекаря. На базата на това изработихме виртуален модел с помощта на CAD софтуер (3Share), след което го пресъздадохме от восък. Това послужи като основа за матрица, направена от транспарентен силикон, която беше изпратена в кабинета. След приключване на клиничната част (имплантиране, препарация и т.н.) матрицата беше напълнена със самополимеризиращ временен композит (Telio C&V),




Фиг. 1 Завършване на оздравителния процес след поставяне на имплантите в горна челюст. Започва подготовката за изцяло керамични възстановявания. Фиг. 2 Диагностика на базата на снимки в софтуер за проектиране.

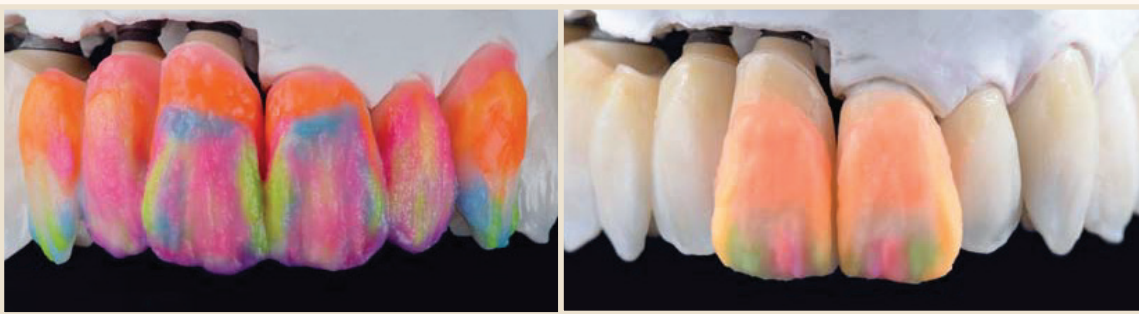

Фиг. 3а и б Главният модел с гингивалната маска в артикулатора. Фиг. 4 Восъчният моделаж за планираното окончателно състояние. Фиг. 5а и б Конструирани на абатмънтите с CAD. Фиг. 6 Изработените с CAD/CAD абатмънти (хибридни абатмънти) се завинтват върху имплантите. Фиг. 7а и б Контуриране на скелета с CAD след изрязване на букалните повърхности.

Забележка: По време на изработването на абатмънтите с CAD сред другите фактори беше взета под внимание и устойчивостта между повърхностите. Позицията на изработените компоненти е много точна. Нашият опит показва, че идеалният ъгъл се намира в порядъка между 7° и 10°.



Фиг. 8а и б Оцветяване на циркониевия оксид преди синтероване. Фиг. 9 Скелетите от циркониев оксид, препарирани за покритие на вестибуларната повърхност.



Фиг. 10 Керамичното нанасяне във фронталната област (IPS e.max Ceram). **Фиг. 11** Готови за второ изличане. Фини промени във формата и морфологията.

Забележка: Адхезивното свързване с титаниевата основа трябва да се направи много внимателно, за да се предотвратят грешки или неправилно поставяне.

беше изработено временно възстановяване и поставено в устата. Временната конструкция послужи като зъбна протеза по време на оздравителния процес след имплантиране и ни даде възможност също така да определим дали ситуацията, която беше планирана в лабораторията, отговаряше на изискванията за функция и естетика в устата на пациентката. Пациентката носи адаптираната временна конструкция в продължение на близо 6 месеца до приключване на остеоинтеграцията на имплантите.

ИЗРАБОТВАНЕ НА ОКОНЧАТЕЛНОТО ВЪЗСТАНОВЯВАНЕ

Импантни абатмънти
Восъщният моделаж беше позициониран върху главния модел и адаптиран спрямо информацията, предоставена от пациентката и зъболекаря. След това бяха сканирани два пътни моделите. Дигитализирахме главния модел и восъщния моделаж с лабораторен скенер. Накрая бяха изработени абатмънтите с помощта на CAD/CAM.
Абатмънтите бяха изработени от нов трансlucentен циркониев оксид (IPS e.max ZirCAD). Преди синтероване оцветихме цервикалните зони на скелетите. Използвахме течност с топъл жълт тон за инфилтрация. След синтероване абатмънтите бяха адхезивно свързани с титановата основа (TiBase, Straumann) с течен композит (Multilink® Hybrid Abutment, shade НО), изработени специално за тази цел. Самополимеризиращият композит притежава отлични адхезивни качества. След адхезивното свързване абатмънтите бяха интегрирани.

Изработване на скелета

За окончателното протезиране бяха планирани следните конструкции:

1. мост в областта на 11–13;
2. мост в област на 14–16;
3. корона на зъб 17;
4. седем единични корони на зъбите от 21 до 24 и 27, както и на зъби 25 и 26.

Изработихме формата на зъбите и оклузалната морфология, спазвайки анатомичните особености, с помощта на CAD софтуер. Букалните повърхности трябва да бъдат покрити с керамика за постигане на високи естетични резултати. Препарирането беше направено със софтуера. След направата на скелета единичните елементи бяха изработени от циркониев оксид (IPS e.max ZirCAD). Използваният материал има интересни механични свойства, които наред с другите качества га-

ТОЧНИЯТ ЦИМЕНТ

за всяка клинична ситуация

Дуото, което отговаря на всички ваши нужди:
Variolink® Esthetic – лесният начин за циментиране на високо естетични възстановявания
SpeedCEM® Plus – ефикасният начин за циментиране на възстановявания от циркониев диоксид










 Уверете се сами:
cementation.ivoclarvivadent.com

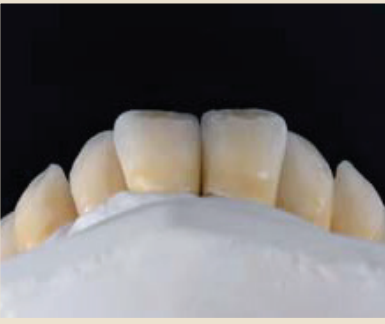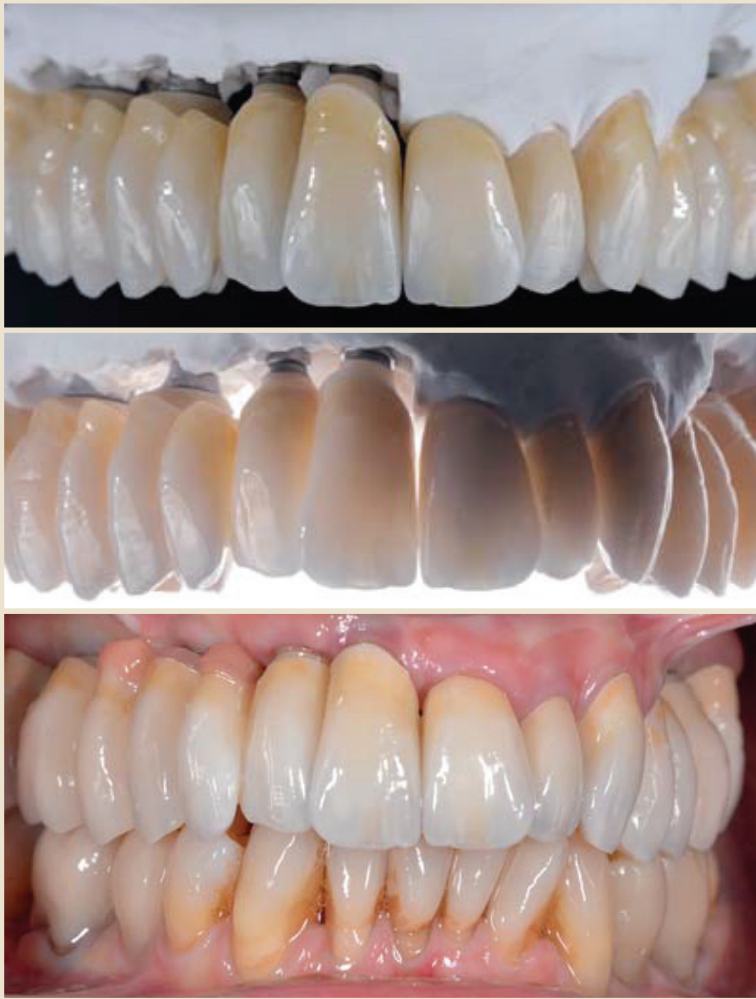www.ivoclarvivadent.com
Ivoclar Vivadent AG
Benderstr. 2 | 9494 Schaan | Liechtenstein | Tel. +423 235 35 35 | Fax +423 235 33 60

Препоръчвани за
IPS e.max®

**ivoclar
vivadent®**
passion vision innovation

Керамичните материали (IPS e.max Ceram), използвани при изработването на вестибуларно покритие:

-   Оранжево-розов Transpa в областта на шийката и жълт Special Incisal 50% в областта на режещия ръб & неутрален Transpa 50% Power Dentin A2.
-  Power I в областта на режещия ръб за повече бела в преходните зони.
-  Син Transpa 50% и Oral Effect 50%.
-  Оранжево-сив Transpa за създаване на контраст в инцизалната област.
-  Оранжево-сив Transpa с жълт Special Incisal за режещите ръбове.
-  Неутрален Transpa.
-  Безцветен Transpa 50% и Oral Effect I %.
-  Power Incisal 2 за режещите ръбове.



Фиг. 12а и 6 Завършените възстановявания. Вестибуларните повърхности са изградени поотделно. Оклузалните и палатиналните повърхности на скелета са изработени с изцяло възстановена анатомия. **Фиг. 13** Естествено изглеждаща трансlucentност с ефекти на вътрешния цвят. **Фиг. 14** Изцяло керамичните възстановявания изглеждат напълно естествени и витални в устата.

бено внимание беше обърнато на оклузалните. За полирането използвахме полирни конуси на Shofu и Apexdent. Тези конуси гарантират щателно полиране, така че повърхностите да бъдат идеално полирани с лекота до блясък. Ние не използваме силиконови конуси и дискове, тъй като те оставят остатъци по повърхността, което затруднява използването на материали за гланциране. Зоните, които са труднодостъпни при полиране, се покриват с тънък слой гланц. След това беше направена проба в устата на пациентката. Зъболекарят провери оклузията и функцията.

КЕРАМИЧНО ПОКРИТИЕ

След обработката на частите на скелета за покри-

тие беше нанесен флуоресцентен лайнер (IPS e.max Ceram ZirLiner). Това кара конструкцията да флуоресцира в дълбочина за получаване на светлинни ефекти, наподобяващи тези при естествено съзъбие. Нефлуоресциращи материали (напр. чист циркониев оксид) придават матов и тъмен вид. Тъй като скелетът беше вече оцветен, избрахме безцветен лайнер. Това допълнително улеснява предаването на светлината и улеснява адхезията на керамичното покритие към циркониевия оксид. След това бяха изработени класически керамични фасети. Използвахме специален индикатор (SmileLine, Швейцария) за смесване на керамичния прах с цел да диференцираме по-добре отделните материали. Серията IPS e.max Ceram включва материали Power, които имат високо белеене, в частност за трансlucentните материали за скелета. За този случай решихме да използваме материалите Power. Допълнително предимство на материала IPS e.max Ceram е неговата отлична стабилност. Отделните зони не се сливат по време на изграждането на керамичните фасети, така че могат да се постигнат с точност желаните ефекти. За постигане на правилна форма, морфология и придаване на естествен вид на възстановяванията е необходимо второ изпичане. След това възстановяванията бяха гланцирани и полирани. Лично ние харесваме да използваме материала (IPS Ivocolor® fluo) в кремообразна конссистенция.

ЗАКЛЮЧЕНИЕ

В илюстрирания по-горе случай бяха покрити само букалните повърхности на иначе монолитния циркониев скелет. С относителна лекота се постигна естетичен и стабилен в дългосрочен план резултат. Използваха се изцяло качествата на материалите, които включват:

- отличните оптични свойства на IPS e.max Ceram, особено на материалите Power в този случай;
- голямата здравина на циркониевия оксид;
- възможността за оцветяване на циркониевия оксид за постигане на по-топъл ефект на цвета. Белият циркониев оксид е прекалено светъл за такъв вид възстановяване. От гледна точка на малката дебелина на керамичното покритие щеше да е трудно да се намали степента на белеене;
- малкото количество на керамичния материал (това позволява минимално контролирано свиване и дава възможност за лесна работа).

рантират дългосрочната стабилност на възстановяванията. Избраният цвят LT sup има слаба наситеност, която се съчетава отлично с предвидения цвят А на възстановяванията. След изработване на скелетите леко коригирахме морфологията и обърнахме особено внимание на интерденталните пространства.

За отлични естетични резултати инфилтрирахме скелетите със специални оцветяващи течности IPS e.max ZirCAD LT преди синтероване.

В инцизалните и оклузалните зони наситеността беше увеличена, а трансlucentността беше адаптирана в подходящите зони. Тъй като при този случай само букалните повърхности се покриват, корпусът на скелета е относително здрав. В нашата лаборатория при комплексните възстановявания като в настоящия случай винаги правим синтероването бавно (9 часа). След това повърхностите на монолитните части от циркониев оксид бяха полирани, като осо-

За контакти:

Dr Torsten Seidenstricker, MSc
Adent clinique dentaire
Route de la Gare 11
1165 Allaman
Switzerland
T.Seidenstricker@gmx.net



Dominique Vinci
Vinci Dental Concept
Chemin de la Vendée 9
1213 Petit-Lancy
Switzerland
Dominique@Vinci.ch

TETRIC EVO-LINE: ЕДНО РЕШЕНИЕ ЗА ВСИЧКИ КЛАСОВЕ КАВИТЕТИ

Четири типа възстановителни композити се предлагат в един комплект

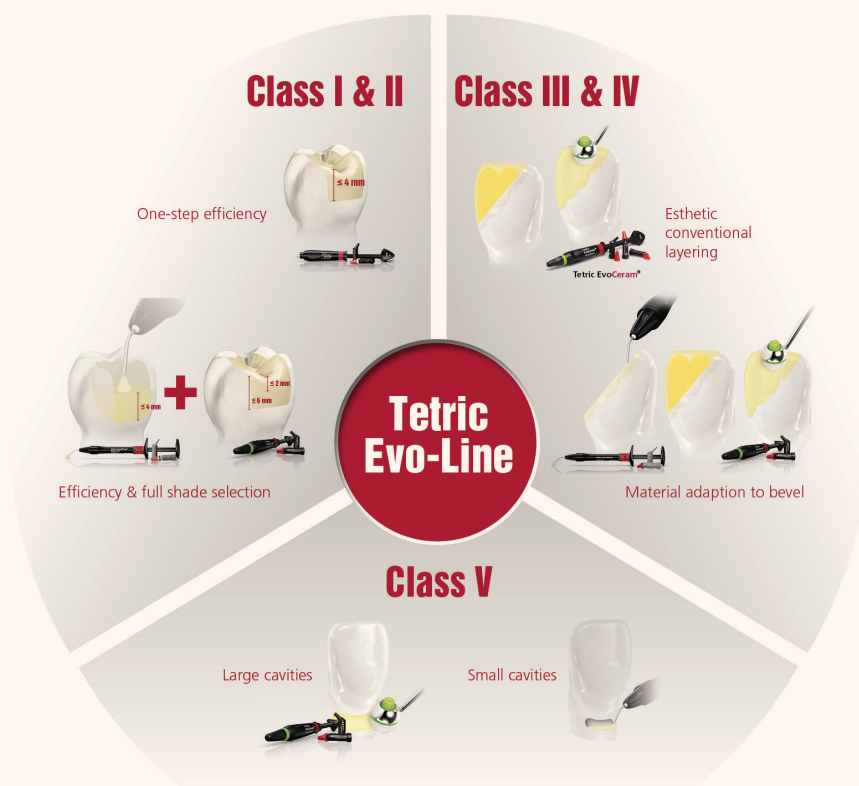
Изборът на подходящ композит за работа понякога е голямо предизвикателство за денталните лекари. Сред вариантите са течните композити, конвенционалните и bulk fill композитите. Новата система Tetric Evo-Line предлага за първи път всички видове композити в един комплект, към който има и ръчник за избор на най-подходящия материал за употреба.

С четирите вида композит на Tetric Evo-Line могат да се obtурират ефективно и естетично всички класове кавитети. Новата система предлага 4 продукта в един комплект. Tetric EvoCeram е лесен за употреба и може да се прилага с

конвенционалната техника за послойно нанасяне. Bulk Fill композитът е подходящ за слоеве до 4 мм. Tetric EvoFlow Bulk Fill е течният вариант за слоеве до 4 мм.

Освен това всички 4 продукта са подредени в комплекта спрямо индикациите им за употреба. Това дава възможност на клинициста само с поглед да определи кой материал е най-добър за съответния клас кавитет.

В комплекта е включен и ръчник за употреба, в който са изложени всички възможни комбинации и области на приложение. Комплектите се предлагат в Savifil или спринцовка.



Tetric Evo-Line: едно решение за всички класове кавитети

КИНЕЗИОГРАФСКО ИЗСЛЕДВАНЕ НА ПАЦИЕНТИ С ОРТОДОНТСКО ЛЕЧЕНИЕ

с/с или без екстракция на зъби

Д-р Tatiana Klimova, г-р Nabi Nabiev, г-р Gianfranco Cesaretti, г-р Leonid Persina; Русия/Италия

За поставяне на правилна цялостна диагноза на лицево-челюстния апарат и мускулите се използват различни методи на диагностика като снемане на статус, включително екстраорален профил и фотометрия, антропометрична диагноза на съзъбието и оклузията, рентгеново изследване (ортопантомография, профилна телерентгенография, КТ, ЯМР и др.) и функционална диагностика (кинезиография, електромиография, миостимулация, позитивно определяне на позицията и др.). Всички тези методи бяха подробно проучени и приложени в Категората по ортодонтия в Московския държавен университет по медицина и дентална медицина. Благодарение на цялото това диагностично оборудване беше установена взаимовръзка между редуцирания размер и форма на съзъбието (заради екстракционно лечение (фиг. 1а–в), хиподонтия или екстрахиран зъби (фиг. 2а–в) и темпоромандибуларни заболявания (ТМЗ).

В ортодонтската практика винаги трябва да се прецени дали да се екстрахират зъби, или да се затворят разстоянията в случай на липсващи зъби. Необходимо е да се уточни, че тези гранични случаи възникват доста бързо. Беше решено този въпрос да се разгледа от гледната точка на различни ортодонтски подходи. Изследването се базира на няколко научни статии¹⁻²⁰.

Всички структури в тялото ни са филогенетично свързани. Има ясна връзка между гръбначния стълб и черепа. Всички черепни кости са произлезли от първите три прешлена в процеса на еволюцията. Има също така две подсистеми, които обединяват цялото тяло: краниосакралната и краниомандибуларната, свързани посредством централната нервна система. Те са разделени в мускулоапоневротични структури, започващи от черепните кости^{21,22}. В тази връзка е важно да се знае, че всички тъкани в тялото се променят по време на ортодонтско лечение. Оклузалните промени също влияят на свързването на черепните кости и вследствие на това може да се стигне до ТМЗ. Като реорганизираме тъканите, можем да подобрим стабилността и качеството на лечението.

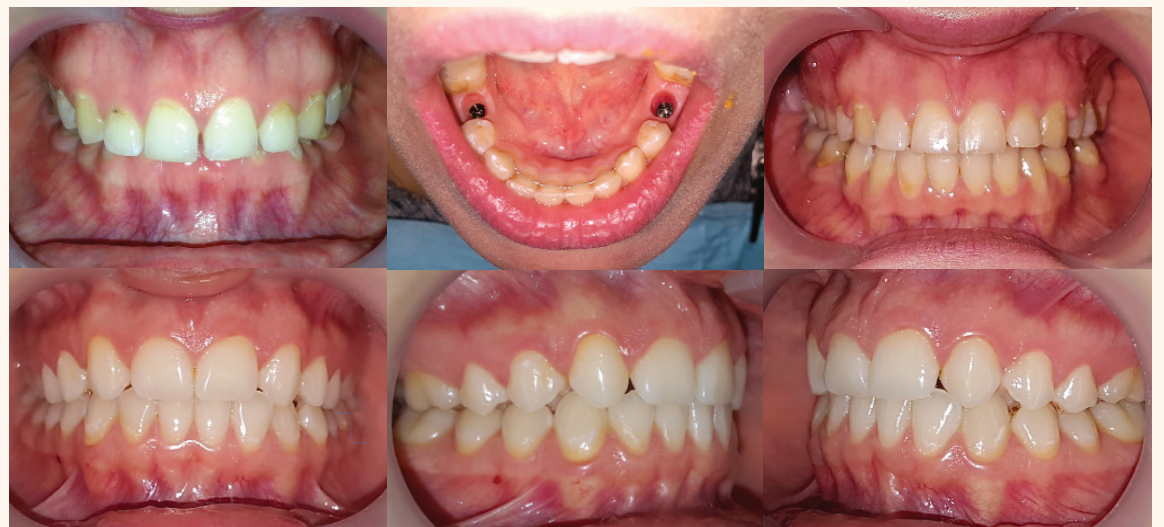Следователно, макар че решението за екстракционна и безекстракционна терапия се базира на клинична и рентгено-

ва диагностика, КТ и ЯМР, няма достатъчно данни за адаптацията на мускулите, за да се прецени какво ще бъде лечението в тези случаи. Няма никакви научни изследвания върху промяната в темпоромандибуларната става и мускулите след ортодонтско лечение, при което са се намалили големината и формата на зъбната гъба (поради екстракционно лечение, хиподонтия или загуба на зъби). Заради това е трудно да се оценят правилно лечебните варианти по отношение на ефекта върху мускулите и ТМС. А тези параметри са изключително важни за здравето на пациентите. Затова целта на това изследване беше да се подобрят диагностичните методи след ортодонтско лечение с редуциране на размера и формата на зъбната гъба, като се използва изчислително диагностично оборудване.

МАТЕРИАЛИ И МЕТОДИ

Това срезово проучване включваше 127 пациенти на възраст между 16 и 32 години за период от 2 години. Пациентите бяха прегледани след ортодонтско лечение с редуциране на размера и формата на зъбната гъба заради хиподонтия или извадени зъби. Бяха селектирани 5 групи пациенти според мястото на липсващите зъби (фиг. 3):

- липса на 1 латерален резец в горна челюст; групата включваше 21 пациенти;
- липса на 2 латерални инцизиви в горна челюст; групата включваше 16 пациенти;
- липса на първи или втори премолар в горна челюст; групата включваше 24 пациенти;
- липса на първи или втори премолар в долна челюст; групата включваше 19 пациенти; и
- липса на първи или втори премолар едновременно в горна и долна челюст; групата включ-



Фиг. 1а–в Пациентът след ортодонтско лечение (няколко години по-късно) с екстракция на вторите премолари. Фиг. 2а–в Пациент след ортодонтско лечение със затваряне на разстояния (хиподонтия на зъб 22)

ваше 22 пациенти.

Освен това беше формирана контролна група от 25 пациенти с ортодонтна захватка без никакви функционални проблеми. Морфофункционалното изследване на движението на мандибулата беше извършено с помощта на кинезиограф (BioKeyNet, BioKet, Италия, фиг. 4). Кинезиографията представлява прецизна регистрация на различните движения на мандибулата в трите равнини – сагитална, трансверзална и вертикална, включително и бързината на съкращение на мускулите посредством комплексното действие на графични и дигитални модели (фиг. 5)^{23,24}.

За да се оцени сегашното морфофункционално състояние на целия зъбно-алвеоларен комплекс, бяха приложени следните функционални тестове и техните последващи модификации в различни равнини:

1. максимално отваряне и затваряне на долната челюст;
2. максимално отваряне и затваряне на долната челюст с нормална и максимална скорост;

3. максимална мандибуларна екстензия (пътят на движение беше изследван, включително и индивидуалният ъгъл на движение при отваряне и траекторията на мандибуларна протрузия и девиацията ѝ);
4. максимално странично движение на мандибулата (бяха проучени траекторията на движението на долната челюст и индивидуалният ъгъл, като челюстта се движеше наляво и надясно);

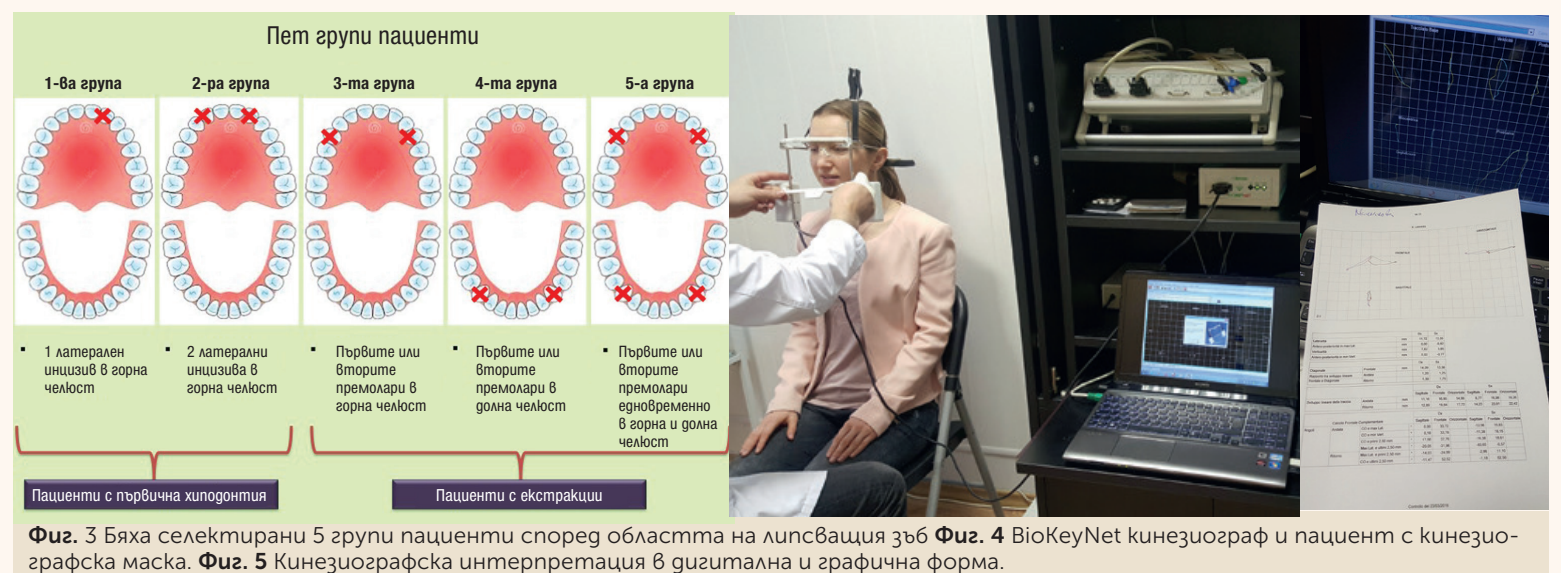
5. движението на мандибулата от физиологичен покой до миоцентрична оклузия (беше изследван индивидуалният ъгъл при движение на долната челюст в предна и задна посока)²⁴.

РЕЗУЛТАТИ

В първата група се установиха ясно дефинирани ограничения. Макар че мандибулата се отваря и затваря във фронталната равнина, беше отчетено едновременно с това намаляване на скоростта на затваряне при 80% от пациентите, осо-

бено във вертикалния индекс (фиг. 6, таблица 1). При движение на долната челюст в сагитална посока се забеляза блокаж във фронталната равнина. Този блокаж беше регистриран и при всички пациенти в останалите групи (таблица 2).

Във втората група при отварянето и затварянето на устата се установиха девиация и намаляване на скоростта на мускулна контракция (фиг. 7, таблица 1). Това явление беше дори по-подчертано в сравнение с първата група заради по-дисталната позиция на долната челюст (таблица 3). Ъгълът на движение при протрузия показва значителен блокаж във фронталната равнина и затруднение при движение на мандибулата (фиг. 8, таблица 2). Тази група се отличаваше с блокаж при латералните движения на мандибулата както вляво, така и вдясно, като в същото време траекториите бяха скъсени (таблица 4 и 5). ТМЗ бяха наблюдавани при 60% от пациентите, а при 40% от пациентите имаше пълен блокаж на латералните и протрузивните движения.



Фиг. 3 Бяха селектирани 5 групи пациенти според областта на липсващия зъб. Фиг. 4 BioKeyNet кинезиограф и пациент с кинезиографска маска. Фиг. 5 Кинезиографска интерпретация в дигитална и графична форма.

Индекс	Отваряне и затваряне на мандибулата във фронталната равнина (мм)			Скорост на затваряне на мандибулата	
	Вертикално	Мандибуларна девиация по време на отваряне(мм): Надясно (+) Наляво (-)	Работен ъгъл(ъгъл на индивидуално мандибуларно движение) в сагиталната равнина (°)	Отваряне	Затваряне
Първа група	36.05	1.10	42.08	16.50	20.75
Втора група	30.00	2.26	41.19	9.60	13.20
Трета (първа подгрупа) група	38.12	-0.80	40.21	16.60	21.33
Трета (втора подгрупа) група	28.69	-1.31	38.46	17.80	32.60
Четвърта група	33.0	2.86	45.42	18.00	26.75
Пета група	36.85	1.72	40.78	16.57	33.00
Норма(Н)	43.72 ± 1.30	1.84 ± 0.28	38.89 ± 1.10	19.78 ± 1.35	31.94 ± 3.73

Таблица 1 Движение на мандибулата по време на теста за отваряне и затваряне.

Индекс група	Движение на мандибулата във вертикалната равнина	Девиация на мандибулата по време на протрузия във фронталната равнина (мм): надясно (+), наляво (-)	Мандибуларно движение в сагиталната равнина (мм)	Ъгъл на централна оклузия (°) - максимална протрузия Само за третата група	Ъгъл (°) на 2.5 мм от началото на движението на мандибулата; само за третата група	Диагонал (мм) само за третата група
Първа група	5.47	1.68	7.09			
Втора група	3.00	-1.09	5.21			
Трета група (първа подгрупа)	2.84	1.12	8.71	19.40	19.79	8.27
Трета група (втора подгрупа)	6.36	0.67	7.00	41.90	61.16	9.50
Четвърта група	3.75	1.21	8.60			
Пета група	5.00	2.62	8.99			
Норма (Н)	3.62 ± 0.21	1.08 ± 0.19	9.28 ± 0.53	28.20 ± 2.68		9.77 ± 0.53
Норма (Н)	3.62 ± 0.21	1.08 ± 0.19	9.28 ± 0.53	28.20 ± 2.68		9.77 ± 0.53

Таблица 2 Движение на мандибулата по време на теста за протрузия.

Индекс група	Миоцентрично, гнаталната равнина(мм)	Индивидуален ъгъл, сагитална равнина(°)
Първа група	0.10	36.42
Втора група	0.19	31.86
Трета група (първа подгрупа)	-0.08	28.79
Трета група (втора подгрупа)	-0.10	25.33
Четвърта група	0.09	33.58
Пета група	-0.12	33.11
Норма (Н)	1.78 ± 0.17	26.89 ± 1.76

Таблица 3 Движение на мандибулата по време на теста за миоцентрична оклузия във фронталната и сагиталната равнина.

Третата група пациенти бяха разделени на две подгрупи според вида на движението на долната челюст. Първата подгрупа (40% от пациентите) се характеризираше със значително намаляване (остри ъгли) на латералния и протрузивния ъгъл (таблица 2, 4 и 5; фиг. 8 и 9). За разлика от тях, при втората подгрупа (60% от пациентите) се установи значително увеличение (тъпи ъгли) на ла-

тералния и протрузивния ъгъл (таблица 2, 4 и 5; фиг. 8 и 9). Тези резултати показаха нарушение в основните латерални и фронтални мандибуларни движения. Освен това втората подгрупа се характеризираше с дистална позиция на мандибулата (таблица 3), рестрикция на движението по време на отваряне и затваряне и ТМЗ (таблица 1).

В четвъртата група всички пациенти без изключение (100%)

Индекс	Ъгълът (°) на 2.5 мм от началото на движението на мандибулата Само за третата група		Движение на долната челюст (мм)		Ъгъл при централна оклузия (°) - максимално латерално движение Само за третата група	
	Дясно	Ляво	Дясно	Ляво	Дясно	Ляво
Група						
Първа група			0.79	1.75		
Втора група			1.40	1.05		
Трета група (първа подгрупа)	29.13	-12.89	3.61	1.89	70.56	33.00
Трета група (втора подгрупа)	-11.85	-17.60	1.57	0.37	24.51	4.93
Четвърта група			2.66	1.63		
Пета група			2.45	1.56		
Норма (Н)			13.34 ± 0.98	11.88 ± 0.95	33.81 ± 4.53	23.91 ± 6.20
Норма (Н)			13.34 ± 0.98	11.88 ± 0.95	33.81 ± 4.53	23.91 ± 6.20
Норма (Н)			13.34 ± 0.98	11.88 ± 0.95	33.81 ± 4.53	23.91 ± 6.20

Таблица 4 Мандибуларно движение по време на латеротрузивен тест в сагиталната равнина.

Индекс	Ъгълът (°) на 2.5 мм от началото на движението на мандибулата Само за третата група		Движение на долната челюст (мм)		Ъгъл при централна оклузия (°) - максимално латерално движение Само за третата група	
	Дясно	Ляво	Дясно	Ляво	Дясно	Ляво
Група						
Първа група			10.44	10.64		
Втора група			5.00	6.10		
Трета група (първа подгрупа)	21.03	23.20	10.00	10.37	5.74	16.97
Трета група (втора подгрупа)	44.05	47.43	7.68	8.68	30.68	28.60
Четвърта група			8.23	9.22		
Пета група			9.61	9.00		
Норма(Н)			9.14 ± 0.40	9.24 ± 0.44	22.12 ± 2.35	22.56 ± 2.13
Пета група			9.61	9.00		
Норма(Н)			9.14 ± 0.40	9.24 ± 0.44	22.12 ± 2.35	22.56 ± 2.13

Таблица 5 Мандибуларно движение по време на латеротрузивен тест във фронталната равнина.

показаха значителна рестрикция на отварянето на долната челюст, придружено с девиация (фиг. 10), рестрикция на скоростта на мускулно съкращение (таблица 1) и намаляване на латералния и протрузивния ъгъл (таблица 2, 4 и 5).

В петата група бяха забелязани рестрикция при отваряне и затваряне на устата (36.85 мм) и девиация (2.62 мм) по време на протрузия (таблица 2). Рестрикцията на мандибуларното движение към лявата страна (2.40 мм) показва стойности, двойно по-големи от тези в тази група се наблюдаваше дис-

тална позиция на мандибулата (таблица 3) и ТМЗ.

КЛИНИЧЕН СЛУЧАЙ

Пациентка дойде в клиниката ни след предишно лечение в друга частна практика. Тя се оплака от сериозен дискомфорт в областта на темпоромандибуларната става. При предишното лечение са били екстрахираните долните втори премолари. В клиниката ни беше извършен следният диагностичен анализ според протокола, прилаган за пациенти с ТМЗ:

- антропометрично изследване на дигитални модели (3D сканиране);
- рентгенова диагностика;
- морфофункционална диагноза с кинезиограф (фиг. 12 и 13), чрез който се установиха значителен фронтален блокж, дистална позиция на долната челюст, ТМЗ и ротация на оклузалната равнина. По време на едногодишното лечение при нас мястото за вторите премолари беше възстановено и подготвено за поставяне на импланти (фиг. 14а-в). В края на лечението данните от кинезиографското изслед-

Фиг. 6 Намаляване на скоростта на съкращение на мускулите по време на отваряне и затваряне на устата в първата и втората група пациенти **Фиг. 7** Протрузивно движение със значителен фронтален блокж и трудност по време на движение на мандибулата при пациенти от втората група **Фиг. 8** Латерални движения на мандибулата при пациенти в третата група (първа и втора подгрупа) **Фиг. 9** Протрузивно движение на мандибулата при пациенти в третата група (първа и втора подгрупа) **Фиг. 10** Рестрикция при отваряне на устата при пациенти от четвъртата група **Фиг. 11** Латерално движение на долната челюст при пациенти от третата (първа и втора подгрупа) и петата група

