



# cosmetic dentistry

Magazin für innovative Zahnmedizin



4  
/ 23

## Fachbeitrag

Digitaler Workflow:  
Planung und Umsetzung  
einer ästhetischen Korrektur

## Praxismanagement

Weniger Technik –  
mehr Haltung

## Praxisporträt

Qualität über Quantität:  
Gewinnerpraxis lebt für  
ganzheitliche Ästhetik



# DAS UPGRADE FÜR IHRE PRAXIS

## | Die Aligner-Therapie der DELABO.GROUP

### Zeitgemäße Portfolioerweiterung

Profitieren Sie durch DELABO.improve von einer hochwertigen und modernen Portfolioerweiterung im Bereich ästhetischer Behandlungen. Nutzen Sie unsere exklusive Aligner-Therapie zusätzlich als Tool zur Neukundengewinnung und stärken Sie Ihre Praxis nachhaltig.

### Digitales Auftragsportal

Über unser DELABO.improve-Portal genießen Sie die Vorteile einer digitalen Auftragsabwicklung. Vom Upload der Patientendaten bis hin zur Abstimmung des Behandlungsplans sparen Sie durch den effizienten digitalen Prozess Zeit und damit Kosten.

### Ihre Honorarmöglichkeiten

DELABO.improve unterstützt Sie dabei, die Wirtschaftlichkeit Ihrer Praxis weiter auszubauen. Je nach Komplexität und Dauer der Aligner-Therapie bieten sich Ihnen spannende Honorarmöglichkeiten, zu denen wir Sie gerne weiter informieren – sprechen Sie uns einfach an.

### 100 % Made in Germany

Unsere Aligner werden komplett in Deutschland geplant und hergestellt. Die Planung durch Kieferorthopäden und Zahnärzte sorgt für hohe Behandlungssicherheit, während das flexible und optimal verträgliche Zendura FLX-Material höchsten Tragekomfort verspricht.


Für weitere Informationen und Ihre Registrierung im Portal besuchen Sie uns unter: <https://www.delabo.com/delabo-improve>

SPRECHEN SIE UNS GERNE AN:  
**0211 15 924 7766**

DELABO.improve ist eine Marke der DELABO.GROUP

DELABO.GROUP GmbH  
Marc-Chagall-Straße 2  
40477 Düsseldorf

0211 15 924 7766  
improve@delabo.group  
delabo.com/delabo-improve







**Anh Duc Nguyen**  
Zahnarzt und wissenschaftlicher Mitarbeiter Martin-Luther-Universität Halle-Wittenberg Universitäts-poliklinik für Zahnerhaltung und Parodontologie.

## Bleaching: Wie denkt die jüngere Generation in Zeiten von „Barbie – Der Film“?

**L**iebe Kolleginnen und Kollegen, am 5. und 6. Mai dieses Jahres bekam ich die Möglichkeit, im Rahmen der 20. Jahrestagung der DGKZ in München in einem Vortrag einen Überblick über aktuelle Bleachingverfahren in der Zahnarztpraxis zu geben. Bleaching scheint also auch mehr als 30 Jahre nach Einführung moderner Methoden in der Zahnmedizin ein relevantes Thema zu sein.

Die Frage, ob Zahnaufhellung bei jüngeren Menschen, der sogenannten „Generation Z“, die nach den Ergebnissen der Deutschen Mundgesundheitsstudie kaum noch Karieserfahrungen zeigt, noch ein wichtiges Thema ist, möchte ich gerne mit Ihnen im Spiegel aktueller Entwicklungen in Film und Social Media beleuchten. Es ist nicht verwunderlich, dass der Film „Barbie“ durch die gesellschaftskritische Beleuchtung eines Idealbildes nach kurzer Zeit schon zahlreiche Rekorde der Filmwelt gebrochen hat. Versetzt man sich zurück in seine eigene Kindheit oder die der eigenen Kinder, assoziiert man mit den Hauptfiguren Barbie und Ken das Idealbild eines bildschönen Pärchens mit allen Schönheitsidealen – einschließlich weißer, ebenmäßiger Zähne, das perfekte Lächeln. Scheint das Bild der perfekten „Barbie“ bzw. des perfekten „Ken“ aktuell zu bröckeln? Ist dahingehend auch eine Veränderung hinsichtlich der Nachfrage von Bleaching absehbar? Denkbar.

Diese Nachfrage oder das Bedürfnis sich mit diesem Thema zu beschäftigen, kann man auch in der Welt der Social-Media-Apps wie Instagram und TikTok sehen: Plattformen, die vermehrt durch die jüngere Generation oder vielleicht auch von Ihnen genutzt werden. Ob für die Repräsentation ihrer Praxis und Kommunikation mit Ihren Patienten, oder einfach dem passiven Scrollen zur Unterhaltung nach der Arbeit.

## INHALT

### 03

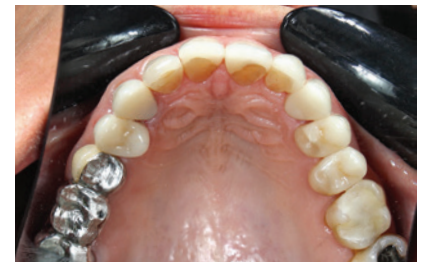#### Editorial

Anh Duc Nguyen

### 06

#### Digitaler Workflow: Planung und Umsetzung einer ästhetischen Korrektur

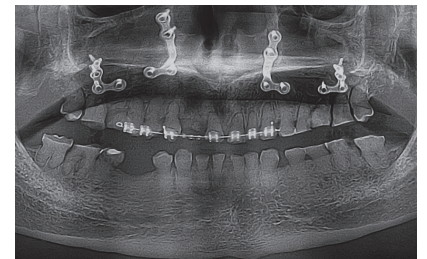
Dr. Shayan Assadi



### 12

#### Kompositrestauration bei Amelogenesis imperfecta – Fallbericht einer funktionellen und ästhetischen Rehabilitation eines jungen Patienten

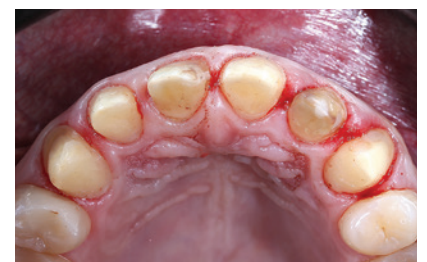ZÄ Annika Schulz



### 16

#### Ästhetische Rehabilitation der Oberkieferfront unter Erhalt der biologischen Breite

Dr. Toni Großgebauer, Dr. Marcus Striegel



Auch die Dentalindustrie ist mittlerweile vermehrt auf solche Apps als Möglichkeit der Werbung und Vermarktung ihrer eigenen Produkte aufmerksam geworden. Mir selbst sind bereits öfters beim Durchscrollen diverse Werbeanzeigen zum Thema Bleaching auf meinem Handy angezeigt worden. Hier wird professionell aufgearbeitet vermittelt, dass es sehr einfach zu sein scheint, die Zähne mit zahlreichen Produkten zu Hause aufzuhellen. Nutzern ohne fundiertes Hintergrundwissen erscheint die einerseits günstigere, schnellere und vor allem einfache Variante viel bequemer als der Gang zum Zahnarzt.

Gemäß der europäischen Richtlinie 2011/84/EU vom 20. September 2011 dürfen frei verkäufliche kosmetische Präparate, sogenannte OTC-Präparate („over the counter“), für die Eigenanwendung maximal 0,1 % Wasserstoffperoxid enthalten oder freisetzen. Es ist in sämtlichen auch hohen Konzentrationen nach wie vor das Bleichmittel der Wahl in der Praxis. Vor diesem Hintergrund wird klar, dass sich Fragen hinsichtlich der Wirkungsweise und vor allem der Sicherheit und Risiken solcher freiverkäuflichen Bleachingpräparate ergeben müssen.

Betrachtet man die Inhaltsstoffe einiger Produkte genauer, nutzen diese oft andere Mechanismen, um einen Aufhellungseffekt verfärbter Zähne zu erzielen. Zwei davon möchte ich Ihnen kurz vorstellen.

So bewirbt ein Produkt mit aggressiver Werbung die sofortige Zahnaufhellung durch einfaches Auftragen eines Gels mithilfe eines Pinsels, ähnlich dem Lackieren von Fingernägeln. Der Hauptwirkstoff hierbei ist das uns Zahnärzten bekannte Hydroxylapatit, Hauptbestandteil unserer Zahnhartsubstanz. Doch diese Wirkung ist begrenzt, da die Hydroxylapatitauflagerungen nur ein bis zwei Wochen stabil sind. Andere Produkte umgehen die Nutzung von  $H_2O_2$  und ermöglichen einen Bleich-effekt durch die Integration von Natriumchlorit, einem bekannten Bleichmittel der Industrie. Ähnlich dem  $H_2O_2$  erfahren auch hier verfärbende Substanzen Oxidationsreaktionen, um diese farblos zu machen. Leider entzieht Natriumchlorit dem Schmelz und Dentin viel Flüssigkeit und macht diese spröde und brüchig.

Gerade aber diese Einschränkungen und Nebenwirkungen werden in der Regel auf den Social-Media-Plattformen nicht vermittelt. Daher denke ich, dass wir als Zahnärzteschaft beim Thema Bleaching weiterhin aktiv sein müssen, unsere Patienten professionell betreuen und die Durchführung von Bleichmaßnahmen und vor allem die Diagnostik und die wichtigen Aufklärungsaufgaben nicht aus der Hand geben sollten. Lassen Sie uns nicht nur durch die „rosarote Brille“ von Social Media schauen, denn das Thema Bleaching scheint trotz aller gesellschaftskritischen Beleuchtungen zum Thema „Schönheitsideal“ weiterhin vor allem auch in der jungen Generation hochaktuell zu sein und wird nachgefragt.

Ich hoffe, ich konnte Ihnen damit ein paar Einblicke und Anregungen geben und wünsche Ihnen und Ihrem Team mit Blick auf das Jahresende erholsame Feiertage und einen angenehmen Jahreswechsel.

Mit vielen lieben Grüßen

Ihr

Anh Duc Nguyen

Zahnarzt und wissenschaftlicher Mitarbeiter

Martin-Luther-Universität Halle-Wittenberg

Universitätspoliklinik für Zahnerhaltung und Parodontologie

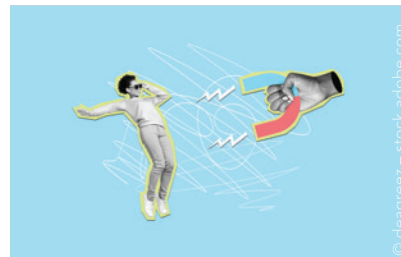


## INHALT

### 20

#### Employer Branding: Die Bedeutung und Vorteile einer Arbeitgebermarke – auch in der Zahnarztpraxis

Ana Pereira



### 24

#### Weniger Technik – mehr Haltung: Die systemische Gesprächsführung in der Zahnarztpraxis

Petra Motte

### 28

#### Qualität über Quantität: Gewinnerpraxis lebt für ganzheitliche Ästhetik

Marlene Hartinger



### 32

#### Markt

### 36

#### Event

### 42

#### Events + Impressum

PROTECT



## MIT ZINNFLUORID – DAMIT SCHMERZEMPFLINDLICHKEIT GEZIELT BEKÄMPFT WIRD!

**Tiefe, gezielte Reparatur\* und Rundumschutz** bei Dentinhypersensibilität

### EMPFEHLEN SIE DIE NR.1-MARKE<sup>1</sup>

und helfen Sie, die Schmerzempfindlichkeit Ihrer Patient:innen effektiv zu reduzieren.\*

Jetzt registrieren  
und kostenlose  
Produktmuster  
anfordern.



\* Eine Schutzschicht wird auf den schmerzempfindlichen Bereichen der Zähne gebildet und reicht in eine Tiefe von rund 17 µm (in Labortests). Regelmäßige Anwendung, 2 x täglich, liefert anhaltenden Schutz vor Schmerzempfindlichkeit.

1. Gemäß einer im Jahr 2023 durchgeführten Studie mit 300 Zahnärzt:innen in Deutschland, gefragt nach Markenempfehlungen für Zahnpasten im Bereich Schmerzempfindlichkeit. Sensodyne umfasst die gesamte Produktfamilie.

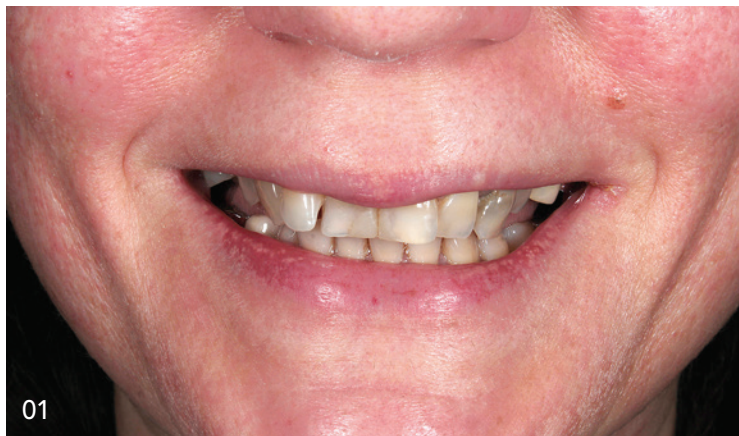© 2023 Haleon oder Lizenzgeber. Marken sind Eigentum der Haleon Unternehmensgruppe oder an diese lizenziert. GlaxoSmithKline Consumer Healthcare GmbH & Co. KG ist Teil der Haleon Unternehmensgruppe.



# Digitaler Workflow: Planung und Umsetzung einer ästhetischen Korrektur

Ein minimalinvasiver Ansatz bei der Behandlung von Patienten sollte immer im Vordergrund stehen. Heutzutage wünschen sich viele Patienten, auch das Endergebnis so gut wie möglich bereits im Vorfeld der Behandlung optisch veranschaulicht zu bekommen, um sich für oder gegen eine Behandlung zu entscheiden. So haben digitale Simulationen von kieferorthopädischen Behandlungen oder das Digital Smile Design mittlerweile Einzug in fast jeder Zahnarztpraxis gefunden, die sich auf die ästhetische Behandlung spezialisiert hat. Beide Technologien werden von diversen Anbietern auf dem Markt angeboten. Doch wie kann man diese digitalen Tools der Zahnmedizin nutzen, um eine Behandlung von der Planung über die Simulation bis zur Umsetzung sicher und transparent für die Patienten zu gestalten?

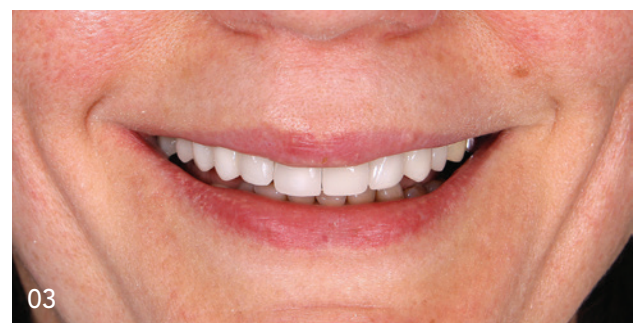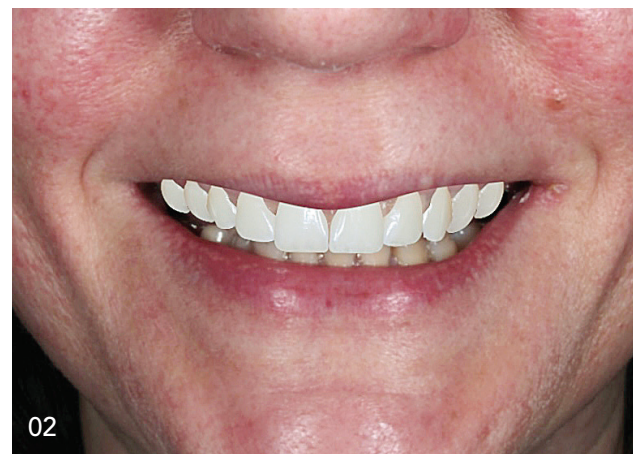Dr. Shayan Assadi



**01**  
Ausgangssituation extraoral.

**02**  
Digital Smile Design: Mock-up.

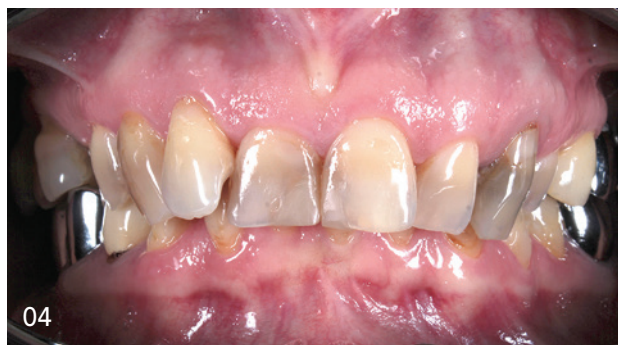**03**  
Endergebnis extraoral nach Prothetik.



In diesem Artikel soll anhand eines Fallbeispiels veranschaulicht werden, welche Möglichkeiten digitale Tools bieten. Besonderes Augenmerk wird hierbei auf die digitale Planung gelegt. Sie ermöglicht es den Behandlern, transparent zu veranschaulichen, warum manchmal ein Kompromiss Sinn macht, um eine minimalinvasive Behandlung zum Wohle der Zähne (und meistens auch des Portemonnaies der Patienten) durchzuführen – und wo es keinen Sinn macht, da man das ästhetische Endergebnis stören würde. Es wird zudem verdeutlicht, dass digitale Tools dazu genutzt werden können, eine klare Strukturierung der Behandlung zu veranschaulichen. Dadurch gelingt es, die Patienten besonders bei lang andauernden Behandlungen motiviert zu halten.

## Vorgeschichte des Patienten

Die Patientin stellte sich im Rahmen einer Erstvorstellung mit einer Zahnfehlstellung im Frontzahnbereich Regio 15-24 sowie 34-44 und dem Wunsch, diese vor allem im Oberkiefer zu verbessern, vor. Sie möchte einfach „schöne Zähne haben“

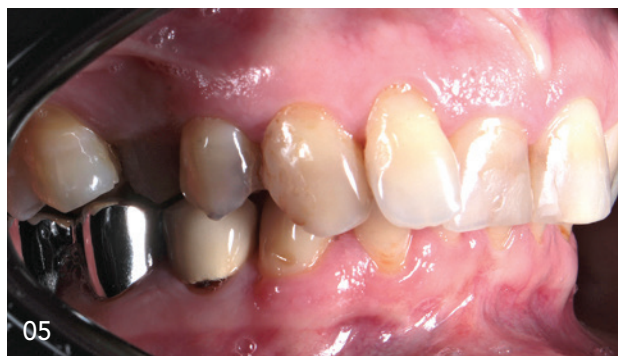

04

04 Intraoral vorher: Beginn der Behandlung.

06 Intraoral links vorher.

08 KFO okklusal vorher: digitale Simulation.

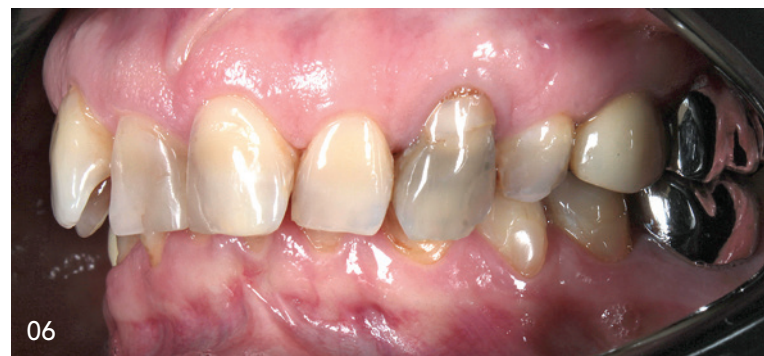

05

05 Intraoral rechts vorher.

07 Digitale Planung anhand von Simulationen: Digital Smile Design.

09 KFO okklusal danach: digitale Simulation.



06

und wünscht sich eine entsprechende Behandlung, wenn möglich „nur“ für die Zähne 12, 11 und 21. Die Brücke 25-27 wäre alio loco ca. vor sechs Monaten eingegliedert. Das würde sie zunächst nicht erneuern wollen (Abb. 1–3).

### Allgemeine Anamnese

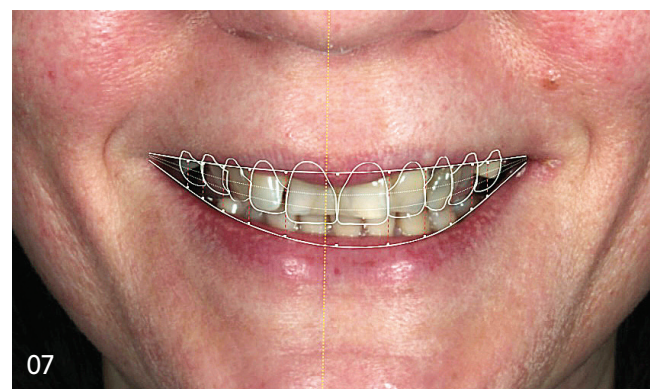Die allgemeine Anamnese war unauffällig. Die Patientin rauchte nicht und hatte keine Vorerkrankungen oder Allergien.

### Spezielle Anamnese (Abb. 4–6)

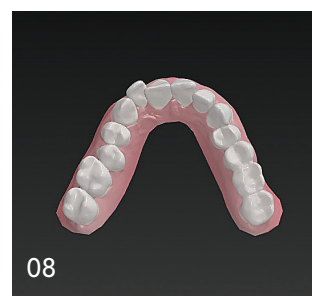- Vorhandene, insuffiziente Brücke 25-27 aus NEM
- Insuffiziente Wurzelfüllung Zahn 27
- Insuffiziente Füllungen Zähne 15, 13, 11, 21, 23, 24
- Engstand im Ober- und Unterkiefer
- Deckbiss
- Mundwinkelrhagaden durch den abgesenkten Biss
- Ungleichmäßiger Buccal-Korridor, verursacht durch den Engstand
- Zahn 15 nach palatinal verlagert (Kreuzbiss)

### Digitale Planungsphase

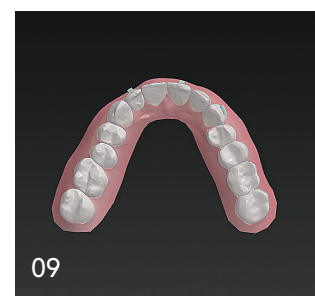Nach einer ausführlichen, mündlichen Beratung in der ersten Sitzung verstand die Patientin die Vorteile der digitalen Planung und entschied sich dafür. Auch die Umsetzung der Behandlung sollte soweit möglich mithilfe von digitalen Tools durchgeführt werden. Hierzu wurden intra- und extraorale Bilder nach gängigem ästhetischem Protokoll angefertigt und Ober- und Unterkiefer gescannt. In einem zweiten Termin wurden die analysierten Daten vorgestellt und mit ihr besprochen. Um der Patientin eine Vorstellung vom Endergebnis zu bieten, wurde mithilfe eines Digital Smile Design ein Vorher-Nachher-Effekt erzeugt.



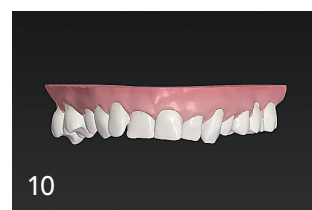07



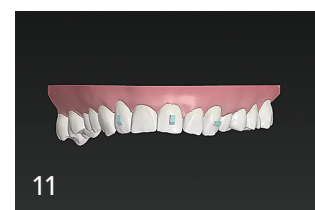08



09



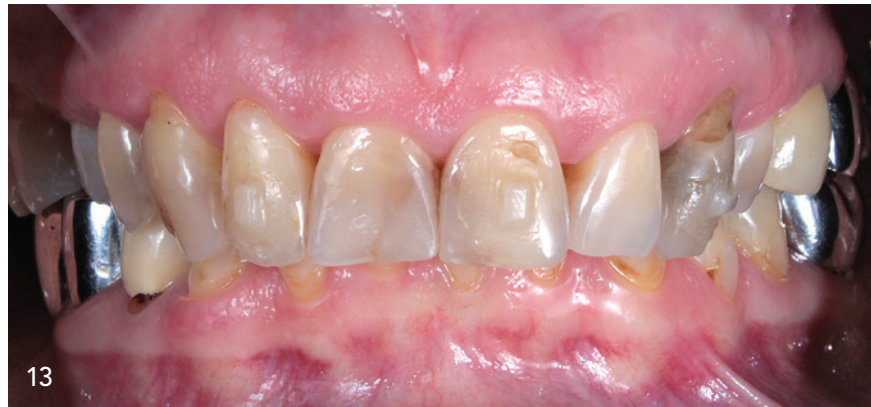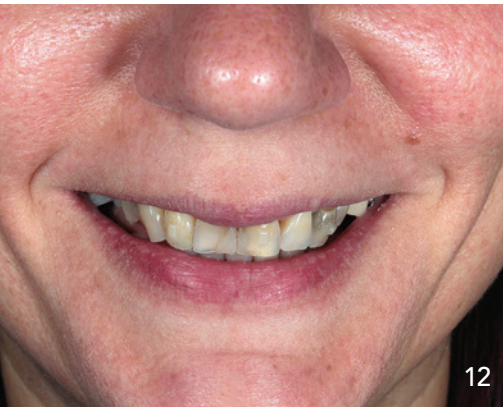10



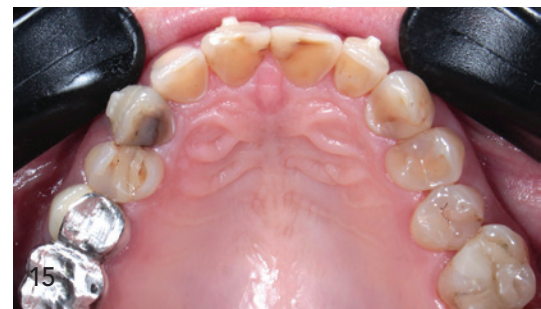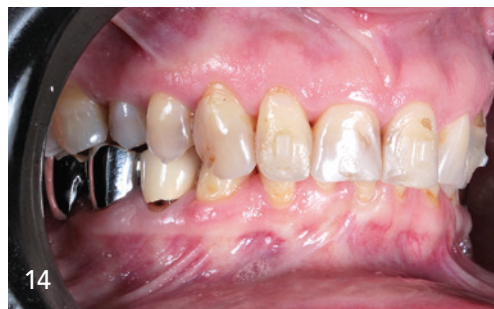11

10 + 11 KFO vorher frontal: digitale Simulation.





12 Nach KFO extraoral.  
13 Nach KFO frontal.  
14 Nach KFO rechts.



15 Nach KFO okklusal.  
16 Nach KFO links.  
17 Digital Smile Design halb.

Folgende Erkenntnisse wurden durch die digitale Planung klar (Abb. 7–11):

- Durch die digitale Simulation erkannte die Patientin, dass eine alleinige Behandlung der Zähne 12, 11, 21 – wie anfangs von ihr gewünscht – nicht zum gewünschten Endergebnis führen wird.
- Es wurde deutlich, dass die Brücke 25-27 nicht zwangsläufig erneuert werden muss, um ein ästhetisch ansprechendes Ergebnis zu bekommen.
- Eine „Full Arch Behandlung“ zur ästhetischen Korrektur des Lächelns war nicht unbedingt nötig.
- Um den Zahn 12 bei der Präparation zu schonen und insgesamt eine minimalinvasive Behandlung durchzuführen, muss der Engstand im Oberkiefer aufgelöst werden.

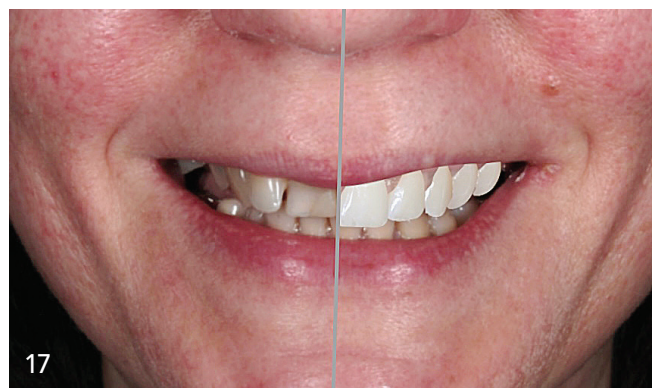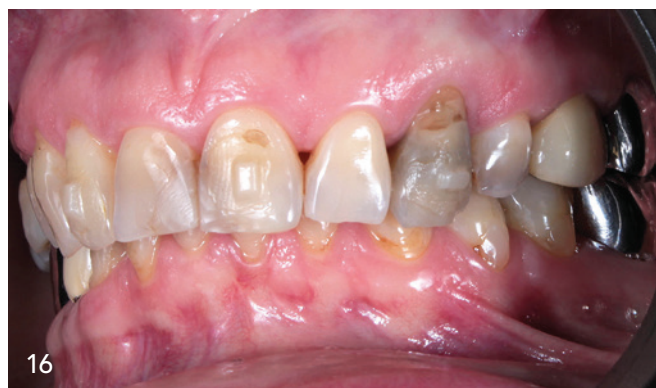## Therapie

Aus den bei der Planung entstandenen Erkenntnissen folgte die Therapieplanung, die sich in vier Abschnitte gliederte:

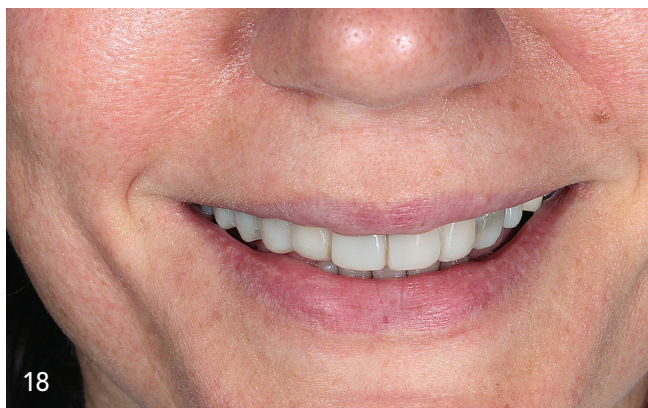### 1. Abschnitt: Optimierung der häuslichen Mundhygiene

Auf Grundlage der digitalen Planungsphase zeigte sich, dass es in diesem Fall nicht notwendig war, den Unterkiefer kieferorthopädisch mitzubehandeln. In einigen Fällen kann dies jedoch aus unterschiedlichen zahnmedizinischen Gründen unumgänglich sein. Zudem würde man durch die Doppelkronen 44, 45 mit Anhänger 46 auch hier einen Kompromiss in der Korrektur eingehen müssen. Geldwerter und zeitlicher Einsatz würden keinen Benefit für die Patientin erzeugen.

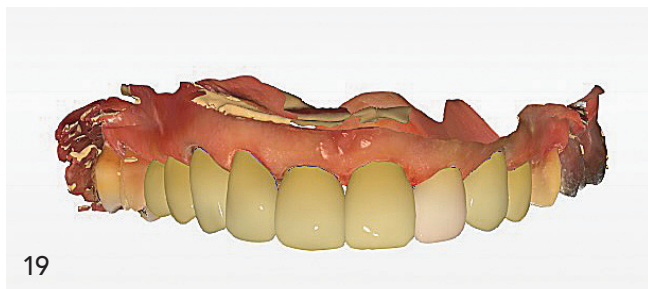Um eine kieferorthopädische Behandlung durchzuführen, sollte besonders Wert auf die häusliche Mundhygiene gelegt werden. Da bereits insuffiziente Restaurationen im Mund vorhanden waren, war es das Ziel, diese ohne nennenswerten weiteren Schaden über die Zeit der kieferorthopädischen Behandlung zu „retten“, bis man mit den prothetischen Maßnahmen beginnt. Aus diesem Grund wurde in einem Zeitraum von sechs Wochen die Patientin „Fit für Zuhause“ gemacht. Hierzu wurden im Rahmen einer professionellen Zahnreinigung intensiv Mundhygiene-



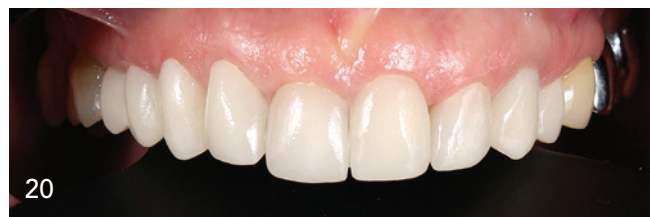



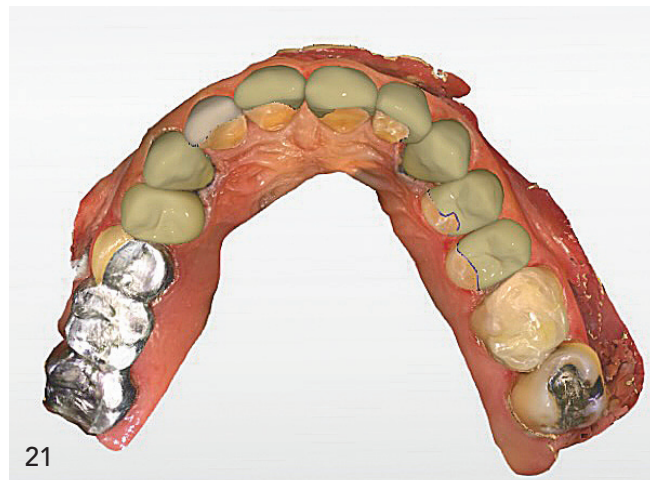
18



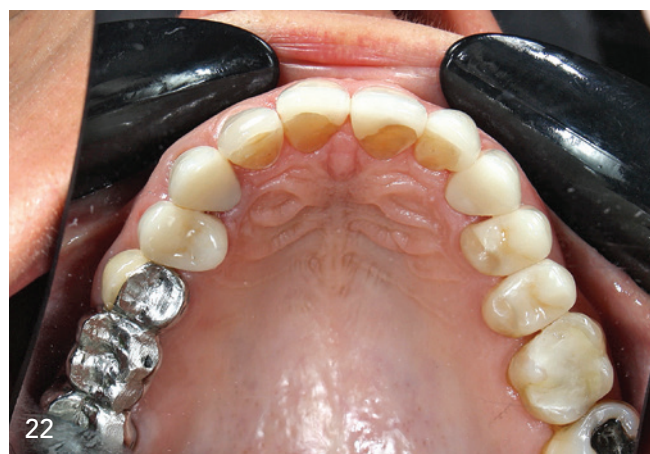19



20



21



22

Tipps vermittelt und diese Anhand der Erstellung des Approximalraum-Plaque-Index (API) und BnS veranschaulicht. Es erfolgte eine wöchentliche Kontrolle, sodass sich nach ca. sechs Wochen die häusliche Mundhygiene der Patientin deutlich verbesserte und die ersten Aligner eingegliedert werden konnten. Während der kieferorthopädischen Behandlung erfolgte eine regelmäßige Kontrolle der Mundhygiene im Rahmen professioneller Zahnreinigungen, um Schaden von den Zähnen und vom Zahnhalteapparat fernzuhalten bzw. vorzubeugen.

## 2. Abschnitt: Kieferorthopädische Behandlung

Die kieferorthopädische Behandlung erfolgte auf Wunsch der Patientin mit Aligner. Die Ziele der Behandlung waren wie folgt (Abb. 12–16):

- Generell den Engstand im Oberkiefer auflösen
- Zahn 12 wieder palatinal eingliedern
- Zahn 15 nach buccal bewegen – Kreuzbiss auflösen
- Zahn 14 derotieren

Die Vorteile der kieferorthopädischen Behandlung wurden der Patientin durch die digitale Planung deutlich:

- Durch die generelle Auflösung des Engstandes hat sie nach abgeschlossener kieferorthopädischer Behandlung die Wahl: Sie kann die Behandlung auch da abschließen, falls ihr das ästhetische Ergebnis ausreicht.
- Wenn nach der kieferorthopädischen Behandlung eine prothetische Versorgung gewünscht sein sollte, kann man insgesamt minimalinvasiver vorgehen.
- Auch die häusliche Mundhygiene ist stark vereinfacht, wenn die Zähne gerade stehen – ganz egal, ob diese später prothetisch versorgt werden sollen oder nicht.
- Durch die Änderung des Bisses wird das spätere Risiko verringert, dass die vorhandenen Zähne einen Schaden durch Malokklusion nehmen. Zudem wird das Risiko einer möglichen Schädigung im Bereich des Kiefergelenkes minimiert.

18  
Mock-up  
Anprobe.

20  
Nach Prothetik.

22  
Nach Prothetik  
okklusal.

19  
Prothetik Planung  
frontal.

21  
Prothetik digitale  
Planung okklusal.

## 3. Abschnitt: Prothetische Behandlung

Nach Abschluss der kieferorthopädischen Behandlung erfolgte eine sechsmonatige Pause, um die Stabilität des Ergebnisses zu kontrollieren. Die Patientin war mit dem Ergebnis der kieferorthopädischen Behandlung zufrieden. Die Bilder und Simulationen aus der digitalen Planung verhalfen ihr zusätzlich zu der Entscheidung, eine prothetische Versorgung der Zähne vorzunehmen.

Nach einer Evaluation des Ergebnisses der kieferorthopädischen Behandlung erfolgte gemeinsam mit ihr die Planung der Prothetik. Hierzu wurde anhand der digital bereits gesammelten Daten ein digitales Mock-up erstellt und mithilfe einer Übertra-