LAB TRIBUNE
The World's Dental Lab Newspaper · Italian Edition

IMPLANT TRIBUNE

The World's Newspaper of Implantology · Italian Edition

Settembre 2019 - anno VIII n. 3 - Supplemento n. 2 di Dental Tribune Italian Edition - Settembre 2019 - anno XV n. 9

www.dental-tribune.com

AD

BIOMAX
Avere cura.

Tooth Transformer®

Per trasformare il dente in innesto autologo in modo facile e sicuro

www.biomax.it
www.toothtransformer.com

TOOTH TRANSFORMER

L'INTERVISTA
Il ruolo dei materiali e del digitale per un miglior piano di trattamento 2

SPECIALE REGENERATION
Guarigione di un alveolo post-estrattivo con l'ausilio di una matrice collagenica equina 20

MEETING & CONGRESSI
3° Congresso IAO 28
AIOP Bologna 2019, molto più di un semplice Congresso 28

AD

Protezione della membrana sinusale nell'esecuzione del rialzo di seno con l'ausilio di innesti ossei eterologhi in lamina o blocco

Danilo Alessio Di Stefano, Raffaele Vinci, Adriano Piattelli

Riassunto

La riabilitazione del mascellare posteriore atrofico spesso richiede l'esecuzione di un rialzo di seno mascellare che, nei casi ove l'atrofia sia importante ed anche associata a più elementi adiacenti, è di preferenza gestito attraverso l'approccio per via laterale, se si vuole anche un pieno controllo dell'atto chirurgico.

› pagina 9

Gestione dei tessuti molli nella risoluzione di un caso di malposizionamento implantare in area estetica

Angelo Cardarelli, Michele Grechi, Paolo Capparè

Introduzione

Da un punto di vista estetico, un impianto malposizionato specialmente nella regione anteriore, porta inevitabilmente alla realizzazione di un lavoro protesico insoddisfacente. Poiché l'estetica è un requisito primario, questo errore può essere prevenuto attraverso un'adeguata pianificazione dell'intervento chirurgico. Non ci si limita pertanto all'esame clinico, importanti sono infatti lo studio dei modelli montati in articolatore, la ceratura diagnostica, le immagini radiografiche (OPT, TAC) l'utilizzo di eventuali guide chirurgiche. Fino a poco tempo fa, la rimozione di un impianto comportava una importante perdita di tessuto osseo e la necessità di procedure di innesto osseo. Tuttavia, i progressi tecnologici hanno portato allo sviluppo di strumenti che facilitano la rimozione dell'impianto attraverso procedure conservative e semplici. Gli innesti gengivali liberi per aumentare la banda di tessuto cheratinizzato sono stati descritti per la prima volta nell'ambito della letteratura parodontale nel 1963 da Bjorn e nel 1966 da Nabers. La sede del prelievo ideale è a livello del palato duro tra la parte ricca di tessuto adiposo e quella ghiandolare, all'incirca in zona premolari. L'immobilizzazione dell'innesto è il requisito necessario per la sopravvivenza dello stesso, inoltre è fondamentale che ci sia un intimo contatto tra l'innesto ed il letto ricevente, poiché l'interposizione sierosa interrompe il supporto nutritivo e provoca la necrosi dell'innesto.

© Angelo Cardarelli

› pagina 6

AD

UN NUOVO PARADIGMA
REX PIEZOIMPLANT

mectron s.p.a., via Loreto 15/A, 16042 Carasco (Ge), Italia,
tel +39 0185 35361, fax +39 0185 351374,
www.mectron.it, mectron@mectron.com

Creste sottili? Un problema risolto.
REX PiezoImplant

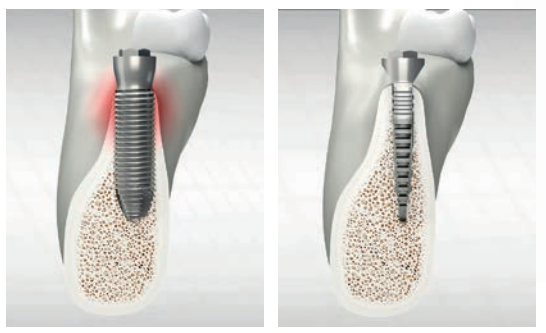

PIEZOSURGERY®
Per una migliore e più rapida osseointegrazione

8-9 MAGGIO VENEZIA
MECTRON SPRING MEETING 2020
www.mectron.com/spring-meeting

mectron medical technology

Rex Implants minimally invasive technology

AD

AD

Il ruolo dei materiali e del digitale per un miglior piano di trattamento

Intervista alla dott.ssa Fabrizia Luongo, relatrice al congresso Mondiale della Nobel Biocare.

Prendendo spunto dalla relazione dal titolo "Managing complications: Choosing the right path for long term success", presentata dalla dott.ssa Luongo e da altri nomi illustri quali Urs Brodbeck, Michael Danesh-Meyer, Torsten Jemt, Peter Schüpbach, abbiamo avuto modo di approfondire alcuni aspetti trattati durante l'ultimo congresso della Nobel Biocare.

Dott.ssa Luongo, la sua attività di relatrice internazionale è già ampia nonostante la sua giovane età, ma cosa ha provato ad essere chiamata in qualità di relatrice al congresso Mondiale della Nobel Biocare insieme a personaggi del calibro di Urs Brodbeck, Michael Danesh-Meyer, Torsten Jemt, Peter Schüpbach? Com'è nata questa passione e come nascono queste opportunità?

Ho da subito intrapreso questa strada con grande dedizione e passione e sono naturalmente contentissima dei risultati che stanno arrivando. Probabilmente è da qui che nascono le opportunità.

Certamente crea un po' di ansia affrontare queste prove soprattutto quando ci si trova a condividere lo stesso palco con nomi che sei abituato a leggere quali autori dei tuoi testi universitari o ad ascoltarli nei principali circuiti corsistici e congressistici internazionali.

Le relazioni nazionali ed internazionali e lo scambio di conoscenze sono sempre state tra le mie passioni e mi è sempre riuscito naturale abbinarle all'attività clinica.

Durante e dopo la laurea ho sempre coltivato questi rapporti, in particolare nel periodo di permanenza alla UCLA di Los Angeles, durante il quale ho avuto l'opportunità di avere contatti con alcuni grandi personaggi dell'odontoiatria internazionale quali il Prof. Takei, il Prof. Jovanovic e il Prof. Peter Moy.

Ci fa piacere riferirci di nuovo alla sua figura di giovane odontoiatra interpellata per parlare di un tema molto difficile, in considerazione del pubblico molto specialistico presente: le complicanze. Può riferire ai nostri lettori i temi dai lei trattati e le sue considerazioni?

Il tema delle complicanze in implantologia è certamente di grande attualità. Dato che non molto è possibile fare una volta che queste sopraggiungono, l'approccio moderno è principalmente volto alla prevenzione. Questo vuol dire agire in anticipo valutando ogni rischio connesso ad ogni possibile soluzione terapeutica cercando di ridurne al minimo la loro potenziale insorgenza. In concreto questo significa, fra l'altro, scegliere dispositivi e soluzioni terapeutiche testate e mettere in atto protocolli di mantenimento che consentano di intercettare i primi segni di alterazione.

L'insorgenza precoce o tardiva di una complicanza, che può distruggere un lavoro talvolta lungo e costoso, è ciò che dovrebbe maggiormente interessare i clinici, soprattutto i giovani. La nostra attività ha delle importanti implicazioni etiche nel rapporto con i nostri pazienti soprattutto in considerazione del fatto che ci aspettiamo di doverli seguire per molti anni a venire.

Parlando di tecniche digitali, ritiene che le nuove generazioni di odontoiatri siano più favorite nell'apprendimento e nell'utilizzo quotidiano?

Certamente le nuove generazioni mostrano generalmente una marcia in più nell'apprendere il funzionamento di queste nuove tecnologie che ormai sono diventate parte integrante della nostra professione. Devo comunque dire che, nella nostra esperienza anche recente, i partecipanti ai corsi di odontoiatria digitale sono prevalentemente professionisti esperti che comprendono chiaramente che questa è una strada obbligata per offrire soluzioni terapeutiche al passo con i tempi e sono disposti ad affrontare i sacrifici, non solo economici, che questa trasformazione richiede.

Le nuove generazioni saranno comunque obbligate a formarsi su questi argomenti. Sarà compito delle Università e delle Società scientifiche del settore, quali la Digital Dentistry Society (www.digital-dentistry.it), fornire informazioni obiettive e sostenute dall'evidenza scientifica.

La scelta di nuovi materiali può influenzare il piano di trattamento? E se sì, cosa dovrebbe fare il professionista per orientarsi nell'ampia gamma che offre il mercato?

Il mondo dei materiali odontoiatrici ha subito una totale trasformazione con l'avvento delle tecnologie digitali. Questo processo, ancora in corso, è rapidissimo ed ha portato nell'ultimo decennio al pressoché totale abbandono di alcuni di questi e alla prepotente introduzione di materiali nuovi talvolta ancora non perfettamente testati nel lungo termine. In realtà è davvero difficile orientarsi nelle enormi opportunità che offre il mercato ma la regola generale deve continuare ad essere quella di adoperare soluzioni che siano validate dalla letteratura internazionale.

Qual è l'aspetto della sua professione che più la affascina?

Anche se la ricerca e le relative pubblicazioni scientifiche sono una parte rilevante della mia attività quotidiana, ritengo che uno degli aspetti più affascinanti della nostra professione sia il rapporto con il paziente. La capacità di eseguire una corretta diagnosi, di elaborare un corretto piano di trattamento, di portarlo a termine e mantenerne i risultati utilizzando tutte le più moderne soluzioni oggi disponibili, fa instaurare quella fidelizzazione indispensabile per un rapporto di lunga durata che ripaga del grande impegno che richiede la nostra professione.

Cosa potrebbe cambiare a breve nell'odontoiatria guardando entrambi i punti di vista del paziente e del terapeuta?

L'attuale completa integrazione delle tecnologie digitali nella professione odontoiatrica sta conducendo alla possibilità da parte del paziente di essere sempre più coinvolto consapevolmente nella scelta delle soluzioni terapeutiche. La possibilità di previsualizzare in forma tridimensionale ed immediata il risultato finale del trattamento, attraverso potenti software dedicati, darà sempre di più al paziente la capacità di accettare più facilmente la proposta terapeutica e di comprenderne il valore.

Per il terapeuta, allo stesso tempo, ci sarà una più facile possibilità di individuare, tra le varie opzioni, quella più adatta ad ogni singolo paziente in considerazione di tanti fattori dei quali quello economico non è certo il più importante.

Dental Tribune Italia

IMPLANT TRIBUNE
The World's Newspaper of Implantology · Italian Edition

PUBLISHER/CHIEF EXECUTIVE OFFICER - Torsten R. Oemus
CHIEF FINANCIAL OFFICER - Dan Wunderlich
DIRECTOR OF CONTENT - Claudia Duschek
SENIOR EDITOR - Michelle Hodas
CLINICAL EDITORS - Nathalie Schüller; Magda Wojtkiewicz
EDITOR & SOCIAL MEDIA MANAGER - Monique Mehler
EDITORS - Franziska Beier; Brendan Day; Luke Gribble; Kasper Mussche
ASSISTANT EDITOR - Iveta Ramonaite
COPY EDITORS - Ann-Katrin Paulick; Sabrina Raaff
BUSINESS DEVELOPMENT & MARKETING MANAGER Alyson Buchenau
DIGITAL PRODUCTION MANAGERS Tom Carvalho; Hannes Kuschick
PROJECT MANAGER ONLINE - Chao Tong
IT & DEVELOPMENT - Serban Veres
GRAPHIC DESIGNER - Maria Macedo
E-LEARNING MANAGER - Lars Hoffmann
EDUCATION & EVENT MANAGER - Sarah Schubert
PRODUCT MANAGER SURGICAL TRIBUNE & DDS.WORLD Joachim Tabler
SALES & PRODUCTION SUPPORT Puja Daya; Hajir Shubbar; Madleen Zoch
EXECUTIVE ASSISTANT - Doreen Haferkorn
ACCOUNTING - Karen Hamatschek; Anita Majtenyi; Manuela Wachtel
DATABASE MANAGEMENT & CRM - Annachiara Sorbo
MEDIA SALES MANAGERS - Melissa Brown (International); Hélène Carpentier (Western Europe); Matthias Diessner (Key Accounts); Maria Kaiser (North America); Weridiana Mageswki (Latin America; Barbora Solarova (Eastern Europe); Peter Witteczek (Asia Pacific)
EXECUTIVE PRODUCER - Gernot Meyer
ADVERTISING DISPOSITION - Marius Mezger

©2019, Dental Tribune International GmbH. All rights reserved.

Dental Tribune International makes every effort to report clinical information and manufacturer's product news accurately, but cannot assume responsibility for the validity of product claims, or for typographical errors. The publishers also do not assume responsibility for product names, claims, or statements made by advertisers. Opinions expressed by authors are their own and may not reflect those of Dental Tribune International.

DENTAL TRIBUNE INTERNATIONAL GMBH
Holbeinstr. 29, 04229 Leipzig, Germany
Tel.: +49 341 48 474 302 | Fax: +49 341 48 474 173
info@dental-tribune.com | www.dental-tribune.com

DENTAL TRIBUNE ASIA PACIFIC LTD.
c/o Yonto Risio Communications Ltd.
Room 1406, Rightful Centre
12 Tak Hing Street, Jordan, Kowloon, Hong Kong
Tel.: +852 3113 6177 | Fax: +852 3113 6199

TRIBUNE AMERICA, LLC
116 West 23rd Street, Ste. 500, New York, N.Y. 10011, USA
Tel.: +1 212 244 7181 | Fax: +1 212 244 718

IMPLANT TRIBUNE ITALIAN EDITION
Anno VIII Numero 3, Settembre 2019
SUPPLEMENTO N. 2
DI DENTAL TRIBUNE ITALIAN EDITION, ANNO XV N. 9

MANAGING EDITOR
Patrizia Gatto
[patrizia.gatto@tueorservizi.it]

DIREZIONE SCIENTIFICA
Enrico Gherlone, Tiziano Testori

COMITATO SCIENTIFICO
Alberto Barlattani, Andrea Bianchi, Roberto Cocchetto, Ugo Covani, Mauro Labanca, Carlo Maiorana, Gilberto Sammartino, Massimo Simion, Paolo Trisi, Leonardo Trombelli, Ferdinando Zarone

CONTRIBUTI
P. Biancucci, P. Capparè, A. Cardarelli, A. De Biase, P. Della Nave, D. A. Di Stefano, M. Giuggiolini, M. Grechi, L. Lamazza, A. Piattelli, A. Vericat Queralt, R. Vinci.

REDAZIONE ITALIANA
Tueor Servizi Srl - redazione@tueorservizi.it
Coordinamento: Adamo Buonerba
C.so Enrico Tazzoli 215/13 - 10137 Torino
Tel.: 011.3110675

GRAFICA - Tueor Servizi Srl
GRAPHIC DESIGNER - Giulia Corea

STAMPA
Musumeci S.p.A.
Loc. Amérique, 97 - 11020 Quart (AO)
Valle d'Aosta - Italia

COORDINAMENTO DIFFUSIONE EDITORIALE
ADDRESSVITT srl

PUBBLICITÀ
Alessia Murari *[alessia.murari@tueorservizi.it]*

UFFICIO ABBONAMENTI
Tueor Servizi Srl
C.so Enrico Tazzoli 215/13
10137 Torino
Tel.: 011 3110675
Fax: 011 3097363
segreteria@tueorservizi.it
Copia singola: euro 3,00

FSC www.fsc.org MISTO Carta da fonti gestite in maniera responsabile FSC® C102788

DENTAL TRIBUNE EDIZIONE ITALIANA FA PARTE DEL GRUPPO DENTAL TRIBUNE INTERNATIONAL CHE PUBBLICA IN 25 LINGUE IN OLTRE 90 PAESI

È proibito qualunque tipo di utilizzo senza previa autorizzazione dell'Editore, soprattutto per quanto concerne duplicati, traduzioni, microfilm e archiviazione su sistemi elettronici. Le riproduzioni, compresi eventuali estratti, possono essere eseguite soltanto con il consenso dell'Editore. In mancanza di dichiarazione contraria, qualunque articolo sottoposto all'approvazione della Redazione presuppone la tacita conferma alla pubblicazione totale o parziale. La Redazione si riserva la facoltà di apportare modifiche, se necessario. Non si assume responsabilità in merito a libri o manoscritti non citati. Gli articoli non a firma della Redazione rappresentano esclusivamente l'opinione dell'Autore, che può non corrispondere a quella dell'Editore. La Redazione non risponde inoltre degli annunci a carattere pubblicitario o equiparati e non assume responsabilità per quanto riguarda informazioni commerciali inerenti associazioni, aziende e mercati e per le conseguenze derivanti da informazioni erronee.

Una nuova guida chirurgica per l'inserimento di impianti zigomatici

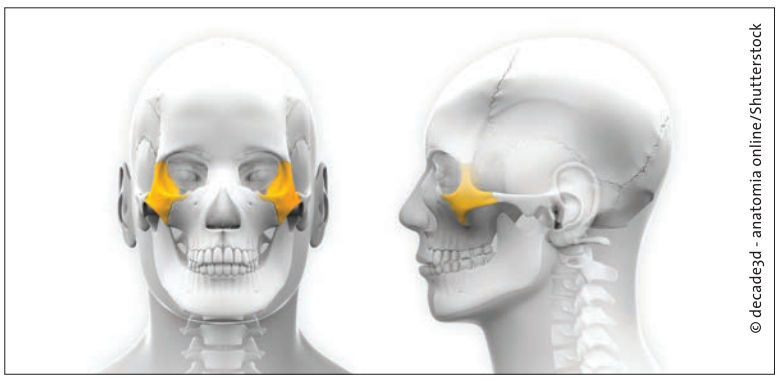

Da oltre 20 anni, l'uso di impianti zigomatici si è dimostrato una modalità di trattamento alternativo prevedibile e sicuro per restauri dentali complessi nella mascella e ha mostrato un alto tasso di successo

BOLOGNA, Italia/FORT LEE, N. J., USA: I pazienti odontoiatrici che presentano una carenza di volume osseo non possono essere trattati con impianti dentali di forma radicolare. Per questi pazienti sono state quindi ricercate nuove modalità di trattamento. Una delle terapie considerate era il posizionamento di impianti zigomatici, introdotti sul mercato oltre 20 anni fa. Uno studio recente ha studiato un nuovo protocollo per l'inserimento di impianti zigomatici utilizzando una specifica guida chirurgica.

Il protocollo si basava su un ampio campo visivo CT/CBCT scan per una valutazione accurata dell'arco mascellare per pianificare i siti recettoriali degli impianti zigomatici. Una guida chirurgica derivata da una CT/CBCT con un nuovo design e una replica esatta dell'intera mascella e dell'osso zigomatico, sono state realizzate con la tecnologia di stampa 3D. Quattro pazienti con archi mascellari completamente edentuli hanno ricevuto un totale di dieci impianti zigomatici.

Per valutare se l'effettivo posizionamento chirurgico degli impianti zigomatici corrispondeva alla pianificazione e simulazione computerizzata, le posizioni preoperatorie sono state confrontate con le posizioni postoperatorie unendo i set di dati della scansione pre e post-operatoria. Il grado di precisione della sovrapposizione è stato misurato utilizzando un sofisticato software. Per ogni impianto sono state determinate deviazioni apicali, coronali e angolari. Le deviazioni dal progetto computerizzato alle posizioni effettive dell'impianto variavano da 2 mm a 3 mm e le deviazioni angolari da 1,88° a 4,55°.

Lo studio ha rilevato che l'inserimento di impianti zigomatici richiede esperienza chirurgica a causa della vicinanza di strutture anatomiche vitali. Ha utilizzato metodi di sovrapposizione che illustrano una soddisfacente corrispondenza tra gli impianti inseriti e il piano virtuale. Non sono state danneggiate strutture anatomiche vitali adiacenti. Il nuovo design della guida chirurgica ha permesso al chirurgo di controllare visivamente il protocollo di fresatura. Il posizionamento della guida in prossimità del punto di ingresso del corpo zigomatico ha aiutato il controllo delle frese fino al punto di uscita, limitando significativamente i problemi legati alla deviazione angolare.

I ricercatori hanno concluso: «Ridurre gli errori e le complicazioni è essenziale affinché gli impianti zigomatici rimangano una valida alternativa di trattamento e si incoraggiano ulteriori ricerche su un approccio guidato al loro posizionamento».

Lo studio, intitolato "Computer-guided approach for placement of zygomatic implants: Novel protocol and surgical guide", è stato pubblicato nel numero di giugno 2019 di Compendium.

Dental Tribune International

AD

La diagnosi parte dalla sfera "affettiva"

"Guardiamoci negli occhi. La diagnosi che parte dalla persona", sarà questo il titolo della relazione del dott. Michele Rossini al III Congresso Management dello studio e della professione odontoiatrica "La diagnosi come chiave di successo dello studio odontoiatrico" 27-28 settembre 2019 a Marina di Carrara.

Laureato in Odontoiatria, il dott. Rossini dal 2000 si dedica alle tematiche relative all'organizzazione del lavoro e si occupa di temi legati all'organizzazione aziendale e alla costruzione di processi dedicati allo studio odontoiatrico. Negli stessi anni inizia a lavorare con le tecnologie digitali (scansione intraorale e sistemi CAD/CAM) e tiene conferenze sul tema del piano di trattamento digitale, dell'organizzazione e della comunicazione in ambito odontoiatrico.

Dott. Michele Rossini

Dott. Rossini, non sempre l'odontoiatra riconosce il paziente che entra in studio come una potenziale risorsa. Da cosa dipende secondo lei?

Ogni persona è preziosa in sé, anche quando questa persona ci sta seduta di fronte sulla poltrona. Quando siamo in questa situazione spesso la prima cosa che pensiamo è quanto noi siamo importanti per il nostro paziente, e così facendo rischiamo di non considerare quanto il nostro paziente può e deve essere considerato importante per noi. Io penso che la prima cosa di cui ha bisogno chi sta seduto di fronte a me, è la mia presenza e la mia piena attenzione. Ritengo inoltre che qualsiasi problema questa persona abbia, potrà risolverlo solo se riuscirà, con il mio aiuto, a esaminarlo dall'inizio alla fine con attenzione e questo è un compito veramente difficile.

Dovremmo capire che quel momento rappresenta la cosa più importante e quindi bisogna dedicare il tempo necessario. Non voglio considerare come "tempo perso" quello speso ad ascoltare il problema del paziente, anche perché, oltre al fatto che proprio il paziente è il maggiore esperto della sua condizione, questo tempo mi servirà per arricchire la mia conoscenza della sua situazione e la mia esperienza generale. Di solito pensiamo che, trattandosi del "nostro" lavoro che svolgiamo al meglio, dobbiamo ricevere la giusta gratitudine dai pazienti che curiamo. Sicuramente è un aspetto importante, ma forse sarebbe meglio provare a pensare quanto noi dovremmo essere grati alle persone che si siedono sulla nostra poltrona, considerando il percorso che le ha portate fino a noi.

Più ci sentiamo grati verso i pazienti, e verso le persone in generale, più sviluppiamo un sentimento di generosità verso gli altri che cambierà in maniera determinante la qualità dei nostri rapporti.

Dott. Rossini, lei sostiene che quando il dentista si trova con un paziente seduto di fronte, deve osservare, ricalcare, scolpire, comprendere. Ci vuole spiegare questa sequenza?

Quando mi trovo con un paziente seduto di fronte, ho in pratica due strumenti per entrare in rapporto con lui. Uno è quello della razionalità che esprimo a parole e con la quale cerco di conoscere la maggior parte degli aspetti che riguardano il paziente. L'altro strumento che ho a disposizione è quello della fisiologia che, essendo più rapida della mente, mi permette di approcciare più velocemente e più facilmente l'emozione. Devo "osservare" la persona che ho di fronte e per eseguire una sorta di calibrazione verso quella persona è necessario andare nei particolari, degli occhi, del viso, delle mani, delle spalle, delle gambe e via dicendo. Nel modo di posizionarsi e di esprimere del corpo nulla è lasciato al caso. Avendo osservato dovrei essere in grado di "ricalcare" quella emozione e di "scolpire" a livello fisico la stessa emozione. È un po' come se mi facessi questa domanda: che tipo di emozione dovrei provare io per essere portato o costretto a stare in quella posizione, a fare quei movimenti e mettermi in quell'atteggiamento?

› pagina 5

AD

‹ pagina 4

L'ultimo passaggio a questo punto è quello che riguarda il capire o "comprendere" l'emozione che sta provando chi è di fronte a me, solo per il fatto di essere stato in grado di approcciare l'emozione partendo semplicemente da un fatto fisico.

Qual è il vantaggio del ricalco delle emozioni?

Teniamo presente che esiste un pregiudizio: ciò che è osservabile deve essere di per sé evidente. Questo è abbastanza vero per un semplice oggetto inanimato, ma quando si tratta di persone, soprattutto se ammalate, quello che è osservabile non sempre è evidente. La persona ammalata infatti tende a evidenziare elementi che non sono del tutto obiettivi, ma sono filtrati dalla personalità del malato stesso così come dal rapporto che quel tipo di malato ha con quell'osservatore. La mente del malato tende a filtrare tutto ciò che sottopone a chi osserva.

Questo filtro è in funzione del tipo di mente del paziente ma soprattutto è funzione del rapporto che si instaura, in negativo o in positivo, tra quell'ammalato e quel medico. Non solo un paziente, a seconda di come si sente con un medico, ricorderà, dirà e mostrerà cose differenti ma il dentista a sua volta, a seconda del tipo di lavoro che avrà svolto a livello di ricalco e comprensione dell'emozione del paziente, potrà cogliere qualcosa di più o di meno da ciò che potrebbe essere osservato. Possiamo dunque dire che l'osservazione, che precede la diagnosi, non è affatto un processo che, data attenzione, tempo e disponibilità, si svolge in modo automatico. Oltre al fatto tecnico delle informazioni scientifiche ricevute, oltre al tipo di mente del paziente, è fondamentale considerare il tipo di rapporto che si stabilisce tra osservatore e osservato.

È necessario lo stesso livello di informazione e di educazione per tutti i pazienti e per tutti i piani di cura?

La pura e semplice informazione ed educazione anche se condotta in modo impeccabile e con le migliori tecnologie non può, e non lo fa nella realtà, portare ad un incremento nell'accettazione dei preventivi. Serve un approccio differente, il professionista deve saper incrociare le informazioni ricevute dall'esterno (vita del paziente) e dall'interno della bocca per poter proporre un piano di trattamento che sia accettabile dal paziente, che in quel momento è di fronte a lui e che in quel momento esprime un bisogno. Conoscere il paziente significa approfondire gli aspetti significativi della sua vita, individuare la capacità di spesa, capire la disponibilità di tempo e i benefici che si aspetta.

Dott. Rossini, i pazienti con piani di trattamento complessi sono pazienti con problemi di vita complessi da gestire durante le cure?

Ci sono problemi economici, impegni familiari, impegni lavorativi, particolari eventi, viaggi, stress, salute, elementi della sfera emozionale. Dobbiamo tenere conto di queste situazioni complesse se vogliamo veramente capire chi è questa persona che mi chiede un servizio sanitario. Dobbiamo tenerne conto se vogliamo che tale servizio sia il risultato di un approccio organico che comprenda capacità di comunicazione, di diagnosi e di dialogo, soluzioni tecnologiche e attitudini alla vendita finalizzate all'obiettivo di curare di più e meglio.

Dunque il primo approccio con il paziente deve toccare la "sfera affettiva"?

Sicuramente, perché inneschiamo un processo di scambio di informazioni e di osservazioni tra medico e paziente, fino a creare un'interazione che ha a che fare con il modo di agire e comporta un condizionamento dall'uno all'altro e viceversa. Insomma, dobbiamo imparare ad approcciare le emozioni per capire come possiamo essere utili ai nostri pazienti e alla nostra attività in generale.

Patrizia Biancucci

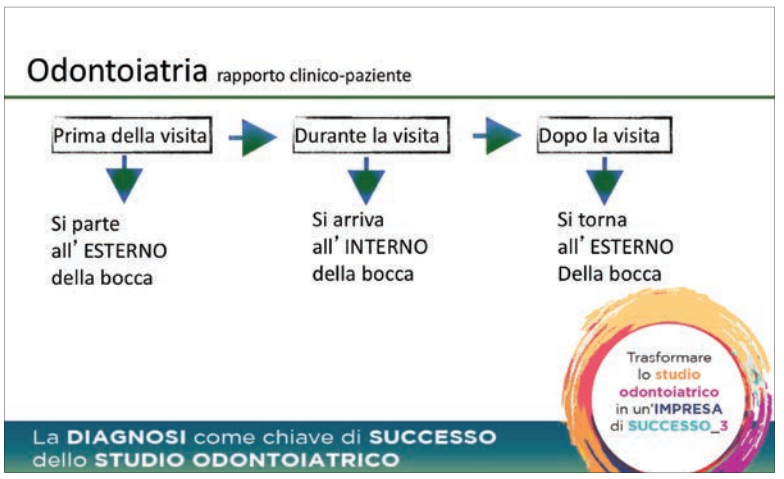

AD

Gestione dei tessuti molli nella risoluzione di un caso di malposizionamento implantare in area estetica

Angelo Cardarelli, Michele Grechi* , Paolo Capparè***

**Professore a contratto in odontoiatria presso la Facoltà di Medicina e Chirurgia dell'Università Vita-Salute San Raffaele per l'anno accademico 2018/2019, consulente scientifico dipartimento di odontoiatria IRCCS Ospedale San Raffaele (direttore Prof. E. Gherlone).*
***Ricercatore Universitario di Malattie Odontostomatologiche presso la Facoltà di Medicina e Chirurgia dell'Università Vita-Salute San Raffaele, e Dipartimento di Odontoiatria IRCCS Ospedale San Raffaele (direttore Prof. E. Gherlone)*

‹ pagina 1

Materiali e metodi

In questo articolo presentiamo un caso clinico che dimostra come il posizionamento improprio di un impianto può rendere impossibile la riabilitazione protesica, che richiede una nuova pianificazione chirurgica e riabilitativa per ottenere l'estetica desiderata. La paziente si presenta alla nostra osservazione con una riabilitazione protesica incongrua, con flangia in resina, a supporto dentale ed implantare, con la presenza di un impianto in posizione 2.1 vestibolarizzato e con l'emergenza nel fornice, in mucosa alveolare. Dalla valutazione della Tac si evince la posizione errata dell'impianto e la perdita consistente in senso trasversale della compagine ossea (Figg. 1, 2). Pertanto si opta per il seguente piano di trattamento che prevede: rimozione dell'impianto e preparazione protesica dell'elemento 2.3, confezionamento di un primo provvisorio a supporto dentale che servirà a guidare la guarigione dei tessuti (Figg. 3-7). A distanza di 4 mesi si procede a un innesto epitelio connettivale libero con prelievo dal palato per compensare il gap dei tessuti molli in senso trasversale, quindi viene ribasato il provvisorio in modo tale da favorire la guarigione dei tessuti (Figg. 8-11). A 9 mesi dalla maturazione dei tessuti si procede alla finalizzazione protesica fissa a supporto dentale (Figg. 12-14).

Fig. 1 - Situazione clinica iniziale.

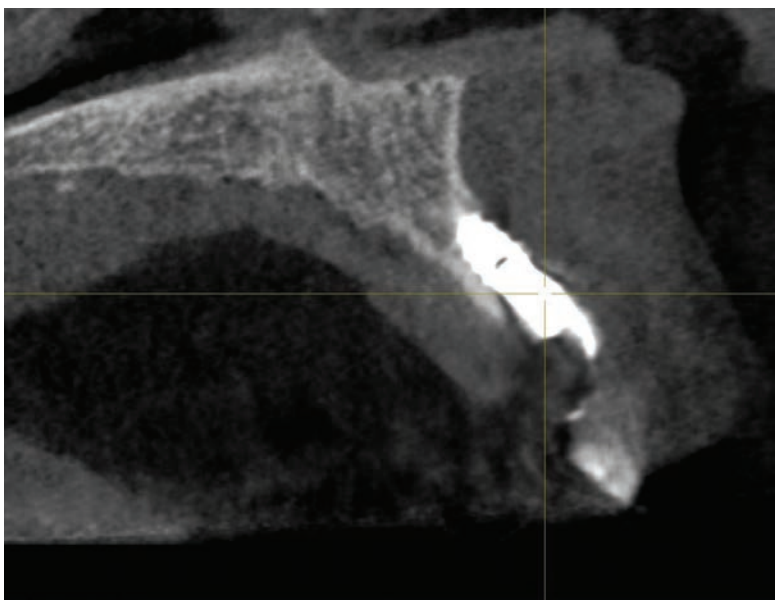

Fig. 2 - Tac che evidenzia la vestibolarizzazione dell'impianto.

Fig. 3 - Rimozione del manufatto protesico che evidenzia la posizione errata dell'impianto in sede 2.1.

Fig. 4 - Visione occlusale dopo rimozione del manufatto protesico si noti la posizione errata dell'impianto.

Fig. 5 - Rimozione atraumatica dell'impianto con l'utilizzo dello svitatore.

Fig. 6 - Impianto rimosso.

Fig. 7 - Applicazione del provvisorio dopo preparazione protesica del 2.3 e frenulectomia laser.

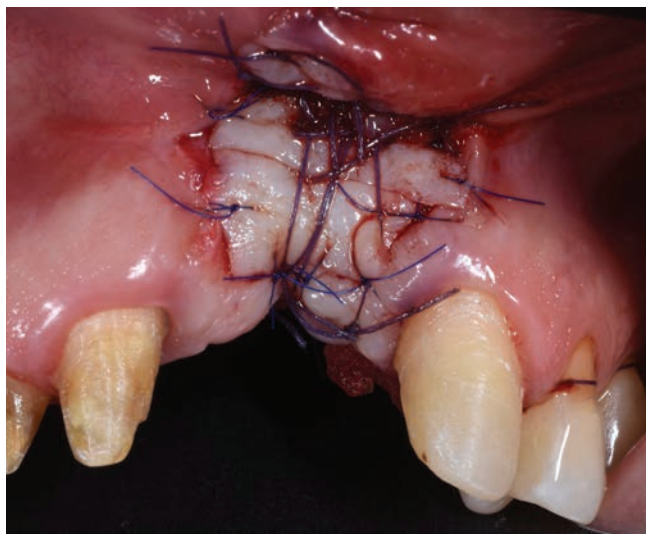

Fig. 8 - Innesto di epitelio connettivale libero dopo 4 mesi dalla guarigione del sito implantare.

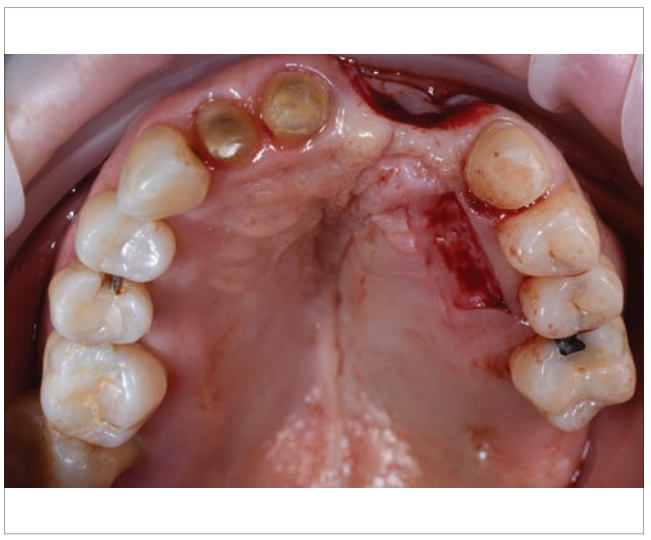

Fig. 9 - Sede del prelievo epitelio connettivale dal palato.

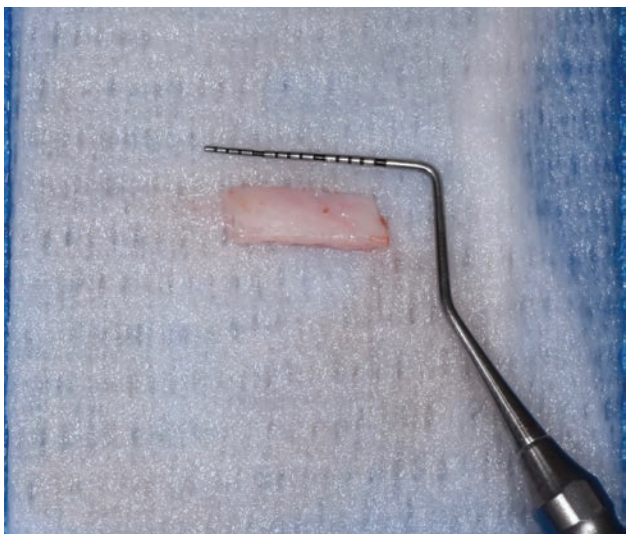

Fig. 10 - Innesto prelevato.

Fig. 11 - Controllo a 3 settimane dall'innesto.

Fig. 12 - Guarigione a 9 mesi.

Conclusioni

Indipendentemente dalla causa, quando un impianto non è ben posizionato, la riabilitazione protesica potrebbe non essere adeguata dal punto di vista meccanico, funzionale ed estetico. Nel caso qui presentato, era necessaria la rimozione dell'impianto e una nuova pianificazione chirurgica e protesica. Nonostante i limiti estetici della riabilitazione protesica iniziale, considerando che non è stato eseguito alcun innesto di tessuto osseo, senza reinserire l'impianto, ma gestendo adeguatamente i tessuti molli si è riusciti ad ottenere un risultato estetico valido e predicibile nel tempo.

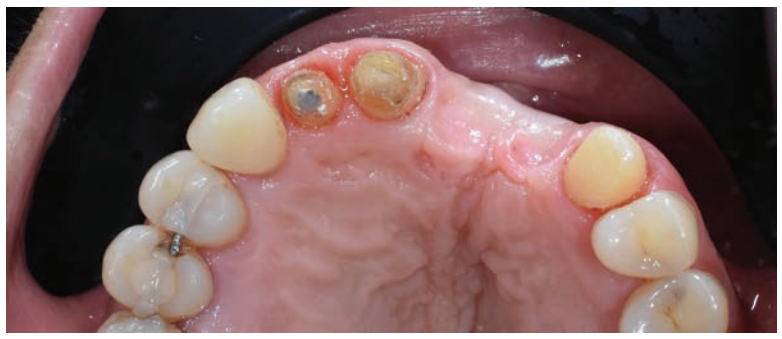

Fig. 13 - Visione occlusale che evidenzia l'incremento dello spessore dei tessuti molli.

Fig. 14 - Finalizzazione protesica.

bibliografia

1. Buser D., Martin W., Belser U. C. Optimizing esthetics for implant restorations in the anterior maxilla: anatomic and surgical considerations. International Journal of Oral & Maxillofacial Implants. 2004;19(7):43–61.
2. Moráguez O. D., Vailati F., Belser U. C. Malpositioned implants in the anterior maxilla: a novel restorative approach to reestablish peri-implant tissue health and acceptable esthetics. Part II: case report and discussion. Journal of Esthetic Dentistry. 2015;10(4):522–533.
3. Jivraj S., Chee W. Treatment planning of implants in the aesthetic zone. British Dental Journal. 2006;201(2):77–89. doi: 10.1038/sj.bdj.4813820.
4. Stajčič Z., Stojčev Stajčić L. J., Kalanović M., Đinić A., Divekar N., Rodić M. Removal of dental implants: review of five different techniques. International Journal of Oral & Maxillofacial Surgery. 2016;45(5):641–648. doi: 10.1016/j.ijom.2015.11.003.
5. Kim Y., Kim B., Lee H., Hwang J., Yun P. Surgical repositioning of an unrestorable implant using a trephine bur: a case report. International Journal of Periodontics & Restorative Dentistry. 2010;30(2):181–185.
6. Jung S.-R., Bashutski J. D., Linebaugh M. L. Application of modified bony lid technique to remove or replace compromised implants: case series. Implant Dentistry. 2013;22(3):206–211. doi: 10.1097/ID.0b013e31828edced.
7. Rumfola J. L., Andreana S., Colucci L., Tsay Y. Restoring unfavorably positioned implants in anterior maxilla: case report. New York State Dental Journal. 2013;79(5):40–44.
8. Li C. H., Chou C. T. Bone sparing implant removal without trephine via internal separation of the titanium body with a carbide bur. International Journal of Oral & Maxillofacial Surgery. 2014;43(2):248–250. doi: 10.1016/j.ijom.2013.09.010.
9. De Sanctis M., Clementini M.. Flap approaches in plastic periodontal and implant surgery: critical elements in design and execution. J Clin Periodontol. 2014 Apr;41 Suppl 15:S108-22. doi: 10.1111/jcpe.12189. Review.

AD

CURAPROX

PERIO**PLUS+**

CHX: NATURALMENTE POTENZIATA DAL CITROX®

Nella gamma di collutori PerioPlus+, l'azione della Clorexidina viene potenziata da CITROX®, una potente sostanza antibatterica naturalmente estratta dalle arance amare.[1]

- EFFICACIA MIGLIORATA
- SAPORE GRADEVOLE
- RIDOTTA ALTERAZIONE DEL SENSO DEL GUSTO

CITROX®

Visitateci al 28° Congresso Nazionale AIO
del 26 – 28 settembre a Riva del Garda (Tn) – Stand 21

Per ulteriori informazioni consultare il sito **www.perioplus.it**

[1] Malic S. et al. 2013

SWISS PREMIUM ORAL CARE

CURAPROX Italia S.r.l.
Via L. Negrelli 4 | I-39100 Bolzano
Tel. 0471 066010 | www.curaprox.it | info@curaprox.it

Protezione della membrana sinusale nell'esecuzione del rialzo di seno con l'ausilio di innesti ossei eterologhi in lamina o blocco

Danilo Alessio Di Stefano, Raffaele Vinci**, Adriano Piattelli****

** Professore a Contratto, Dental School, Università Vita-Salute e IRCSS San Raffaele, Milano, Italia e Studio Privato, Milano, Italia.*
*** Professore Associato, Facoltà di Medicina e Chirurgia, Università Vita-Salute e IRCSS San Raffaele, Milano, Italia.*
**** Professore Ordinario, Dipartimento di Scienze Mediche, Orali e Biotecnologiche, Università degli Studi "G. D'Annunzio" Chieti Pescara, Chieti, Italia.*

‹ pagina 1

Le operazioni di scollamento della membrana sinusale, di innesto del biomateriale particolato e di inserimento implantare, se questo è eseguito in modo concomitante, sono associate al rischio di perforazione della membrana, una delle complicanze più frequenti e temute in questo tipo di chirurgia. Il posizionamento al di sotto della membrana sinusale di membrane o innesti ossei in forma di blocchi sottili o lamine può essere d'aiuto nella prevenzione di eventuali perforazioni successive allo scollamento e – nei casi in cui queste siano avvenute – nella loro gestione. Esse, inoltre, aiutano a costituire un neo-tetto che consentirà una maggior preservazione dell'innesto stesso negli anni. Il caso presentato in questo articolo illustra il posizionamento di un blocco osseo spongioso a protezione della membrana sinusale dopo il suo scollamento e prima del posizionamento simultaneo di impianti osteointegrati.

Introduzione

Il rialzo di seno è uno degli interventi più frequenti nella riabilitazione del mascellare posteriore atrofico[1]. Fin dalla sua introduzione da parte di Tatum[2, 3] e Boyne e James[4], è stato oggetto di numerosi studi che ne hanno dimostrato la sicurezza, l'efficacia e la ripetibilità[5-7]. Alcuni autori, tra cui Summers[8] ed altri[7, 9-11], hanno proposto l'approccio crestale come alternativa a ridotta invasività rispetto l'accesso laterale previsto dalla tecnica originale. Quest'ultimo, tuttavia, è ancora da preferirsi quando lo spessore residuo della cresta ossea è inferiore ai 4-5 mm[12, 13]. Uno spessore ridotto, tuttavia, non impedisce il posizionamento simultaneo di impianti con sufficiente stabilità primaria, applicando opportuni protocolli di sottopreparazione del sito implantare, e adeguate macromorfologie implantari, la cui pianificazione è resa possibile, o grandemente facilitata, dalla possibilità di eseguire misure quantitative e ripetibili sia della densità ossea che della stabilità primaria implantare[14].

L'inserimento di impianti in un tempo, pur evitando al paziente un secondo intervento e rendendone più rapida la riabilitazione, comporta una maggiore durata della chirurgia, un maggior trauma, un decorso postoperatorio più difficile ed un maggior rischio di infezione. Esso comporta inoltre la necessità di eseguire un maggior numero di manovre chirurgiche e, intrinsecamente, un'aumentata probabilità che si verifichino complicanze, soprattutto intra-operatorie. Tra le complicanze più comuni dell'intervento si annovera la perforazione della membrana[1, 14, 15]. In questo articolo l'autore descrive brevemente l'impiego di innesti ossei eterologhi di origine equina, ottenuti attraverso un processo di eliminazione degli antigeni che ne conserva le proprietà meccaniche, posizionati a proteggere la membrana del seno – dopo il suo scollamento – dalle azioni meccaniche successive, inserimento degli impianti e riempimento con biomateriale, che potenzialmente potrebbero portare alla sua perforazione.

Materiali e metodi

La paziente, di 66 anni non fumatrice, si è presentata all'attenzione del chirurgo richiedendo la riabilitazione del mascellare superiore sinistro, privo degli elementi da 2.4 a 2.7 (Fig. 1). Dopo valutazione clinica e radiografica, anche attraverso CBCT, alla paziente è stato proposto un piano di riabilitazione basato sull'esecuzione di un rialzo di seno ed il contestuale inserimento di tre impianti osteointegrati. La paziente ha fornito il proprio consenso informato al trattamento.

Procedura chirurgica

La paziente è stata sottoposta ad igiene orale prechirurgica una settimana prima dell'intervento. Un'ora prima dell'intervento si è somministrato 1 g di amoxicillina/acido clavulanico (Augmentin, Glaxo-SmithKline, Verona) a scopo di profilassi chirurgica 1 ora prima della chirurgia e poi ogni 12 ore per 12 giorni. Alla paziente sono stati inoltre fatti eseguire degli sciacqui con clorexidina allo 0,2% (Corsodyl, Glaxo-SmithKline) da proseguire per due settimane dopo l'intervento. Per la terapia antalgica sono stati prescritti nimesulide 100 mg (Aulin, Angelini, Ancona) e desametasone solfato 4 mg/1ml (Soldesam, Laboratorio Farmacologico Milanese, Caronno Pertusella). È stato inoltre prescritto del ketoprofene granulare 80 mg (Oki, Dompé, L'Aquila), da assumersi se necessario, in quantità non superiore ad una bustina ogni otto ore per sette giorni.

L'area di intervento è stata anestetizzata utilizzando articaina cloridrato 40 mg con adrenalina 1:100000. Si è proceduto quindi a sollevare un lembo a tutto spessore, leggermente paracrestale, e a raccogliere del particolato autologo, utilizzando un bone scraper (SafeScraper Twist, Meta, Reggio Emilia) da impiegare successivamente per l'innesto miscelandolo col biomateriale (Fig. 2).

Si è proceduto quindi all'inserimento del primo impianto (Stone, IDI Evolution, Concorezzo) in posizione 2.5, previa misurazione della densità ossea attraverso una sonda di misura, connessa al manipolo di un apposito micromotore (TMM2, IDI Evolution, Concorezzo) e alla preparazione del sito per l'inserimento dell'impianto in posizione 2.6 (Fig. 3). L'osteotomia è stata eseguita utilizzando inserti piezoelettrici; la membrana sinusale è stata quindi scollata e sollevata e si è proceduto alla preparazione del sito implantare destinato ad accogliere il terzo impianto in posizione 2.7 (Fig. 4). La preparazione dei siti in posizione 2.6 e 2.7 è stata anch'essa eseguita previa lettura della densità ossea; essendo la stessa ridotta, si è deciso – per tutti e tre gli impianti – di impiegare un protocollo di sottopreparazione ove l'ultima fresa aveva un diametro inferiore a quello della spira dell'impianto del 12.5% come descritto anche in Arosio et al.[14]. Prima dell'inserimento dei due impianti in posizione 2.6 e 2.7 si è proceduto a proteggere la membrana sinusale utilizzando un blocco osseo spongioso rigido, di origine equina, ottenuto attraverso un processo di eliminazione degli antigeni per via enzimatica (Osteoplant, Bioteck, Arcugnano); il blocco è stato tagliato con una pinza ossivora per ricavarne una porzione delle dimensioni adeguate al successivo inserimento al di sotto della membrana sinusale (Fig. 5); si è quindi proceduto ad inserire l'impianto in posizione 2.7 (Stone, IDI Evolution, Concorezzo), il cui apice, appoggiandosi al blocco appena inserito, non è entrato in contatto con la membrana sinusale (Fig. 5). La cavità è stata quindi parzialmente riempita utilizzando un sostituto osseo di origine equina in granuli (Osteoxenon, Bioteck, Arcugnano), idratati con fisiologica sterile e miscelati con il particolato autologo prelevato precedentemente. Inserito il terzo impianto in posizione 2.6 (Stone, IDI Evolution, Concorezzo), il riempimento è stato completato utilizzando lo stesso sostituto osseo in granuli ed un'altra porzione del blocco impiegato in precedenza (Fig. 6).

› pagina 10

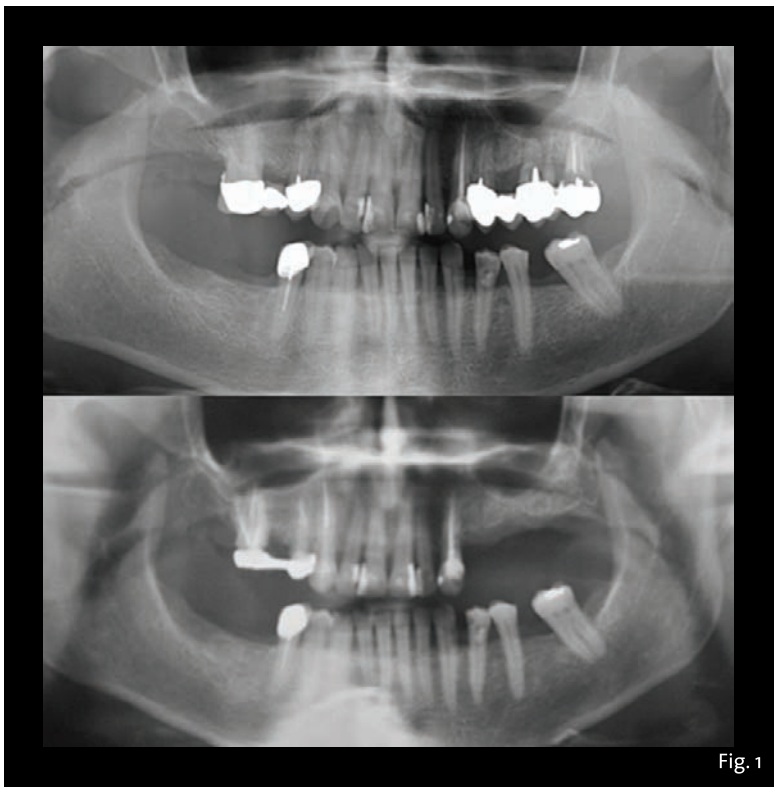

Fig. 1- La paziente presenta un'edentulia nel settore superiore posteriore sinistro (figura in basso) conseguente all'estrazione, avvenuta 2 anni prima, di alcuni elementi a supporto di un ponte da 2.4 a 2.7 (figura in alto, radiografia pregressa conferita dalla paziente).

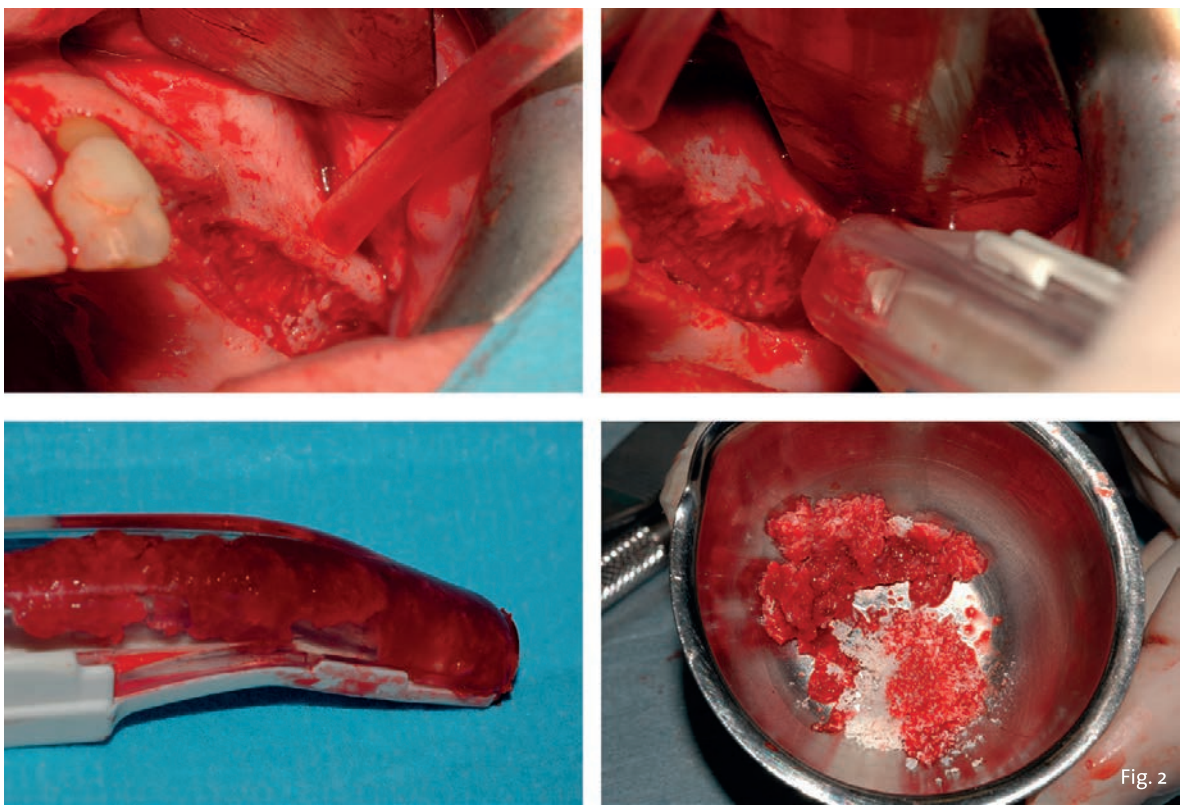

Fig. 2 - Aperto un lembo a tutto spessore si è proceduto a raccogliere del particolato autologo da miscelare con un sostituto osseo granulare.