

cosmetic

dentistry _practice & science



Fachbeitrag


Äquilibrium von Abrasion und Attrition bei Kompositfüllungen an Seitenzähnen

Spezial

Eine Oase für Patient und Praxisteam

Event

Cosmetic Dentistry –
aktuelle Trends im Mai
in Düsseldorf

 @estheticdays.dental

 @estheticdays

Inspiration und Impulse
für die Zahnmedizin
der Zukunft.

ZEIT FÜR EINEN
BESONDEREN
KONGRESS

ES
THE **DAYS**
TIC

06.09. — 07.09.19
BADEN-BADEN
WWW.ESTHETICDAYS.DENTAL
straumanngroup



Dr. Arzu Tuna

2. Vizepräsidentin der Deutschen Gesellschaft für Zahnärztliche Implantologie e.V. (DGZI), Attendorn



Wie viel Komposit ist eigentlich noch vertretbar?

In der modernen und vor allem minimalinvasiven Zahnheilkunde ist Komposit als Material nicht mehr wegzudenken. Seit über zwei Jahrzehnten ist es meine „First-Line-Therapie“, wenn es um die Wiederherstellung verloren gegangener Zahnhartsubstanz geht. Doch immer noch ziehen viele Kolleginnen und Kollegen eine sehr enge Grenze über den Indikationsbereich von Kompositen. Ich kann daher einmal ganz gewagt die folgende Frage zur inneren Diskussion stellen: Haben Komposite in der Restaurativen Zahnheilkunde denn überhaupt eine Grenze?

Wie viele Zahnärztinnen und Zahnärzte würden ihren eigenen vitalen und äquigingival frakturierten Zahn devitalisieren, endodontisch vorbehandeln und einen Stift setzen, um diesen dann schlussendlich zu überkronen? Oder wollen sie stattdessen doch lieber nur Ätzen, Bonden und Modellieren? Im Grunde genommen liegen die Grenzen hier in unserer eigenen Hand. Geprägt von der makromechanischen retentiven Verankerung sowie dem Grundvertrauen in indirekte Restaurationen entscheiden wir uns jedoch tagtäglich gegen eine zahnhartsubstanzschonende und noninvasive Behandlung.

Dabei sind die Vorteile unübersehbar. Dass Komposite minimalinvasiv sind, brauchen wir hier nicht diskutieren. Oft kommt das Argument, diese Therapieform sei nicht sehr wirtschaftlich. In Kronen und Zahnersatz sehen viele eine höhere Wertschöpfung. Wenn diese für die Entscheidungsfindung eine so wichtige Rolle spielen sollte, dann dürfen sich auch die Kritiker an dieser Stelle beruhigen. Die meisten Patienten sind gern bereit, für die gesündere Alternative zuzuzahlen. Das gilt nicht nur im Frontzahn-, sondern auch für den Seitenzahnbereich.

Durch die Anwendung von Kompositen mit Chamäleon-Effekt lassen sich heutzutage schnelle und ästhetisch sehr anspruchsvolle Restaurationen auch intraoral erstellen. Natürlich gehört auch eine gewisse Erfahrung und Übung dazu, welche aber im Sinne des Patienten erlernbar sind. Die perfekte Oberfläche einer Keramik sowie die meisterhaften Imitationen einiger Zahntechniker sind für den sichtbaren Bereich eine verlockende Lösung, wobei die im Vergleich geringere Plaqueakkumulation von Keramikoberflächen auch noch eine zusätzliche Argumentationsbasis liefert.

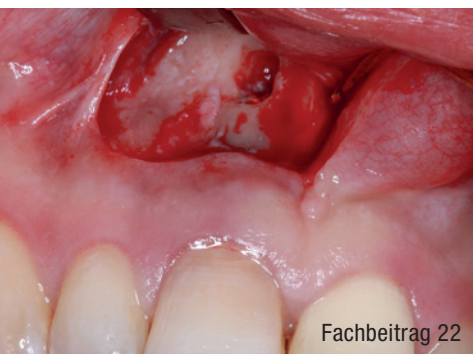
Die Entscheidung, ob Keramik oder Komposit verwendet wird, ist nicht von der Grenze der Komposite, sondern vielmehr von jener der Keramiken abhängig. Und diese ist dann erreicht, wenn die gesunde Zahnhartsubstanz für Ersatzmaterialien geopfert werden muss.

Wie Sie sehen, steckt hinter der Therapie mehr als nur ein behandlungswürdiger Defekt. Viel mehr ist es eine Philosophie, wie die gesamte Zahnheilkunde betrachtet wird. Somit erklären sich die verschiedenen Ansatzpunkte diverser Behandler, die sich über alle Themenbereiche hinweg bemerkbar machen, bis hin zu dem, was nun ethisch die korrekte Behandlung sei.



Infos zur Autorin

Ihre Dr. med. dent. Arzu Tuna



Fachbeitrag 22



Interview 38



Event 44

Editorial

- Wie viel Komposit** ist eigentlich noch vertretbar? 03
Dr. Arzu Tuna

cosmetic dentistry

- Die Architektur des Lächelns – Vision, Planung und Umsetzung** 06
Dr. Yasin Aktas, ZÄ Jessica Mertens

- Äquilibrium von Abrasion und Attrition bei Composite-Füllungen an Seitenzähnen** 10

Prof. Dr. Dr. h.c. Peter Gängler, Dr. Regina Montag, Dr. Wolfram Dietz, Dr. Sandor Nietzsche, Dr. Tomas Lang, Dr. Karl Weich, Prof. Dr. Dr. Bernd W. Sigusch

- Kosmetische und funktionelle Kompositarbeiten** 18
Dr. Walter Weilenmann

- Umfangreiche ästhetisch-rekonstruktive Rehabilitation** 22
Dr. Sven Egger, M.Sc., M.Sc., ZTM Christian Berg

Spezial

Praxisporträt

- Eine Oase für Patient und Praxisteam** 32

- „Ästhetik spielt in der kieferorthopädischen Welt eine äußerst wichtige Rolle“** 36
Nadja Reichert

Interview

- Esthetic Days 2019** in Baden-Baden 38

Praxismanagement

- Die Praxis im Social Media – alles ist gut oder doch nicht?** 42
Lothar Stobbe

Event

- Cosmetic Dentistry** – aktuelle Trends im Mai in Düsseldorf 44

News

Produkte

Impressum

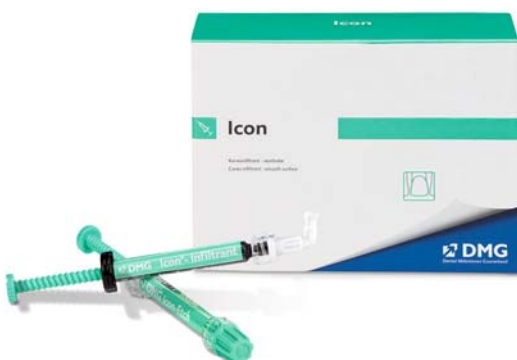

White Spots wirksam behandeln. Mit Icon vestibular.

White Spots auf Glattflächen schnell, schonend und ästhetisch überzeugend behandeln? Die Infiltrationstherapie mit Icon macht das möglich. Nachweislich. Für verschiedenste Indikationen, von kariogenen White Spots bis Fluorose oder traumatisch bedingten Farbveränderungen.

Entdecken Sie die zeitgemäße Art der White-Spot-Behandlung für sich und Ihre Patienten.

Mehr Infos auf www.dmg-dental.com





© Prostock-studio – stock.adobe.com

Die Architektur des Lächelns – Vision, Planung und Umsetzung

Dr. Yasin Aktas, ZÄ Jessica Mertens

Ästhetische Restaurationen sind heutzutage neben der Schmerzbehandlung die häufigste Ursache für Zahnarztbesuche. Die allgegenwärtige Präsenz sozialer Medien suggeriert stets neue Schönheitsideale. Vor diesem Hintergrund hat die Zahnmedizin einen grundlegenden Wandel von einer rein restaurativen Behandlung hin zu einem kosmetischeren und ästhetischeren Schwerpunkt durchlaufen. Anhand eines Fallbeispiels möchten die Autoren einen Leitfaden für eine kosmetisch-ästhetische Restauration zur Verfügung stellen.

Was bezeichnet man als schön? Das bekannte Zitat „Schönheit liegt im Auge des Betrachters“ (Thukydides, um 455–396 v. Chr.) verdeutlicht die definitorische Diversität, die dem Begriff „Schönheit“ zugrunde liegt. So existieren unterschiedlichste Parameter, die von verschiedensten Menschen als schön empfunden werden. Daher ist es eine der zentralen Herausforderungen, die Patien-

tenwünsche gezielt herauszufiltern, um letztendlich die optimale Harmonie zwischen Gesicht, Mund und Zahn zu kreieren, die der Patient als ästhetisch empfindet.

Deshalb wird im Nachfolgenden dargestellt, wie die ästhetischen Vorstellungen und Wünsche des Patienten nach standardisierten ästhetischen Richtwerten opti-

miert und umgesetzt werden können. Ziel ist es, Ihnen einen Leitfaden zur Verfügung zu stellen, der Sie bei der ästhetischen Analyse, Behandlungsplanung und Restauration unterstützt.

Schon lange versuchen Zahnärzte, die Formen der Zähne mit dem Gesicht des jeweiligen Patienten, basierend auf Parametern wie Geschlecht, Alter, Persönlichkeit und individueller Erwartungshaltung, zu harmonisieren.¹⁻⁴

Deshalb stellen sich folgende zentrale Fragen: Was muss ich bei der Behandlungsplanung überhaupt beachten? Wie gehe ich vor? Wie finde ich heraus, welches Lächeln zu meinem Patienten passt? Um Ihnen unsere Vorgehensweise zu verdeutlichen, erklären wir Ihnen diese Schritt für Schritt an einem Patientenfall.

Schritt 1: Patientenvorstellung

Nach einer ausführlichen intraoralen Untersuchung (Abb. 1 und 2) wird Ihnen der Patient beim ersten Termin bereits erläutern, was für Vorstellungen und Wünsche existieren. Dann müssen Sie überlegen, wie man die notwendigen Behandlungen mit den Patientenwünschen in Einklang bringt. Dabei können Ihnen die erforderlichen Röntgenaufnahmen, Fotos oder auch Videos helfen. Mit diesen können Sie Ihre Planung vertiefen. Der Vorteil dieser Art von Visualisierung wurde schon in vielen verschiedenen Studien und Verfahren, unter anderem mit dem DSD (Digital Smile Design)⁵ oder Visagismo⁶, thematisiert.

Schritt 2: Situationsanalyse und Behandlungsplanung

Mithilfe der angefertigten Patientenaufnahmen können Sie nun Schritt für Schritt den Behandlungsbedarf analysieren und planen (Abb. 3). Am besten beginnen Sie bei dem wichtigsten ästhetischen Aspekt und arbeiten sich bis zum kleinsten Detail vor.

Mittellinie

Stimmt die dentale Mittellinie mit der Gesichtsmittlinie überein? Ein Abweichen wird von Außenstehenden meist als störend empfunden, das heißt, die zahnärztliche Mittellinie ist ein wichtiger Schwerpunkt bei einer ästhetischen Restauration. Um dies zu prüfen, verwenden Sie zur Lokalisierung ein Stück Zahnseide. Dabei nutzen Sie die zwei anatomischen Landmarken Nasion und Basis des Philtrums. Sollte eine Mittellinienabweichung vorliegen, markieren Sie sich die richtige Position der Mittellinie. Diese Markierung ist neben den angefertigten Gesichtsfotos essenziell, damit der Techniker die exakte Position der Mittellinie auf die neue Situation übertragen kann.

Okklusionsebene

Die frontale Okklusionsebene (Verbindungsline der Eckzahnspitzen) sollte parallel zur Bipupillarlinie sein. Am Pa-

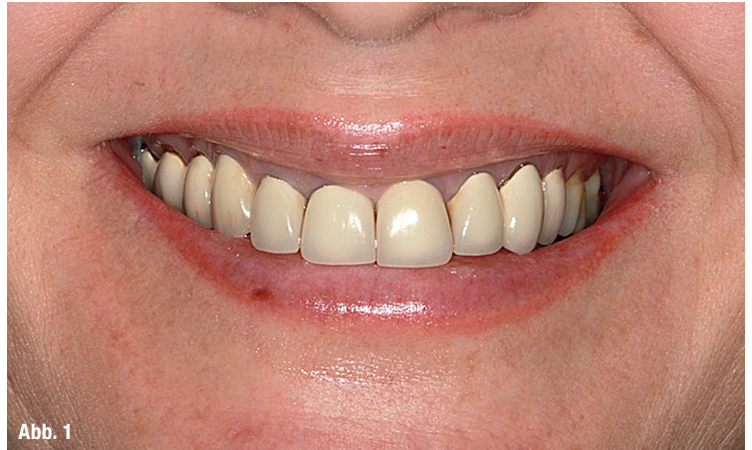

Abb. 1

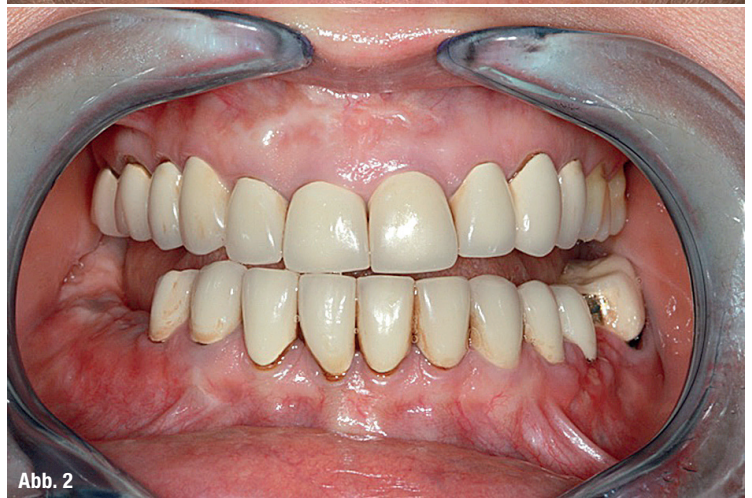

Abb. 2

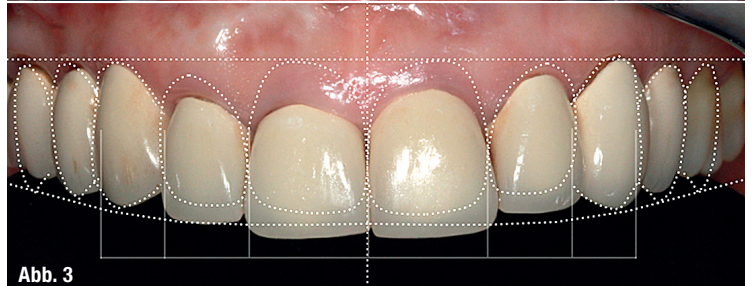


Abb. 3

Abb. 1 und 2: Patientensituation bei Erstvorstellung: diverse insuffiziente Kronen, unsymmetrische Rot-Weiß-Ästhetik, nicht identische Kronenlängen, ungleichmäßige Zahnachsen, Freundsituation im vierten Quadranten.
Abb. 3: Behandlungsplanung anhand von eingebrachten Hilfslinien: Korrektur der Mittellinie, Anpassung der Zahnachsenausrichtung sowie der Kronenlängen, Harmonisierung der Rot-Weiß-Ästhetik, Optimierung der bukkalen Korridore.

tienten können Sie dies z.B. anhand eines Holzspatels überprüfen und durch eine Registrierung mittels Gesichtsbogen in den Artikulator überführen.

Gingiva

Die wichtigsten gingivalen Komponenten des Lächelns sind die Farbe, Kontur, Textur und Höhe des Zahnfleischs. Entzündungen oder ungleichmäßige Zahnfleischränder beeinträchtigen die ästhetische Qualität

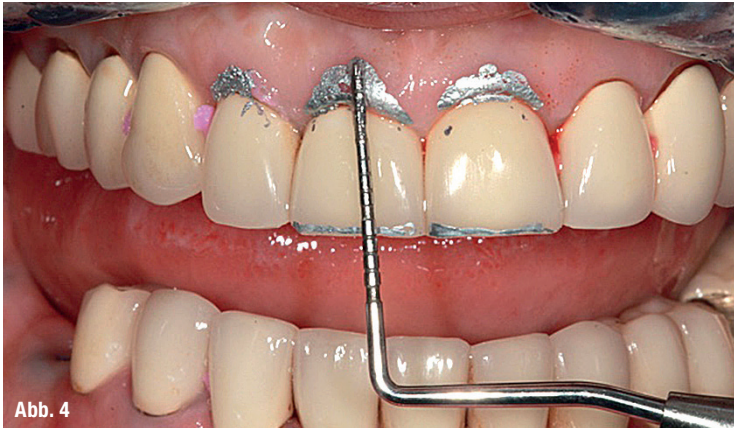


Abb. 4

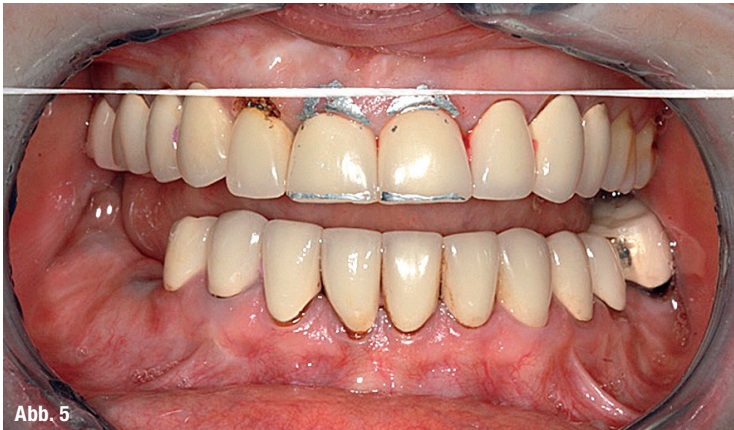

Abb. 5

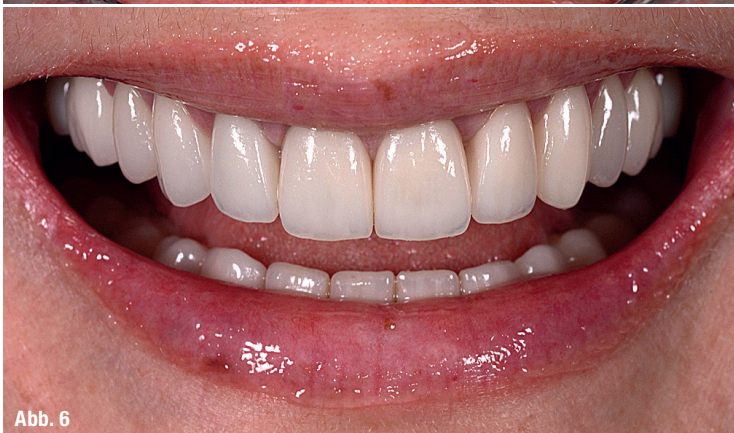

Abb. 6

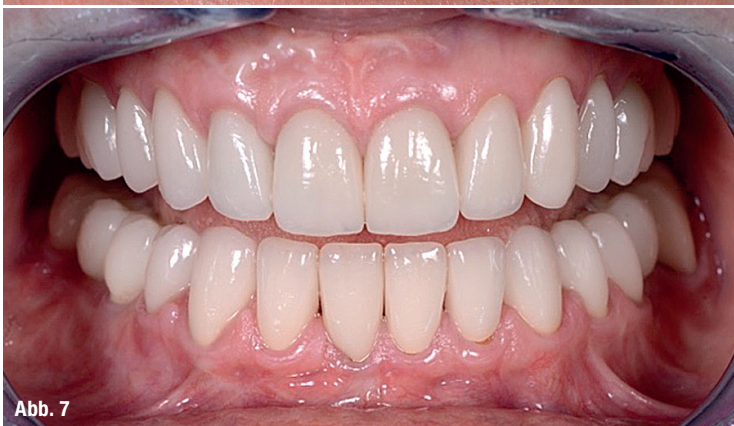

Abb. 7

Abb. 4 und 5: Intraorale Markierungen für die Gingivektomie, um die Rot-Weiß-Ästhetik herzustellen. **Abb. 6 und 7:** Patientensituation nach Komplettrestauration des Ober- und Unterkiefers.

des Lächelns. Die weiblichen Lippenlinien sind durchschnittlich 1,5mm höher, d.h., 1–2mm Sichtbarkeit des Zahnfleischs beim Lächeln können bei Frauen als ästhetisch angesehen werden.^{7,8} Wichtig ist, dass die Zahnfleischränder der zentralen Schneidezähne in der Regel gleich hoch oder etwas niedriger liegen als die der Eckzähne, während der Zenit der seitlichen Schneidezähne niedriger als jener der zentralen Schneidezähne⁹ sein sollte.

Die durchschnittliche vertikale Höhe des zentralen Schneidezahns im Oberkiefer beträgt 10,6mm bei Männern und 9,8mm bei Frauen.¹⁰ Mithilfe einer Schieblehre bzw. einer PA-Sonde bestimmt man die Höhe der klinischen Krone und legt anhand der Lachlinie fest, ob die Zähne koronal oder inzisal angepasst werden müssen. Das ideale Verhältnis von Länge zu Breite beträgt zwischen 75 und 85 Prozent. Wenn im Ruhezustand nur wenig oder kaum Zähne zu sehen sind, kann die Kronenhöhe inzisal erhöht werden. Eine Gingivektomie bzw. eine chirurgische Kronenverlängerung wird empfohlen, wenn kurze klinische Kronen mit einem gingivalen Lächeln verbunden sind.¹¹

Die Anpassung der Rot-Weiß-Ästhetik erfolgt bei unserem Patienten mittels Gingivektomie. Ist die biologische Breite jedoch nicht ausreichend, muss man die Methode der chirurgischen Kronenverlängerung anwenden, um ein harmonischeres Gesamtbild zu erzielen. Bei beiden Verfahren sind intraorale Markierungen hilfreich, um sich zu visualisieren, wie viel Zahnfleisch koronal entfernt werden muss.

Da bei unserem Patientenfall sowieso eine Gingivektomie zur Optimierung der Rot-Weiß-Ästhetik vorgenommen werden muss (Abb. 4 und 5), ist inzisal lediglich die Kürzung und damit die Anpassung der unterschiedlichen Kronenlängen nötig, um die ästhetische vertikale Zahnhöhe einhalten zu können. Eine Überprüfung der Symmetrie erfolgt wieder mittels Zahnseide.

Lachbogen

Die Verbindungslinie der Inzisalkanten der Oberkieferzähne soll parallel zur Unterlippe in einem konvexen Bogen verlaufen. Ein gerade oder konkav verlaufender Lachbogen wird unterbewusst als streng oder sogar unsympathisch wahrgenommen.

Bukkaler Korridor

Dieser ist der laterale negative Raum zwischen den Seitenzähnen sowie dem Mundwinkel in lächelndem Zustand und von der Form sowie Breite des oberen Zahnbogens abhängig.¹³ Im vorliegenden Patientenfall ist der bukkale Korridor im 2./3. Quadranten deutlich größer. Folglich wird dem Zahntechniker die Information übermittelt, dass die Zähne im 1./4. Quadranten graziler und weniger bauchig gestaltet werden müssen, um ein gleichmäßiges Gesamtbild zu schaffen.

Das Lächeln hängt zu einem großen Anteil auch von den Zähnen und deren harmonischer Integration ab. Zu den ästhetisch relevanten dentalen Parametern zählen unter anderem Größe, Form, Farbe und Ausrichtung der Zähne. Wie oben bereits erwähnt, beträgt die durchschnittliche vertikale Höhe des zentralen Schneidezahns im Oberkiefer 10,6 mm bei Männern und 9,8 mm bei Frauen.¹⁰ Zu beachten ist außerdem, dass sich die Form der Zähne in das optische Gesamtbild des Patienten einfügt und dessen Charakter unterstreicht. So vermitteln z. B. rechteckige, gerade Zähne ein starkes choleresches bis hin zu einem aggressiven Aussehen.⁶ Die Wahl der Zahnform hängt also zum einen vom Aussehen und zum anderen von den individuellen Erwartungen und Absichten des Patienten ab. Die Farbauswahl sollte ebenfalls mit dem Patienten erfolgen, da auch hier wieder gilt: Schönheit liegt im Auge des Betrachters.

Was häufig in Vergessenheit gerät, sind die Zahnmerkmale. Das Winkelmerkmal besagt, dass die Kaufläche bzw. Schneidekante mesial, im Vergleich zu distal, in einem spitzeren Winkel zur Approximallfläche übergeht. Das Krümmungsmerkmal verdeutlicht, dass die vestibuläre Zahnfläche mesial eine stärkere Krümmung als distal aufweist. Auf diese Parameter sollten Sie bei der Eingliederung des Provisoriums achten, da sonst kein ästhetisch perfektes Ergebnis entstehen kann.

Schritt 3: Präparation und Visualisierung

Vor der Präparation wird nun anhand der Fotos eine Behandlungsplanung angefertigt und der Zahntechniker setzt die Angaben in ein Wax-up um. Mithilfe eines Silikonsschlüssels kann diese ästhetisch optimierte Version nach der Präparation intraoral als Mock-up übertragen werden. Der Patient kann jetzt Punkte äußern, die ihn stören oder die er sich anders vorgestellt hat. Die Änderungen werden dann direkt auf dem Stuhl vorgenommen. Wenn der Patient mit dem Ergebnis zufrieden ist, wird von dieser endgültigen Situation ein Alginateabdruck genommen, um dem Techniker alle Informationen zur Verfügung zu stellen, mit denen dann die definitive Restauration hergestellt werden kann. Zwischen der Eingliederung des Provisoriums und der Herstellung der definitiven Restauration vergehen drei bis vier Wochen. In diesem Zeitraum kann der Patient sich an die neue Situation gewöhnen und gegebenenfalls noch Änderungswünsche äußern.

Schritt 4: Eingliederung der Restauration

Beachtet man all diese Parameter, erhält man am Ende nicht nur ein ästhetisch optimales Ergebnis, sondern auch einen überaus zufriedenen Patienten (Abb. 6 und 7). Bei der Eingliederung der definitiven Restauration können Sie sich sicher sein, dass er mit der Ästhetik zufrieden ist, da er die Situation bereits im Provisorium

austesten konnte. Gerade in ästhetisch anspruchsvollen Fällen, bei denen die Restauration mit Lithiumdisilikat angefertigt wird, spielt die provisorische Testphase eine sehr wichtige Rolle. Da die Kronen nicht temporär eingesetzt werden können, müssen sich Zahnarzt und Patient sicher sein, dass die endgültige Situation den Erwartungen entspricht.

Fazit

Zusammenfassend lässt sich sagen, dass nicht Perfektion, sondern Symmetrie und Harmonie das Ziel sind. Dies kann nur individuell durch die Zusammenarbeit von Zahnarzt, Zahntechniker und Patient erreicht werden. Man kann sich vieler Planungsparameter bedienen, um die intraorale Überführung zu vereinfachen und das ästhetisch bestmögliche Ergebnis zu gewährleisten. Diese Komponenten sollten jedoch nicht zu starr betrachtet, sondern lediglich als Leitlinien zur Unterstützung bei der Behandlung angesehen werden, die dann jeweils eine patientenabhängige Anpassung benötigen.

Kontakt



ZÄ Jessica Mertens
Angermunder Straße 53
47269 Duisburg
Tel.: 0203 766717
www.draktas.de



Dr. med. dent. Yasin Aktas
Angermunder Straße 53
47269 Duisburg
Tel.: 0203 766717
www.draktas.de

Infos zur Autorin
[ZÄ Jessica Mertens]



Infos zum Autor
[Dr. Yasin Aktas]



Literatur

