



cosmetic dentistry

Magazin für innovative Zahnmedizin

© milia103 - stock.adobe.com (AI generiert)

ISSN 1864-4279 • 21. Jahrgang • Entgelt bezahlt: 63398 • Preis: € 10,00 zzgl. MwSt.

3 / 23

Fachbeitrag

Moderne defektbezogene
Frontzahnästhetik

Fachbeitrag

Gemeinsam zum ästhetisch
funktionellen Ergebnis

Praxisporträt

Zahnarztpraxis mit Wohlfühlfaktor



invis is -

die Zukunft der
kieferorthopädisch-
restaurativen
Versorgung.



Invisalign Smile Architect™

Verwandeln Sie die invasiven Verfahren der Vergangenheit in die minimalinvasiven Behandlungen von morgen.

Invisalign Smile Architect™ ist die erste Smile Design Lösung, die die Begradigung der Zähne und die Planung von restaurativen Versorgung in einer einzigen Plattform vereint und so eine nachhaltige Mundgesundheit fördert.

align

© 2023 INVISALIGN, ITERO und CLINCHECK sowie weitere Bezeichnungen sind Handels- bzw. Dienstleistungsmarken von Align Technology, Inc. oder seiner Tochtergesellschaften bzw. verbundenen Unternehmen, die in den USA und/oder anderen Ländern eingetragen sein können. M10765





**Dr. (UK)
James Belcher**
BDS Hons
Zahnarzt,
Co-Founder des
European Dental
Bleaching Institute
(rechts).

und

Ilkan Apaydin B.Sc.
Dentalhygieniker
und Präventions-
manager,
Co-Founder des
European Dental
Bleaching Institute.

Bleaching: von immensem Wert in der Ästhetischen Zahnmedizin

Liebe Kolleginnen und Kollegen, im Bereich der Ästhetischen Zahnmedizin wächst die Nachfrage nach ästhetischen Behandlungen rapide. Patienten wünschen sich heutzutage mehr denn je, ihr Lächeln zu verschönern, und suchen nach Optionen, die ihnen mehr Selbstvertrauen und ein optisch ansprechenderes Aussehen verleihen können. Als Zahnmediziner ist es jedoch essenziell, die Auswirkungen invasiver Verfahren zu berücksichtigen, bei denen Zahnhartsubstanz entfernt wird. Während keramische Restaurationen wie Veneers und andere invasive Techniken in den letzten Jahren an Popularität gewonnen haben, ist es wichtig, die langfristigen Auswirkungen auf die natürliche Zahnhartsubstanz des Patienten zu bedenken.

Wir sollten zusätzliche Wege erkunden, um den ästhetischen Erwartungen der Patienten gerecht zu werden und gleichzeitig potenzielle Schäden an den Zähnen zu minimieren. Eine oft übersehene Methode ist hierbei das Bleaching – ein Ansatz mit bemerkenswerten Vorteilen, der uns die Möglichkeit bietet, ausgezeichnete ästhetische Verbesserungen zu erzielen, ohne dabei die Integrität der Zähne zu beeinträchtigen.

INHALT

03

Editorial

Dr. (UK) James Belcher, Ilkan Apaydin B.Sc.

06

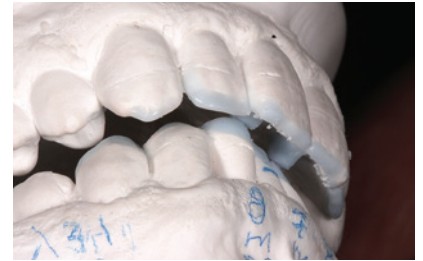Moderne defektbezogene Frontzahnästhetik

ZA Felix Knoch, Dr. Marcus Striegel

10

Vier-Quadranten-Rehabilitation nach parafunktioneller und kariöser Schädigung

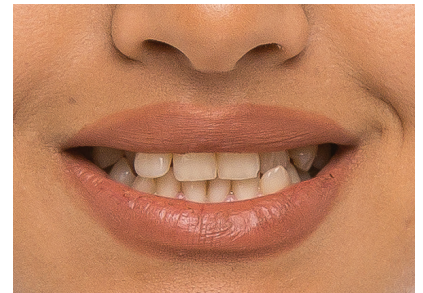Dr. Sven Egger, M.Sc., M.Sc.; Prof. Dr. med. dent. Markus Greven, M.Sc., MDS, PhD;
ZTM Christian Berg



16

Gemeinsam zum ästhetisch funktionellen Ergebnis

Dr. Michael Visse, Dr. Alexander Dietzel



21

Poetische Transformation am Bosphorus

22

Markt

24

Events



Eine der wirkungsvollsten Möglichkeiten, das ästhetische Erscheinungsbild eines Patienten zu verbessern, besteht darin, die Farbe der Zähne zu kontrollieren, um sie weißer und heller zu machen. Allerdings wird das Bleaching in einigen Lehrplänen der Zahnmedizin nicht ausreichend behandelt und sein Potenzial unterschätzt. Es ist wahr, dass die Ergebnisse von Bleaching-Behandlungen unvorhersehbar oder schlecht ausfallen können, wenn sie nicht richtig verstanden oder durchgeführt werden. Das führt dazu, dass viele Zahnmediziner diese Option vermeiden und als bedeutungslose Ergänzung oder alleinstehende ästhetische Behandlung abtun. Wenn es jedoch korrekt ausgeführt und verstanden wird, bietet das Bleaching vorhersehbare und äußerst effektive Ergebnisse für nahezu alle Patienten – selbst bei z. B. schweren Tetracyclin-Flecken oder Fluorose. Darüber hinaus wird die Langlebigkeit von Bleaching-Ergebnissen oft unterschätzt. Boushell et al. (2012) zeigten, dass die Patientenzufriedenheit mit Home-Bleaching im Durchschnitt bis zu 12,3 Jahre (Spanne 10–17 Jahre) nach der Behandlung anhalten kann.¹

Bleaching sollte als wichtiges Werkzeug im Repertoire des ästhetisch tätigen Zahnarztes anerkannt werden. Es kann bestehende ästhetische Behandlungen ergänzen und neue spannende Möglichkeiten schaffen, um ein schönes Lächeln zu gestalten und gleichzeitig wertvolle Zahnschubstanz zu erhalten. Bleaching kann eine ausgezeichnete ergänzende Behandlung in Kombination mit Alignern, Resin-Infiltrationen, Komposit-Bonding und sogar minimalinvasiven oder präparationsfreien Veneers sein. Durch das Aufhellen der natürlichen Zahnfarbe verringert das Bleaching die Notwendigkeit einer starken Maskierung des natürlichen Zahns und fördert somit konservativere Behandlungspläne.

In der Vergangenheit wurde Bleaching durch eine begrenzte Anzahl von Bildungsmaterialien, Produkten und Protokollen behindert. In den letzten Jahren wurden jedoch signifikante Fortschritte in diesen Bereichen erzielt, die sowohl Zahnmedizinern als auch Patienten große Vorteile bieten. Zahnmediziner haben jetzt Zugang zu verbesserter Ausbildung über Bleaching-Techniken, einer Vielzahl hochwertiger Produkte und verfeinerter Protokolle, die sichere und effektive Ergebnisse gewährleisten. Das macht Bleaching inzwischen zu einem nichtinvasiven Ansatz von immensom Wert im Bereich der Ästhetischen Zahnmedizin. Angesichts der steigenden Nachfrage nach ästhetischen Behandlungen ist es ratsam, Bleaching häufiger in unsere Behandlungspläne einzubeziehen. Dadurch können wir die ästhetischen Erwartungen der Patienten effektiv erfüllen, ihr Lächeln verbessern und ihre natürliche Zahnhartsubstanz erhalten.

Wir wünschen Ihnen viel Vergnügen und hilfreiche Erkenntnisse beim Lesen der aktuellen *cosmetic dentistry*.

Dr. (UK) James Belcher, BDS Hons
Zahnarzt, Co-Founder des European Dental Bleaching Institute

Ilkan Apaydin B.Sc.
Dentalhygieniker und Präventionsmanager,
Co-Founder des European Dental Bleaching Institute

¹ Boushell LW, Ritter AV, Garland GE, Tiwana KK, Smith LR, Broome A, Leonard RH. Nightguard vital bleaching: side effects and patient satisfaction 10 to 17 years post-treatment. *J Esthet Restor Dent*, 2012. 24:211–219



INHALT

26
News

28
Zahnarztpraxis mit Wohlfühlfaktor
Anja Baran



32
„Die Funktion ist das Entscheidende für mich bei allen Behandlungen“
Redaktion

36
Schwierigen Diskussionen den Zahn ziehen – Kommunikation in dentalen Berufen
Petra Motte



42
Events + Impressum



NATURAL+TM

Die natürliche Zahnaufhellung

Jetzt kostenlosen
DEMO-TERMIN
vereinbaren!
0521 - 80 16 800

**Entdecken Sie die ökologische Lösung für eine
medizinische Zahnaufhellung auch für Ihre Praxis!**

Erfahre mehr



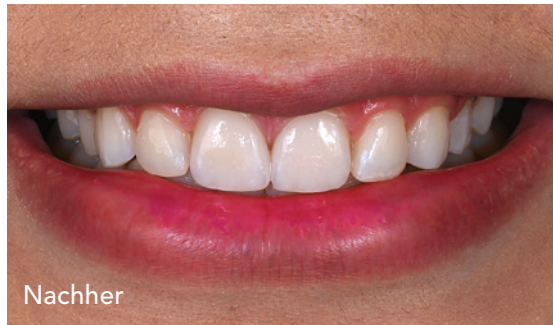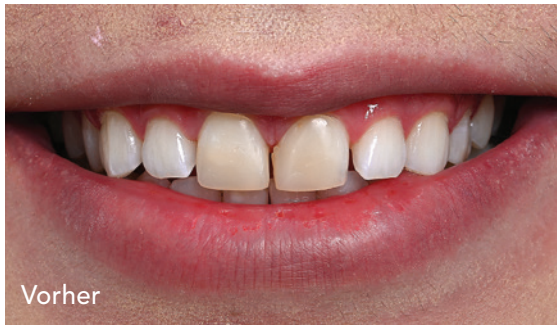Das umweltfreundliche und vegane 33%-ige Wasserstoffperoxidgel von NATURAL+ ist mit natürlichen Mineralien angereichert. Kalzium, Natriumfluorid und Mineralien aus dem Toten Meer haben schmerzlindernde und zahnschützende Eigenschaften. Empfindlichkeiten und einer Demineralisierung der Zähne werden entgegengewirkt.

bisico[®]

Moderne defektbezogene Frontzahnästhetik

Viele Zahnärzte, aber auch viele Patienten denken, dass eine ästhetische Korrektur der (Front-)Zähne mit invasivem Beschleifen der Zähne einhergehen muss. Die Diskussion, ob für eine ästhetische Behandlung gesunde Zähne beschliffen werden dürfen, wird seit jeher hitzig geführt. Es kann beobachtet werden, dass sich zwei Lager mit konträren Meinungen gebildet haben. Nach Meinung der Autoren sollte diese Entscheidung immer patienten- und zahnindividuell getroffen werden.

ZA Felix Knoch, Dr. Marcus Striegel

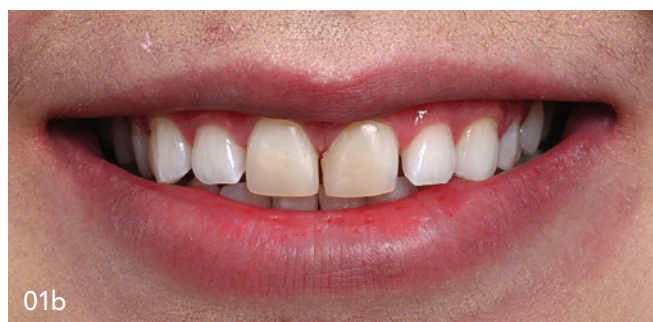
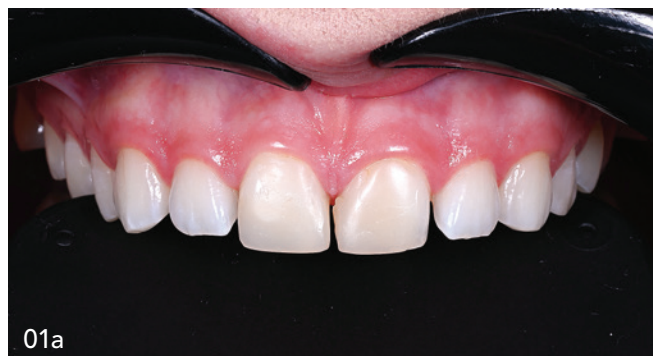
01
Vorher – nachher.

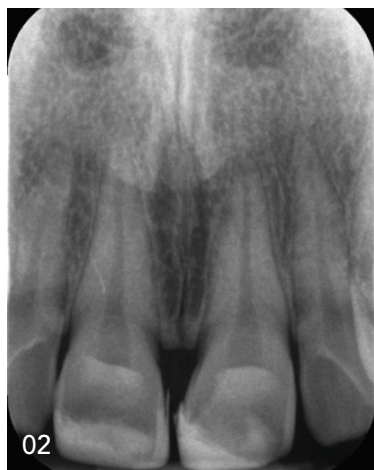Vermehrt lässt sich leider immer wieder feststellen, dass ästhetische Behandlungen mit massiver Verletzung der Zahngesundheit durchgeführt werden. Für die Korrektur leichter Zahnfehlstellungen oder Zahnfarben werden die entsprechenden Zähne teilweise für Vollkronen zu dünnen Stümpfen präpariert. In diesem Beitrag soll gezeigt werden, wie eine Verbesserung der Ästhetik und die Wahrung der Zahngesundheit Hand in Hand gehen können. Defekt- und indikationsbezogen sollte genau abgewogen werden, wie die ästhetische Verbesserung minimalinvasiv erzielt werden kann.

Ausgangssituation

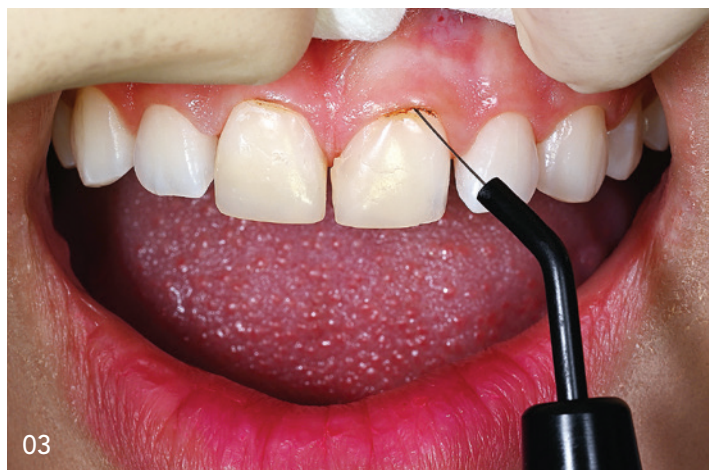Die Patientin störte sich an ihren verfärbten und unnatürlich aussehenden mittleren Schneidezähnen. Diese waren bei einem Frontzahntrauma teilweise abgebrochen und von einem Zahnarzt alio loco mit Komposit wiederaufgebaut worden. Wie auf den Abbildungen 1a und b zu sehen ist, stechen die Füllungen durch Form, Farbe und Oberflächentextur aus dem Lächeln der Patientin klar hervor. Die lateralen Schneidezähne und Eckzähne sind naturgesund. Zusätzlich sind kleine Lücken in der Front zu



01a+01b
Die Ausgangssituation.



02
Einzelröntgenbild der Front, das Ausmaß der Füllungen wird hier ersichtlich.



03
Zahnfleischharmonisierung mittels Elektrotom.

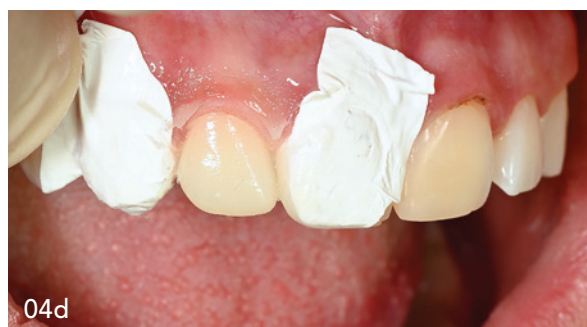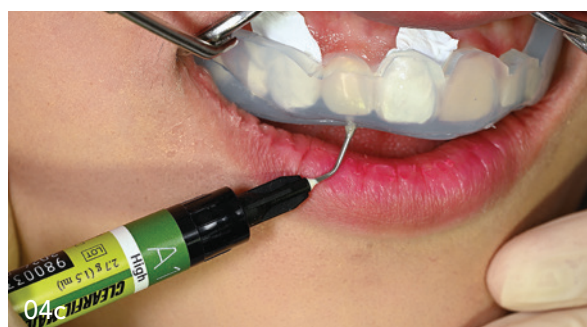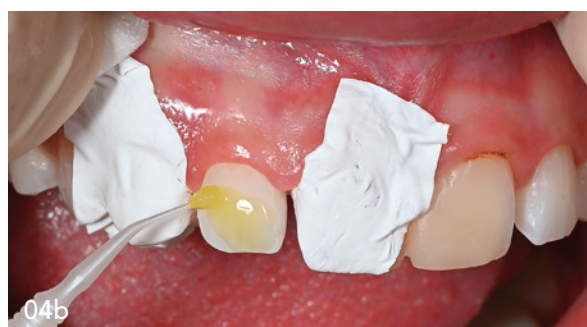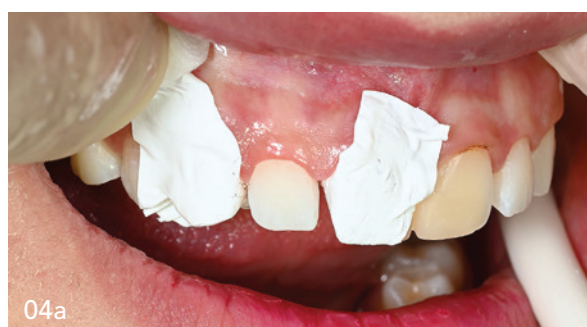04a–04d
Arbeitsschritte der Flowable Injection Technique.

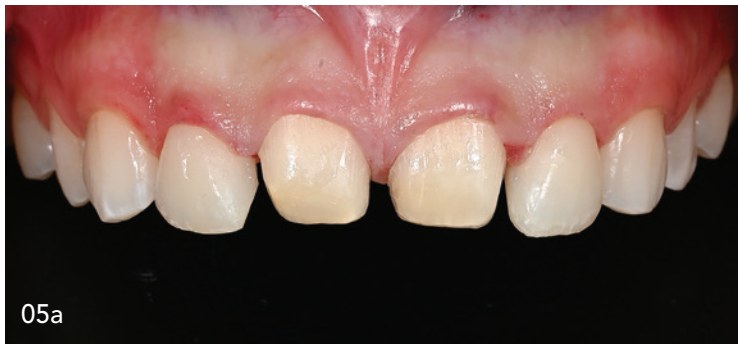erkennen. Die unästhetischen Kompositfüllungen und die Lückstellung (Abb. 1a und b) sollten auf Wunsch der Patientin zahnhartsubstanzschonend verbessert werden. Mit ihr wurden verschiedene Behandlungsmöglichkeiten besprochen und dann zusammen entschieden, dass der Erhalt von naturgesunder Zahnhartsubstanz an erster Stelle steht. Eine kieferorthopädische Vorbehandlung wollte die Patientin aus Zeitgründen vermeiden.

Die Versorgung wurde abhängig von der Defektgröße gewählt. Da die mittleren Schneidezähne bereits ausgeprägte Substanzdefekte aufwiesen, musste für minimalinvasive Veneers aus Keramik fast keine gesunde Zahnschubstanz abgeschliffen werden.¹ Da die lateralen Schneidezähne naturgesund sind und nur leicht vergrößert werden mussten, wurde hier rein additiv mit Komposit gearbeitet.²

Behandlungsablauf

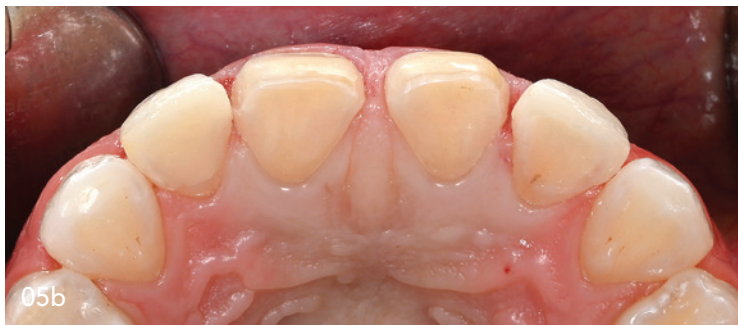Nach der Vorbehandlung, die eine professionelle Zahnreinigung, das Austauschen von insuffizienten Füllungen und Versorgen kariöser Läsionen einschloss, wurde ein Bleaching durchgeführt. Vor jeder prothetischen Versorgung in unserer Praxis wird mit dem Patienten besprochen, ob er mit der momentanen Zahnfarbe zufrieden ist oder diese vor der Anfertigung des Zahnersatzes aufgehellt werden soll. Als erster Schritt wurde der Zahnfleischverlauf mit einem Elektrotom harmonisiert (Abb. 3). Der Aufbau der lateralen Schneidezähne sollte vor der Präparation der Einser stattfinden. Das Vorgehen, mit dem diese Zähne aufgebaut werden sollten, ist bekannt unter dem Namen Flowable Injection Technique.³ Die Frontzähne wurden gesäubert und poliert, um mögliche Verunreinigungen zu entfernen und die adhäsive Haftung zu maximieren. Um die Nachbarzähne zu schützen, wurde je ein Teflonband über die angrenzenden Zähne gezogen. Zur Konditionierung der aufzubauenden Zähne wurde 35%ige Phosphorsäure (K-ETCHANT, Kuraray Noritake Dental Inc.) für 60 Sekunden auf den unbeschleunigten Schmelz aufgetragen.⁴ Im Anschluss folgte das Universaladhäsiv (CLEARFIL™ Universal Bond Quick, Kuraray Noritake Dental Inc.) und wurde lichtgehärtet. Nun wurde das fließfähige Komposit (CLEARFIL MAJESTY™ ES Flow High A1, Kuraray Noritake





05a + 05b
Zwischenstand
nach Präparation
und Flowable
Injection
Technique.

Intraoralscanner (Trios, 3Shape) erfasst und an das hauseigene Labor übermittelt (Abb. 6a und b).



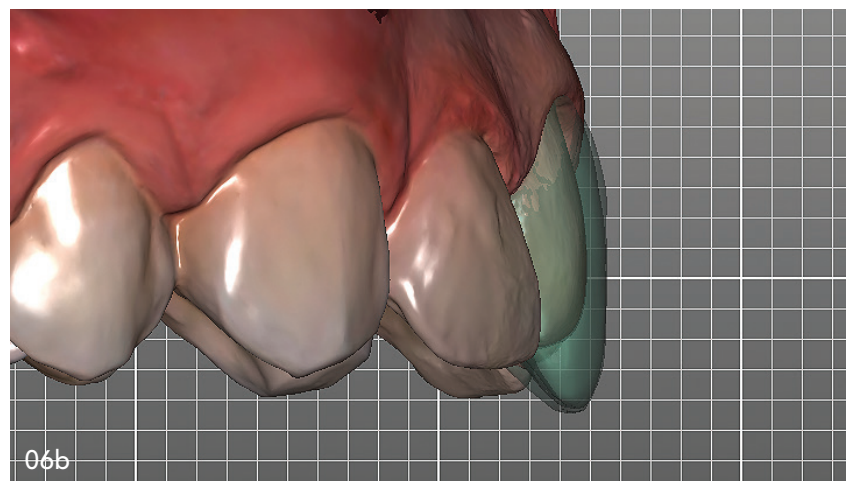
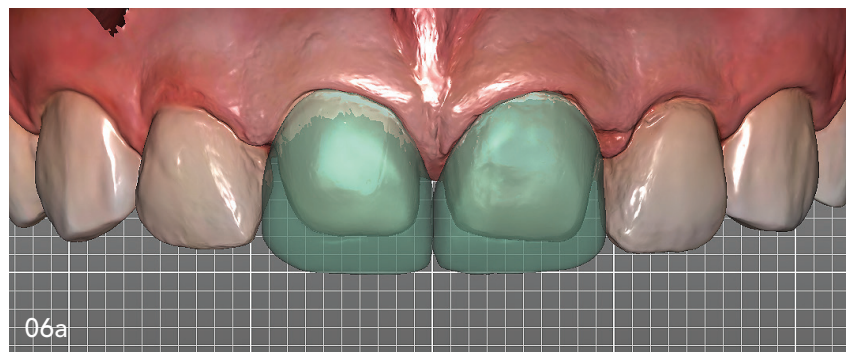
Das Provisorium für die mittleren Schneidezähne konnte analog zu den seitlichen Schneidezähnen mit dem vorgefertigten Silikonschlüssel erstellt werden. Die zwei Zähne wurden punktuell mit Phosphorsäure konditioniert und das Komposit ohne adhäsive Vorbehandlung aufgebracht. Zum Einsetztermin wurde das Provisorium entfernt, die Veneers anprobiert und die Zähne anschließend nochmals gründlich gereinigt. Die beschliffenen Zähne wurden mit Phosphorsäure konditioniert. Anschließend wurde das Universaladhäsiv aufgetragen, aber nicht lichtgehärtet. Die Veneers (Abb. 7) wurden mit Ethanol entfettet, mit Flusssäure kon-

Dental Inc.) mittels durchsichtigem Silikonschlüssel auf den Zahn aufgebracht. Der Silikonschlüssel wurde durch das Labor auf einem idealisierten Wax-up hergestellt. Wie auf den Abbildungen 4a–d zu sehen ist, wird der Schlüssel über den konditionierten Zahn und die Teflon-Bänder gesetzt. Durch ein inzisales Loch im Schlüssel wird die Applikationskanüle geführt und das Komposit langsam eingespritzt. Es wird so lange gefüllt, bis der Raum zwischen Zahnoberfläche und Silikonschlüssel vollständig mit Komposit gefüllt ist. Es ist darauf zu achten, dass die Applikationskanüle während des Einfüllens langsam herausgezogen wird, um eine Blasenbildung zu vermeiden. Sobald das Komposit wie gewünscht appliziert ist, wird durch den Silikonschlüssel eine Lichthärtung durchgeführt.

Nach dem Entfernen des Schlüssels wird nochmals eine vollständige Lichthärtung durchgeführt. Nun werden die Teflon-Bänder entfernt und der Kompositaufbau vorsichtig ausgearbeitet und poliert (Abb. 5a und b). Der Zahntechniker sollte bei der ästhetischen Gestaltung des Wax-ups sorgfältig vorgehen – dann zeigt der fertige Kompositaufbau bereits alle morphologischen Merkmale, die den Zahn natürlich wirken lassen. So muss nur noch die Oberfläche poliert werden, um die gewünschten Lichtreflexionen zu zeigen und den Zahn natürlich wirken zu lassen.

Aufgrund des großen Substanzdefekts sollten die mittleren Inzisiven mit keramischen Veneers versorgt werden.¹ Da minimalinvasiv und defektbezogen präpariert werden sollte, wurden initial und bukkal die alten Kompositfüllungen entfernt. Nach Darstellung der natürlichen Zahnschubstanz wurde die Präparation nur noch geringfügig idealisiert. Es wurde zervikal eine minimale Hohlkehle angelegt, die nach approximal auslaufend gestaltet wurde. Abschließend wurden Kanten geglättet und die Präparation für eine bessere adhäsive Befestigungsmöglichkeit poliert.^{5,6} Es wurde darauf geachtet, möglichst viel gesunden Schmelz zu erhalten und die Präparationsränder ebenfalls in gesunden Schmelz zu legen, da sich dies positiv auf die zu erwartende Überlebensdauer der Veneers auswirkt.⁷ Die Situation nach der Präparation wurde mit dem

06a + 06b
Digitale
Überlagerung
des Scans der
Präparation und
der Veneer-
Konstruktionen.

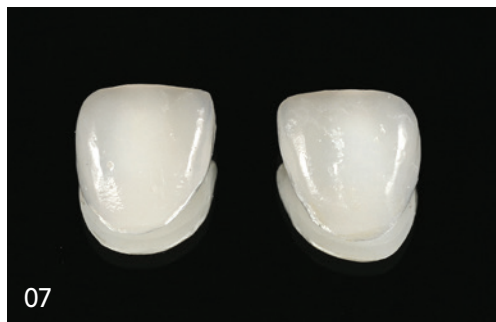

07

Die fertigen Veneers vorbereitet zum Einsetzen.

08a–08c

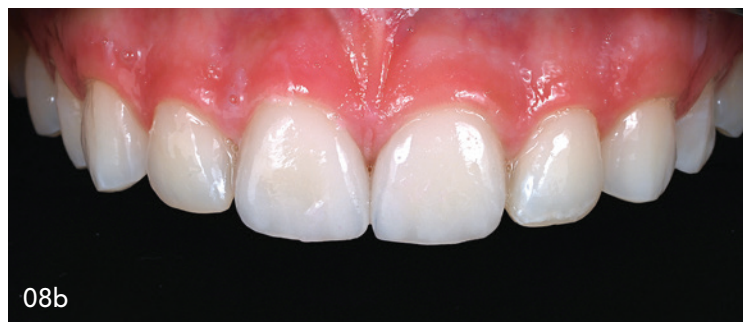Die finale Situation.



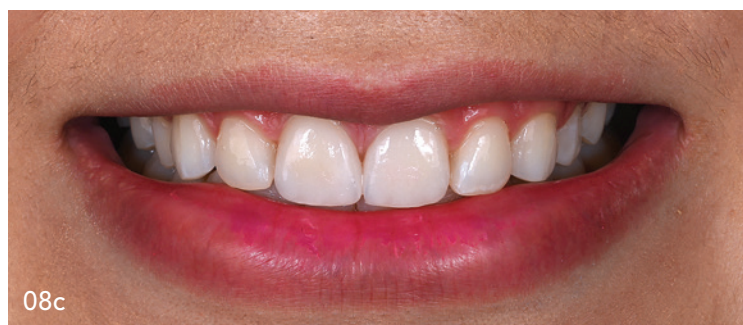07



08a



08b



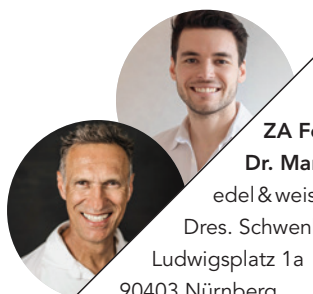08c

ditioniert und mit einem Primer (CLEARFIL™ CERAMIC PRIMER PLUS, Kuraray Noritake Dental Inc.) bestrichen. Eingesetzt wurde mit CLEARFIL™ MAJESTY ES Flow Super Low (A1) (Kuraray Noritake Dental Inc.). Vor dem Lichthärten wurden Flow-Überschüsse mit Schaumstoffpellets und Zahnseide (Superfloss, Oral B) bestmöglich entfernt. Das Komposit wurde anschließend sorgfältig lichtgehärtet. Abschließend wurden restliche Adhäsiv- und Kompositüberschüsse mit einem scharfen Skalpell von der Oberfläche der Veneers entfernt. Würde man die Veneers im Mund nochmals polieren, würde die vom Zahn-techniker eingearbeitete Oberflächenstruktur verloren gehen. In engem zeitlichem Abstand fand eine Kontrolle der eingesetzten Veneers statt (Abb. 8). Die Patientin wurde in das Prophylaxe-konzept der Praxis überführt. So soll der Langzeit-erfolg der Behandlung sichergestellt werden.

Fazit

Nach zahn- und patientenindividueller Situation sollte im Einzelfall entschieden werden, welche Restaurationsform die größten Vorteile bietet. In vielen Fällen ist heutzutage die Vollkrone obsolet. Mit dünnen Veneers und viel mehr Kompositrestaurationen stehen uns minimalinvasivere Methoden zur Verfügung. Durch die ästhetische Verbesserung der Behandlung wird dem Patienten eine höhere Lebensqualität geschenkt. Da diese Komponente oftmals große Auswirkungen hat, sprechen wir uns oft für eine ästhetische und gleichzeitig zahnschonende Behandlung aus.

Alle Bilder: © edel&weiss, Dres. Schwenk, Striegel, Göttfert & Kollegen



ZA Felix Knoch
Dr. Marcus Striegel

edel&weiss

Dres. Schwenk, Striegel, Göttfert & Kollegen

Ludwigsplatz 1a

90403 Nürnberg

Tel.: +49 911 56836360

striegel@edelweiss-praxis.de

www.edelweiss-praxis.de

Infos zum Autor
[ZA Felix Knoch]



Infos zum Autor
[Dr. Marcus Striegel]



Literatur

