

Новости

Исследование говорит, что женщины с диабетом подвергаются более высокому риску онкозаболеваний рта

Сидней, Австралия: связь между общим и стоматологическим здоровьем многогранна, и ее значимость становится все более очевидна для широкой общественности. Новое исследование способно привлечь к этому вопросу еще больше внимания: ученые из Института международного здравоохранения имени короля Георга при Университете Нового Южного Уэльса в Австралии и Оксфордского универси-



(Фото: Image Point Fr/Shutterstock)

тета в Великобритании установили, что страдающие диабетом женщины подвергаются намного более высокому риску возникновения рака полости рта. Чтобы собрать данные для систематического обзора и метаанализа, ученые нашли в базе PubMed материалы о когортных исследованиях, опубликованные до декабря 2016 года. В отобранных работах содержались сведения о зависящих от пола оценках риска рака при диабете, скорректированных как минимум по возрасту.

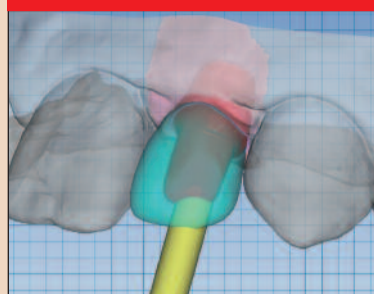
В целом были проанализированы данные 19 239 302 человек; согласно результатам исследования, при диабете 1-го типа у женщин риск развития рака полости рта повышается на 13%. В целом же у женщин диабет увеличивает риск возникновения рака любого типа на 27%, тогда как у мужчин этот риск повышается на 19%. Кроме того, исследователи установили, что при наличии диабета женщины подвергаются более высокому риску развития определенных видов онкологических заболеваний, а именно рака полости рта, желудка и крови, но более низкому риску возникновения рака печени.

Комментируя результаты этого исследования, исполнительный директор Фонда стоматологического здоровья, кавалер ордена Британской империи доктор Nigel Carter отметил: «Все это говорит о том, что регулярное посещение стоматолога абсолютно, безоговорочно необходимо. Врач, поставленный в известность о наличии у пациента диабета, будет проводить осмотр полости рта с учетом этой информации. Мы уже давно знаем, что пациенты с диабетом чаще страдают заболеваниями десен и нуждаются в дополнительной помощи, однако это исследование является еще одним доводом в пользу регулярных контрольных осмотров».

Исследование «Sex differences in the association between diabetes and cancer: A systematic review and meta-analysis of 121 cohorts including 20 million individuals and one million events» было опубликовано в журнале Diabetologia.

Dental Tribune International

Имплантология

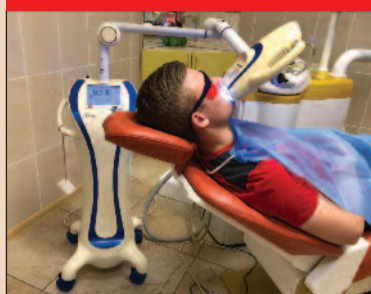

Полный цифровой процесс в имплантологии

Компания Planmeca известна своими инновационными, высокотехнологичными и постоянно совершенствующимися изделиями. Мощная программная платформа Planmeca Romexis позволяет осуществлять все этапы планирования установки имплантатов и высокоэстетичной ортопедической реабилитации от моделирования улыбки пациента до изготовления хирургических шаблонов.

стр. 3

Частная клиника



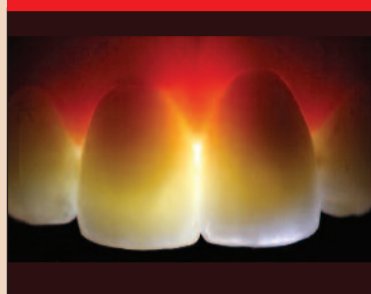Организация оптимального рабочего места стоматолога

Техническое оснащение всех областей здравоохранения развивается быстрыми темпами, требуя от современных специалистов активного повышения уровня как теоретических знаний, так и практических навыков.

Стоматология характеризуется высокими требованиями ко всем специалистам, в том числе владением широким перечнем мануальных навыков.

стр. 14

Эндодонтия

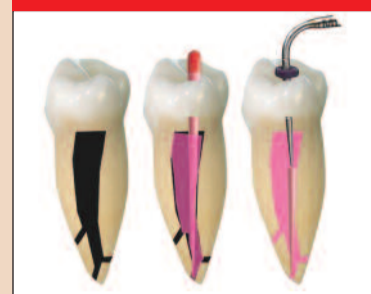

Долгосрочный успех реставрации зубов фронтальной группы с сильными дисколоритами

Внешний вид эндодонтически леченных резцов верхней челюсти с выраженными дисколоритами способен крайне негативно сказаться на эстетике улыбки пациента. Улучшение облика таких зубов – сложная задача для стоматологов. При планировании лечения важно сосредоточиться на максимальном восстановлении биомеханических и визуальных характеристик резцов с минимальными потерями для их здоровых структур.

стр. 17

Эндодонтия



Модифицированный метод obturation разогретой гуттаперчей с применением нового биологически активного силера

Долгосрочный успех эндодонтического лечения зависит от качества препарирования, механической и медикаментозной очистки и трехмерной obturation всей системы корневых каналов. Внутреннее пространство этой системы состоит как из легкодоступных для ручных и машинных инструментов основных каналов, так и участков с ограниченным доступом или даже не имеющих доступа как такового.

стр. 19

Формирование апикальной пробки из минерал триоксид агрегата ортоградным методом при отсутствии физиологического сужения в области апекса

Ангела Гусийска, Болгария

Введение

Одной из задач эндодонтического лечения является сохранение размера и расположения апикального отверстия после препарирования канала. Перенос или расширение апикального сужения значительно затрудняет очищение и последующую obturation канала. Апикальная резорбция корня представляет собой патологический процесс на фоне воспалительной реакции, характеризующийся уменьшением объема цемента и/или дентина в результате деятельности резорбирующих клеток, одонтокластов (подвида остеокластов) [1–3]. Лечение апикальной резорбции, как правило, заключается в удалении пульпы и грануляционной ткани, а также в прерывании кровоснабжения этих тканей, необходимого для формирования резорбирующих клеток. После неадекватно-

го эндодонтического лечения в области апекса зачастую наблюдается процесс резорбции, и одна из наиболее сложных задач при лечении зубов с открытыми вследствие резорбции апексами состоит в том, чтобы эффективно очистить, дезинфицировать и obturировать такие корневые каналы. Ключом к успеху в подобных случаях является создание апикальной пробки, которая позволяет obturировать канал без экструзии силера и гуттаперчи за пределы апекса [4, 5]. Для этого используют минерал триоксид агрегат (МТА), материал, обладающий биологической совместимостью и хорошими герметизирующими свойствами, который способствует регенерации периапикальных тканей – периодонтальной связки, кости и цемента [6–8].

Вышеперечисленные характеристики делают МТА материалом,

вполне подходящим для герметизации апекса при резорбции и отсутствии физиологического сужения. В настоящей статье описано повторное эндодонтическое лечение моляра нижней челюсти. Клинический случай был осложнен отсутствием апикального сужения и присутствием фрагмента эндодонтического инструмента в канале.

Клинический случай

Пациентка 34 лет была направлена в нашу клинику для повторного эндодонтического лечения зуба 46. В мезиальном канале имелся отломок инструмента, хорошо различимый на рентгенограмме (рис. 1). Пациентка жаловалась на умеренную боль в области жевательных зубов нижней челюсти справа, возникшую при накусывании. Четырьмя годами ранее зуб 46 уже подвергался эндодонтическому лечению.

Общих заболеваний у пациентки не было.

Проведя клиническое и рентгенологическое обследование, приступили к лечению. Зуб изолировали с помощью коффердама, обеспечили доступ (необходимости в анестезии не было). В рамках ортоградного подхода препарирование зуба проводили по методу «crown-down». Мезиально-щечный канал прошли с помощью С-файла 0.06, под микроскопом с 16-кратным увеличением (Zeiss) удалили обломок инструмента, сделали контрольную рентгенограмму (рис. 2). Для препарирования каналов использовали машинные инструменты ProTaper (Dentsply Maillefer). Мезиальные каналы расширили до размера F3. Провели медикаментозную обработку всех

→ DT стр. 1

каналов с помощью 5,25% гипохлорита натрия и 17% ЭДТА-раствора. После этого каналы тщательно промыли 0,9% физраствором, чтобы удалить остатки ирригантов. В процессе препарирования дистального канала отметили кровотечение и наличие экссудата в апикальной части, что заставляло предположить резорбцию апекса. С помощью бумажных штифтов просушили каналы, внесли в них пасту на основе гидроокиси кальция (ApexCal, Ivoclar Vivadent), установили временную пломбу из стеклоиономерного цемента.

Через 10 дней удалили из каналов пасту с гидроокисью кальция. Чтобы полностью очистить стенки каналов от пасты, применили пассивную ирригацию 10% лимонной кислотой; раствор активировали с помощью ультразвука, для более точной очистки использовали эндодонтический наконечник (ESI, EMS). С учетом степени резорбции апекса приняли решение выполнить ортоградную obturation дистального канала с применением МТА, чтобы остановить резорбцию. Материал внесли в канал с помощью носителя MAP System (Produits Dentaires; рис. 3), сформированную апикальную пробку (5 мм) уплотнили с помощью ручного штопфера. Сделали контрольную рентгенограмму, чтобы удостовериться в точности размещения пробки (рис. 4), и, дождавшись полной полимеризации материала, obturировали дистальный и мезиальные каналы с помощью набора Total-

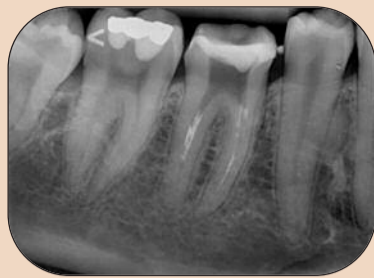

Рис. 1. Исходная рентгенограмма зуба 46.

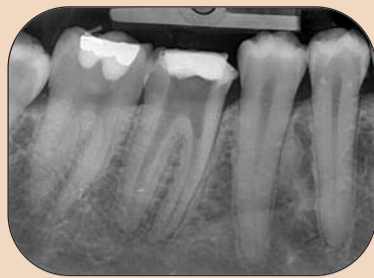

Рис. 2. Контрольная рентгенограмма после удаления обломка каналонаполнителя.

Fill BC (FKG Dentaire; рис. 5). Провели адгезивную герметизацию устьев каналов, зуб восстановили с помощью фотополимеризуемого композитного материала и отпрепарировали под коронку.

Контрольные осмотры были проведены через 1 мес (рис. 6), 3 мес (рис. 7) и 6 мес (рис. 8). При клиническом обследовании зуба 46 отметили его полную функциональность и отсутствие чувствительности при перкуссии и пальпации. Зуб демонстрировал нормальную физиологическую подвижность, глубина зубодесневой борозды также была в норме. Периапикальные рентгенограммы показывали удовлетворительную плотность кости при отсутствии очагов разрежения и признаков прогрессирования резорбции в области апекса дистального корня. Все это позволило установить на зуб коронку. Через год был проведен еще один контрольный осмотр, при котором отметили отсутствие симптомов. Периапикальная рентгенограмма также демонстрировала удовлетворительное состояние зуба (рис. 9).

Обсуждение

Из-за наложения анатомических структур на исходной периапикальной рентгенограмме признаки резорбции в области апекса не определялись. Рентгенограмма показала только расширение периодонтальной щели; резорбция апекса была выявлена клинически, уже в процессе лечения.

Трехмерная obturation системы корневых каналов необходима для предотвращения коронковых и апикальных микропротечек [8]. Одним из важных свойств биологически активных материалов является их способность к формированию апитоподобного поверхностного слоя при контакте с физиологическими жидкостями in vivo или их имитацией in vitro. МТА представляет собой биологически активный материал, состоящий в основном из трехвалентного силиката. Научные исследования показали, что МТА способен выделять различные ионы, индуцирующие формирование твердых тканей [4, 9]. МТА обладает рядом преимуществ, включая

физические характеристики этого материала, обеспечивающие его расширение, которое способствует лучшей герметизации, и биологические свойства гидроокиси кальция [10, 11]. При контакте с водой МТА образует оксид кальция, который затем, контактируя с жидкостями тела, превращается в гидроокись кальция и стимулирует репаративный процесс в тканях [12]. Согласно ряду недавних исследований, доля успешных результатов при создании апикальной пробки из МТА составляет от 76,5 до 91,0% [13, 14].

Представляется, что противомикробное действие МТА связано с увеличением водородного показателя. В рамках своего исследования Togbinejad и соавт. наблюдали увеличение исходного pH МТА, составляющего 10,2, до 12,5 в течение 3 ч; известно, что при водородном показателе 12,0 происходит подавление большинства микроорганизмов, включая *Enterococcus faecalis* [15]. При наличии открытого «пути сообщения» между корневым каналом и периодонтом его необходимо загерметизировать, чтобы предотвратить проникновение бактерий в канал. Материал, используемый для герметизации апекса, должен обладать биологической совместимостью и способностью стимулировать регенерацию периапикальных структур [16].

За несколько десятилетий в литературе накопилось достаточно данных о том, до какого уровня следует препарировать и obturировать корневой канал в области его апикальной трети. Также хорошо изучены силеры, которые можно и нужно

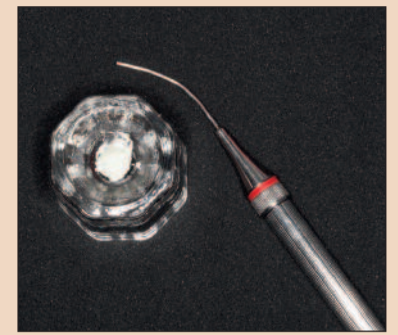


Рис. 3. Носитель MAP System и замешанный МТА.

применять. Одни исследования говорят о том, что остатки пасты на стенках канала не оказывают заметного влияния на герметичность апикальной пробки из МТА [17]. Другие, наоборот, заставляют предположить, что, вступая в реакцию с МТА, остатки пасты образуют карбонат кальция, который ухудшает герметизацию апекса [18]. Третьи исследования демонстрируют, что в контексте процедур, направленных на апексификацию корня, одновременное присутствие гидроокиси кальция и МТА может благотворно сказываться на регенерации тканей периодонта [19]. При хронических периапикальных поражениях наблюдается преобладание грамотрицательных анаэробных бактерий. В процессе механического препарирования 35% поверхности стенок корневого канала остаются необработанными; сохраняется и биопленка в апикальной трети канала [20]. Ввиду этого использование таких лекарственных средств, как паста на основе гидроокиси кальция, способствует более эффективному устранению

Реклама

MIXPAC™

The Original

Mixing and application systems



MIXPAC™ Swiss Quality at the highest level

World class from Switzerland. Sulzer Mixpac is the leading provider of mixing and applications systems which have revolutionized the mixing, dispensing and application of one- and multicomponent dental materials worldwide. MIXPAC™ solutions offer safe, and precise mixing of the highest quality.

LOOK FOR the original MIXPAC Candy Colors™ (teal, blue, purple, yellow, brown, pink)™ and insist on MIXPAC™ quality.

www.sulzer.com/dental

SULZER

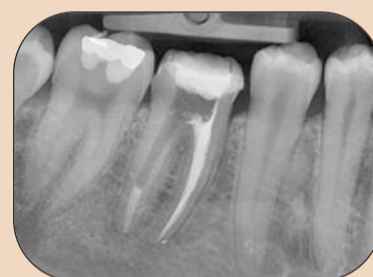

Рис. 4. Obturation мезиальных каналов, апикальная пробка из МТА 5 мм в дистальном канале.

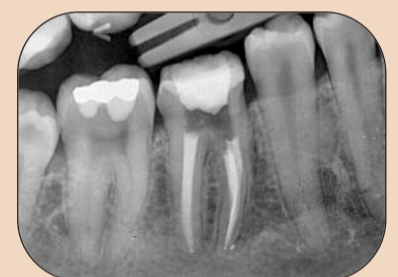

Рис. 5. Контрольная рентгенограмма после окончательной obturation всех корневых каналов.

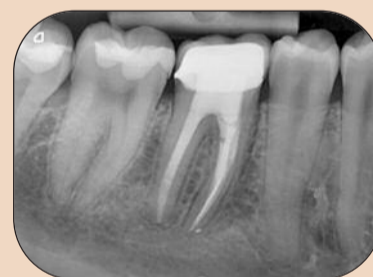

Рис. 6. Контрольная рентгенограмма, сделанная через 1 мес после лечения.

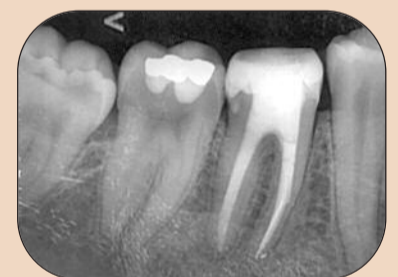

Рис. 7. Контрольная рентгенограмма через 3 мес.

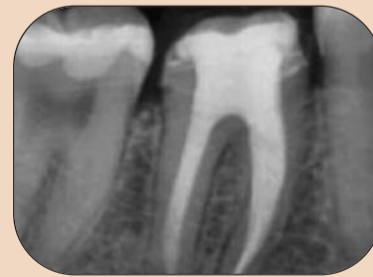

Рис. 8. Контрольная рентгенограмма через 6 мес.

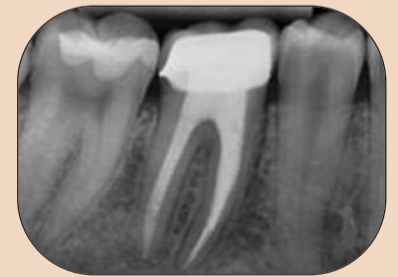

Рис. 9. Контрольная рентгенограмма, сделанная через 1 год после лечения.

применять при значительной резорбции апекса. В контексте имеющейся информации понятно, что надлежащая герметизация системы корневых каналов является главным условием успешных результатов эндодонтического лечения. Отсутствие физиологического сужения усложняет задачу, создавая риск выведения как некротизированных, инфицированных тканей (в ходе препарирования), так и силера (в процессе obturation канала) в периапикальную область.

Вопрос о применении пасты на основе гидроокиси кальция в качестве медикаментозного средства остается предметом научной дис-

куссии. Одни исследования говорят о том, что остатки пасты на стенках канала не оказывают заметного влияния на герметичность апикальной пробки из МТА [17]. Другие, наоборот, заставляют предположить, что, вступая в реакцию с МТА, остатки пасты образуют карбонат кальция, который ухудшает герметизацию апекса [18]. Третьи исследования демонстрируют, что в контексте процедур, направленных на апексификацию корня, одновременное присутствие гидроокиси кальция и МТА может благотворно сказываться на регенерации тканей периодонта [19]. При хронических периапикальных поражениях наблюдается преобладание грамотрицательных анаэробных бактерий. В настоящее время паста на основе гидроокиси кальция по-прежнему является лекарством выбора для дезактивации и обезвреживания этого эндотоксина in vivo [25]. Основываясь на результатах предшествующих исследований, мы использовали это средство в данном клиническом случае и получили хорошие результаты. Для контроля последних всегда необходимы повторные осмотры и рентгенологические обследования [26].

Вывод

МТА может использоваться для ортоградной герметизации апекса при резорбции, поскольку, позволяя избежать хирургического вмешательства, дает сопоставимые с ретроградным пломбированием результаты. **DT**

Автор заявляет об отсутствии конфликта интересов.

От редакции: список литературы можно получить в издательстве. Статья была впервые опубликована в IJSR 2016; 5 (2).

Информация об авторе

Доктор Ангела Гусийска (Angela Gusiyska) в 1997 г. окончила стоматологический факультет Медицинского университета в Софии (Болгария) и в 2003 г. там же получила диплом стоматолога-хирурга и эндодонтиста. С 1998 г. доктор А. Gusiyska является доцентом кафедры консервативной стоматологии этого университета. Сферы ее исследовательских интересов – регенерация периапикальных тканей, применение нанотехнологий и биокерамических материалов в эндодонтии и эстетическая реабилитация. В 2001 г. доктор А. Gusiyska защитила кандидатскую диссертацию по теме «Ортоградное лечение хронических поражений периодонта в апикальной области – биологические подходы» («Orthograde Treatment of Chronic Apical Periodontics –

Biological Approaches»). Доктор А. Gusiyska является автором научных докладов, представленных на многочисленных национальных и международных стоматологических конференциях. Доктор А. Gusiyska специализируется на эндодонтическом лечении с применением хирургического микроскопа. Она является членом Болгарской стоматологической ассоциации, Болгарской научной стоматологической ассоциации, Болгарского эндодонтического общества, Болгарской академии эстетической стоматологии, Международной группы по имплантологии и Болгарской имплантологической ассоциации. Связаться с ней можно по электронной почте: gusiyska@yahoo.com.

Полный цифровой процесс в имплантологии

Кирилл Костин, Михаил Ерохин, Олег Пономарев, Максим Кожевин, Россия

Компания Planmeca известна своими инновационными, высокотехнологичными и постоянно совершенствующимися изделиями. Мощная программная платформа Planmeca Romexis позволяет осуществлять все этапы планирования установки имплантатов и высокоэстетичной ортопедической реабилитации от моделирования улыбки пациента до изготовления хирургических шаблонов.

Описанный клинический случай, в работе над которым принимали участие доктор О. Пономарев, М. Кожевин и М. Ерохин, наглядно демонстрирует использование цифровых решений при ортопедическом лечении, имплантологической реабилитации и моделировании реставраций. Опыт авторов показывает, что цифровые технологии CAD/CAM по своим возможностям заметно превосходят традиционные методы и позволяют получать максимально функциональные и эстетичные результаты.

Клинический случай

Данный клинический случай демонстрирует преимущества использования решений CAD/CAM компании Planmeca при планировании установки имплантатов и моделировании хирургического шаблона, а также изготовлении керамических реставраций. В рамках этого клинического случая были использованы программы Planmeca Romexis 3D Implant Guide и Planmeca PlanCAD Premium, а также фрезервальное устройство Planmeca PlanMill 40.

Основные жалобы пациентки – отсутствие зуба 22 и неэстетичный вид зуба 12 (рис. 1, 2). При обследовании отметили, что кость в области

зуба 22 имеет недостаточную для установки имплантата ширину. Но пациентка отказалась от предварительной ортодонтической коррек-

ции, поскольку ранее уже проходила как консервативное, так и хирургическое ортодонтическое лечение.

→ **DT** стр. 4

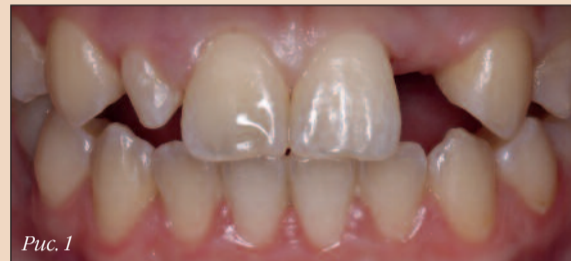

Рис. 1

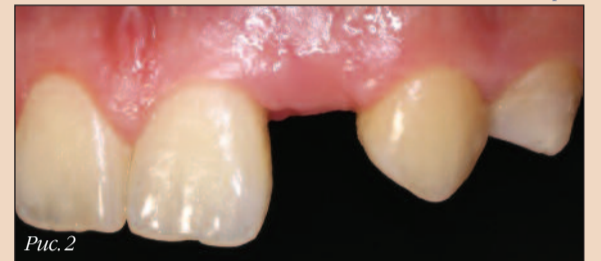

Рис. 2

Рис. 1, 2. Зубы верхней челюсти пациентки до лечения.

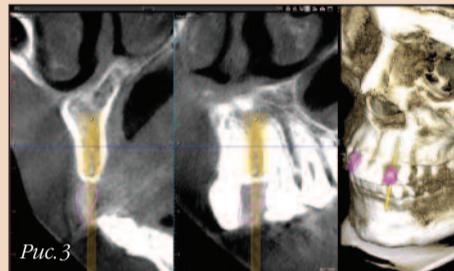


Рис. 3

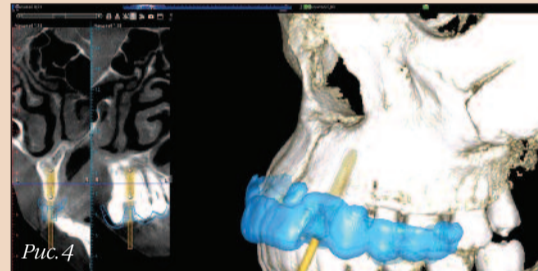


Рис. 4

Рис. 3, 4. Цифровое планирование имплантации и моделирование хирургического шаблона с помощью программы Planmeca Romexis.

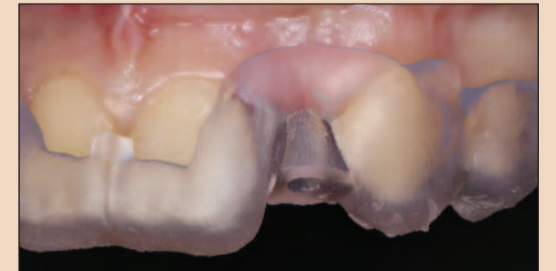
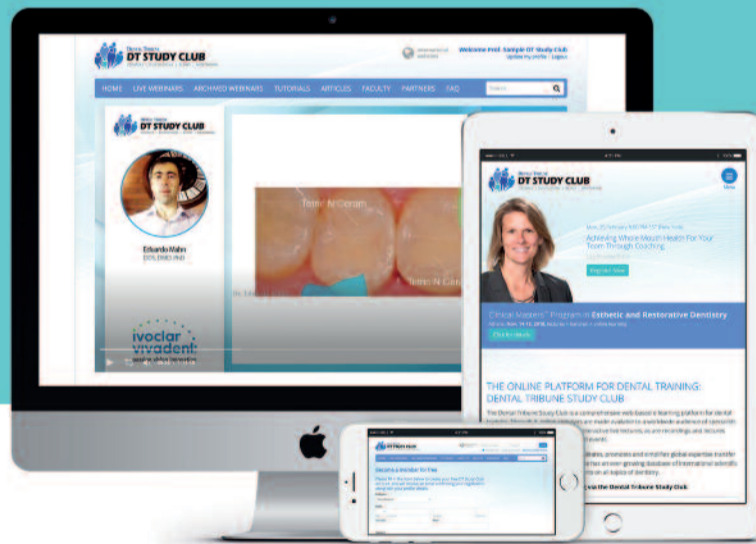

Рис. 5. Хирургический шаблон был изготовлен с максимальной точностью.

Реклама

REGISTER FOR FREE!

DT Study Club – e-learning platform



Join the largest educational network in dentistry!

www.DTStudyClub.com

ADA CERP® Continuing Education Recognition Program

Tribune Group GmbH is an ADA CERP Recognized Provider. ADA CERP is a service of the American Dental Association to assist dental professionals in identifying quality providers of continuing dental education. ADA CERP does not approve or endorse individual courses or instructors, nor does it imply acceptance of credit hours by boards of dentistry. Tribune Group GmbH designates this activity for one continuing education credit.



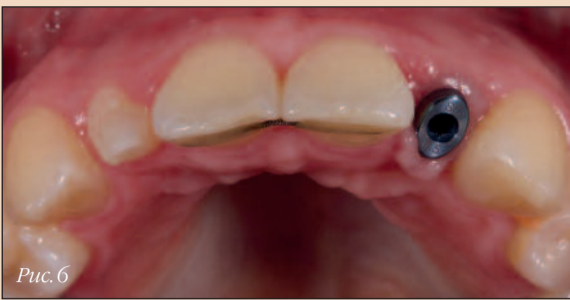

Рис. 6

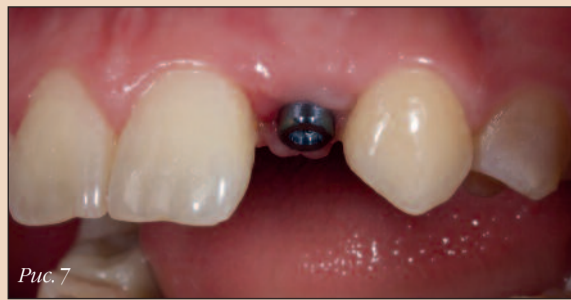

Рис. 7

Рис. 6, 7. Установка имплантата.

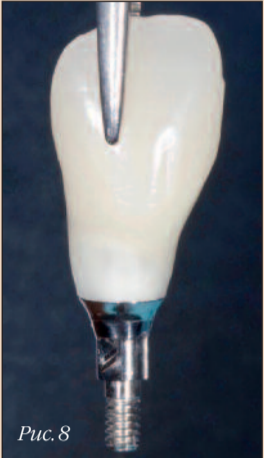

Рис. 8

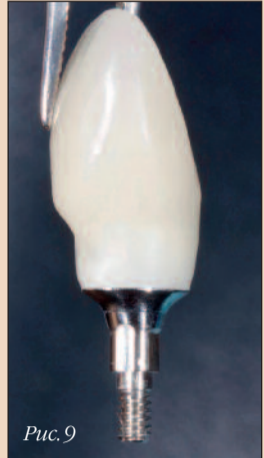

Рис. 9



Рис. 10

Рис. 8–10. Чтобы обеспечить правильное формирование мягких тканей, установили временную коронку.

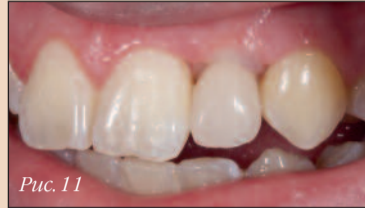

Рис. 11

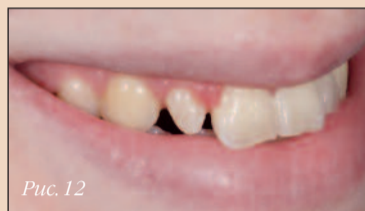

Рис. 12

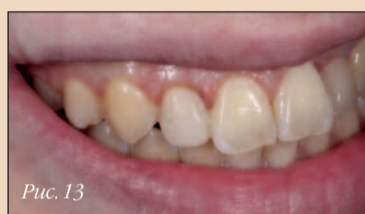

Рис. 13

Рис. 11–13. Удлинение клинической коронки зуба 12.

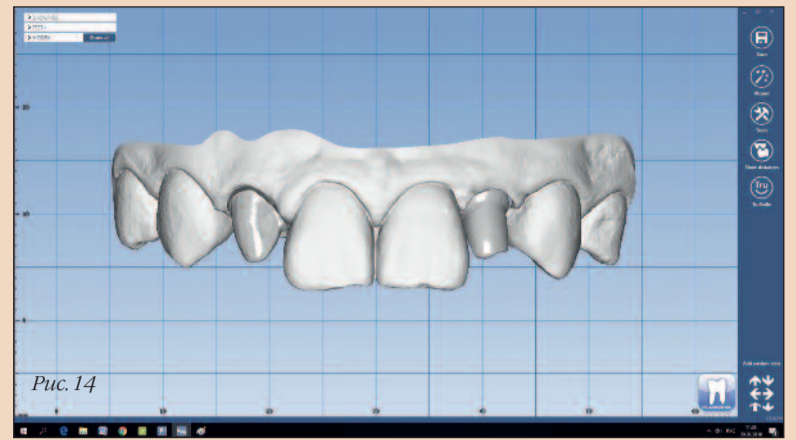


Рис. 14

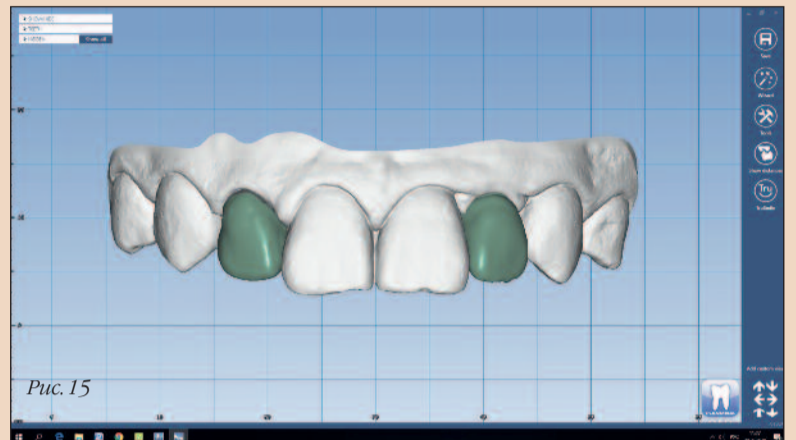


Рис. 15

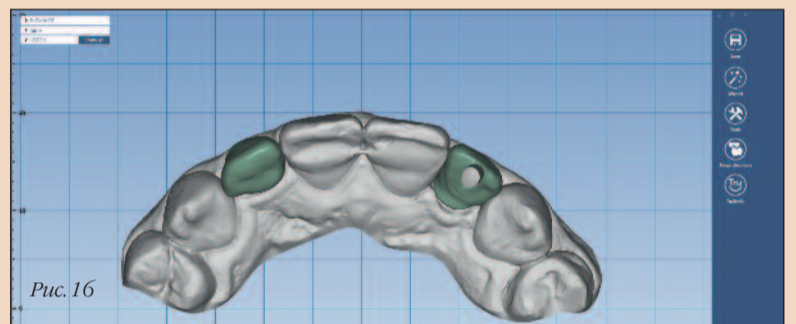


Рис. 16

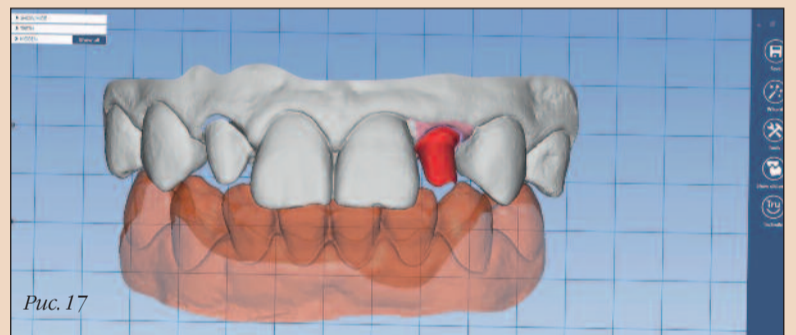


Рис. 17




Рис. 18

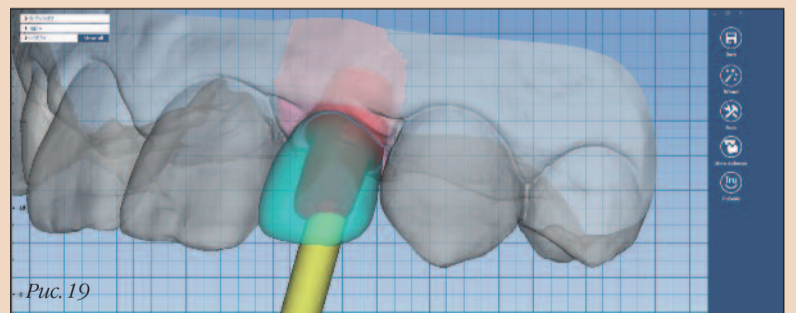


Рис. 19

Рис. 14–19. Окончательные реставрации смоделировали с помощью программы Planmeca PlanCAD Premium.

← DT стр. 3

Эстетический анализ на основе данных конусно-лучевой компьютерной томографии (КЛКТ) пациентки показал, что зуб 22 можно за-

местить с помощью имплантата Straumann диаметром 2,9 мм, если при его установке использовать хирургический шаблон, повышающий точность имплантации (рис. 3–5). Улучшить эстетику зуба 12 решили с помощью тонкостенной керамиче-

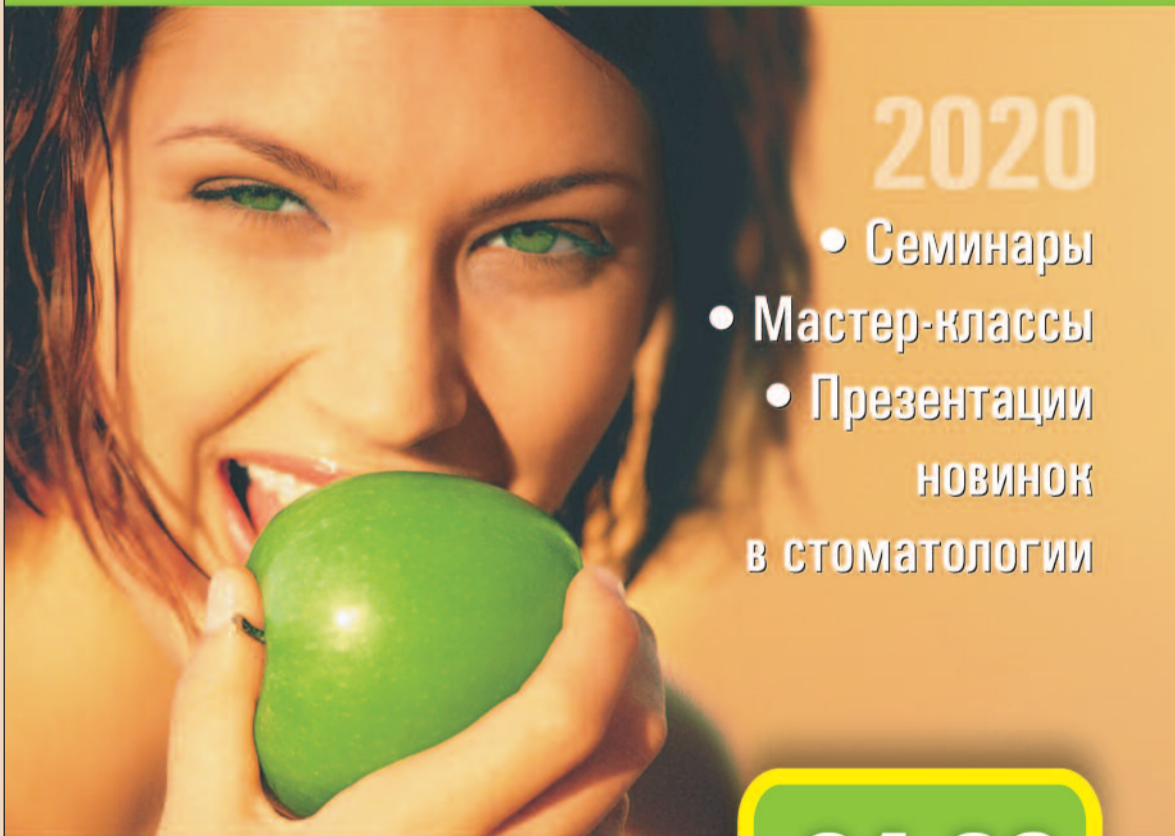Реклама



НИЖНЕВОЛЖСКИЙ СТОМАТОЛОГИЧЕСКИЙ ФОРУМ

19 Всероссийская специализированная выставка

Дентал-Экспо. Волгоград



2020

- Семинары
- Мастер-классы
- Презентации новинок в стоматологии

24-26 МАРТА

ЭКСПОЦЕНТР
ВОЛГОГРАД
пр. Ленина, 65 А

Официальная поддержка:



Комитет здравоохранения
Волгоградской области



Волгоградская Региональная
Ассоциация Стоматологов



Волгоградский Государственный
Медицинский Университет



Стоматологическая Ассоциация
России



Национальный институт информатики
анализа и маркетинга в стоматологии



РОСИ-Ассоциация
«Стоматологическая индустрия»

Организаторы:



(8442) 93-43-03
volgogradexpo.ru



+7-499 707-23-07
dental-expo.com

ской коронки из материала IPS e.max (Ivoclar Vivadent).

Благодаря цифровому планированию и тщательно изготовленному хирургическому шаблону имплантат удалось успешно установить, несмотря на неблагоприятные анатомические условия. Имплантат был установлен с крутящим моментом 30 Нсм и снабжен формирователем десны (рис. 6, 7).

Через 3 мес после установки имплантата процесс его остеоинтеграции полностью завершился. Из блока материала VITA ENAMIC multiColor изготовили временную коронку для дальнейшего формирования мягких тканей (рис. 8–10). Исходную конструкцию верхней части имплантата Straumann модифицировали в соответствии с эстетическими целями лечения, выполнили



Рис. 20

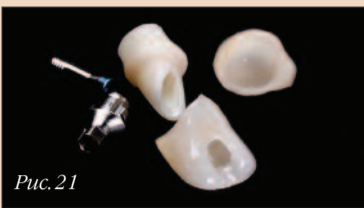

Рис. 21

Рис. 20, 21. Окончательные реставрации: индивидуализированный циркониевый абатмент, его керамическая облицовка, винт и полностью анатомическая коронка из материала Empress.

контуринг десны. С помощью электрокоагулятора провели удлинение клинической коронки зуба 12 (рис. 11–13).

Когда формирование мягких тканей завершилось, зуб 12 отпрепарировали под керамическую коронку с применением хирургического микроскопа, удалив при этом минимальный объем структуры зуба. После этого зубы отсканировали, чтобы создать цифровые модели индивидуализированного абатмента и коронок (рис. 14–19).

Окончательное цифровое моделирование улыбки провели после согласования с пациенткой. Было решено снабдить имплантат индивидуализированным циркониевым абатментом с керамической облицовкой и полностью анатомической коронкой Empress с винтовой фиксацией (рис. 20, 21). Керамическая облицовка позволила приглушить яркость циркония и добиться необходимого цвета. Благодаря цифровому процессу удалось удовлетворить все эстетические пожелания пациентки (рис. 22–24).

Вывод

Цифровые технологии позволяют осуществить в клинике все этапы имплантологической реабилитации от планирования лечения до изготовления окончательных реставраций. Цифровое планирование повышает точность и безопасность установки имплантатов. Современные цифровые инструменты дают возможность добиваться максимальных функциональных и эстетических результатов даже в тех случаях, когда установка имплантата и изготовление керамической реставрации выполняются одновременно.

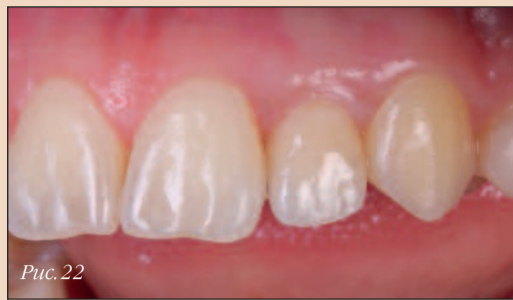

Рис. 22

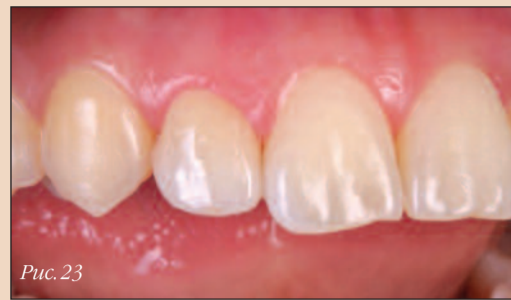

Рис. 23

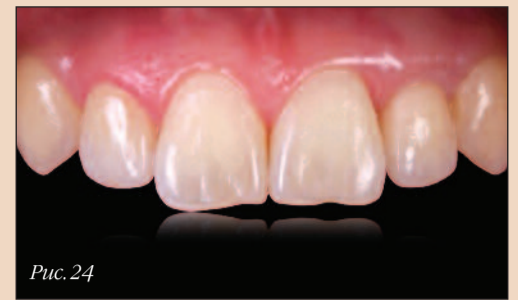

Рис. 24

Рис. 22–24. Клиническая картина по завершении лечения.

Благодаря новым технологиям стоматолог может получить трехмерную модель зубных рядов пациента буквально за несколько минут, не причиняя пациенту ника-

кого дискомфорта. Вместе с этим совмещение данных КЛКТ и результатов внутривитового сканирования позволяет спланировать установку имплантатов и смоделиро-

вать точный хирургический шаблон с помощью нескольких щелчков мыши.

Наконец, цифровые технологии дают возможность визуализировать

предполагаемые результаты реабилитации, что значительно улучшает коммуникацию с пациентом и повышает вероятность его согласия на лечение. **DT**

Реклама

Москва, Россия
27-30.04.2020



**ДЕНТАЛ
САЛОН**

47-Й МОСКОВСКИЙ
МЕЖДУНАРОДНЫЙ
СТОМАТОЛОГИЧЕСКИЙ
ФОРУМ И ВЫСТАВКА

Крокус Экспо,
павильон 2, залы 5, 7, 8

www.dental-expo.com



КРУПНЕЙШАЯ ВЫСТАВКА, ПЛОЩАДКА ОБУЧЕНИЯ И НЕТВОРКИНГА

Организатор:



Стратегический партнер



Генеральный спонсор выставки



Генеральный научно-информационный партнер



Для получения бесплатного билета на выставку используйте при регистрации ПРОМОКОД: SVBZ8PH

Информация об авторе

Доктор Кирилл Костин окончил Санкт-Петербургский государственный медицинский университет в 2004 г. В 2014 г. он стал сооснователем стоматологической клиники и учебного стоматологического центра PerfectSmile. В качестве частнопрактикующего врача доктор К. Костин специализируется на эстетической и функциональной реабилитации естественных зубов, а также на имплантологическом лечении, широко используя в своей работе различные цифровые технологии (цифровое моделирование улыбки, внутривитовое сканирование, моделирование и изготовление реставраций по методу CAD/CAM, 3D-печать моделей и хирургических шаблонов). Постоянно работая со стоматологическим микроскопом, доктор К. Костин занимается минимально инвазивным лечением с применением прямых и непрямых реставраций. В данном клиническом случае доктор Кирилл Костин тесно сотрудничал со своими коллегами докторами Михаилом Ерохиным, Олегом Пономаревым и Максимом Кожевниковым.

Надежное планирование имплантации с Orthophos SL

Андрей Жеребцов, Москва, Россия

Пациентка (42 года) обратилась с жалобой на подвижность 24-го зуба. После проведения консультации она была направлена на обследование методом конусно-лучевой компьютерной томографии (КЛКТ) с применением дентального томографа Orthophos SL. Результаты КЛКТ показали наличие трещины небного корня 24-го зуба (рис. 1). Дальнейшее обследование и изучение разобранной ортопедической конструкции из 24-го зуба позволило установить наличие продольного перелома небного корня. Пациентка планировала пройти курс имплантологического лечения.

Первым шагом стало виртуальное планирование имплантации и создание хирургического шаблона; на данном этапе был разработан проект будущей ортопедической конструкции (рис. 2). Использование данного метода позволяет определить оптимальное положение имплантата с учетом не только анатомических особенностей костной ткани пациента, но и характеристик ортопедической конструкции.

Выбор оптимального диаметра имплантата зависит от плотности кости и соотношения кортикальной и губчатой составляющих. Кортикальная часть кости отвечает за первичную механическую стабильность имплантата, в то время как губчатая обеспечивает кровоснабжение, необходимое для успешной остеоинтеграции. Ангуляция имплантата во многом определяет его пространственное положение в костной ткани и взаимосвязь с ортопедической конструкцией. При

выборе ангуляции имплантата следует учитывать направление окклюзионных сил, которые при идеальном положении инфраструктуры должны быть направлены вдоль ее

длинной оси. Таким образом, центр имплантата и отверстие для винтовой фиксации ортопедической конструкции должны совпадать с положением центральной фиссуры в

области жевательных зубов. Окклюзионные силы должны быть направлены строго по оси к бугру зуба-антагониста противостоящей челюсти. Глубина установки имплантата

обусловлена расстоянием до проксимальных контактов и необходимостью наличия не менее 1 мм костной ткани вокруг имплантата. Платформа имплантата должна находиться на расстоянии не более 5 мм от области проксимального контакта; в таком случае можно говорить о прогнозируемом эстетическом формировании десневого сосочка. В данном случае имплантат был рас-

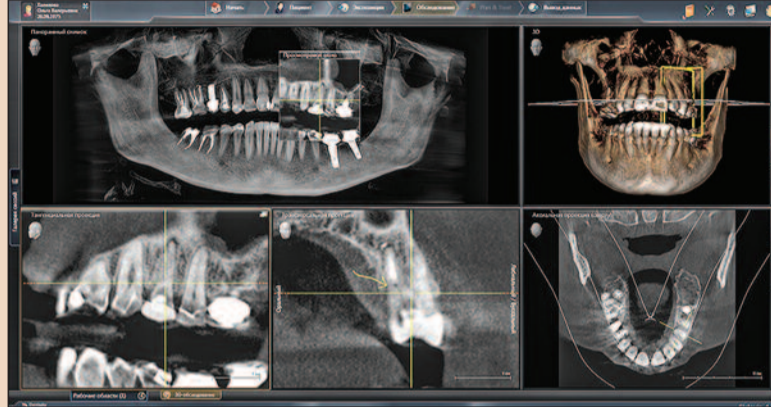


Рис. 1. Результаты первичного осмотра методом КЛКТ (Orthophos SL) демонстрируют наличие трещины небного корня 24-го зуба.

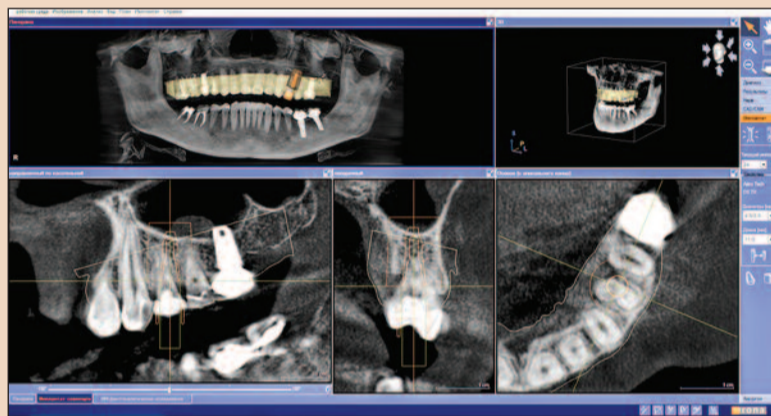


Рис. 2. Виртуальное планирование имплантации в программе Galileos Implant как основа для изготовления хирургического шаблона.

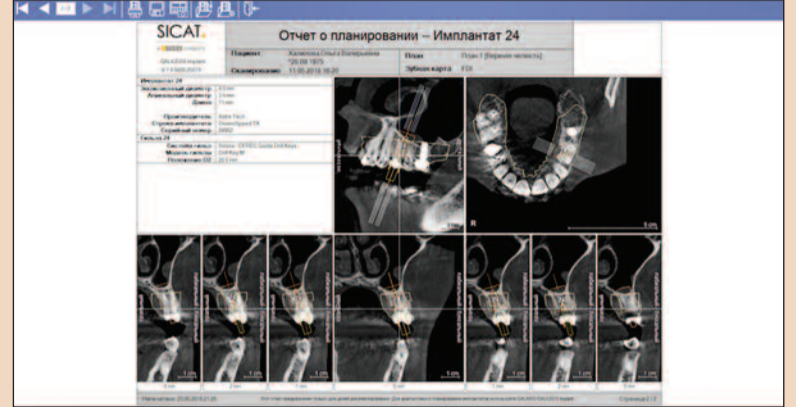



Рис. 3. Отчет по проведению имплантологического планирования.

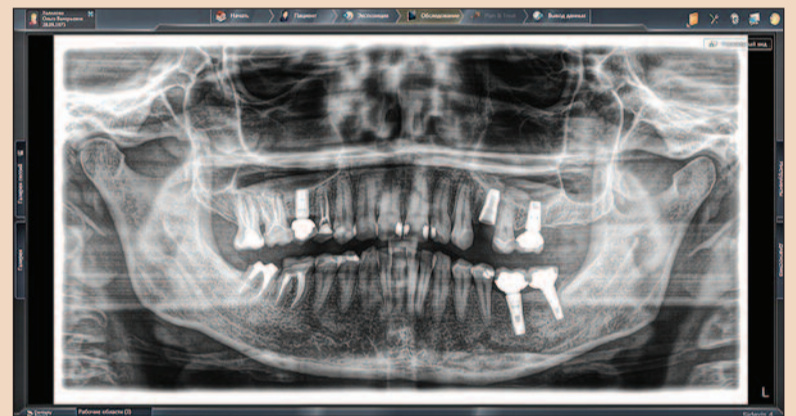

Рис. 4. КЛКТ конечной ситуации. Установка имплантата выполнена в соответствии с виртуальным планом.

Реклама



Dental Tribune International

The World's Dental Marketplace

www.dental-tribune.com

dti] Dental Tribune International

положен дистально, близко к корню 25-го зуба.

Отчет по проведению имплантологического планирования содержит все характеристики как самого имплантата, так и рабочей длины используемой фрезы (рис. 3). Серия поперечных срезов с шагом 1 мм позволяет проанализировать взаимосвязь с соседними зубами (± 3 мм от центра имплантата). Визуализация виртуального имплантата осуществляется в системе CEREC с последующим моделированием и изготовлением хирургического шаблона. Создание шаблона позво-

лило приступить к процедуре хирургического вмешательства и извлечь 24-й зуб. Подгонка хирургического шаблона осуществлялась через инспекционные окна. Для предварительного сверления в хирургический шаблон был установлен направляющий ключ.

Операция включала в себя проведение закрытого синус-лифтинга с одновременным расширением ложа имплантата. Поскольку высота дна верхнечелюстной пазухи не превышала 2 мм, материал для аугментации не использовался. Имплантат диаметром 4,5 мм и длиной 11 мм

был установлен при помощи стандартного шаблона и проводника диаметром 3 мм с крутящим моментом в 50 Н·м. Результаты рентгенографического исследования подтвердили, что установка имплантата была проведена в соответствии с виртуальным планом (рис. 4).

Следующим этапом стала установка титановой основы (CEREC TiBase) со сканирующим корпусом для послеоперационного интраорального сканирования. Форма сканирующего корпуса предоставляет достоверные сведения о пространственном положении имплан-

тата. На основании этих сведений моделируется временная ортопедическая конструкция (CEREC), и реставрация переходит в стадию фрезерования с использованием фрезеро-вального аппарата CEREC MC X или MC XL. Временная конструкция крепится к платформе имплантата, после чего необходимо получить рентгеновский снимок. По прошествии 14 дней проведен повторный осмотр.

Интегрированная имплантология использует высококачественную диагностику для составления точного плана лечения и объективного

мониторинга лечебного процесса, помогая в достижении функциональных и эстетических результатов. Лечение проводится в оптимальных и максимально комфортных условиях при одновременном сокращении затрат и экономии клинического времени. [DT](#)

Информация об авторе

Андрей Жеребцов – канд. мед. наук, Москва, Россия

Точность установки имплантатов с хирургическим шаблоном и без него Сравнительное исследование *in vitro* с использованием моделей, напечатанных на 3D-принтере (часть 1)

Лукаш Задрожны, Марта Чайковска, Леопольд Вагнер, Польша

Введение

Имплантация становится все более популярным методом замещения зубов. Важнейшим фактором, обуславливающим долгосрочные терапевтические и эстетические результаты лечения, является точность установки имплантата, служащего опорой будущей ортопедической конструкции. Современные цифровые технологии позволяют проводить виртуальное планирование процедуры имплантации. Сегодня результаты такого планирования можно проверить, распечатав объемную модель и соответствующий хирургический шаблон. Использование такого шаблона дает возможность точно соблюсти глубину установки имплантата и угол наклона в соответствии с планом, минимизировав, таким образом, вероятность ошибки в ходе хирургического этапа лечения. С помощью 3D-принтера можно изготовить шаблоны и модели, достоверно воспроизводящие анатомиче-

ские особенности челюсти пациента, что позволяет безопасно сравнить точность установки имплантатов в рамках исследования *in vitro*. В ходе реальной процедуры имплантации клинические условия зачастую мешают хирургу ориентироваться, в связи с чем точность установки имплантатов снижается. Согласно литературе, с этой проблемой сталкиваются как начинающие, так и опытные врачи. Виртуальное планирование на основе данных конусно-лучевой компьютерной томографии (КЛКТ) чрезвычайно полезно на этапе подготовки к имплантации, однако точно препарировать ложе имплантата позволяет только хирургический шаблон, изготовленный по виртуальной модели. Такой шаблон можно распечатать на 3D-принтере, стерилизовать и использовать во время операции. Применение шаблона влияет на точность установки имплантата и сокращает продолжительность процедуры.

Цель

Цель настоящего исследования заключалась в оценке точности установки имплантатов после виртуального планирования с использованием хирургического шаблона и без него. Для эксперимента были использованы объемные модели челюсти.

Материалы и методы

На основе данных КЛКТ пациента, который проходил имплантологическую реабилитацию нижней челю-

сти, с помощью программы DDS-Pro (www.dds-pro.com.pl) создана трехмерная модель, отражающая состояние твердых и мягких тканей пациента до имплантации. Затем с помощью 3D-принтера TPM Elite P3600 SLS System (Solveere) методом селективного лазерного спекания изготовили 20 идентичных моделей челюсти. Таким образом получили 10 одинаковых пар моделей. Провели виртуальное планирование (DDS-Pro; рис. 1) установки имплантатов (TSIII,

OSSTEM IMPLANT). С помощью 3D-принтера (ProJet MP 3000, 3D Systems) методом послойного нанесения материала изготовили хирургический шаблон с тремя направляющими гильзами. Этот шаблон использовали для установки бывших в употреблении (стерилизованных) имплантатов в каждую вторую модель; имплантацию осуществляли с помощью хирургического набора OsstemGuide KIT

→ [DT](#) стр. 8

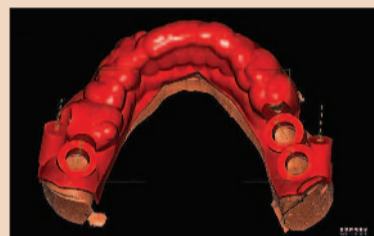
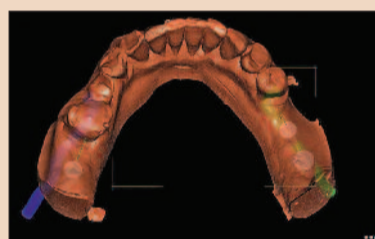
Рис. 1. Виртуальное моделирование установки имплантатов.



Рис. 2. Пара моделей до экспериментальной процедуры: модель слева предназначена для установки имплантатов без шаблона, справа – с шаблоном.

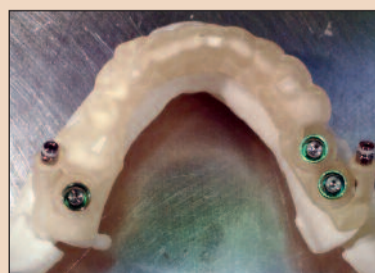

Рис. 3. Модель с шаблоном и имплантатами после установки последних. Шаблон зафиксирован с помощью двух итифтов.

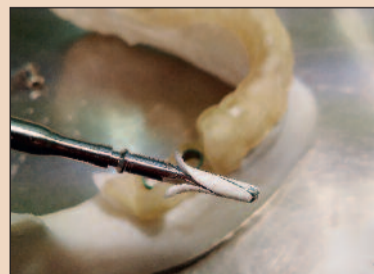
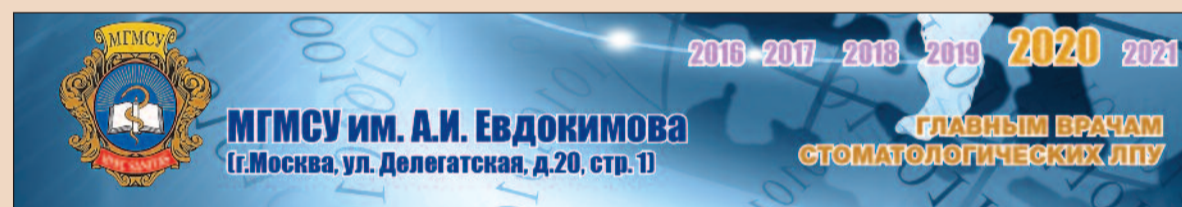

Рис. 4. В процессе сверления материал напал на инструмент (сверло с удлинителем).



ИНФОРМАЦИОННОЕ ПИСЬМО Уважаемые коллеги!

Информирую Вас, что 10-13 февраля 2020 г. состоится XVII Всероссийский стоматологический форум «Стоматологическое образование. Наука. Практика», который пройдет параллельно с выставкой-ярмаркой Дентал-Ревю 2020 в МВЦ Крокус-Экспо.

Всероссийский стоматологический форум «Стоматологическое образование. Наука. Практика» представляет собой одну из крупнейших площадок непрерывного медицинского образования врачей-стоматологов разных специальностей. В рамках форума пройдут профессорские сессии и мастер-классы, организованные лидером стоматологического образования в России – Московским государственным медико-стоматологическим университетом им. А.И. Евдокимова, аккредитованные Координационным советом по развитию НМО Минздрава России. Доклады на профессорских сессиях и мастер-классы представят ведущие специалисты в области стоматологии: заведующие кафедрами, профессора и доценты МГМСУ им. А.И. Евдокимова и других медицинских стоматологических организаций.

В образовательной программе Форума представлены следующие ПРОФЕССОРСКИЕ СЕССИИ:

«Инновационные малоинвазивные технологии в стоматологии»

(председатель - проф. Крихели Н.И.)

«Гнатологические аспекты ортопедического лечения: новые научные факты в помощь практикам» (сопредседатели: проф. Дубова Л.В., проф. Цаликова Н.А., проф. Мальев А.Ю., проф. Дробышев А.Ю.)

«Профилактический и минимально инвазивный подход в практике врача стоматолога и гигиениста стоматологического» (председатель - проф. Кузьмина И.Н.)

«Трудности и ошибки обезбоживания в стоматологии: профилактика осложнений» (сопредседатели: проф. Рабинович С.А., проф. Ярыгин Н.В.)

«Детская стоматология - современные вызовы и ответы»

(председатель - проф. Кисельникова Л.П.)

«Особенности проявлений инфекционных заболеваний в полости рта. Профилактика и лечение» (председатель – проф. Максимовская Л.Н., проф. Царев В.Н.)

«Современные возможности клинической эндодонтии и эстетической стоматологии: междисциплинарный подход» (председатель - проф. Митронин А.В.)

«Проблемы и перспективы регенерации в пародонтологии и имплантологии» (сопредседатели: проф. Атрушкевич В.Г., проф. Ломакин М.В., проф. Орехова Л.Ю.)

Врачи-стоматологи смогут получить **по 6 кредитов/часов системы НМО** за участие в каждом образовательном мероприятии.

В рамках Форума будут проведены мастер-классы по терапевтической, ортопедической, профилактической стоматологии, по пародонтологии, детской стоматологии, заболеваниям слизистой оболочки, а также эстетическим аспектам стоматологического лечения. За участие в каждом мастер-классе врачи-стоматологи смогут получить **от 6 до 12 кредитов/часов НМО**.

На стенде МГМСУ им. А.И. Евдокимова на выставке Дентал-Ревю будет представлена подробная информация о возможностях непрерывного медицинского образования в Университете.

Детальную информацию о программе Вы найдете на сайте:

<http://www.dental-expo.com/dental-review/>

С уважением,
главный внештатный специалист по стоматологии
Минздрава России, академик РАН, профессор

О.О. Янушевич

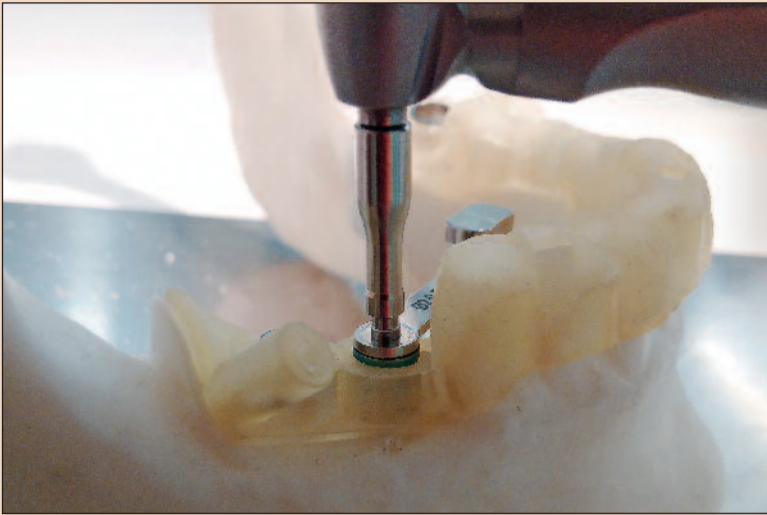


Рис. 5. Сверло с удлинителем, вставленное в переходную втулку. Удлинитель позволяет точно направить сверло и избежать при этом контакта контрглобового наконечника с шаблоном на соседнем зубе. В реальной клинической ситуации использование удлинителя может быть затруднено или даже невозможно, особенно в области моляров, где пространство чрезвычайно ограничено.

← ДТ стр. 7

(Taper). Скорость сверления составляла 1200 мин⁻¹. Водяное охлаждение не использовали, остеотомию проводили в соответствии с инструкциями изготовителя. Другие модели использовали для установки имплантатов в соответствии с тем же виртуальным планом, с помощью того же хирургического набо-

ра и с соблюдением тех же условий, но без использования шаблона. Поскольку эксперимент проводился in vitro, использовали учебные имплантаты TSIII 4x10 мм. Предполагалось, что все 10 процедур должны дать одинаковые результаты.

Результаты

Использование напечатанных на 3D-принтере моделей позволило

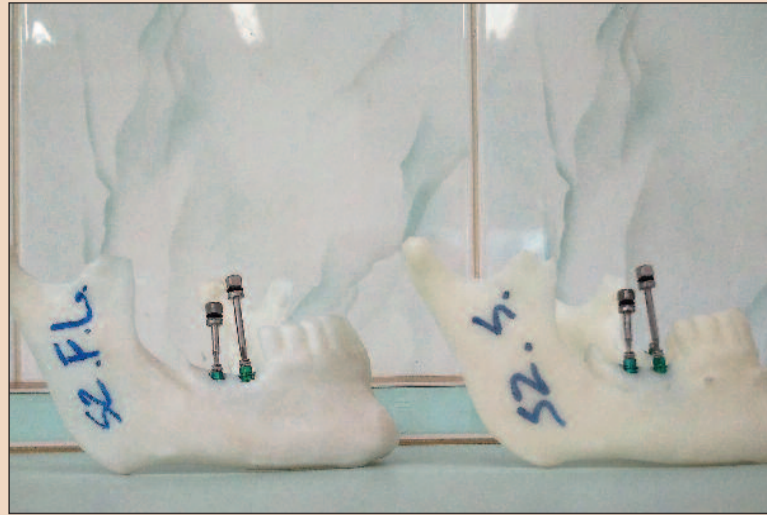


Рис. 6. Модели после установки имплантатов с помощью хирургического шаблона. Обратите внимание на строгую параллельность осей имплантатов.

точно воссоздать клиническую ситуацию, однако сами модели обладали значительной твердостью, и при их сверлении материал забивался в желобки дрели, а затем и в резьбу имплантатов, что препятствовало установке последних на полную глубину. Соответственно, требовался более высокий крутящий момент, нежели принято в клинической практике. При препарировании ложа рядом с зубом необходимо было использовать удлинитель сверла, чтобы избежать кон-

такта контрглобового наконечника с хирургическим шаблоном или зубом. Поскольку такого инструмента в наборе OsstemGuide KIT (Taper) нет, клиницисту в подобных обстоятельствах потребуются дополнительный имплантологический набор. Использование шаблона позволило сократить время имплантации по сравнению с продолжительностью процедуры, выполняемой без шаблона (рис. 2–6).

На следующем этапе исследования модели будут отсканированы и под-

вергнуты сравнительному анализу с точки зрения воспроизводимости результатов и их соответствия виртуальному плану лечения. ДТ

От редакции: данное исследование проводится в рамках проекта по развитию науки и поощрению исследовательской работы молодых ученых и аспирантов. Проект финансируется как часть научной деятельности Варшавского медицинского университета (Польша).

Информация об авторах

Доктора Лукаш Задрожны (Lukasz Zadrozny) и Леопольд Вагнер (Leopold Wagner) работают на кафедре пропедевтики и профилактики стоматологического факультета Варшавского медицинского университета. E-mail: lukasz.zadrozny@wum.edu.pl leopold.wagner@wum.edu.pl

Марта Чайковска (Marta Czajkowska) является членом студенческой научной ассоциации при кафедре пропедевтики и профилактики стоматологического факультета Варшавского медицинского университета.

Повторное имплантологическое лечение

Филипп Леклерк и Жан-Франсуа Мартинез, Франция; Михаэль Брюш, Германия

Имплантологическая реабилитация требует соблюдения ряда правил, касающихся как установки имплантатов, так и создания ортопедической конструкции (несъемные протезы имеют более благоприятный прогноз, нежели съемные).

При несоблюдении этих правил результаты реабилитации часто оказываются неудовлетворительными и возникает необходимость в повторном лечении.

В подобных случаях, несмотря на желание пациента поскорее забыть

неудачный опыт, требуется придерживаться строгого протокола лечения, в частности выдерживать сроки заживления. Хотя это увеличивает общую продолжительность реабилитации, такой подход позволяет обеспечить успешные результаты каждого этапа работы. Клинический случай, описанный в настоящей статье, подробно иллюстрирует все этапы повторного имплантологического лечения.

Исходная ситуация (анамнез)

В возрасте 28 лет пациентка попала в автомобильную аварию, результатом которой стала серьезная травма верхней челюсти и утрата центральных и латеральных резцов, а также левого клыка. Травма привела и к утрате существенного объема альвеолярной кости во фронтальном отделе верхней челюсти. Первые моляры у пациентки отсутствовали, возможно, в результате предшествующего ортодонтического лечения.

В остаточную кость установили 2 имплантата, которые снабдили усиленной промежуточной конструкцией с винтовой фиксацией и съемным протезом, состоявшим из 5 искусственных зубов (рис. 1).

Результаты лечения не удовлетворили пациентку, и 3 года спустя она обратилась в нашу клинику за консультацией. При осмотре выявили инфльтрацию на уровне правого латерального резца. Искусственные зубы были установлены со смещением относительно центральной линии. Толстая десневая маска обеспечивала правильную поддержку губы. Правый искусственный клык был поврежден (рис. 1, 2).

Клиническое обследование фронтального отдела челюсти после снятия протеза показало, что прогноз для имплантатов крайне неблагоприятен (рис. 3), как часто и бывает в случае их нагрузки съемными ортопедическими конструкциями. Большая часть вестибулярной компактной пластинки в области правого имплантата утрачена, что привело к значительной рецессии десны. Гиперплазия десневой ткани затрудняла гигиену

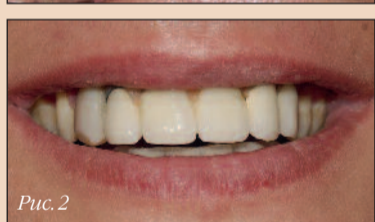
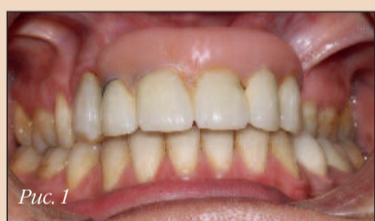
Рис. 1, 2. Исходная клиническая картина: поддержка губы обеспечена крупной десневой маской, облицовочный материал в области клыка справа поврежден. Обратите внимание на несимметричное расположение искусственных зубов относительно средней линии и значительную инфльтрацию на уровне латерального резца справа.

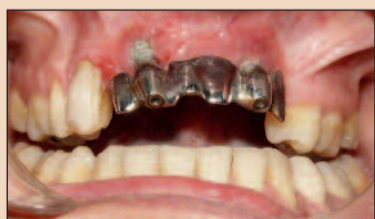

Рис. 3. Осмотр через 3 года после первичного лечения выявил значительную рецессию и гиперплазию десневой ткани в области правого имплантата, что делало прогноз крайне неблагоприятным.

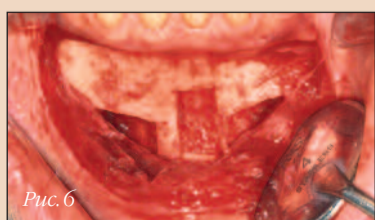

Рис. 6, 7. Костный материал для трансплантации взяли с подбородочного симфиза, трансплантаты надежно зафиксировали с помощью мини-винтов.

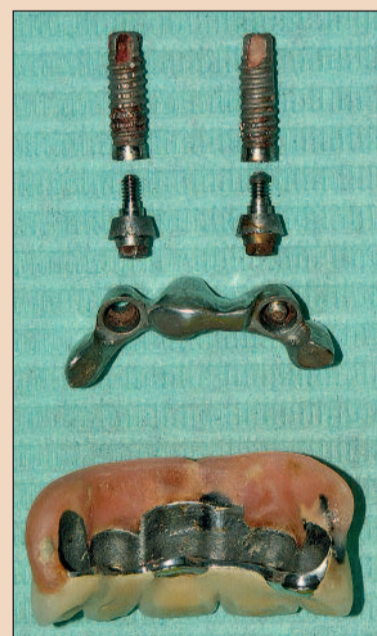

Рис. 4. Сняли каркас и абатменты, легко удалили имплантаты.

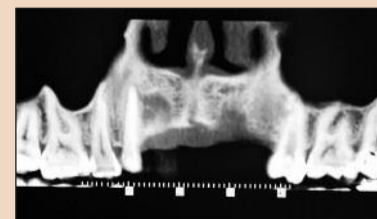


Рис. 5. После удаления имплантатов выявили еще более существенную утрату кости, чем предполагалось изначально.

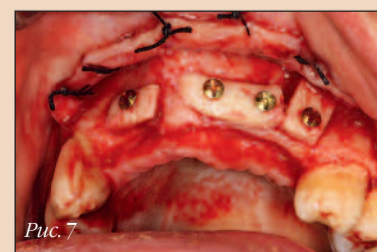


Рис. 6, 7. Костный материал для трансплантации взяли с подбородочного симфиза, трансплантаты надежно зафиксировали с помощью мини-винтов.

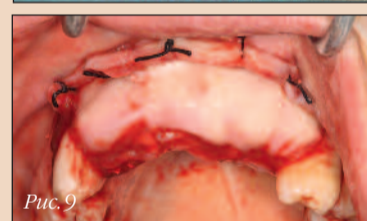
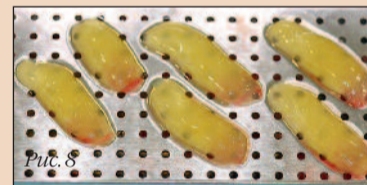
Рис. 8, 9. С помощью надлежащим образом уплотненных мембран из богатого тромбоцитами фибрина полностью закрыли участок трансплантации на верхней челюсти.

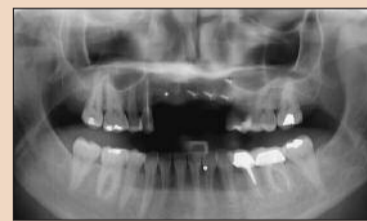

Рис. 10. Ортопантомограмма, демонстрирующая хорошее приживление костных трансплантатов.

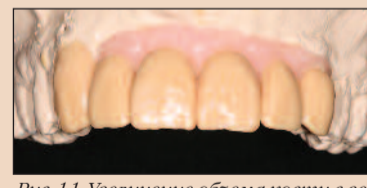

Рис. 11. Увеличение объема кости с вестибулярной стороны давало возможность расположить искусственные зубы на уровне альвеолярного гребня и уменьшить размер десневой маски.

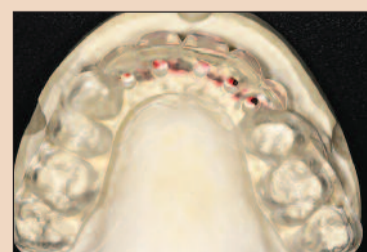


Рис. 12. Получили оттиск восковой модели и изготовили по нему хирургический шаблон из прозрачной литьевой смолы.

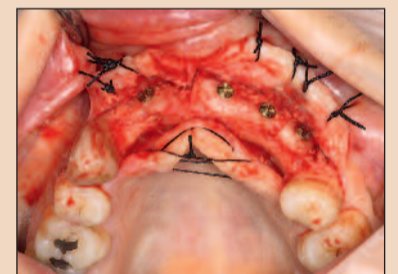

Рис. 13. При раскрытии отметили надлежащую интеграцию трансплантатов, заметное увеличение толщины вестибулярной компактной пластинки и превосходную васкуляризацию всего участка.

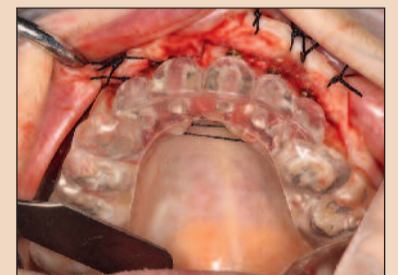


Рис. 14. Провели примерку стерилизованного хирургического шаблона, которая показала, что ложа имплантатов будут располагаться строго по центру реконструированного альвеолярного гребня.

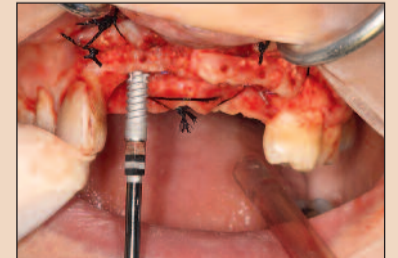


Рис. 15. Установили самонарезающие имплантаты Aadvia.

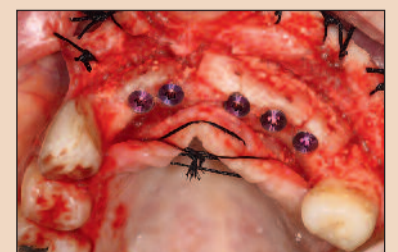


Рис. 16. На все 5 имплантатов установили винтовые заживляющие колпачки, окружающие ткани ушили.

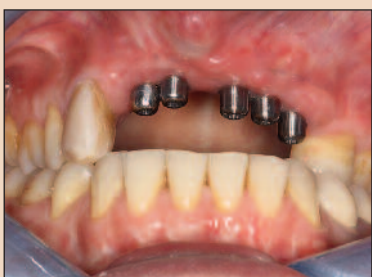

Рис. 17. Нагрузка имплантатов: формирование десны в полости рта пациентки.

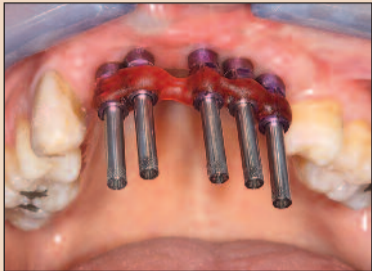

Рис. 18. Сняли формирователи десны, установили вместо них слепочные трансферы, которые зафиксировали с помощью самоотверждающегося акрила.

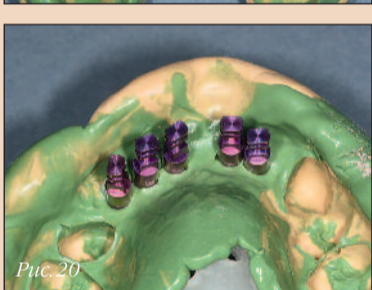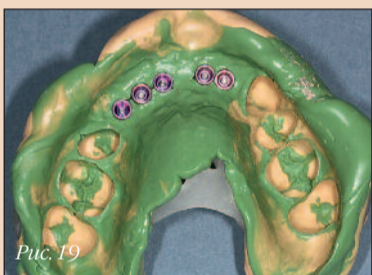


Рис. 19, 20. Снятие оттиска и перенесение его на модель.

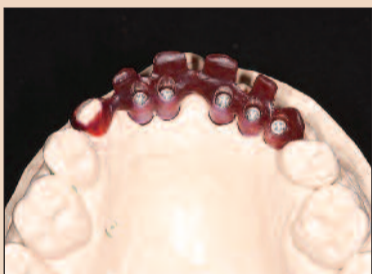

Рис. 21. Модель каркаса из моделировочного самоотверждающегося композита, временно включающего клык.

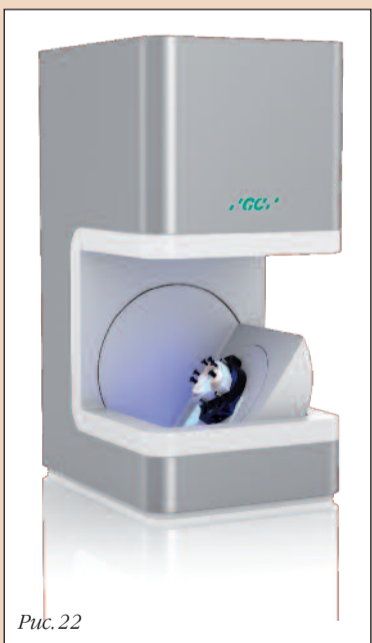


Рис. 22



Рис. 23

Рис. 22, 23. Модель отсканировали, данные передали на фрезервальное устройство.

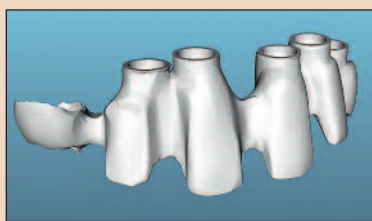


Рис. 24. После сканирования виртуальную модель каркаса подвергли повторной проверке.



Рис. 25, 26. Провели примерку готового титанового каркаса на рабочей модели, удостоверились в стабильности каркаса.

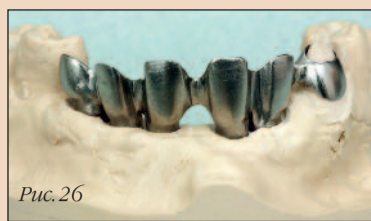

Рис. 26

полости рта. Каркас был несимметричен относительно средней линии (предположительно, из-за особенностей размещения имплантатов), что объясняло смещенное расположение искусственных зубов.

За последние несколько лет многие авторы наблюдали рецидивирующее воспаление десны, являющееся реакцией на использование имплантатов при подобных показаниях. Engquist сообщает о разрастании десневой ткани в 25% случаев [1];

Naert и соавт. показали, что у 8 из 86 пациентов со съемными протезами (6 на верхней челюсти, 80 на нижней), обследованных ими, наблюдалась гиперплазия десны, причем преимущественно на верхней челюсти (9,3%) [2]; наконец, Jemt и соавт.

приводят данные, согласно которым через 1 год после установки 92 пациентам съемных протезов с опорой на имплантаты у 19 человек наблюдалась гиперплазия десны (20,9%), 13 пациентов подверглись однократной, а 1 пациент – двукратной коррекции десны [3]. В статье 1993 г., посвященной исследованию съемных протезов верхней челюсти, Smedberg и соавт. пишут: «Результаты показали, что распространенность *Lactobacillus*, *Prevotella* (подвидов) и дрожжевых грибов у пациентов со съемными протезами значительно выше, чем у пациентов с несъемными протезами ($p < 0,05$).

→ DT стр. 10

Реклама

Московский Государственный Медико-Стоматологический Университет

10-12
ФЕВРАЛЯ
2020

17-й Всероссийский стоматологический форум и выставка-ярмарка

ДЕНТАЛ-РЕВЮ

СТОМАТОЛОГИЧЕСКОЕ ОБРАЗОВАНИЕ. НАУКА. ПРАКТИКА

Москва
МВЦ «Крокус Экспо»
павильон 2, зал 6

Генеральный научно-информационный партнер

На правах рекламы, 12+

Оргкомитет конференции:

8-926-996-34-95
Адрес для отправки работ для публикации: Klinskaya@inbox.ru
www.msmsu.ru

Оргкомитет выставки:

(+7 499) 707-23-07
info@dental-expo.com
www.dental-expo.com

Для получения бесплатного билета на выставку используйте при регистрации ПРОМОКОД: SBR3EFX