

face

& body

magazin für ästhetik

1 2019

Fachbeitrag

Der Hype des Jawline
Contouring – weil Schönheit
Ecken und Kanten braucht?!

Veranstaltung

Das 14. International Live
Surgery Symposium –
international und interdisziplinär

Recht

Haftungsfalle: Praxishomepage –
Wie ist es um Ihren Internetauftritt bestellt?



Freuen Sie sich auf **YVOIRE**[®] – Jetzt auch in Deutschland

Lernen Sie die Besonderheiten und Stärken des neuen Fillers YVOIRE von LG kennen. Profitieren Sie von attraktiven Einführungs- und Fortbildungsangeboten.



Exklusiv-Vertrieb D+A: Arthrocon Medical GmbH, Halenreie 42, 22359 Hamburg
Fon 040 3251 9541, Fax 040 1898 6938, Mail info@arthrocon.de, www.lgyvoire.de

Prof. assoc. Dr. med. Klaus Fritz

Medizinischer Leiter des Hautärzte- und Laserzentrum Landau
und Facharzt für Dermatologie und Venerologie



Frankenthal wird zum Zentrum der Dermatologie

Die 17. Tagung DERM (kurz für „Dermatologische Praxis“) in Frankenthal wird vom 15. bis 17. März 2019 wieder zum Mittelpunkt der Hautärzte. Bis zu 2.000 Teilnehmer treffen sich zur bundesweit größten Fachtagung für niedergelassene Dermatologen und Kooperationspartner aus der Kosmetischen Medizin. Über 70 Referenten werden in ca. 120 Angeboten alle wichtigen Standbeine der Hautarztpraxis abdecken.

Herzlich willkommen heißen wir zwei neue Kooperationspartner – zum einen die „Deutsche Gesellschaft für Phlebologie“ und zum anderen die „Gesellschaft für Frauen in der Medizin“. Außerdem freuen wir uns über die erneute und sehr gute Zusammenarbeit der Kooperationspartner DGDC, Onkoderm, der AEDA, des Psoriasisnetzes Südwest, PsoBest, des BVDD der DDL, Dermaticon, des BVÖD und der ADK, welche mit teils eigenen Workshops vertreten sind.

Wir präsentieren auch in diesem Jahr ein Programm mit allen wichtigen Eckpfeilern der Hautarztpraxis. Die inhaltlichen Schwerpunkte der Tagung liegen wie gewohnt auf praxisrelevanten Themen und praktischen Tipps. Vorträge rund um die dermatologische Ästhetik werden einen großen Teil der Veranstaltung einnehmen und erstmalig bereits Samstagvormittag parallel zum berufspolitischen Teil stattfinden. Ergänzt werden diese durch praktische Workshops, Live-Demos und Hands-on-Kurse. Dabei behandelt werden unter anderem Fadenlifting, chemische Peelings, Filler und Kombinationsbehandlungen. Auch das Microneedling wird wieder ein Thema sein – ein unterschätztes Verfahren,

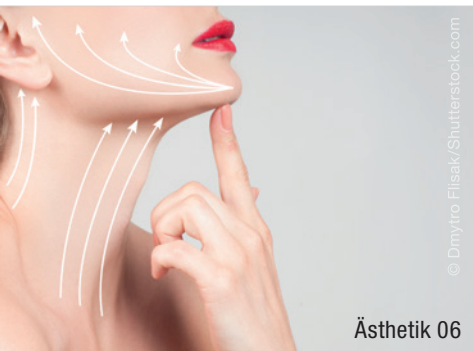welches auch zum Einschleusen von Wirkstoffen eingesetzt werden kann.

Die Behandlung von Haarausfall ist ebenfalls Thema: Vorgestellt werden unter anderem die Mesotherapie und PRP-Behandlung sowie modernes Haarausfallmanagement durch Haartransplantation und Behandlung mit A-PRP. Bei Lasern geht es um vaskuläre Läsionen, Laserassisted Drug Delivery mit PRP und 5 FU, neue Wege bei der Laserepilation, Steigerung der Patientenzufriedenheit und dem Themenbereich Bodycontouring.

Brennendes Schwerpunktthema des Jahres wird die Digitalisierung sein. Sie greift zunehmend in alle Bereiche des Behandlungsablaufs ein: Von der Prozessoptimierung im Behandlungsablauf über die Befunderhebung und die Dokumentation bis zur Übermittlung von Daten ist sie längst nicht mehr wegzudenken.

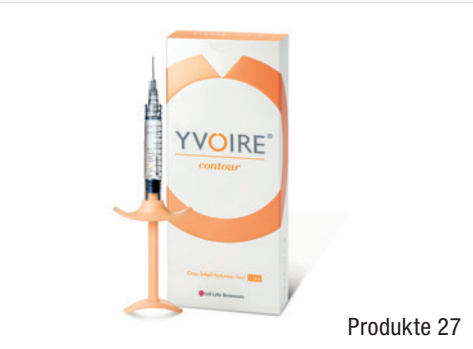Das Rahmenprogramm bietet für MFAs der Hautarztpraxis am Samstagvormittag Schulungsangebote: Zwei OP-Kurse der DGDC werden darunter sein sowie Filler- und Laserkurse. Der Gesellschaftsabend im bekannten edlen Deidesheimer Hof wird die Tagung mit einer „Küchenparty“ in seinem Michelin-Sterne-Restaurant abrunden.

Ausgewiesene Spezialisten finden Sie nicht nur auf unserer Tagung in Frankenthal, sondern stehen den Lesern ebenso mit den Themen Faceliftings, Cellulite-Behandlungen und State-of-the-Art-Methoden bei Lipödemen in dieser Ausgabe zur Verfügung.



© Dmytro Filisak/Shutterstock.com

Ästhetik 06



Produkte 27



Veranstaltung 38

Editorial

Frankenthal wird zum **Zentrum der Dermatologie** 03
 Prof. assoc. Dr. med. Klaus Fritz

Ästhetik

Der Hype des Jawline Contouring – 06
weil Schönheit Ecken und Kanten braucht?!
 Dr. Benjamin Gehl, Dr. Job Thuis, Patrick Schuster, MOCCI

Multitalent Hyaluron: Falten, Augenringe, Lippen und Nasen – 10
die vielfältigen Einsatzgebiete
 Dr. med. Johannes Müller-Steinmann

Der Hülle-Fülle-Volumen Test – 14
Kombinationstherapien der Body Skin Tightening-Verfahren
 Dr. Rolf Bartsch

Produkte/News 20

Spezial

HIFU Lifting – Die Königsklasse der Hightech-Hautstraffung 28
 Antonia Wollner

Radiochirurgie – nur eine neue Bezeichnung für 32
eine alte Technik, oder steckt mehr dahinter?
 Claudia Karlsen

IMCAS 2019 34
 Claudia Karlsen

„The Natural Face“ 2019 36
 Katja Mannteufel

10. Merz Aesthetics Expertentreffen 38
 Rebecca Michel

Das 14. International Live Surgery Symposium – 40
international und interdisziplinär
 Franziska Niedermeier

Ziel Niederlassung – Worauf kommt es an? 44
 Dr. Maximilian Rossbach

Haftungsfalle: Praxishomepage – 48
Wie ist es um Ihren Internetauftritt bestellt?
 Anne Stenger

Ohne Dokumentation kein Honorar? 52
 Dr. Susanna Zentai

Impressum 54

Unsichtbare Anzeichen für Melanome messen

JETZT NEU: Nevisense 3.0 mit vereinfachtem Messprozess

INTEGRIEREN SIE NEVISENSE FÜR GENAUERE KLINISCHE ENTSCHEIDUNGEN

- Reduzierung unnötiger Exzisionen
- Monitoring auffälliger Läsionen
- 97% Sensitivität auf Melanome*
- Negativer Vorhersagewert von 99%

*Ab dem Stadium T1b lag die gemessene Sensitivität bei 100%

Objektive Risikobewertung im Bereich der Melanomerkennung

Nevisense ist ein Gerät zur Risikobewertung bei Läsionen mit Verdacht auf maligne Melanome, klinisch belegt durch die größte prospektive Studie** ihrer Art.

Auf diese Weise stehen dem Arzt bei der Entscheidung über eine Exzision zusätzliche Informationen zur Verfügung. Dabei kommt eine Technik namens Elektrische Impedanzspektroskopie (EIS) zum Einsatz. Die EIS misst durch Aussendung harmloser elektrischer Signale die elektrische Hautimpedanz bei verschiedenen Frequenzen.

Das von Melanomen betroffene Gewebe weist eine andere Impedanz als gesundes Gewebe auf. Anhand einer Analyse der Läsion und eines Vergleichs mit dem Referenzwert der gesunden Haut wird ein Risikowert bestimmt.

Dies stellt dem Dermatologen eine wertvolle zusätzliche Information zur Verfügung, um genauere klinische Entscheidung zu treffen. Mehr als 200 Praxen in Deutschland vertrauen bereits Nevisense (Stand Juni 2018). Weitere Informationen auf www.nevisense.de

**Clinical performance of the Nevisense system in cutaneous melanoma detection: an international, multicentre, prospective and blinded clinical trial on efficacy and safety. Malvehy J, Hauschild A, Curriel-Lewandrowski C, et al. British Journal of Dermatology. Band 171, Ausgabe 5, November 2014, Seiten 1099-1107

 **NEVISENSE™**
by SCIBASE

- Bitte senden Sie mir Informationen und Studienergebnisse zu
 Ich interessiere mich für eine Workshopteilnahme
 Ich wünsche eine Praxisdemonstration
 Ich wünsche: _____

Ich bin an weiteren Informationen interessiert:

Praxis: _____
Name: _____
Strasse: _____
PLZ: _____ Ort: _____
Telefon: _____ e-mail: _____

Bitte ausschneiden/kopieren und per Fax an: 089 – 2093 1452 oder
senden Sie eine email an: info@scibase.com

Gebühr zahlt
Empfänger

SciBase GmbH
Widenmayerstr. 11
DE-80538 München



Der Hype des Jawline Contouring – weil Schönheit Ecken und Kanten braucht?!

Dr. Benjamin Gehl, Dr. Job Thuis, Patrick Schuster, MOOCI

In Zeiten von Instagram, Facebook und & Co ist der Selbstdarstellungsdrang stärker denn je. „Möglichst makellos“ – so das Motto vieler. Und dafür nehmen sie einiges in Kauf. Seit einiger Zeit erobert ein Schönheitstrend das Netz: Das Jawline Contouring – was es damit auf sich hat und warum es wie bei jedem anderen Trend eine kritische Betrachtung braucht, stellen wir Ihnen heute vor.

Man könnte fast meinen, das Kinn sei der neue Busen. Denn unser Unterkiefer rückt zunehmend in den Fokus der Schönheitsmedizin. Genau genommen ist es die Kinn- bzw. Kieferlinie, englisch Jawline, die zunehmend als „Problemzone“ wahrgenommen wird. Denn sie soll vor allem eines sein: Möglichst markant und scharf. Was erst einmal verdammt männlich klingt, ist eigentlich typisch weiblich. Schließlich betont eine markante Kinnlinie

den Hals. Und der ist seit jeher Symbol für Weiblichkeit und Fruchtbarkeit.

Weniger ist mehr!

„Natürlich soll es sein!“ – ein Satz, den wir in unserem Praxisalltag täglich zu hören bekommen und der auch einzig und allein richtig ist, so die Autoren. Denn die Na-

Heute sind operative Eingriffe im Gesichtsbereich nicht mehr das „Mittel der ersten Wahl“, da wir auch mit nicht operativen, minimalinvasiven Eingriffen natürliche, großartige Ergebnisse erzielen können.

Auch die seit einigen Jahren verwendete Vaser-Liposuction hat ihre Grenzen oberhalb des Halses. Diese revolutionäre Technologie ermöglicht durch gepulsten Ultraschall, der kaum Hitze produziert, auch das Absaugen von direkt unter der Haut lokalisiertem Fettgewebe, ohne dabei Nerven, Arterien und Haut zu schädigen.

Absaugen und Liften – Techniken, von denen man sich, zumindest im Gesicht und nicht zuletzt wegen der oftmals unregelmäßigen Ergebnisse zunehmend distanziert. Das Motto heute: Maximales Ergebnis bei minimalem Aufwand. Und genau das versprechen die neusten Techniken und Produktinnovationen im Gesichtsbereich.

Unterspritzen – aber richtig!

Durch das oberflächliche Unterspritzen ist es der Schönheitsmedizin heute möglich, minimalinvasiv ein maximales Ergebnis zu erzielen – ambulant, ohne Krankenhausaufenthalt und längeren Ausfallzeiten. Zum gezielten Aufbau der Kinnlinie kommen zwei gängige Filler zur Anwendung: „Hierzu verwendet die Ästhetische Medizin einerseits die klassische Hyaluronsäure, eine gelartige Verbindung, die vom Körper selbst gebildet wird und für ihre, relativ zur Eigenmasse des Präparats gesehen, stark wasserbindende Fähigkeit bekannt ist. Zudem zeigen aktuelle Studien, dass Hyaluronsäure-Injektionen neben dem Soforteffekt auch die Kollagensynthese anregen. Je nach Stabilität, sprich Vernetzung der synthetischen Hyaluronsäure, halten die damit erzielten Ergebnisse zwischen drei und acht Monaten. Anders bei dem sich auf dem Vormarsch befindenden Calcium-Hydroxylapatit. Der ebenfalls synthetisch hergestellte Filler auf Calciumbasis – synthetisches Knochenmehl in einem Trägergel – wird langsamer abgebaut. Die Ergebnisse halten zwölf bis 14 Monate.“

Planung des Eingriffs

„Prinzipiell empfiehlt es sich, den Eingriff in Etappen zu planen. Denn während bzw. direkt nach der Behandlung kommt es insbesondere während der ersten 24 Stunden zu Schwellungen, die das anfängliche Ergebnis trüben – deshalb sollte zu Beginn möglichst wenig Material gespritzt werden, worauf in weiteren ein bis zwei Sitzungen aufgebaut werden kann.“

Nur so kann verhindert werden, dass zu viel des Calcium-Hydroxylapatits gespritzt wird. „Zudem ermöglicht die anfänglich sparsamere Anwendung des Präparats dem Organismus, sich langsam an das Produkt zu gewöhnen,

© Dmytro Flisak/Shutterstock.com

türlichkeit hat heute oberste Priorität. Wir wollen nicht mehr operiert oder behandelt aussehen, Frische und ein freundlicher, wacher Ausdruck sind das Ziel.

Deshalb ist gerade bei Eingriffen im Gesichtsbereich maximale Vorsicht geboten. Hier gilt: „Weniger ist mehr“, sind sich die Experten einig. „Denn Eingriffe im Gesicht können das Erscheinungsbild prägen und die individuelle Mimik stark verändern. Ziel ist es, den Wünschen seiner Patienten im Bereich des Möglichen so gut es geht nachzukommen und dabei die Individualität zu erhalten. Und dazu ist eine ausführliche Vorbesprechung inklusive einer genauen Analyse der Physiognomie des Gesichts unerlässlich, um individuellen Patientenwünschen und der individuellen Anatomie Einhalt zu gewähren und die dafür geeignetste Herangehensweise zu definieren.“

Ein minimaler Aufwand und ein maximales Ergebnis sind das Ziel

Gerade im Bereich des Jawline Contourings gibt es eine breite Palette an Behandlungsmöglichkeiten. Um eine scharfe Kinnlinien zu erzielen, setzte man bislang auf zwei gängige Eingriffe. „Einerseits die Operation, neben Straffungs- und Liftingoperationen stand die Fettabsaugung hoch im Kurs – Ziel war es, Doppelkinnstrukturen zu reduzieren und abgesunkenes Gewebe wieder anzuheben. Neben den Operationen wurde die Kinnlinie mit Botulinumtoxininjektionen, wie z. B. dem Nefertiti-Lift, betont und geschärft.“

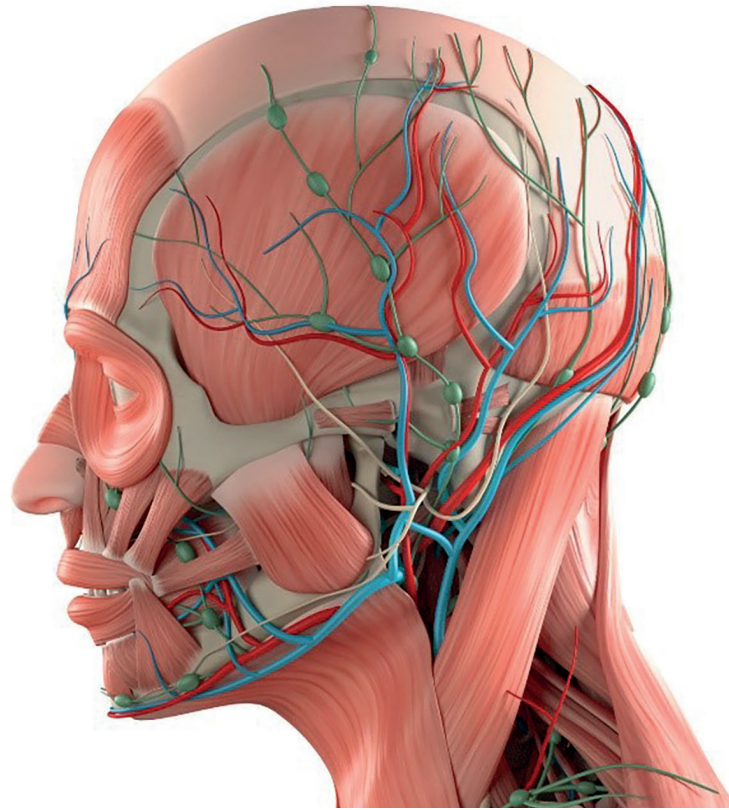
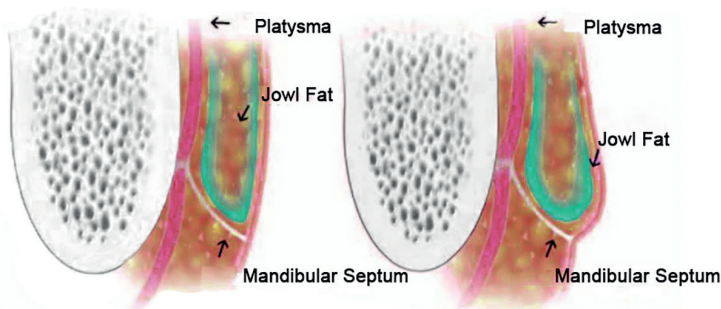


Abb. 1: Arterielle und venöse Versorgung im Bereich des Kieferwinkels.

wodurch Reaktionen, wie beispielsweise die Bildung von Granulomen, verhindert werden. Das eigentliche Ergebnis sieht man schließlich nach rund 14 Tagen, wenn alle Schwellungen vollständig zurückgegangen sind und sich das Produkt eingelagert hat – dieser Abstand sollte

auch während der einzelnen Aufbausitzungen eingehalten werden.“

Dies bedeutet im Umkehrschluss: Ehe eine Behandlung mit Calcium-Hydroxylapatit in Erwägung gezogen wird, empfiehlt sich ein „Probedurchlauf“ mit Hyaluron – dieses hat einerseits den Vorteil der kürzeren Halbwertszeit und lässt sich andererseits durch „Hyalase“ in den meisten Fällen gut auflösen. Die Patientinnen und Patienten können sich so ein Bild des Ergebnisses machen. Sicher ist eine direkte Behandlung mit Calcium-Hydroxylapatit ebenfalls gängig, jedoch sollte diese Möglichkeit für den ein oder andern Patienten in Erwägung gezogen werden.



DESCENT OF THE SUPERIOR AND INFERIOR JOWL COMPARTMENTS.

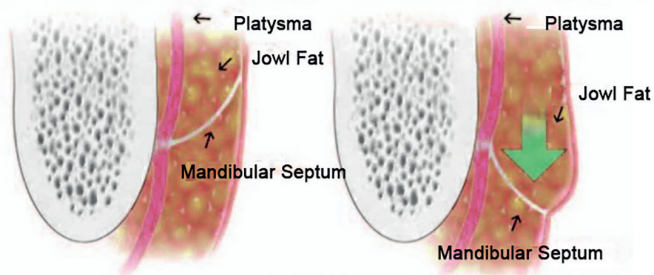


Abb. 2: Das mandibuläre Septum im Bereich des Kiefers.

Kanülen ohne Spitze, aber mit Vorteilen

Ehe mit dem eigentlichen Unterspritzen – die gesamte Behandlungsdauer beläuft sich auf 20 bis 30 Minuten – begonnen wird, werden das Gesicht der Patientin/des Patienten nach eingehender Analyse angezeichnet und die Injektionsstellen lokal betäubt. „Durch schonende, stumpfe Kanülen – die ein tieferes Eindringen und so eine Applikation direkt am Knochen ermöglichen – ist das Verletzungsrisiko der Gewebsstrukturen vergleichbar gering, sodass bei richtiger Anwendung durch den behandelnden Arzt der Eingriff schmerzarm durchgeführt werden kann. Es eignen sich dickere Kanülen unterhalb von 24G, da diese das Risiko einer Gefäßpunktion minimieren können. Spürbar ist meist nur der Druck der stumpfen Kanüle. „Durch das Einbringen entlang des Knochens und auch subdermal können etwaige Defizite direkt aufgefüllt und eine stärkere Projektion des Kiefer-

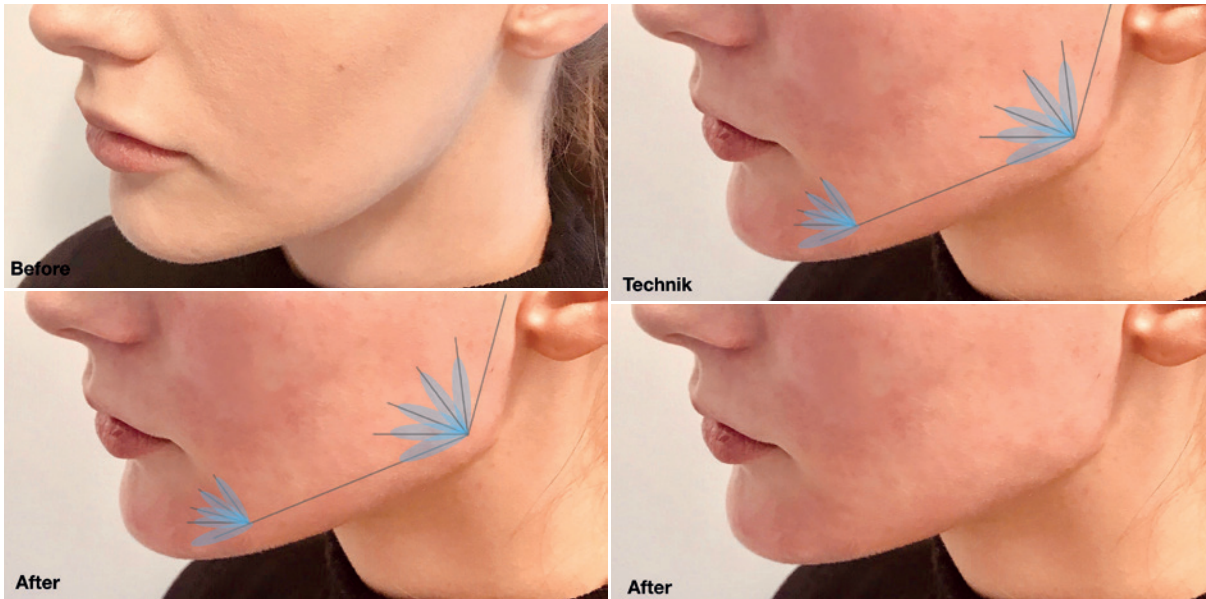


Abb. 3: Das Jawline Contouring vor und nach der Behandlung sowie das subdermale Schema. Verwendet wurden gesamt 2ml im klassischen Mischverhältnis.

winkels und des Kinns erreicht werden. So können Kieferwinkel und Kinn den Regeln des goldenen Schnitts angepasst werden, wodurch der Kieferwinkel schärfer erscheint und das untere Gesicht schmaler wirkt.“

Das Ergebnis ist eine minimale Veränderung der Gesichtsproportionen, die für ein deutlich jüngeres und frischeres Erscheinungsbild sorgt.

Die Anatomie als Schlüssel zum Erfolg

Wichtig für ein natürliches und individuell ästhetisches Ergebnis sind das Verständnis der Anatomie und des Alterungsprozesses von Haut, Fettgewebe und der tiefen Knochenstrukturen. Lange nicht berücksichtigt waren Knochenumbauprozesse, so z. B. die runde Augenhöhle, die im Laufe des Lebens oval wird sowie Winkel und Kanten, die ihre Form und Gradzahl ändern. Die Erfahrung im Umgang mit Calcium-Hydroxylapatit ist notwendig, um die richtige Schicht im Gesicht anzusteuern und auf die Notwendigkeit des Gewebes anzupassen. So kann jede Behandlung individuell anders sein und sich in verschiedenen Schichten des Körpers abspielen, um Arterien, Venen und Nerven zu schonen (Abb. 1). Das mandibuläre Septum ist das Auffangbecken für absinkende Strukturen und abgebaute Fettpads, die über die Jahre ihre Form verändern. Alles, das sich Richtung Boden bewegt, bildet das typische Jawling im Bereich des Unterkiefers (Abb. 2). Wird mit diesem Wissen der Filler im Bereich der Jawline oberhalb des mandibulären Septums eingebracht, so hängt die Wange mehr und scharfe Konturen werden keinesfalls das Ergebnis der Behandlung sein. Der Schlüssel für eine scharf konturierte, weibliche Kinnlinie ist die Anatomie der Strukturen. Im Bereich des Kieferwinkels erreichen wir durch einen subderma-

len Fächer schärfere Konturen und gleichzeitig eine verstärkte Projektion, die auch die Jawls bis zu einem gewissen Grad anheben kann. Unterhalb des mandibulären Septums können wir ebenfalls subdermal die Kinnprojektion verstärken und so dem goldenen Schnitt näherkommen. Scharf gestochen solle nur tief im Bereich des Periosts werden, um so arterielle, nervale und venöse Strukturen zu schonen. Ein mögliches Ergebnis sehen wir in Abbildung 3; 24 Stunden nach dem Eingriff wirken die Konturen noch sehr prominent, dies wird sich in den kommenden Stunden noch deutlich natürlicher und weiblicher darstellen (Abb. 3).

Eine mögliche Technik

Techniken gibt es viele, hier sehen wir eine mögliche Technik. Rein ästhetische Indikationen, die einem Hype folgen, sollten hart mit unseren Patienten diskutiert werden, und jede Behandlung hat ein natürliches, frisches und individuell passendes Ergebnis als Ziel.

Fotos: MOOCI GmbH, www.mooci.io

Kontakt



Dr. med. Benjamin Gehl

Facharzt für Plastische & Ästhetische Chirurgie
 Ordination Dr. Gehl
 Grinzinger Allee 15
 1190 Wien, Österreich
 Tel.: +43 664 4599596
office@drgehl.at
www.drgehl.at