DENTAL TRIBUNE

The World's Dental Newspaper · Russian Edition

РОССИЯ Март, 2020 №1, ТОМ 19

Новости

Исследователи изучают резистентность микрофлоры полости рта к антисептическим средствам

Dental Tribune International

24 декабря 2019

ФРАЙБУРГ/РЕГЕНСБУРГ, Германия: за последние два десятилетия резистентность к антибиотикам стала предметом многочисленных исследований и общественных дискуссий. При этом резистентность к антисептикам, дезинфицирующим средствам местного действия, вплоть до недавнего времени вызывала меньший интерес ученых. Теперь же исследователи из Медицинского центра при Фрайбургском университете и Больницы при Университете Регенсбурга занимаются выяснением вопроса о том, как у кариесогенной бактерии *Streptococcus mutans* формируется невосприимчивость к таким средствам и как она может приводить к антибиотикорезистентности.

Новый исследовательский проект, финансируемый Немецким фондом исследований DFG (Deutsche Forschungsgemeinschaft)., будет посвящен вопросу о том, как у микрофлоры полости рта развивается резистентность к стоматологическим дезинфектантам. (Иллюстрация: Loucha Reengchay/Shutterstock)

В течение следующих трех лет ученые получат на эту работу 664 000 евро от Немецкого фонда исследований DFG. Используя определенные виды бактерий и взятые у пациентов образцы, исследователи будут выяснять, как образующие микрофлору полости рта организмы меняются под действием хлоргексидина.

«Мы хотим понять, как у бактерий полости рта вырабатывается резистентность к хлоргексидину, что при этом происходит с бактериями на геномном и метаболическом уровнях», – сказал профессор Ali al-Ahmad, глава исследовательской группы отделения хирургической стоматологии и пародонтологии Медицинского центра при Фрайбургском университете. Профессор al-Ahmad возглавит исследование вместе с доктором Fabian Cieplik, который заведует отделением хирургической стоматологии и пародонтологии больницы при Университете Регенсбурга. «Один из вопросов, на который нам предстоит ответить, заключается в том, могут ли быть причиной развития такой резистентности продаваемые без рецепта ополаскиватели для полости рта на основе хлоргексидина», – пояснил доктор Cieplik.

Чтобы выяснить, связана ли невосприимчивость к хлоргексидину с антибиотикорезистентностью, две группы исследователей будут использовать разные методы. «Возможно, в будущем мы сможем точно определять, когда следует применять антисептики широкого спектра действия, а когда – альтернативные препараты», – объяснил профессор al-Ahmad.

Кроме того, исследователи собираются задействовать особый генетический тест, геномный анализ по методу стохастических геномных фрагментов. С помощью этого теста ученые планируют определить, меняется ли под действием хлоргексидина состав бактериальной микрофлоры полости рта у пациентов, вынужденных длительное время использовать этот антисептик в связи с хирургическими вмешательствами.

www.dental-tribune.com

Клинический случай

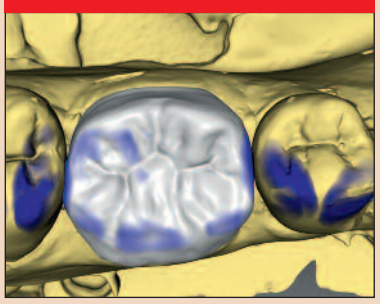

Применение новых материалов при традиционных показаниях

Традиционно металлокерамические коронки фиксировали с помощью цинк-фосфатных цементов. Одновременно с безметалловыми реставрациями появились стеклоиономерные цементы и модифицированные композитом стеклоиономерные цементы. В целом стоматологические цементы должны обеспечивать оптимальную связь между структурой зуба и материалом реставрации, не растворяться в воде, распределяться тонким слоем и обладать долговременной стабильностью.

стр. 5

Профилактика

Антивозрастная медицина и ортодонтическое лечение: междисциплинарный подход

Антивозрастная медицина – это область медицины, занимающаяся вопросами профилактики, замедления и устранения последствий старения, чтобы помочь людям дольше жить и оставаться здоровыми. В наше время развитие доказательного подхода в этой отрасли превратило ее в многомиллиардную индустрию. За последние несколько десятилетий рынок антивозрастных средств и услуг невероятно расширился.

стр. 12

Клинический случай

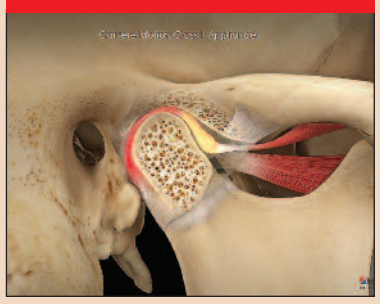

Метод Saggital First

Когда доктор Эдвард Энгль создавал первую классификацию нарушений окклюзии, он обозначил их как I, II и III классы – категории, которые ортодонты используют и по сей день. Определяя основные виды нарушений относительно одной-единственной плоскости – сагиттальной – доктор Энгль подтвердил, что сагиттальное соотношение зубов играет решающую роль, является наиболее критичным и труднее всего поддающимся коррекции.

стр. 19

События

Вручение дипломов Магистра клинической и хирургической эндодонтии выпускникам Университета Кальяри

24 января 2020 г. в Университете города Кальяри состоялась торжественная церемония вручения дипломов Магистра клинической и хирургической эндодонтии. Церемония прошла под председательством директора клиники и курса клинической и хирургической эндодонтии Университета Кальяри Элизабетты Котти.

стр. 23

Трехмерное препарирование: пересмотр традиционного протокола

Кеннет С. Серота, США

Предыстория

Цель препарирования в рамках эндодонтического лечения заключается в очищении, дезинфекции и формировании корневого канала перед его обтурацией с сохранением максимально возможного объема тканей зуба. Последнее особенно важно, когда речь идет о пришеечной области, сужениях и областях фуркаций [1]. Существенным недостатком традиционных файлов и каналорасширителей из нержавеющей стали являются их геометрия и жесткость. Методика препарирования с помощью таких инструментов, даже с учетом разработанной доктором Шильдером инновационной концепции движения файлов [2], не позволяла полностью очистить корневые каналы. Форма поперечного сечения канала далека от идеального круга: предложенный Шильдером подход, будучи новаторским, никак не влиял на конструкцию инструментов, которую требовалось изменить для оптимизации очищения и формирования каналов (рис. 1, 2). Форма корня в целом повторяет форму корневого канала [3], который невозможно адекватно препарировать, если только размер файла не соответствует максимальному диаметру некруглого канала (рис. 3), а при этом возможны ослабление корня или его перфорация. Исследования, посвященные геометрии поперечных сечений корневого канала, показывают, что вестибулооральная ширина канала практически всегда больше его мезиодистального размера, т.е. большинство каналов имеет овальную, а отнюдь не круглую форму [4].

Вплоть до недавнего времени для визуализации формы каналов стоматологи могли использовать только традиционные двухмерные рентгенограммы, что не позволяло в полной мере оценить значимость таких параметров инструментов, как их конусность и гибкость. Периапикальные снимки не дают представления о ширине канала в вестибулооральном направлении и показывают лишь меньший, мезиодистальный его размер (рис. 4). Теоретически, мнимое трехмерное изображение можно получить, совместив мезиальную угловую, дистальную угловую и прямую рентгенограммы. Канал, обработанный с помощью инструмента, размер которого соответствует меньшей, мезиодистальной, ширине канала, на традиционной рентгенограмме выглядит адекватно препарированным. Появление микрокомпьютерной томографии (микроКТ) и конусно-лучевой компьютерной томографии (КЛКТ) изменило наше представление о результатах, достигаемых в рамках современных протоколов лечения. Исследование препарированных корневых каналов с помощью микроКТ показывает, что обработке подвергается лишь 50% внутриканального пространства (рис. 5) [5, 6]. Выражение «нельзя заткнуть круглое отверстие квадратной пробкой» как нельзя лучше передает суть проблемы: невозможно адекватно препарировать овальный канал с помощью круглого инструмента.

Самым недооцененным недостатком круглых файлов является образование значительного объема дентинной стружки. Традиционно основной проблемой считается выведение этой стружки за апекс и связанный с этим риск воспаления в периапикальной области уже после лечения. При этом подразумевается, что основная часть дентинной стружки перемещается в направлении устья канала и успешно удаляется в процессе медикаментозной обработки. На самом же деле стружка скапливается на тех участках овального канала, куда не достает круглый инструмент, она препятствует дальнейшему очищению и дезинфекции

→ DT стр. 2



Рис. 1. Зона охвата по Шильдеру формируется при вращении предварительно изогнутого каналорасширителя. Срезание дентина осуществляется на этапе извлечения инструмента из канала, что исключает риск образования уступов.

Рис. 2. На примере поперечного разреза мезиального корня моляра нижней челюсти легко убедиться, что корневые каналы имеют неправильную, приближающуюся к эллипсу/овалу, а отнюдь не круглую форму (источник изображения неизвестен).

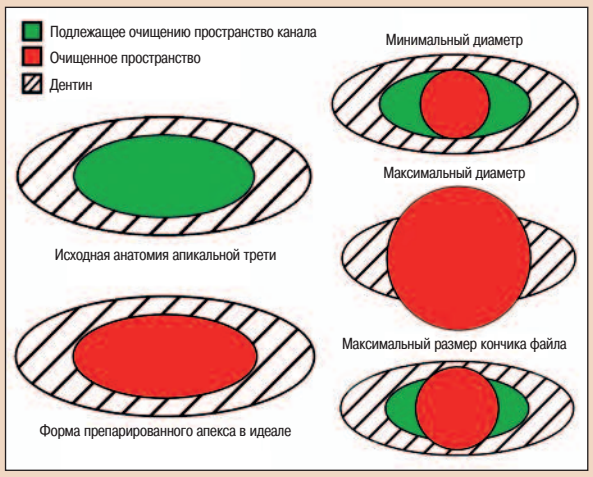

Рис. 3. Форма корня повторяет форму канала. Ввиду этого использование круглого файла максимального диаметра с клинической точки зрения нецелесообразно, а инструменты с конусностью больше 0,04 представляют существенный риск для целостности корня.

Рис. 4. Скан КЛКТ, демонстрирующий количество каналов. Очевидно, что тонкий перешеек у устья второго мезиально-щечного канала будет немедленно разрушен круглым файлом с фиксированной конусностью. Подобные ятрогенные проблемы регулярно возникают у стоматологов, полагающихся только на традиционные, двухмерные рентгенограммы (снимок любезно предоставлен доктором Martin Trope).

← DT стр. 1

этих участков с помощью медикаментозных растворов и вспомогательных технологий [7, 8].

Кроме того, при уплотнении дентинной стружки на неровных участках канала давление в канале увеличивается, что повышает риск образования микротрещин (рис. 6). Эта существенная проблема сохраняется при использовании даже новейших никель-титановых (NiTi) файлов, но не инструмента XP-3D Shaper (Brasseler, США) [9]. Тенденция к разработке систем с меньшим количеством инструментов большей конусности лишь усугубляет эту проблему.

Когнитивный диссонанс

Интерес к NiTi-файлам был обусловлен тем, что их рассматривали как инструменты, которые лишены недостатков, свойственных файлам из углеродистой и нержавеющей стали. NiTi-файлы отличаются исключительной эластичностью, сами центруются в канале и позволяют сохранить исходную форму апикальной трети последнего, не превращая ее поперечное сечение в эллипс. При правильно выбранной конусности инструмента можно избежать чрезмерного препарирования средней и коронковой трети канала, минимизировав благодаря этому риск ослабления или перфорации корня. Тем не менее каждое новое поколение NiTi-файлов вне зависимости от технологии их изготовления и особенностей конструкции демонстрировало худшие, чем ожидалось, результаты с точки зрения удаления дентинной стружки из каналов. К сожалению, лишь немногие системы включают инструменты с конусностью 0,04; в большинстве случаев в набор входят только файлы 0,06, 0,07 и 0,08. Некоторые новые системы предназначены для реципрокного движения и имеют S-образное поперечное сечение. Увы, но риск поломки NiTi-инструментов вследствие блокировки в канале, усталости металла при циклических нагрузках и утраты им устойчивости к кручению остается актуальной проблемой. Преимущества NiTi-файлов по сравнению со стальными инструментами невозможно переоценить; тем не менее их достоинства умаляет тот факт, что все подобные файлы по-прежнему изготавливаются из болванок круглого сечения (рис. 7, 8). Каждому новому поколению NiTi-файлов присущ все тот же недостаток – геометрия режущих кромок этих инструментов не соответствует эллиптической форме большинства корневых каналов.

Необходимость щадящего адаптивного подхода к препарированию

Появление системы адаптивных файлов XP-3D в корне изменило представление о препарировании. Конструкция инструмента XP-3D Shaper позволяет ему адаптироваться к естественной форме канала, причем дентинная стружка не скапливается на необработанных участках. Кончик инструмента XP-3D Finisher (Brasseler, США) при вращении описывает круг диаметром минимум 3 мм, т.е. способен обрабаты-



Рис. 5. Микротомограмма демонстрирует необработанные (зеленые) и обработанные (красные) участки корневого канала после препарирования с помощью круглого файла минимального диаметра. Очищено менее 50% пространства канала (изображение любезно предоставлено доктором Frank Paqué).



Рис. 6. Канал неправильной формы после препарирования файлом с круглым сердечником. Обратите внимание на аккумуляцию дентинной стружки в «углу» канала (снимок любезно предоставлен доктором Gustavo De-Deus).

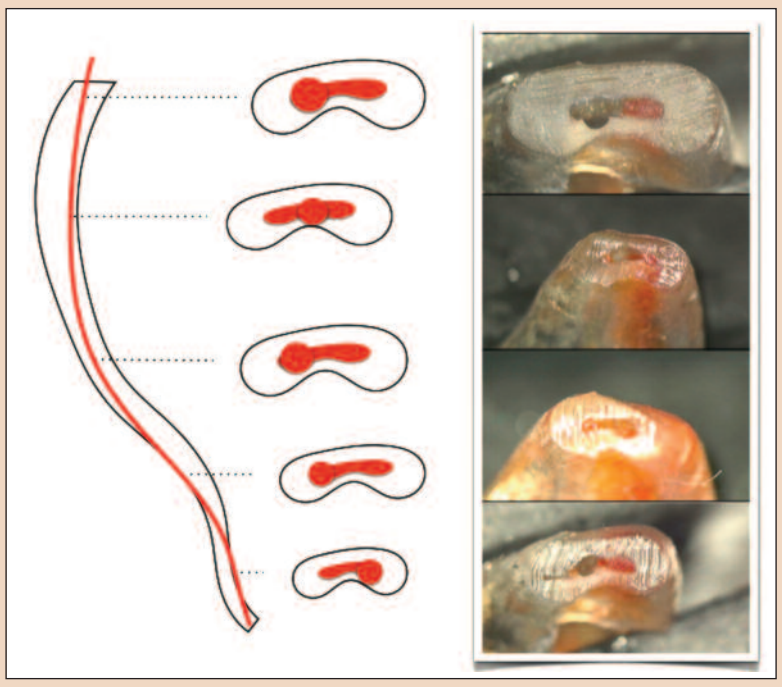

Рис. 7. На большинстве уровней поперечное сечение корневого канала имеет овальную форму. Несмотря на свою центровку в канале, круглые файлы с типичной конусностью 0,06 ослабляют структуру корня и не очищают канал полностью (иллюстрация любезно предоставлена доктором Gustavo De-Deus).

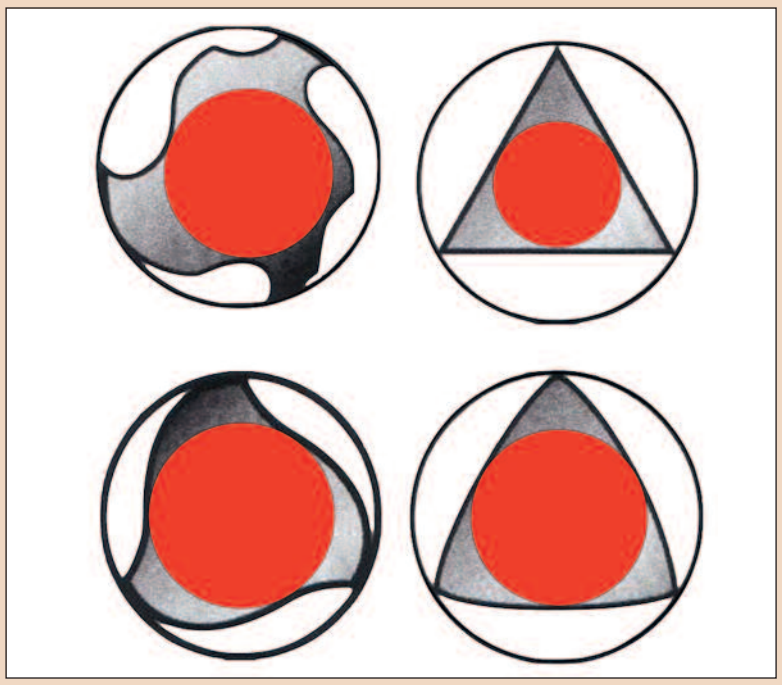

Рис. 8. На сегодня существуют порядка 157 систем эндодонтических файлов. Большинство этих инструментов изготавливается из круглых болванок, тогда как корневые каналы отнюдь не круглы.

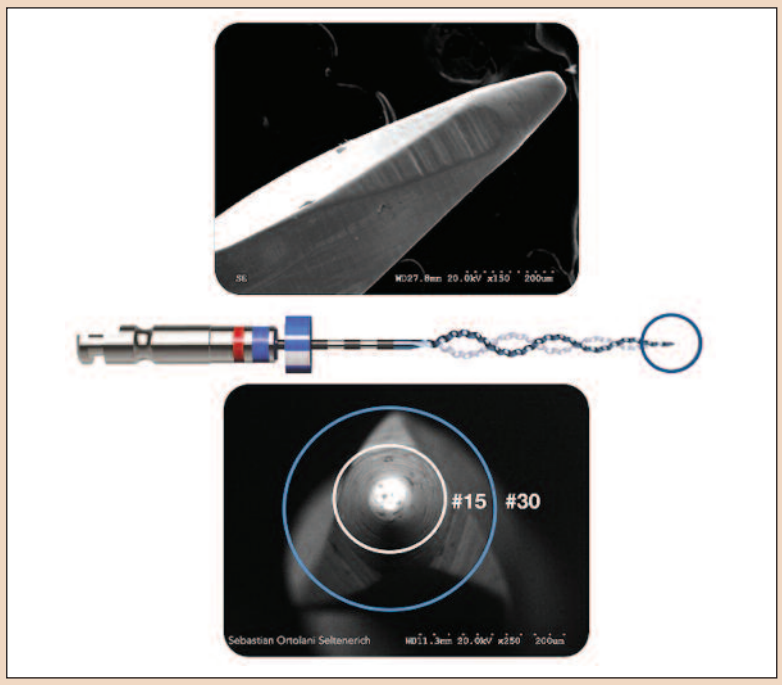

Рис. 9. Передняя часть кончика Booster Tip (0,25 мм) лишена режущих желобков. Следующие 0,25 мм BT имеют шесть режущих желобков, и при вращении инструмента он расширяет апекс до размера/конусности 30/0,02. Конструкция кончика традиционных NiTi-инструментов позволяет этим файлам скорее следовать «ковровой дорожке», нежели активно срезать дентин, что создает риск образования уступов на стенках канала или поломки инструмента в том случае, если кончик застрянет на неровном участке (иллюстрация любезно предоставлена доктором Sebastián Ortolani Seltenerich).

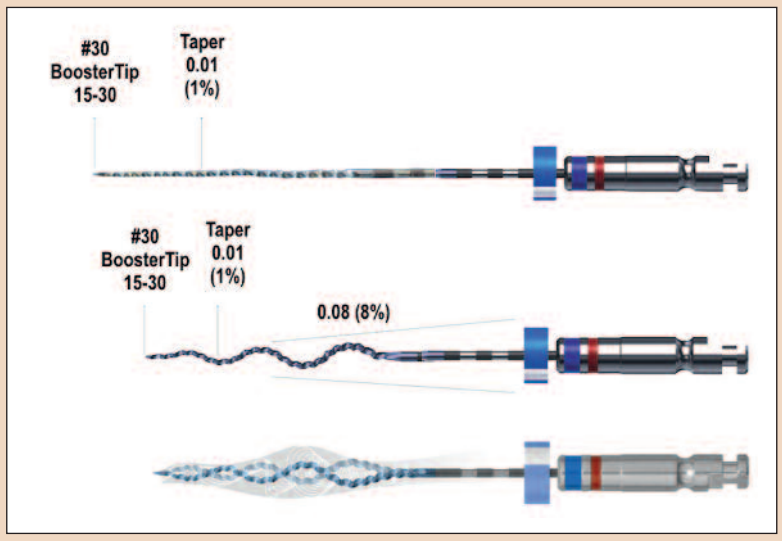

Рис. 10. Размеры файла XP-3D Shaper в мартенситной и аустенитной фазе.

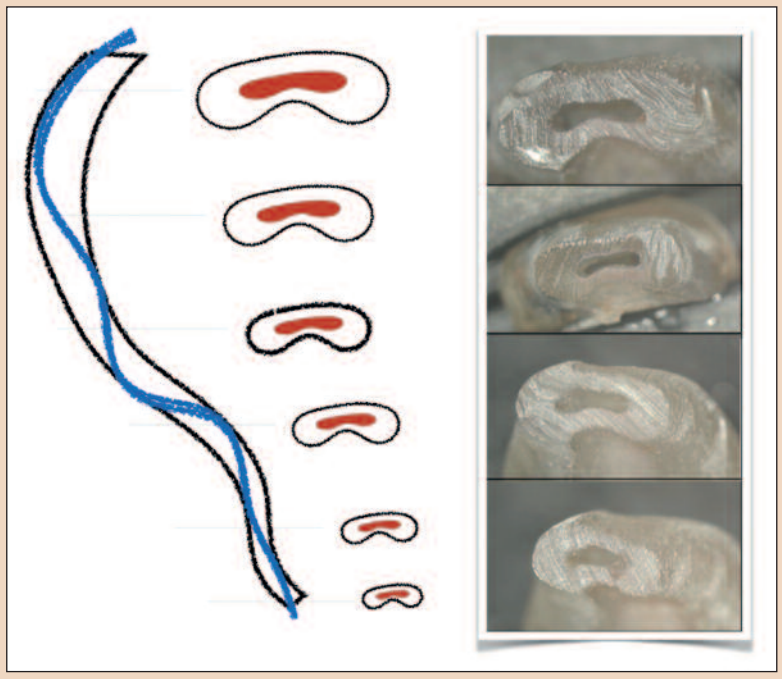

Рис. 11. После препарирования исходная форма канала сохраняется, что подтверждают снимки поперечных срезов, выполненных на расстоянии 1, 3, 5 и 7 мм от апекса (изображение любезно предоставлено доктором Gustavo De-Deus).

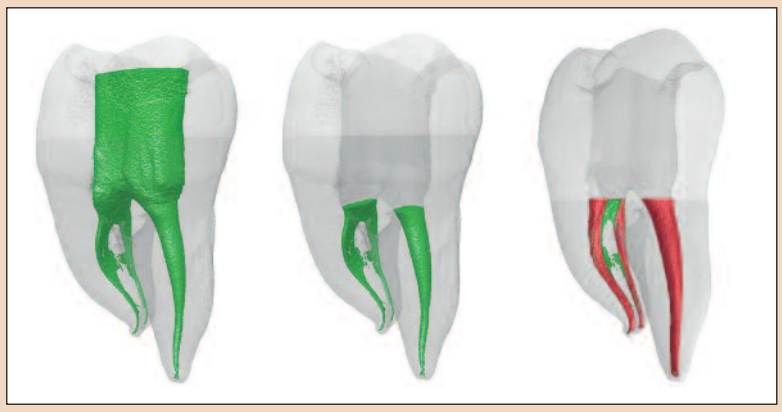

Рис. 12. В малых (мезиальных) каналах файл XP-3D Shaper сначала доходит до участка диаметром 0,3 мм и затем увеличивает конусность канала в зависимости от степени сопротивления дентина. Адаптивный инструмент предотвращает скопление дентинной стружки на неровных участках канала.

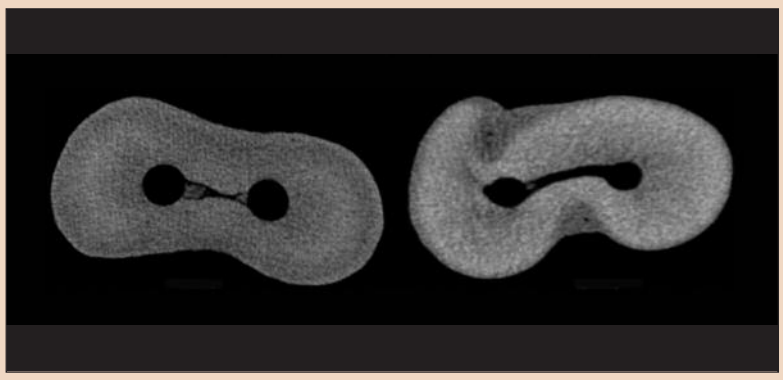

Рис. 13. Микротомограмма слева демонстрирует скопление стружки в области перешейка после препарирования с помощью машинного файла реципрокного движения. На томограмме справа представлена анатомически сходная система корневых каналов после препарирования с помощью инструмента XP-3D Shaper. Результатом аккумуляции дентинной стружки часто становится повышение сопротивления в канале, способное привести к перелому корня.

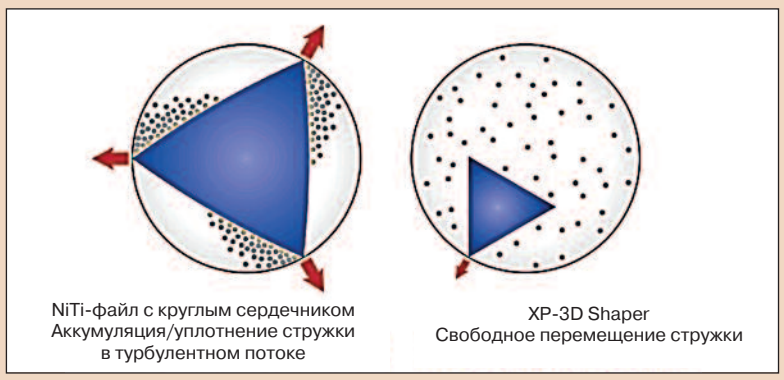

Рис. 14. На схемах показан принцип действия файла, изготовленного из круглой болванки, и инструмента XP-3D Shaper. Вне зависимости от того, насколько уменьшается конусность основной части файла по сравнению с конусностью его кончика, составляющей 0,06/0,07/0,08, возникает повышенное сопротивление дентина, а ирригационный раствор не перемешивается. В случае инструмента XP-3D Shaper все наоборот.

вать даже самые широкие участки корневого канала, не меняя при этом его исходную форму [10].

Конструкция кончика

Кончик Booster Tip (BT) свободно входит в канал после формирования «ковровой дорожки» с помощью инструментов размера/конусности 15/0,02 или 10/0,04, обеспечивая превосходную центровку инструмента. Передняя часть кончика BT не имеет режущих кромок: после формирования «ковровой дорожки» кончик инструмента XP-3D Shaper входит в апикальную треть канала на 0,25 мм. Следующие 0,25 мм BT имеют 6 режущих желобков: при вращении инструмента он расширяет апекс с 15/0,02 до 30/0,02 (размер/конусность; рис. 9).

XP-3D Shaper

Чтобы лучше понять уникальные характеристики этого файла, нужно изучить физические аспекты технологии MaxWire. При комнатной температуре материал инструмента XP-3D Shaper находится в мартенситной фазе, что позволяет инструменту легко изгибаться и проходить в канал. Совершив всего 3–5 легких выметающих движений, можно расширить апикальное сужение до размера 30 и придать каналу конусность 0,02 (рис. 10, 11). При таком диаметре ирригационная игла размера 31GA приближается вплотную к рабочей длине, что позволяет избежать образования паровой пробки и обеспечить максимальную эффективность медикаментозной обработки канала. Кроме того, формируется апикальный упор для гуттаперчевого штифта. С каждым новым движением инструмента в канале его конусность увеличивается с 0,01 до 0,02/0,04/0,06/0,08, причем с сохранением исходной гибкости файла. При температуре тела материал переходит в аустенитную фазу, и файл стремится к максимальной конусности 0,08, необходимой только в самых исключительных случаях.

При лечении корневых каналов необходимо сохранить максимально возможный объем здоровых тканей: ввиду этого рекомендуется по достижении рабочей длины (за 3–5 первых введений) выполнить 10 дополнительных введений для того, чтобы придать каналу конусность 0,04, вполне достаточную для адекватной дезинфекции узких каналов. В случае более широкого канала файл легко сможет придать ему большую конусность, поскольку будет испытывать меньшее сопротивление. Благодаря форме этого инструмента при использовании легких выметающих движений и не более 30 глубоких введений обеспечивается обработка более 90% поверхности стенок широкого канала (рис. 12, 13).

Резюмируя, необходимо еще раз подчеркнуть, что файл XP-3D Shaper адаптируется к исходной форме канала и не меняет ее, в отличие от круглых NiTi-инструментов. Как видно на рис. 10, файл XP-3D Shaper имеет синусоидальную форму. Благодаря этому с помощью легких выметающих движений можно обработать 90% и более поверхности стенок крупного канала несложной анатомии. Как уже было сказано, при использовании круглых NiTi-файлов значительные объемы уплотненной стружки остаются на неровных участках канала, что значительно затрудняет его очищение и дезинфекцию. Форма и конусность инструмента XP-3D Shaper позволяют ему адаптироваться к изгибам и поперечным сечениям канала, не уплотняя дентинную стружку и обеспечивая ее оптимальное выведение из канала (рис. 14).

→ DT стр. 4

Реклама

Москва, Россия
27–30.04.2020

ДЕНТАЛ САЛОН

47-Й МОСКОВСКИЙ МЕЖДУНАРОДНЫЙ СТОМАТОЛОГИЧЕСКИЙ ФОРУМ И ВЫСТАВКА

Крокус Экспо,
павильон 2, залы 5, 7, 8

www.dental-expo.com

12+

КРУПНЕЙШАЯ ВЫСТАВКА, ПЛОЩАДКА ОБУЧЕНИЯ И НЕТВОРКИНГА

Организатор: DENTALEXPO®
Стратегический партнер: Стоматологическая ассоциация России
Генеральный спонсор выставки: align | invisalign | iTero
Генеральный научно-информационный партнер: Dental Tribune

Для получения бесплатного билета на выставку используйте при регистрации ПРОМОКОД: SVBZ8PH



Рис. 15. Эксперименты с использованием моделей, выполненных из пластмассы с эффектом фотоупругости, и источника монохромного света показали, что файл реципрокного движения (а) создает в апикальной трети канала очень большое, а традиционный машинный файл (б) – весьма заметное напряжение, тогда как при препарировании с помощью инструмента XP-3D Shaper (в) напряжение в апикальной трети канала не возникает.

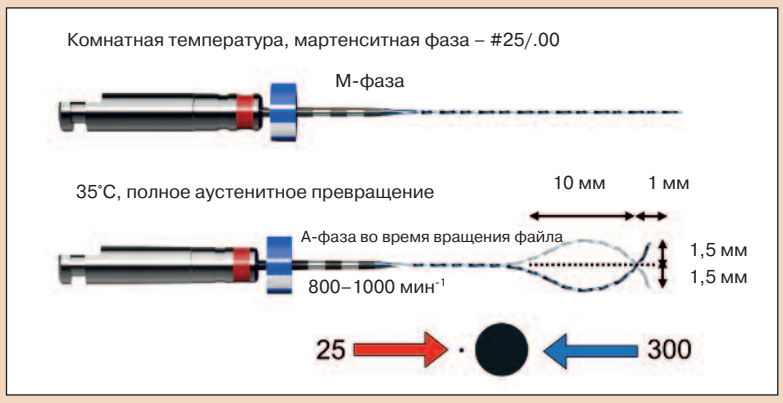

Рис. 16. Размеры инструмента XP-3D Finisher в мартенситной и аустенитной фазах. При температуре тела 10-миллиметровый кончик этого финишного файла превращается в своеобразный серп и ходит по окружности диаметром 3 мм. Давление на кончик инструмента вызывает увеличение этого диаметра.

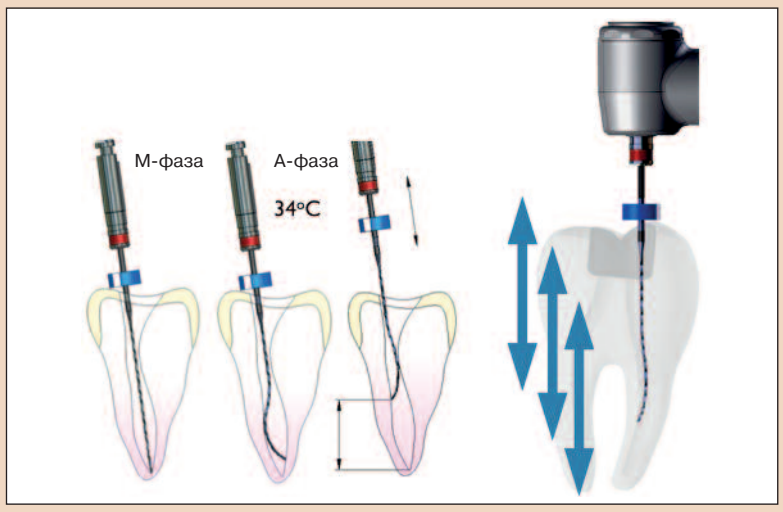

Рис. 17. Морфология стенки корневого канала заставляет файл XP-3D Finisher расширяться, благодаря чему он при движении вглубь и наружу обрабатывает даже малейшие неровности стенок, чего не может ни один другой инструмент.

← DT стр. 3

Благодаря этому достигается оптимальная эффективность медикаментозной обработки канала после его препарирования. Эксперименты на моделях, выполненных из материала с эффектом фотоупругости, показали, что при использовании файла XP-3D Shaper апикальное давление не возникает: таким образом, устраняется проблема образования микротрещин. Круглые же инструменты создают значительное апикальное давление (рис. 15).

Недавно арсенал эндодонтистов пополнился новыми и довольно дорогими устройствами для медикаментозной обработки каналов: к ним относятся EndoActivator (Dentsply Sirona), EndoSafe Plus (Vista Dental), Endovac Pure (для ирригации с отрицательным давлением; Kerr) и GentleWave (Sonendo) [11]. Производитель системы GentleWave заявляет, что она способна удалять остатки тканей, смазанный слой дентина, биопленку и бактерии из дентинных канальцев [12]. Данное устройство нуждается в тщательной клинической проверке.

Инструмент XP-3D Finisher

Финишный файл XP-3D Finisher используется в качестве дополнения к инструменту XP-3D Shaper. Его конструкция позволяет обрабатывать оставшиеся не очищенными участки стенок канала, не изменяя при этом форму канала после его препарирования с помощью XP-3D Shaper. Диаметр кончика файла XP-3D Finisher составляет 0,25 мм и имеет конусность 0,00. Этот инструмент отличается чрезвычайной гибкостью и, следовательно, исключительной устойчивостью к усталости при циклических нагрузках. При изготовлении файла XP-3D Finisher ему придают форму серпа, когда материал находится в аустенитной фазе. При комнатной температуре последняя переходит в мартенситную фазу, благодаря чему инструмент можно согнуть нужным образом перед введением в канал. В канале файл нагревается до температуры тела (35°C), и материал стремится вернуться в аустенитную фазу (рис. 16, 17), когда инструмент приобретает уникальную форму: при температуре тела 10-миллиметровый кончик файла превращается в своеобразный серп. Если кончик не был предварительно согнут, он при вращении файла ходит по окружности диаметром 3 мм; согнутый кончик описывает круг диаметром до 6 мм. Инструмент не срезает дентин, а лишь скоблит его, что позволяет удалить микробы, в том числе и в дентинных канальцах (на глубине до 40 мкм, что сопоставимо с гладкостью поверхности корня после пародонтологического лечения) [13, 14]. При перемещении файла вглубь канала и из него происходит активное перемешивание ирригата (гипохлорит натрия и этилендиаминтетрауксусная кислота), благодаря чему микрофлора, присутствующая в корневом канале, подавляется или уничтожается эффективнее (рис. 18, 19).

Рис. 18. Естественное расширение и сжатие файла XP-3D Finisher позволяет ему контактировать со всеми участками неровной поверхности стенки канала. При этом файл не обладает достаточной жесткостью для того, чтобы изменить форму канала после препарирования с помощью инструмента XP-3D Shaper.

Рис. 19. Файл XP-3D Finisher создает турбуленцию ирригационного раствора. Исследования показывают, что это позволяет удалять микрофлору на глубине до 40 мкм.

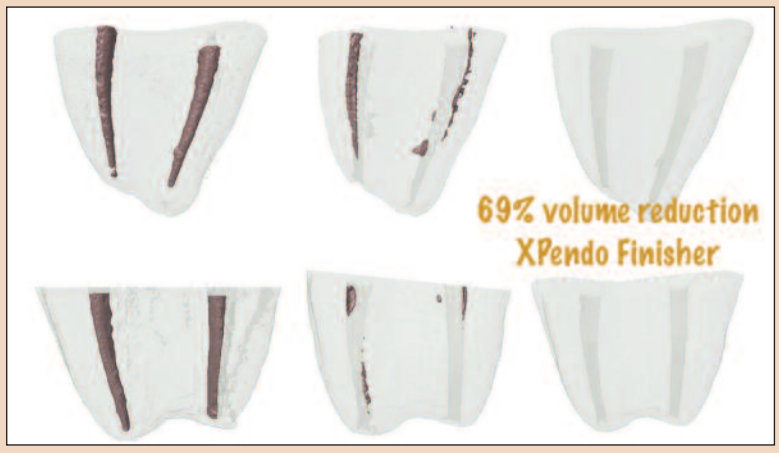

Рис. 20. Исследование Alves и соавт. показало, что предназначенный для проведения повторного эндодонтического лечения инструмент XP-3D Finisher удаляет на 69% больше остатков дентинной стружки, чем стандартные круглые файлы [15].

Повторное лечение

Инструмент XP-3D Finisher был модифицирован для проведения повторного эндодонтического лечения. Толщина кончика модифицированного файла составляет 0,03 мм, конусность – 0,00. Благодаря этому файл лучше адаптируется к морфологии поверхности дентина и эффективнее удаляет остатки гуттаперчи и дентинной стружки с неровных участков (рис. 20).

Вывод

В рамках предварительных исследований инструменты XP-3D продемонстрировали свою эффективность: они хорошо удаляли органические остатки, оставляли меньше дентинной стружки в области перешейков и обеспечивали минимальное, биологически ориентированное препарирование корневых каналов (с оптимальной конусностью 0,04), создавая меньшее напряжение в дентине (т.е. минимизируя риск микротрещин). Конструкция кончика BT и синусоидальная форма файла позволяют эффективно очищать и дезинфицировать апикальную треть корневого канала. Удалось ли создателям этих инструментов в полной мере учесть и совместить биологические и технологические аспекты, чтобы обеспечить долгосрочные положительные результаты лечения? Возможно, да. Что им точно удалось сделать, так это избавить эндодонтические файлы от тех недостатков, которые слишком долго были им присущи. Инструменты новой конструкции приближают эндодонтистов к достижению их главной цели, которая заключается в эффективном и при этом щадящем препарировании с сохранением максимальных объемов здоровых тканей и исходной анатомии канала для минимизации функциональных нагрузок и риска перелома корня. DT

От редакции: *список литературы можно получить в издательстве.*

Статья была впервые опубликована в журнале roots – international magazine of endodontics, №4, 2018.

Информация об авторе

Доктор Кеннет Серота (Kenneth Serota) в 1973 г. окончил стоматологический факультет Университета Торонто и затем получил диплом эндодонтиста и степень магистра медицинских наук в Институте Форсайта при Гарвардской стоматологической школе (Бостон, Массачусетс, США). Активно занимаясь интернет-образованием с 1998 г., доктор K. Serota стал одним из основателей эндодонтического форума ROOTS и междисциплинарного форума NEXUS. Он является внештатным клиническим преподавателем докторантуры по эндодонтии в Университете Торонто.

7 причин для того, чтобы размещать рекламу в Dental Tribune

DENTAL TRIBUNE
The World's Dental Newspaper

1	Глобальный охват	Dental Tribune – единственная газета, которую читают 650 тыс. стоматологов, говорящих на 19 языках
2	Реклама	Сломайте культурные и языковые барьеры, чтобы привлечь внимание своей целевой группы и создать достойный образ своей марки в мире
3	Надежное распространение	Компания Dental Tribune Publishing Group состоит из ведущих профильных издательств мира, тесно сотрудничающих с национальными стоматологическими ассоциациями и обществами
4	Быстро и постоянно	Наличие глобальной сети корреспондентов обеспечивает полное и своевременное освещение всех главных стоматологических выставок и конгрессов мира
5	Привлечение покупателей	Наша интерактивная издательская платформа позволяет одновременно размещать рекламу в печатном и онлайн-изданиях, что усиливает ее воздействие и привлекает больше потенциальных покупателей
6	Одобрение профессионалов	Среди работников в области стоматологии Dental Tribune пользуется безупречной репутацией источника всеобъемлющей и лаконично изложенной информации
7	Надежные партнеры	Всемирная стоматологическая федерация (FDI) и многие региональные стоматологические ассоциации выбрали Dental Tribune в качестве своего информационного партнера и средства связи с организациями-членами

Применение новых материалов при традиционных показаниях

Фиксация цельнокерамических реставраций на цемент Variolink Esthetic

Эдуардо Ман и Хуан Пабло Санчез, Чили

Традиционно металлокерамические коронки фиксировали с помощью цинк-фосфатных цементов. Одновременно с безметалловыми реставрациями появились стеклоиономерные цементы (GIC) и модифицированные композитом стеклоиономерные цементы (RMGIC). В целом стоматологические цементы должны соответствовать ряду определенных требований: обеспечивать оптимальную связь между структурой зуба и материалом реставрации, не растворяться в воде, распределяться тонким слоем и обладать долговременной стабильностью. Все это нехарактерно для традиционных цементов, которые растворимы в воде и не обеспечивают адгезивную связь с эмалью или дентином (как цинк-фосфатные цементы) либо создают лишь минимальную адгезивную связь только с дентином (GIC и RMGIC). Тем не менее эти материалы демонстрируют приемлемую долговечность, если используются по показаниям, хотя их применение сопряжено с определенными проблемами.

Проблема 1: опаковость

Степень прозрачности цемента имеет большое значение при установке цельнокерамических коронок, вкладок и онлей-вкладок. В теории полупрозрачной керамике, применяемой для создания таких реставраций, можно придать практически любой цвет. Однако опаковый цемент способен значительно и самым негативным образом повлиять на оттенок керамики. Не менее существенны и ограничения, возникающие при использовании опакового цемента для фиксации реставраций в эстетически значимой области и при установке вкладок и онлей-вкладок, когда граница между вкладкой и эмалью оказывается видимой. При восстановлении зуба с помощью винира основной оттенок зуба сохраняется: винир из полупрозрачной керамики заменяет собой эмаль, покрывая дентин. В этом случае хороших эстетических результатов можно ожидать только при использовании полупрозрачного цемента.

Проблема 2: адгезия

Обычные цементы обеспечивают относительно низкую прочность связи. Традиционно зубы под полные коронки препарируют так, чтобы улучшить ретенцию реставрации за счет формы культи и силы трения. Однако эти приемы не работают в случае частичных коронок, виниров и онлей-вкладок. Ввиду этого при установке подобных реставраций рекомендуется использовать цемент, обеспечивающий прочную адгезивную связь. Решением обеих этих проблем стали композитные цементы. Пожалуй, их единственным недостатком является трудность удаления излишков материала, связанная с его прочностью и нерастворимостью в воде. Композитные цементы первого поколения были самоотверждающимися, и стоматологам приходилось ждать несколько минут, прежде чем они могли приступить к удалению излишков цемента, который к этому времени уже прочно связывался с тканями зуба. Кроме того, при этом возникал риск контакта еще не полимеризовавшегося цемента с кровью и слюной, что могло привести к ухудшению адгезии между зубом и реставрацией.

Композитные цементы двойного отверждения

Необходимость решения этих проблем привела к созданию композитных цементов двойного отверждения, предназначенных для фиксации цельнокерамических реставраций. Обычно такие цементы выпускаются в двухкамерных шприцах с общим наконечником. При выдавливании из камер основа и катализатор автоматически смешиваются

→ DT стр. 6

Рис. 1. Исходная клиническая картина.

Рис. 2. Клиническая картина после герметизации полости доступа с помощью композитного материала (Tetric N-Ceram Bulk Fill) и препарирования зуба под коронку.

Реклама

Москва, Россия
21–24.09.2020

ДЕНТАЛ ЭКСПО

48-Й МОСКОВСКИЙ МЕЖДУНАРОДНЫЙ СТОМАТОЛОГИЧЕСКИЙ ФОРУМ И ВЫСТАВКА

Крокус Экспо,
павильон 2, залы 5, 6, 7, 8

www.dental-expo.com

КРУПНЕЙШАЯ ВЫСТАВКА, ПЛОЩАДКА ОБУЧЕНИЯ И НЕТВОРКИНГА

Организатор:
DENTALEXPO®

Стратегический партнер
СТОМАТОЛОГИЧЕСКАЯ АССОЦИАЦИЯ РОССИИ

Генеральный научно-информационный партнер
DENTAL TRIBUNE

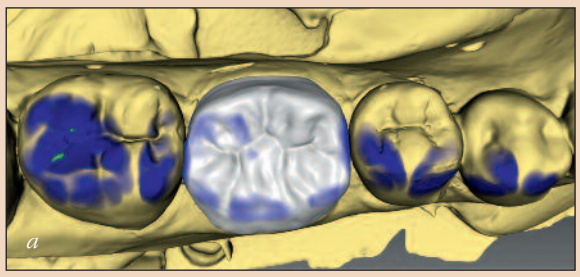

Рис. 3. Моделирование коронки в программе inLab (а), ее примерка перед обжигом – IPS e.max CAD (б).

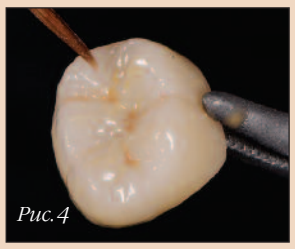

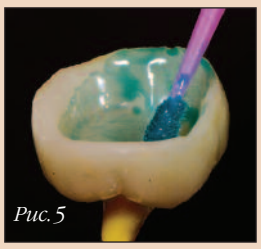

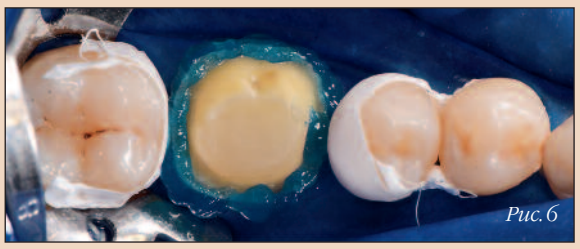

Рис. 4. Коронка после характеризации и глазурования. Рис. 5. Обработка внутренней поверхности коронки материалом Monobond Etch & Prime. Рис. 6. Протравливание эмали перед нанесением адгезива.

Рис. 7. Нанесение цемента Variolink Esthetic DC на внутреннюю поверхность коронки. Рис. 8. Установка коронки.



Рис. 9. Удаление излишков цемента облегчается благодаря новой технологии, основанной на применении фотоинициатора Ivocerin. Рис. 10. Окончательная полимеризация после удаления излишков цемента. Рис. 11. Коронка после удаления излишков цемента.

Рис. 12. Коронка в полости рта пациента, вид сбоку (а) и со стороны окклюзии (б).

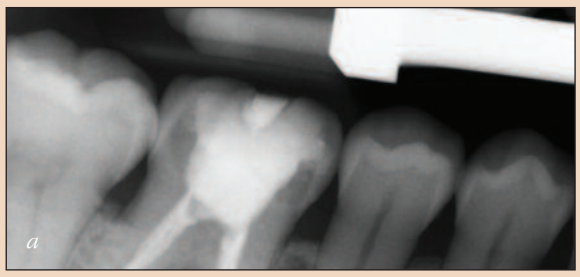

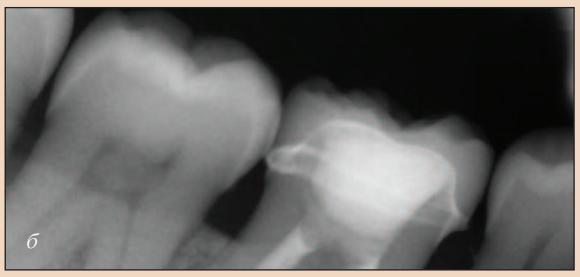

Рис. 13. Предоперационная (а) и контрольная (б) рентгенограммы.

← DT стр. 5

в наконечнике. Цемент можно наносить непосредственно на внутреннюю поверхность реставрации. Главным преимуществом цементов двойного отверждения является возможность ускорить полимеризацию с помощью света и легко удалить излишки материала. В то же время механизм самоотверждения обеспечивает надежную полимеризацию цемента даже под относительно толстым слоем керамики или опаковой керамикой. После обработки светом в течение 1 с поверхность цемента полимеризуется, и излишки материала можно удалить, однако его консистенция на границе с коронкой или зубом остается пастообразной. Излишки цемента можно полимеризовать целиком и снять в виде кольца за один прием. Кроме того, композитный цемент не содержит аминов, что также является преимуществом, поскольку амины могут вызывать изменение цвета цемента с течением времени.

Один материал, пять оттенков

Линейка цементов Variolink Esthetic (Ivoclar Vivadent) создана с учетом того, какой результирующий цвет будет иметь керамика после фиксации. Выпускается цемент пяти оттенков: Light+, Light, Neutral, Warm и Warm+. Таким образом, оттеночная гамма варьируется от опакового белого (Light+) до опакового желто-коричневого (Warm+). Между ними располагаются такие оттенки, как кокосовый белый, нейтральный (отличающийся большой прозрачностью) и теплый белый (сопоставимый с оттенком A3). Кроме того, существуют фотополимеризуемая разновидность этого цемента (LC) и цемент Variolink Esthetic двойного отверждения (DC). Цемент LC предназначен для фиксации относительно тонких реставраций, например виниров, вкладок и онлей-вкладок. Цемент DC подходит для фиксации более обширных и более опаковых реставраций. Композитный цемент Variolink Esthetic применяется в сочетании с фотополимеризуемым однокомпонентным адгезивом Tetric N-Bond Universal (Ivoclar Vivadent).

Клинический случай

Пациент 45 лет был направлен в нашу клинику для окончательного восстановления зуба 46 после эндодонтического лечения (рис. 1). Временную пломбу удалили, полость доступа загерметизировали с помощью композита Tetric N-Ceram Bulk Fill (Ivoclar Vivadent), после чего зуб препарировали под коронку (рис. 2). Получили одноэтапный двухслойный оттиск. По нему изготовили модель, которую отсканировали для компьютерного моделирования коронки с помощью программы inLab (Dentsply Sirona). Коронку фрезеровали из блока дисиликата лития IPS e.max CAD (Ivoclar Vivadent; рис. 3). После обжига коронку окрасили и покрыли глазурью (рис. 4). На внутреннюю поверхность коронки нанесли новый стеклокерамический праймер Monobond Etch & Prime (Ivoclar Vivadent). Этот материал обладает свойствами протравливателя и силана, благодаря чему отпадает необходимость в обработке керамики плавиковой кислотой (рис. 5). После этого коронку промыли водой и высушили. Зуб изолировали, протравили эмаль (рис. 6), нанесли адгезив (Tetric N-Bond Universal) и распределили его по поверхности с помощью мощной струи воздуха. Ввиду толщины коронки и низкой прозрачности керамики использовали композитный цемент Variolink Esthetic двойного отверждения (рис. 7). Цемент нанесли на внутреннюю поверхность коронки, установили коронку на зуб (рис. 8) и полимеризовали цемент светом (с двух сторон по 2 с). Излишки цемента было легко удалить благодаря использованию фотоинициатора Ivocerin (Ivoclar Vivadent), который обеспечивает быструю и полную полимеризацию при минимальной мощности светового потока (рис. 9). Чтобы окончательно полимеризовать цемент, реставрацию обработали светом со всех четырех сторон по 20 с (рис. 10). На рис. 11 и 12 представлена клиническая картина после установки коронки. Хотя край реставрации расположен выше границы десны, он хорошо замаскирован благодаря тону и правильно выбранной степени полупрозрачности композитного цемента. На рентгенограммах (рис. 13) хорошо видно, что композит в полости доступа и цемент легко отличимы от структур зуба. Это особенно важно в тех случаях, когда излишки цемента невозможно увидеть невооруженным глазом.

Вывод

Сегодня методы фиксации на цемент цельнокерамических реставраций изменились и усовершенствовались. Композитный цемент Variolink Esthetic является ярким представителем последнего поколения подобных материалов. Превосходные показатели прочности связи, простота и удобство использования, а также отличные эстетические характеристики делают его материалом выбора для повседневной работы в клинике. DT

От редакции: *статья была впервые опубликована в журнале cosmetic dentistry – beauty & science, №1, 2018.*

Контактная информация

Доктор Эдуардо Ман (Eduardo Mahn) – дипломированный имплантолог, глава отдела клинических исследований и руководитель программы по эстетической стоматологии в Университете Анд (Сантьяго, Чили). Связаться с ним можно по электронной почте: emahn@miuandes.cl

Доктор Хуан Пабло Санчез (Juan Pablo Sánchez) – стоматолог-хирург. Он получил степень магистра в области ортопедической реабилитации в Университете Анд, где в настоящее время ведет занятия по этому предмету. Связаться с ним можно по электронной почте: drjpsanchez@gmail.com

Лечение иррадиирующей боли

Чади Торбэй, Сара Саллум, Клаудия Диб, Эдгар Жабур и Филипп Шляйман, Ливан

Введение

Пациенты стоматологических клиник часто жалуются на иррадиирующую боль (т.е. боль, которая ощущается не там, где находится ее источник) в ротолицевой области [1, 2]. Диагностика и успешное устранение боли являются одной из главных задач эндодонтии. Иррадиирующая боль всегда имеет неврологическую основу. Предполагается, что за ее возникновение отвечают определенные пути передачи нервных сигналов и нервные соединения в мозге и других частях тела [3, 4]. Так, некоторые из наиболее неприятных болевых состояний, изначально проявляющихся как зубная боль, возникают в структурах, иннервация которых обеспечивается общей сетью тройничного нерва [5, 6].

Иррадиирующая боль способна затруднить диагностику и заставить стоматолога провести ожидаемо не дающее необходимого результата, а иногда и просто ненужное лечение корневых каналов, удаление зуба или хирургическое вмешательство. В качестве весьма пугающего примера иррадиирующей боли можно упомянуть якобы зубную боль при остром инфаркте миокарда [7].

Ввиду этого очевидно, что внимательное отношение к словам пациента, сбор подробного анамнеза и тщательное, всестороннее изучение диагностических данных повышают вероятность постановки правильного диагноза перед началом лечения [8]. Наиболее правильным методом лечения иррадиирующей боли является устранение источника симптомов; для этого необходимо выявить первичное заболевание и определить его локализацию, что не

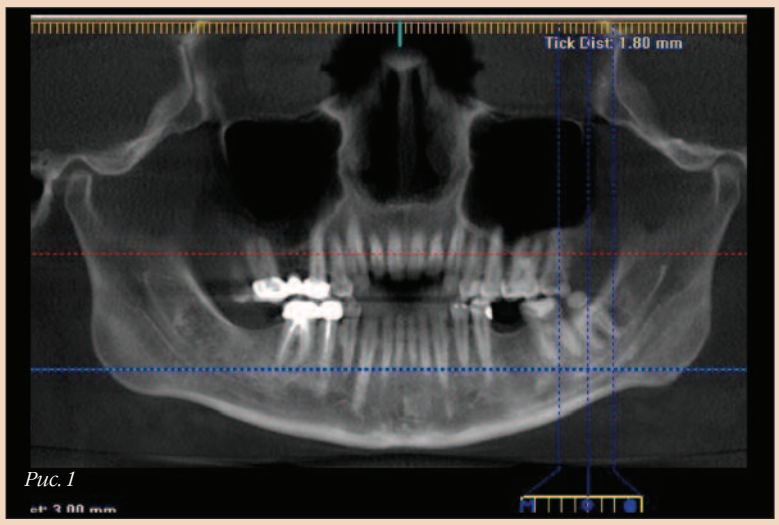

Рис. 1

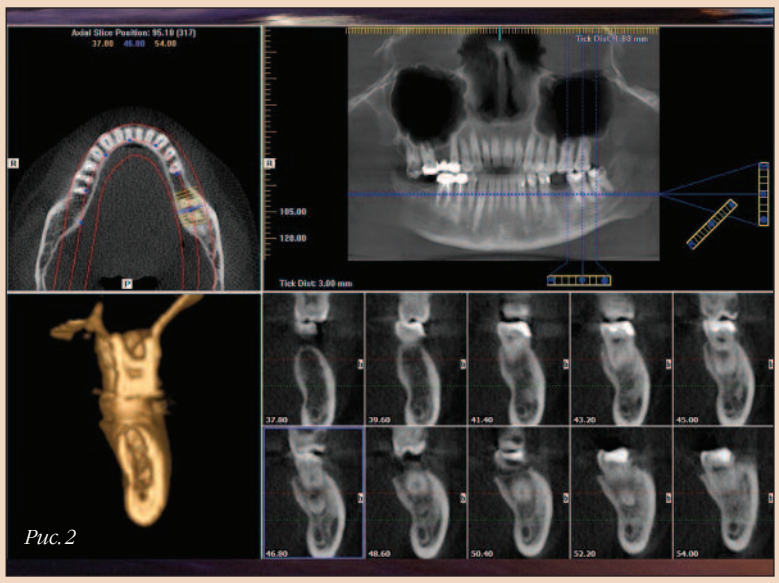
Рис. 2

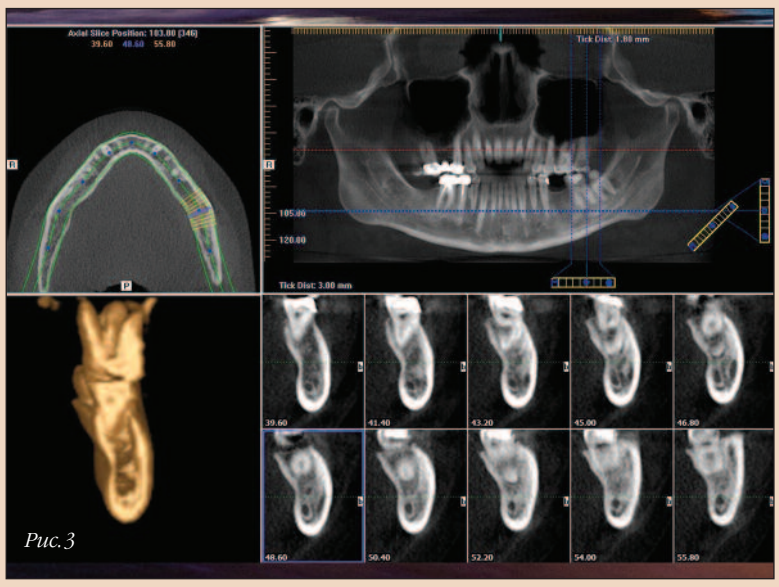
Рис. 3

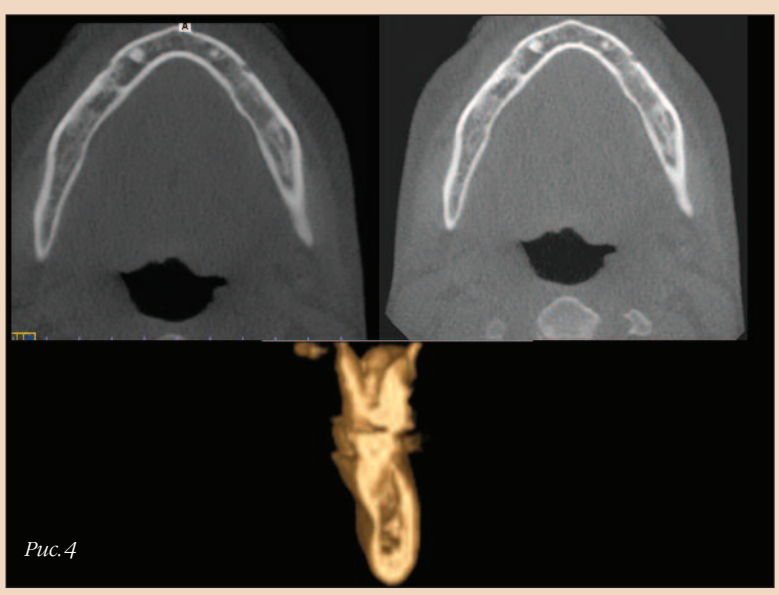
Рис. 4

всегда бывает просто [9]. Если локализация источника боли не представляется возможной, лечение носит исключительно симптоматический характер и подразумевает назначение обычных аналгезирующих препаратов. Адекватное лечение боли является, безусловно, обязательным и универсальным требованием [10]. Для этого может быть необходимо сотрудничество целого ряда специалистов, например стоматолога, фармаколога и психолога [11].

В настоящей статье описаны два случая постановки неправильного диагноза, что повлекло за собой отсрочку надлежащего лечения, а также чрезмерное и неэффективное применение лекарственных средств. В обоих случаях врачи не сумели выявить причину персистирующей лицевой боли в силу своей неспособности провести всестороннее обследование и использовать современные технологии для диагностики.

Клинический случай 1

Пациент был направлен в нашу клинику для консультации по поводу, как предполагалось, лицевой миалгии. Он работал менеджером в известной больнице и в течение нескольких недель страдал от чрезвычайно сильной боли. Лечащие врачи полагали, что боль связана с воспалением тройничного нерва, и поскольку аналгезирующие и противовоспалительные препараты не давали практически никакого эффекта, назначили пациенту Тегретол. Друг посоветовал ему на всякий случай проконсультироваться со стоматологом. Были проведены КЛКТ-сканирование и клиническое обследование, которые не выявили никаких патологий, однако область вокруг третьего моляра вызвала подозрение (рис. 1). Ввиду этого хирург предложил удалить зуб, но после того, как действие анестезии закончилось, боль вернулась. Мы запросили результаты конусно-лучевой компьютерной томографии (КЛКТ) и тщательно изучили их. Наше внимание привлекла периапикальная область второго моляра. На осевых срезах (рис. 2, 3) и многоплоскостном переформатированном изображении – MPR (рис. 4) имелись признаки мигрирующей инфекции, распространившейся от моляра в область нижнечелюстного нерва, что могло стать причиной боли, поскольку воспаление тканей вызывает сдавливание нерва. С пациентом немедленно связались по телефону и записали его на прием на следующее же утро. Проверили витальность второго моляра и всех остальных зубов верхней

→ DT стр. 8

Рис. 5

Рис. 6

Реклама

DENTALEXPO®

Календарь выставок 2020/2021

МОСКВА	27-30 АПРЕЛЯ 2020 Дентал Салон 2020
САНКТ-ПЕТЕРБУРГ	12-14 МАЯ 2020 Стоматология Санкт-Петербург
АЛМАТЫ	27-29 МАЯ 2020 Kazdentexpo
ВОРОНЕЖ	9-10 ИЮНЯ 2020 Стоматологический форум Черноземья
МОСКВА	21-24 СЕНТЯБРЯ 2020 Дентал-Экспо 2020
УФА	7-9 ОКТЯБРЯ 2020 Дентал-Экспо Уфа
ВОЛГОГРАД	14-16 ОКТЯБРЯ 2020 Волга Дентал Саммит
АЛМАТЫ	15-17 ОКТЯБРЯ 2020 CADEX
САНКТ-ПЕТЕРБУРГ	27-29 ОКТЯБРЯ 2020 Дентал-Экспо Санкт-Петербург
РОСТОВ-НА-ДОНУ	4-6 НОЯБРЯ 2020 Современная стоматология. Дентал-Экспо Ростов
САМАРА	11-13 НОЯБРЯ 2020 Дентал-Экспо Самара
ЕКАТЕРИНБУРГ	2-4 ДЕКАБРЯ 2020 Дентал-Экспо Екатеринбург
МОСКВА	ФЕВРАЛЬ 2021 Дентал-Ревю
КРАСНОЯРСК	ФЕВРАЛЬ 2021 Дентал-Экспо Красноярск
ВОЛГОГРАД	МАРТ 2021 Дентал-Экспо Волгоград
БИШКЕК	АПРЕЛЬ 2021 Дентал-Экспо Кыргызстан

www.dental-expo.com

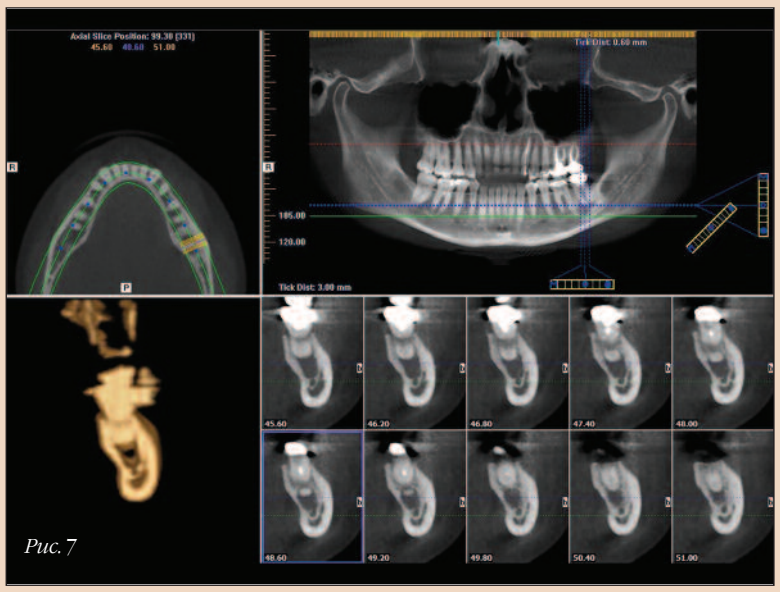
Рис. 7

← DT стр. 7

и нижней челюсти. Второй моляр нижней челюсти не реагировал на сенсорные стимулы (тепло, холод, электрический ток) при практически отрицательной перкуссии, что было странно. Пациенту объяснили ситуацию, и он дал согласие на диагностическое препарирование зуба, которое также не вызвало никакой реакции. Сформировали полость доступа, начали проверять проходимость дистального канала, и в это время у пациента возникла сильная пульсирующая боль, иррадиирующая в левую половину лица. Через несколько секунд из дистального канала начала поступать воспалительная жидкость. Чтобы быстрее дренировать ее, использовали макроканюлю аппарата EndoVac (Kerr). Дренирование экссудата заняло почти 15 мин. Когда поступление жидкости прекратилось, пациент испытал некоторое облегчение, однако попросил сделать паузу, поскольку боль была очень сильной. Завершение лечения перенесли на следующий день; пациент обещал информировать о своем состоянии. После дневного сна он позвонил и сообщил, что чувствует себя совершенно нормально. Все препараты отменили – из-за Тегретола у пациента были странные и неприятные ощущения. На следующий день завершили эндодонтическое лечение (рис. 5) с использованием инструментов TF Adaptive (Kerr) и аппарата EndoVac для медикаментозной обработки по методу Sleiman. Выполнили трехмерную обтурацию каналов разогретой гуттаперчей, позднее зуб восстановили с помощью коронки.

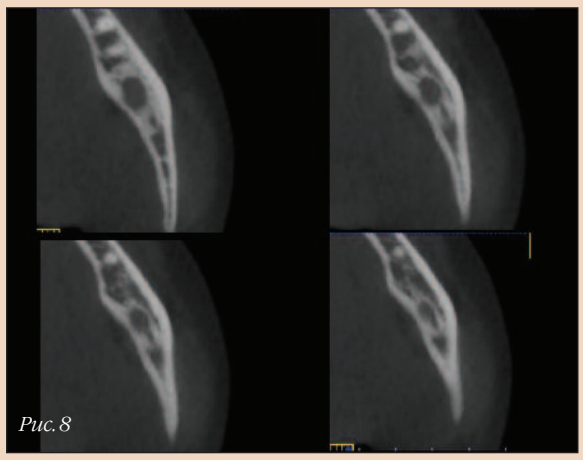
Рис. 8

Рис. 9

Клинический случай 2

Пациентка была направлена в нашу клинику в связи с жалобой на давление в области моляра нижней челюсти. Также пациентка жаловалась на ощущение жжения в нижней губе. С помощью рентгенограммы (рис. 6) выявили неадекватно пролеченный корневой канал и очаг разрежения в периапикальной области. Пациентку проинформировали о том, что для уточнения диагноза может понадобиться КЛКТ, и получили ее согласие на проведение обследования. Осевой срез (рис. 7) дал четкое представление о степени разрушения костной ткани в области верхушек мезиальных корней. Кроме того, отметили частичную резорбцию кости вокруг нижнечелюстного нерва, вследствие которой нерв мог контактировать с воспалительной жидкостью, что и стало причиной чувства жжения. Сагиттальные срезы (рис. 8) позволили оценить объем поражения, расположенного в непосредственной близости от нижнечелюстного нерва. Размеры поражения уточнили, прибегнув к трехмерной реконструкции с помощью программы Anatomage (рис. 9). Поражение не было похоже на кисту, поскольку располагалось в пределах губчатой кости без повреждения вестибулярной или язычной компактной пластинки и не имело четких границ. Пациентке назначили антибиотики в течение суток, чтобы минимизировать риск обострения, поскольку оно могло привести к усилению давления на нерв. На следующий день провели лечение корневых каналов с помощью инструментов TF Adaptive; ирригацию осуществляли при помощи устройства EndoVac по методу Sleiman. Выполнили трехмерную обтурацию системы корневых каналов разогретой гуттаперчей. В ходе медикаментозной обработки с применением отрицательного давления из мезиальных каналов выделялся экссудат, дренирование которого заняло почти 10 мин. Эндодонтическое лечение выполнили за одно посещение (рис. 10). Прием антибиотиков продлили еще на 7 дней. На рис. 11 представлены рентгенограммы, сделанные сразу после лечения и через 5 нед, а на рис. 12 – сравнение рентгенологической картины после лечения и спустя 5 мес. Обратите внимание на ход заживления. Контрольная рентгенограмма, сделанная через 1 год, демонстрирует прекрасное заживление и полное смыкание костной ткани вокруг нижнечелюстного канала (рис. 13). Рис. 14 позволяет сравнить эти результаты с исходным состоянием.

Рис. 10

Рис. 11

Рис. 12

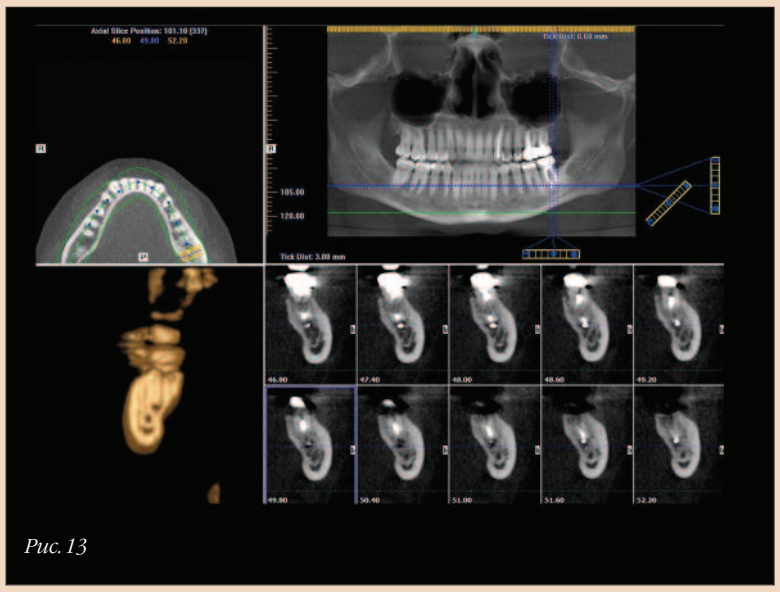
Рис. 13

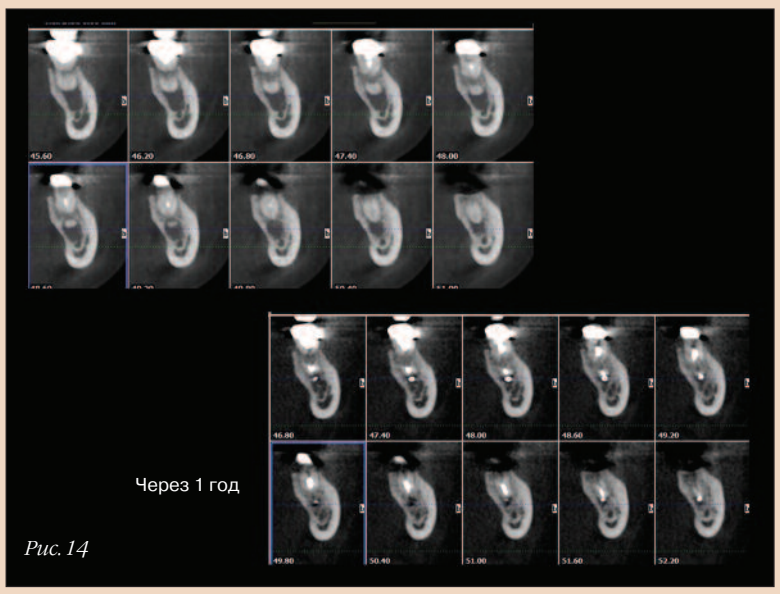

Рис. 14

Обсуждение

Боль в ротолицевой области связана со многими неврологическими заболеваниями, а также некоторыми болезнями сердца [12]. В настоящей статье рассмотрены нечасто встречающиеся случаи иррадиирующей зубной боли, истинную причину которой позволяет выявить томография [13, 14]. В первом клиническом случае по недосмотру лечащего стоматолога у пациента возникли серьезные проблемы, сохранявшиеся длительное время. Ошибки врачей могут самым трагическим образом сказываться на качестве жизни пациентов. Необходимо придерживаться стандартного и логичного протокола обследования, который помогает правильно диагностировать боль и заняться устранением ее подлинных причин [15].

Важнейшую роль в такой диагностике играет внимательное отношение к словам пациента. Только благодаря эффективной коммуникации стоматолог и пациент могут совместными усилиями выработать наилучший план лечения. Не менее важны и такие аспекты, как хорошее знание анатомии, тщательный сбор анамнеза и всестороннее обследование, включающее определение жизнеспособности пульпы и получение рентгенограмм [16]. Кроме того, существует ряд факторов, понимание которых может пролить свет на происхождение иррадиирующей боли [17, 18].

Иррадиирующая зубная боль возникает преимущественно у женщин, что согласуется с результатами ряда исследований, которые говорят о том, что некоторые болезненные состояния лицевой области чаще наблюдаются именно у женщин [19, 20]. Новые научные данные заставляют предположить, что медиаторами боли в области лица являются тройничный и блуждающий нервы [21–23]. Кроме того, различия в восприятии боли и наличие проприоцептивных нервных окончаний в периодонтальных тканях увеличивают вероятность иррадиирущей боли при периапикальных поражениях по сравнению с вероятностью такой боли при поражениях пародонта [24].

При подозрениях на иррадиирующую боль неизвестной этиологии стоматолог должен направить пациента к терапевту и предоставить в распоряжение последнего результаты проведенного им обследования [25]. С учетом того, что причины иррадиирующей боли бесконечно разнообразны, междисциплинарный подход и хорошо скоординированное взаимодействие специалистов разного профиля представляются чрезвычайно важными, особенно в тех случаях, когда одонтогенные факторы уже исключены и необходимо рассмотреть другие возможности. Под междисциплинарной группой подразумевается группа, в состав которой входят представители всех медицинских специальностей, а не только стоматологи [26, 27]. Исследователи считают, что такая совместная работа снижает вероятность врачебных ошибок. Эффективная междисциплинарная группа действует вне ограничивающих рамок иерархической структуры и может использовать все преимущества системы здравоохранения на благо пациента [28].

К сожалению, терапевты, взращенные под лозунгом «врачам виднее», зачастую полагают, что обращение к кому-то еще за консультацией или дополнительными диагностическими данными чуть ли не унижает их достоинство [29]. У врачей до сих пор не в обычае обращаться за вторым мнением, что во многих случаях затрудняет выбор наиболее правильной и эффективной стратегии лечения [30]. Между тем, прибегать при необходимости к помощи других специалистов не только можно, но и нужно, поскольку благополучие и интересы пациента должны неизменно стоять на первом месте [31]. DT

От редакции: *список литературы можно получить в издательстве.*

Статья была впервые опубликована в журнале roots – international magazine of endodontics, №4, 2018.

Контактная информация

Доктор Филипп Шляйман (Philippe Sleiman) является старшим преподавателем стоматологического факультета Ливанского университета в Бейруте. Связаться с ним можно по электронной почте: profsleiman@gmail.com

ВОСПАЛИТЕЛЬНЫЕ ЗАБОЛЕВАНИЯ

СЛИЗИСТОЙ ОБОЛОЧКИ РТА И ПАРОДОНТА

В структуре патологии наибольший удельный вес занимают заболевания воспалительного генеза, связанные с микробной флорой

БОЛЬ – основная жалоба пациентов

Цели лечения

- купирование боли
- уменьшение воспаления
- предотвращение роста патогенной флоры

Что может помочь

Местное средство, которое обладает тройным действием:

- обезболивающим;
- противовоспалительным;
- антимикробным.

В комплексной терапии главная роль отдана тщательному и регулярному удалению микробного налета любыми доступными методами

Большое значение придается местному применению средств антибактериального и противовоспалительного действия

ХОЛИСАЛ®

стоматологический гель для местного использования

Показания

- Стоматиты, пародонтиты, гингивиты.
- Травма слизистой оболочки рта, в том числе при ношении протезов.
- Боль при прорезывании зубов у детей.
- Хейлиты, кандидоз слизистой оболочки рта.
- Небольшие оперативные вмешательства в полости рта.

Холина салицилат

- При местном применении быстро всасывается через слизистую оболочку полости рта, оказывая анальгезирующее, противовоспалительное и жаропонижающее действие[1].
- Тормозит активность циклооксигеназы, функции макрофагов и нейтрофилов, продукцию интерлейкина-1 и угнетает синтез простагландинов.
- Обладает противомикробным и противогрибковым действием (в кислой и щелочной среде).

Цеталкония хлорид

- Антисептик.
- Активен в отношении бактерий, а также грибов и вирусов[1].
- Увеличивает проницаемость мембран бактерий и вирусных оболочек, что приводит к гибели микроорганизмов.
- Усиливает анальгетическое и противовоспалительное действие холина салицилата[2].
- Совместно с гелевой основой уменьшают поверхностное натяжение тканей и дополнительно усиливают проникающую способность холина салицилата[2].

Об эффективности применения препарата Холисал® свидетельствуют клинические наблюдения стоматологов[2,3]

Тройное действие компонентов

Согласно инструкции, анальгезирующее действие наступает через 2–3 мин, при этом его продолжительность составляет 2–8 ч[1].

Адгезивная основа

Гелевая адгезивная основа длительно удерживает на слизистой оболочке действующие вещества[1]

1. Инструкция по медицинскому применению препарата Холисал® гель стоматологический № П N012118/01, 2010-08-24
2. Тимофеев, А.А. Применение препарата Холисал® для лечения гингивитов, возниших при использовании брекет–систем. А.А. Тимофеев, А.Г. Круть. Современная стоматология. 2010; 1: 136–38.
3. Фисюнов А.Д., Чернявский Ю.П. Результаты применения препарата Холисал® в амбулаторной стоматологической практике. Вестник Витебского государственного медицинского университета. 2012; 2: 165–70.

Реклама

ХОЛИСАЛ®

ПРИ ВОСПАЛИТЕЛЬНЫХ ЗАБОЛЕВАНИЯХ СЛИЗИСТОЙ ПОЛОСТИ РТА

ПОМОГАЕТ СНИМАТЬ ВОСПАЛЕНИЕ*

ПОМОГАЕТ СНИМАТЬ БОЛЬ*

ДЕЙСТВУЕТ НА БАКТЕРИИ, ВИРУСЫ И ГРИБЫ*

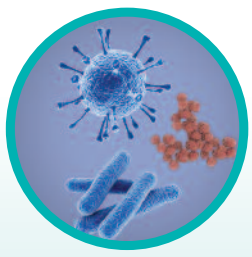

Рег.уд.: ПN012118/01 от 24.08.2010

Одобрено Стоматологической Ассоциацией России

RUS-STO-SAC-SAC-08-2019-1908

* Инструкция по медицинскому применению лекарственного препарата ХОЛИСАЛ®

ИМЕЮТСЯ ПРОТИВОПОКАЗАНИЯ.
НЕОБХОДИМО ОЗНАКОМИТЬСЯ С ИНСТРУКЦИЕЙ ИЛИ ПРОКОНСУЛЬТИРОВАТЬСЯ СО СПЕЦИАЛИСТОМ