

DENTAL TRIBUNE

The World's Dental Newspaper • Slovenian Edition



VESEL BOŽIČ IM
SREČNO NOVO LETO 2017!

SLOVENIJA

DECEMBER 2016

ŠT. 5 / LETO 7

Ekskluzivna predstavitev

Sodelovanje slovenskega tandema zobozdravnik-zobotehnik

stran 2-3

Čiščenje medzobnih prostorov

V Sloveniji je premalo pouka o ustni higieni

stran 8

Nov prispevek slovenskega avtorja s področja ortodontije

Začenjamo serijo člankov, ki odpirajo vrata v kvalitetnejše interdisciplinarno sodelovanje

stran 15-16

Estetika nepravilnosti

Primer

V naši ordinaciji se je zaradi številnih težav zglasila 31-letna pacientka. Po pogovoru z njo smo ugotovili, da bi si gospa želela "urediti" zobe, predvsem pa polepšati svoj nasmeh. Želela si je korekcijo oblike in barve zgornjih centralnih sekalcev, hkrati po ohraniti naraven videz. (slika 1)

Pove nam, da je sicer zdrava, ne navaja jemanja zdravil ali alergij, ne kadi. Zobozdravnika obiskuje po potrebi. V mladosti je bila tudi v ortodontski obravnavi. Nosila je snemni ortodontski aparat.

Ob natančnem kliničnem pregledu ustne votline in zob smo ugotovili, da ima gospa zdrava obzobna tkiva ter kar nekaj karioznih lezij, predvsem v tks predelu. Zgornji sekalci, z izjemo zoba 22, so bili obsežno plombirani. Plombe so bile zabarvane, z neprilegajočimi robovi. V zgornjem zobnem loku manjkajo zobje 18, 17, 24, 28. V spodnjem zob 46. Po opravljeni rtg diagnostiki smo ugotovili, da je zob 21 endodonsko (primerno) zdravljen, na zobu 11 pa je bil prisoten periapikalni proces. Vitalitetni preizkus je stanje potrdil. (slika 2)

Analiza obraza in zobnega loka

Ob pregledu griza in zobnih lokov pa smo ugotovili, da je stanje zaradi asimetrije in nepravinega griza zelo kompleksno in potrebno natančne analize. Najprej smo opazili

razlike v širini zobnih lokov in sicer precej ozek zgornji in širši spodnji zobni lok. Prisotne manjše položajne nepravilnosti zgornjih zob in premik zoba 25 v distalni smeri, najverjetneje kot posledica manjkajočega zoba 24. Osi spodnjih sekalcev so nagnjene očitno distalno. V sagitalni ravnini je odnos zobnih lokov bolj distalen. Incizalni previs zob je normalen, stopnica pa močno povečana in z njo zaznamovan tudi izrazito konveksni profil obraza. V transversalni smeri je na levi strani TKS sektorja prisoten križni griz molarjev.

Analiza obraza in nasmeha pokaže, da so obrazne tretjine dokaj enakomerne. Profil obraza je, kot že rečeno, konveksen. Središčnici zobnih lokov popolnoma neskladni in se tudi ne ujemata z mediano linijo obraza. Medzencična linija je nagnjena rahlo v levo. Linija skozi ustna koticčka pa poteka še nekoliko bolj v levo kot medzencična linija. Ob rahlem nasmehu potek griznih robov zgornjih zob ne sledi konturi spodnje ustnice, ampak se linija zob močno dvigne na desni strani. (slike 3-7)

Komunikacija v timu

Glede na kompleksnost primera in vse zbrane diagnostične pripomočke se odločimo pacientki izdelati natančen načrt zdravljenja.

V prvi fazi je potrebno sanirati kariozne lezije in opraviti endodonsko zdravljenje zoba 11. Sledi odvzem odtisov za protetično predpripravo.

Na podlagi situacijskih modelov, izdelanih in omavčenih po sistemu povprečnih vrednosti in fotografij, tim (zobozdravnik-tehnik) naredi načrt in protokol protetične rehabilitacije. V takih primerih je izjemno pomembna dobra komunikacija med terapevtom, tehnikom in pacientom. Le z detajlno analizo, izmenjavo idej, ki temeljijo na sodobnih protokolih zobne protetike, lahko tim naredi dober načrt in predvidi končni rezultat.

Prenos ravnin v laboratorij, izdelava študijskih modelov in omavčevanje, wax-up, mock-up

Podrobna analiza pokaže, da je za prenos linij v laboratorij potrebno poseči po nekonvencionalni tehniki prenosa linij in ravnin.

V ta namen se naredi pripravek, sestavljen iz vilice za obrazni lok in lesene palčke, zlepljene skupaj z voskom (bitecompound). (slika 8) Po analizi obraza v živo in poskusu poravnanja pripravka na horizont se odločimo, da se pripravek poravna v bipupilarno linijo. Pacientka je v vzravnem stoječem položaju. (slika 9)

Na podlagi pripravka se izdelajo študijski modeli (slika 10), ki se omavčijo v individualno nastavljen artikulator. (slika 11)

Na podlagi abrazijskih faset se nastavi artikulator (incizalna mizica, naklon kondilne poti). (slike 12,13)

Izdelamo wax-up, kjer z iregularno postavitvijo, dominantnimi centralnimi sekalci in nepravilnostmi kompeziramo nepravilnosti obraza in zobnega loka. Tako ustvarimo harmoničen, karakteren in estetski nasmeh. (slike 14-16)

Odločimo se za izdelavo LiS₂ bukalno faseteranih kron na zobeh 11,12,21; LiS₂ bukalno faseterani faseti na 13, 22; LiS₂ monolit kot krona z apendiksom na 24,25.

Na podlagi wax-upa se v ordinaciji izdelava mock-up.

Klinični postopki

Pred dokončnim brušenjem zob smo na zobeh 11 in 21 naredili estetska fiksno-protetična kompozitna zatička, ojačana s steklenimi vlakni. Taka zatička sta pri večji masi kronskega dentina dobra nosilca in ustvarjata lepo barvno podlago za porcelanske prevleke.

Brušenje za polnokeramične krone LiS₂ in faseti je bilo izvedeno po principu minimalo invazivnega zobozdravstva, kar pomeni ohranjanje trdih zobnih tkiv in visoko estetično zobne obnove. Izvedli smo jo po principu globinsko odmerjene preparacije, kar pomeni, da na vsaki brušeni ploskvi najprej odmerimo globino preparacije. Žlebove, ki jih tako ustvarimo, pa povežemo med seboj.

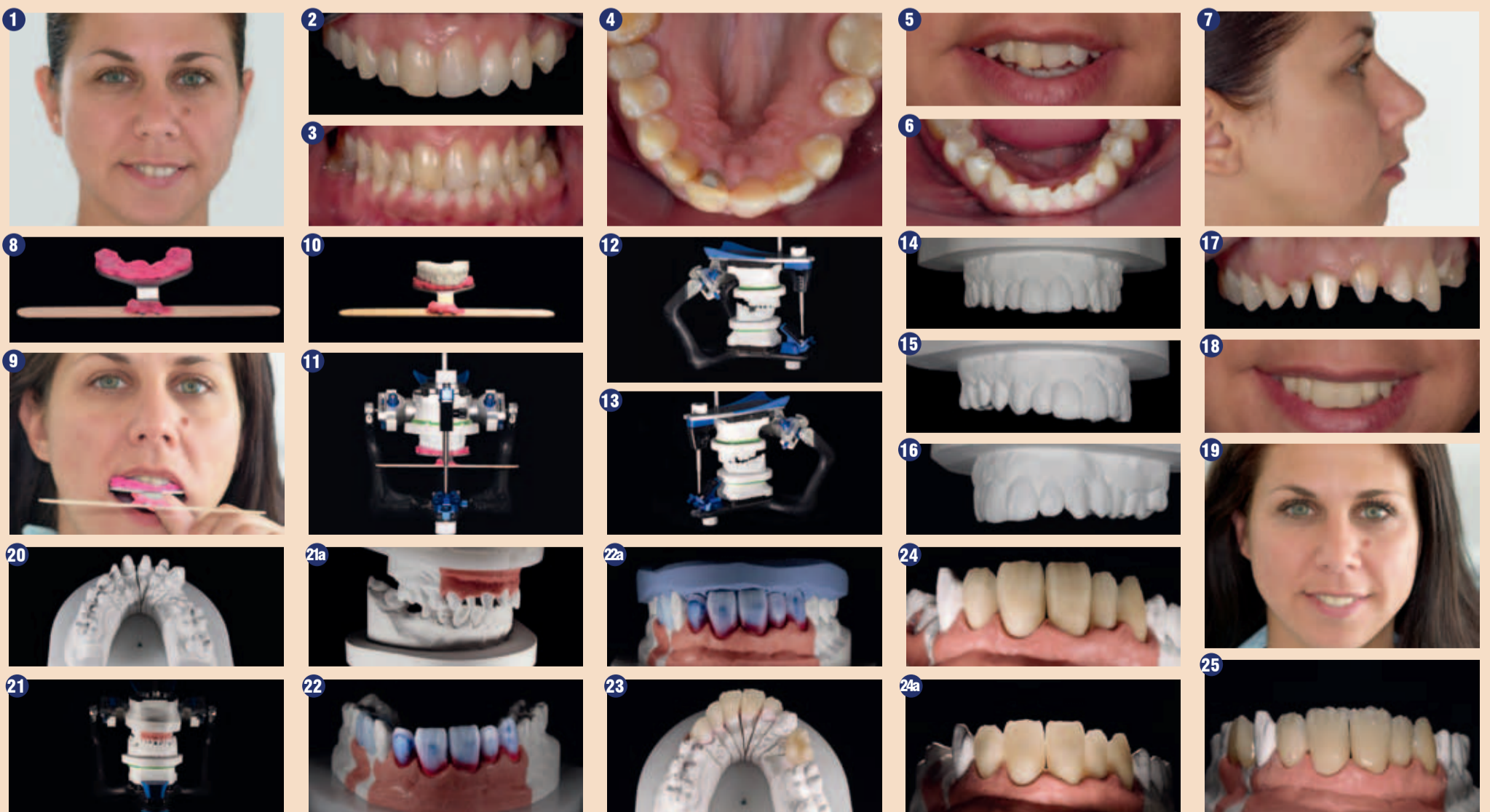
S preparacijo smo začeli na incizalnih ploskvah, kjer je redukcija med 1,5 in 2 mm. Svedri, ki smo jih pri tem uporabili, so diamantni plamenasti rdeče gradacije (Komet, ISO

806 314 257514 021).

Nadaljevali smo s preparacijo bukalnih ploskev. Krni so obrušeni na enakomerno globoko, polkrožno, jasno vidno stopnico, globine cca 1 mm. Preparacija na bukalni ploskvi in v primeru kron tudi palatinalni ploskvi posnema anatomsko obliko zoba. Tako se lomi v dveh ravninah in s tem zagotavlja prostor za material in estetiko prevlek. Potek gingivalne preparacije sledi konturi dlesni in ne sega pod rob dlesni. V primeru lusk se palatinalna preparacija zaključuje na sredini palatinalne ploskve in v aproksimalni smeri sledi poteku obrobne grebena. Za preparacijo aksialnih sten in stopnice smo uporabili torpedne diamantne svedre premera 014 zelene gradacije (Komet, ISO 806 314 142524 014). Celotno preparacijo smo na koncu spolirali še s stožčastimi karbidnimi polirnimi svedri (Jota, ISO 500 314 198072 018). (slika 17)

Odtiskovanje delovnega področja je potekalo z odmikom dlesni s pomočjo retrakcijskih nitk debeline 00 in 0 (Ultrapak, Ultradent). Odtisni material izbora v obeh zobnih lokih je bil adicijski silikon GC. Delovno področje smo odtiskovali dvofazno trokomponentno (GC Exaflex putty in Examix NDS), antagonist pa enofazno dvokomponentno (Sialoplast A putty in Sialoplast AS light regular).

V danem primeru smo pacientki izdelali mock-up oz. simulacijo končnega stanja s provizoriji (3M, Protemp A2) po brušenju zob, saj prej to ni bilo mogoče. (slike 18,19) Po 14 dneh nošenja provizorijev, izdelanih na podlagi voščenega modela, se je tim sestel s pacientko, ki je podala svoje občutke, vtise in želje. Rahlo smo skrajšali distalni vogal levega zg. centralnega sekal-



ca, da se je lepše ujel z linijo sp. ustnice. Sledila je izdelava prevlek v laboratoriju.

Master model, LiS₂ ogrodja

Master model izdelamo s sistemom Giroform in poliuretanom. Poliuretan uporabljamo zaradi dimenzijske stabilnosti (na volumnu modela je skrček tako majhen, da je zanemarljiv), izjemne reprodukcije detajlov, stabilnosti robov in visoke trdnosti. (slika 20)

Po indirektni metodi se izdelata gingivalna maska (vestibularno).

Master model se omavči na že omavčen sp. študijski model. Artikulator se nastavi na vrednosti, ki so bile uporabljene za wax-up (pripobljene iz abrazijskih faset študijskega modela). (sliki 21, 21a)

Na krne nanese tanek sloj voska v predelu prostora za cement, premažemo s Trenlakom (Bredent). Z modelirnim akrilatom naredimo kapice cca. 1 mm do roba preparacije. S pomočjo silikonskih predložkov prenesemo modelacijo iz wax-upa. Bukalno reduciramo v obliko pomanjšanih dentinskih jeder. Incizive reduciramo tudi incizalno, na podočniku pustimo abrazijsko faseto nereducirano. (sliki 22, 22a)

Pod mikroskopom s cervikalnim voskom zatesnimo cervikalno zaporo.

Vlaganje, prešanje, dekvetiranje in odstranitev reakcijskega sloja po navodilih proizvajalca. Pod mikroskopom (25x povečava) do potankosti prilagodimo tesnost zapore, kontakte. Površine obdelamo, pri čemer pazimo, da objektov ne pregrevamo. Površino speskamo (1,5-2 bara, razdalja cca. 15 mm) in očistimo v ultrazvočnem čistilcu in s paro. (slika 23)

Karakterizacija ogrodij, wash peka, slojenje

Za karakterizacijo ogrodij uporabljamo staine Vintage Art (Shofu), ki imajo izjemno fino granulacijo, močno florescenco in so zelo intenzivni, kar pomeni, da pri izjemno tankem nanosu dobimo željeni odtenek. Na površini je zelo malo delcev staina.

Za fasetiranje LiS₂ ogrodij uporabljamo GC LiSi keramiko, ki je prilagojena prav v ta namen. Keramika ima v svoji sestavi 40% naravnega glinenca, kar ji daje višjo temperaturo peke (760°C). Zaradi tega ima boljšo vezavo z ogrodjem, bolj fino in homogeno površino, manjšo možnost kršenja. Pri peki je keramika barvno in oblikovno zelo stabilna. Barve so zelo žive. Barve so močne, kar nam daje možnost nanosa tankih slojev. Z mešanjem barv (redčenjem ali zasičenjem) lahko kontroliramo svetlost (value) in translucenco. V ustih ima keramika barvno integriteto, ne da bi dajala pridih sivih ali zelenih tonov.

Bukalne ploskve, ki so reducirane v rahlo pomanjšana dentinska jedra, obarvamo v osnovne dentinske odtenke, v vratnem delu v bolj intenzivne odtenke. Površino posujemo s CL-F (sprinkl tehnika). Peko opravimo na programu, ki ima počasnejše naraščanje temperature, 30°C na minuto. S tako wash peko smo ustvarili dobro vezavo, dvignili florescenco in naredili tanek transparentni sloj med dentinskim jedrom in ostalimi translucenimi masami. (sliki 24, 24a)

Prva peka

V centralnem delu in predelu dentinskih stebričkov nanese sloj FD9. S tem dvignemo svetlost in florescenco v centralnem delu zoba

in izpostavimo dentinske stebričke. Kadar imamo različne gingivalne nivoje, z dentinom v obliki tanke lune definiramo dolžino krone. Na ta način rahlo dvignemo opačnost in tako postavimo optično dolžino krone. Zmodeliramo dentinska jedra z mešanico dentina in CT. Na ta način kontroliramo translucenco pri čemer zadržimo željeno stopnjo krome. V incizalnem delu nanese modro TM-01 in sivo TM-05 transparenc, ki jo prekrivamo s tankimi lamelami CL-F in N do cervikalne tretjine. V cervikalni tretjini nanese CT, da znižamo svetlost in dvignemo florescenco. Peko opravimo na 1. dentinskem programu. (sliki 25, 26)

Druga peka

Objekte premažemo z glazurno tekočino za boljšo vizualizacijo rezultata po prvi peki. (slika)

Sekalce v incizalni tretjini in polovici srednje tretjine prekrivamo v lamelah z E-57 in E58. V drugi polovici srednje tretjine in cervikalno prekrivamo s TO. Če je cervikalno potrebna večja korekcija oblike, najprej korigiramo s CT in nato prekrivamo s TO. Podočnik v incizalni tretjini prekrivamo z E59, centralni del z TO, cervikalno s CT. Ta nanos modeliramo v velikosti 90% od končne oblike. Sekalce v incizalni in srednji tretjini prekrivamo v lamelah z EOP-2 in EOP-4. Konture in incizalni rob poudarimo z EOP-2. Področje dentinskih stebričkov prekrivamo z mešanico OEP-2 in OE 15. Konture podočnika prekrivamo z OEP-2. Ta nanos modeliramo v povečano končno obliko. Peko opravimo na drugem dentinskem programu. (sliki 27, 27a)

Končna oblika, površinska struktura, glazurna peka, politura

Prilagodimo stične ploskve, okluzijske kontakte, vodenje. Z vsemi enotami na modelu prilagodimo bukalne naklone, konture, vogale, incizalne robove in vse makrostrukture. Sedaj, ko imamo vidno celoto, se posvetimo vsakemu zobu posebej. Pod mikroskopom (7-kratna povečava) naredimo vse detajle in mikrostrukture na vsakem zobu posebej.

Objekte dobro očistimo v ultrazvočnem čistilcu in s paro.

Z glazurno pasto premažemo samo dele objektov, ki so v LiS₂. Peko opravimo na programu, ki ima dviganje temperature zvišano za 10°C in ima končno temperaturo prvega dentinskega programa brez zadrževanja na končni temperaturi.

Kontaktne ploskve do potankosti prilagodimo z diamantno gumico. Ploskve, ki so bile premazane z glazurno pasto, spoliramo z diamantno gumico. Ploskve, ki so bile fasetirane, spoliramo z diamantno gumico na tistih delih, za katere želimo, da so gladki (cervikalno, konture, izpostavljeni deli, abrazijske fasete). Z diamantno polirno pasto in filcem dvignemo sijaj na željeni nivo. Ploskve, ki so bile premazane z glazurno pasto, spoliramo pod mikroskopom z diamantno polirno pasto in krtačko iz kozje dlake, do te mere, da so absolutno gladke. (sliki 28, 28a,b,c)

Cementiranje

Za cementiranje LiS₂ prevlek in lusk smo uporabili kompozitne cemente in adhezijsko tehniko cementiranja. V lokalni anesteziji

smo namestili absolutno osušitev z gumijasto opno in naredili retrakcijo dlesni. Po čiščenju in peskanju preparacije sledimo postopkom izbranega adhezijskega sistema (Kerr, OptiBond). Za cement smo izbrali prosojen, na svetlobi strjujoč se kompozitni cement Variolink Veener. Po cementiranju smo skrbno odstranili viške cementa, preverili okluzijo in vodenje.

Kontrola

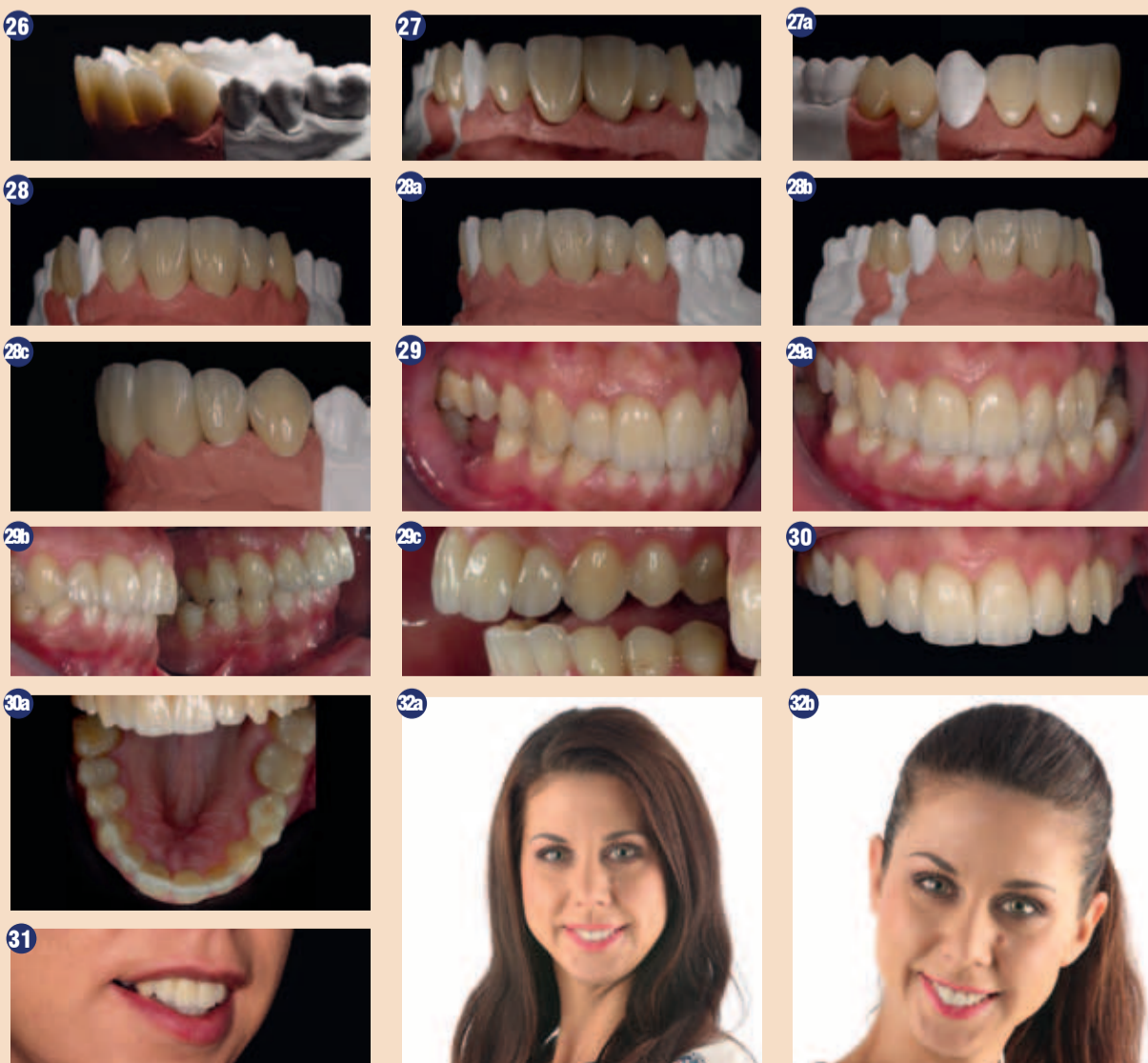Kot pri vsakem protetičnem delu tudi v našem primeru sledi kontrola en teden po cementiranju. Tokrat je pacient bolj sproščen in brez anestezije, kar pomeni, da lahko realno presodimo vse pomembne parametre. Ponovno preverimo estetiko, okluzijo in vodenje. V našem primeru je zaradi spremenjenega vodenja in podaljšanja vertikalne centralnih sekalcev ta parameter pomembno dobro proučiti in takoj izdelati pacientki bruksistično opornico, ki jo bo nosila ponoči. Prav tako motiviramo pacienta za nadaljno dobro higieno ter skrb za ustno zdravje. Pacientka je vidno zadovoljna z rezultatom, zdravstveni tim pa z dobro opravljenim delom. (slike 29, 29a,b,c, 30, 30a, 31)

Zaključek (slika 32)

Za prikazan rezultat potrebujemo:

- motiviranega pacienta
- strokoven tim
- odlično komunikacijo v timu
- kritično izbrane materiale najvišje kakovosti
- strast in ljubezen do dela

Obj.z dovolj.: Ivan Čupić z.t., Felikitas zobni laboratorij in Ana Drevenšek Slokan, dr.dent.med., ADS Zobozdravstvo; Foto: Aleksander Lilik (sl.32a in 32b)



GC EUROPE N.V.
East European Office-Slovenia
Standov trg 40
3310 Zalec
Tel: 03/710.32.70
Faks: 03/710.32.71
slovenia@eeo.gceurope.com
http://eeo.gceurope.com

95th ANNIVERSARY

HELBO[®] antimikrobna fotodinamična terapija (aPDT) je ena najzanimivejših terapij sodobnega zobozdravstva

Terapija v kombinaciji fotoaktivne barvne tekočine in laserja preko prostih radikalov in reaktivnih kisikovih vrst uničuje bakterije v dlesnih. Ker je povsem neinvazivna in izjemno učinkovita ter nima nobenih stranskih učinkov, je odlično sredstvo v boju proti parodontitisu in periimplantitisu. O njej smo se pogovarjali z dr. Freimutom Vizethumom, enim izmed vodilnih raziskovalcev antimikrobne fotodinamične terapije, med drugim tudi članom nemškega združenja za oralno in maksilofacialno kirurgijo.

Se je, kar zadeva antimikrobne fotodinamične terapije, vse začelo z bakterijami?

Do tega smo prišli prek implantologije, saj smo videli, da se tudi pri zobnih vsadkih pojavljajo zdravstvene težave, bolezni, ki ji pri pravih zobeh pravimo parodontitis, pri zobnih vsadkih pa periimplantitis. Pri prvi izgubljam prave zobe, pri drugi pa zobne vsadke. Pravi zobje so brezplačni, in ko kakšnega izgubite, ga pač izgubite, če izgubite zobni vsadek, ki ste ga plačali, pa mislite, da je bilo z njim nekaj narobe. Tako smo prišli do vprašanja, kaj lahko storimo, da bi preprečili izgubo zobnih vsadkov, in ugotovili, da je rešitev fotodinamična terapija.

Menite, da bo antimikrobna fotodinamična terapija, kot je HELBO, kdaj postala del standardne prakse stomatologov?

Odgovor bom obrnil. Ta terapija se je pred 12 leti začela z ničle, kar pomeni, da nihče na svetu ni vedel zanjo. Je 12 let malo ali veliko? Za novo tehnologijo je to zelo malo, ker smo z njo začeli v Nemčiji, a moramo razmišljati globalno. Sam menim, da je antimikrobna fotodinamična terapija zaradi veliko razlogov ena izmed najpomembnejših terapij prihodnosti. Tu ne govorim samo o stomatologiji, ampak tudi o amputacijah. Ljudje, ki imajo odprte rane na nogah, lahko izgubijo noge, smrtnost pri takšnih poškodbah pa je, kot vemo, celo večja kot pri raku. Raziskovanje bakterij je v zdravstvu eno izmed najpomembnejših področij, ta terapija pa ima velikanski potencial, ker do zdaj nismo zasledili nobenih stranskih učinkov. Pri njej uporabiš samo barvilo in laser.

Za zdravljenje parodontitisa ali periimplantitisa je to, kot se zdi, ena izmed najpreprostejših zdravstvenih metod.

Vsekakor. Gre za terapijo, ki jo sicer moramo kombinirati tudi z drugimi postopki, saj pacientu, ki ne bo prišel k vam, ne morete pomagati. Ko pride, se morate pogovoriti z njim in poskrbeti, da se zaveda tudi pomembnosti čiščenja zob.

Menite, da fotodinamična terapija v več primerih lahko zamenja kirurške posege?

Da.

Kako pogosto je pacienta treba zdraviti z antimikrobno fotodinamično terapijo? En sam poseg ne odpravi vseh težav za vedno, saj se vračajo tudi bakterije.

Odvisno od tipa in napredovanja bolezni. Pri nekaterih pacientih bolezni zelo hitro napreduje, vzroki za parodontitis pa še danes niso povsem jasni. Menimo, da gre za neravnovesje v imunskem sistemu, s to terapijo pa dobiš drugo linijo obrambe. Morate se zavedati, da ustna votlina sporoča tudi signale o drugih boleznih. Danes vemo, da kot fokus vnetja lahko povzroči okvare srčnih zaklopk, težave v nosečnosti, izpadanje las in še druge bolezni, zato menim, da bo v prihodnosti zelo pomembna pri izboljšanju zdravja ljudi.

Lahko to terapijo uporabimo kot preventivni ukrep? Se zanjo lahko odločijo tudi tisti, ki nimajo parodontalne bolezni, a bi se ji želeli izogniti tudi v prihodnosti?

Na hitro bi rekel, da ne, ker če nimate bolezni, ne potrebujete zdravljenja. A vedno obstaja ampak.

Težava pri zdravljenju parodontalne bolezni je, da se ljudje sploh ne zavedajo, da jo imajo. V preteklosti niti stomatologi niso vedeli, da gre za hudo bolezen, zato menim, da je preventiva danes pomemben dejavnik, vendar pa mora biti usmerjena na dejavnike tveganja. Naj ponazorim s primerom. Če bi moja hčerka zanosila, bi ji terapijo svetoval, tudi če nima parodontitisa, ker vem, da bi se morebitna okužba z bakterijami prenesla na otroka. Ker ne vem ničesar o imunskem sistemu otroka, bi ji v tem primeru svetoval zdravljenje kot preventivo. V eni izmed študij, v kateri so imeli dve testni skupini ljudi, od katerih so vsi imeli zobne vsadke, nihče pa ni imel parodontitisa, so pri eni skupini uporabili to terapijo, pri drugi pa ne, in po letu dni ugotovili, da je pozitivno vplivala na

njihovo klinično sliko. Skratka, če nimate zobnih vsadkov in če nimate parodontitisa, zdravljenja ne potrebujete, če pa ste v kateri izmed rizičnih skupin, jo priporočam.

Kaj pa kadilci?

S kadilci je posebna težava, ker dlesni pri njih ne krvavijo, tudi če imajo parodontitis, zato bi fotodinamično terapijo tudi njim lahko svetoval kot preventivni ukrep.

Kako odprti so do tega zdravljenja stomatologi?

Stomatologi, ki imajo empatijo do pacientov, so do tega zelo odprti. Terapija ne poškoduje tkiva, kar je še ena posebnost te metode. Pri operaciji tkivo poškodujemo, pri fotodinamični terapiji pa napademo samo škodljive bakterije.

Torej je to povsem neinvaziven postopek, med katerim je pacient buden?


Da, gre za povsem nebolečo metodo.

S katerimi metodami zdravlje-

nja se fotodinamična terapija ponavadi kombinira?

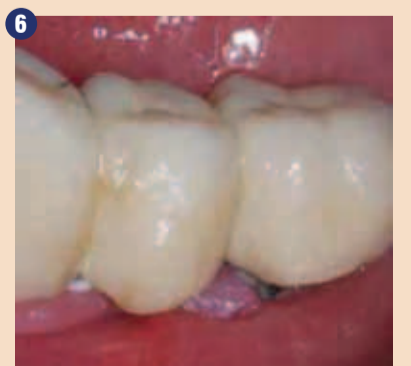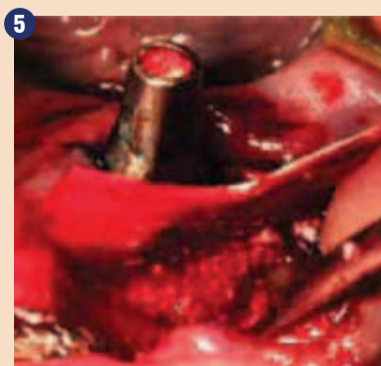
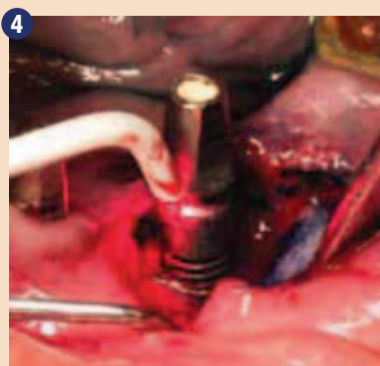
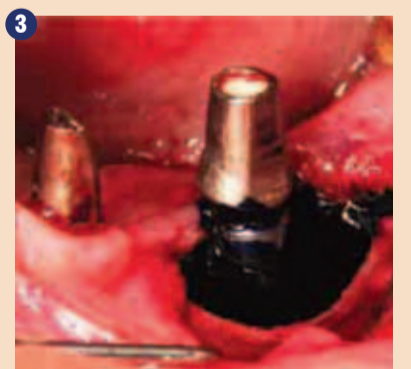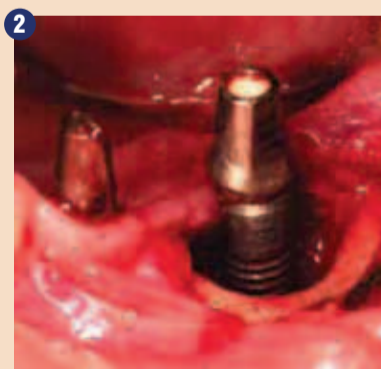
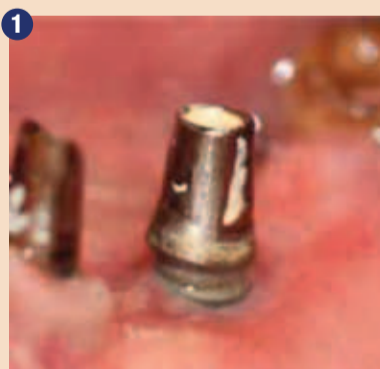
Vedno s čiščenjem, ker te terapije nima smisla opravljati, če je povsod umazanja.

Kako pogosto jo je treba ponavljati?

Odvisno od tveganja. Če nimate dodatnih dejavnikov tveganja, je enkrat na leto dovolj. Če ste kadilec in ste v zobne vsadke vložili deset tisoč evrov, bi bilo dobro, da se zanjo odločite dvakrat na leto. 



Dr. Freimut Vizethum: HELBO[®] antimikrobna fotodinamična terapija je prihodnost.



Kirurški postopek z uporabo PDT za dekontaminacijo površine vsadka: 1) periimplantitis okrog vsadka; 2) poškodba; 3) uporaba HELBO; 4) aktivacija z diodnim laserjem; 5) nadgradnja in zaščita kosti in tkiva; 6) stanje po treh mesecih.

V Evropi ni v modi zelo bel nasmeh

Ne predstavljam si nekoga na vodilnem položaju, sploh v sodobni družbi, ki bi imel »grd nasmeh«, pravi Igor Rozman, izvršni direktor v Bredentu, enemu vodilnih podjetij v jugovzhodni Evropi na področju zobotehničnih izdelkov in dentalnih implantatov.

V estetski protetiki se v zadnjih letih pojavlja več novih materialov in tehnologij. Ali kaj novega pripravljate tudi v Bredentu?

Vsako leto pošljemo na trg najmanj 30 novosti, v našem portfelju pa je približno deset tisoč izdelkov, povezanih z implantologijo in zobno protetiko. Letos prihajamo na trg s tako imenovanimi kratkimi vsadki, ki imajo širši obseg, a so izjemno kratki, kar je primerno za paciente, ki nimajo dovolj kosti, saj se z njimi izognemo nadgrajevanju kosti in mandibularnemu živcu. Tisto, česar pa ne delamo, je dentalna keramika, ker je na trgu že dovolj kakovostne ponudbe. Je pa opaziti, da keramika čedalje bolj izgublja delež na trgu. Spet se vračajo kompoziti, torej mehkejši materiali, toplejše barve, lažji za delo. V preteklosti je bila težava, da so se kompozitni materiali zelo hitro zabarvali, se lomili, krhali. Sodobni kompoziti, ki imajo nanopolnila, pa dejansko nimajo težav z zobnimi oblogami, zabarvanjem ...

Omenili ste tople barve. Mar to pomeni, da niso več moderni svetleči beli zobje?

Tople barve pomenijo, da zobje dajejo naravni učinek, da se najbolj približajo naravni barvi zoba. Videz zob je velikokrat pogojen z »modnimi smernicami« v zobozdravstvu. Če se primerjamo z ZDA, so tam še vedno moderni bleščeči beli nasmehi in luske, kar se mi zdi škoda, ker pri nameščanju lusk pobrusiš zdrave zobe. Naravni nasmeh in videz zob, ki estetsko sodijo k določenemu obrazu, pa sta moderna v Evropi, kjer ni v modi zelo bel nasmeh.

Pa so stomatologi v Sloveniji dojemljivi za novosti?

Zelo, zlasti za kakovostne stvari, so pa zelo konservativni pri tem, da ob prihodu novih materialov čakajo na reference kolegov, ustanov. To je po eni strani dobro, po drugi pa novosti v uporabo prihajajo z zamikom nekaj let. Hrvati so precej pred nami, bolj odprti, bolj nagnjeni k novim tehnologijam. Pa ne samo Hrvati, tudi Srbi, Romuni, Avstrijci, Italijani še posebej. Na tem področju v Sloveniji pogrešam odprtost in naprednost – od zobnih tehnikov oziroma laboratorijev do zobnih ambulant.

Imate morda idejo, kakšen bo vsadek prihodnosti?

Po mojem mnenju se ne bo kaj prida razlikoval od vsadka, ki

je že na trgu. Mislim, da smo dosegli vrhunec. Kar pa se lahko zgodi v daljni prihodnosti, je bioinženiring, vzgajanje tkiv,

zob, pri čemer se že resno dela. Znanstvenikom je v nekaterih laboratorijskih poizkusih že uspelo, da je zrasel zob, vendar pa bo

potrebna še zelo veliko časa in znanja.

Nekoč nam bodo torej dali injekcijo in nam bo zrasel nov zob?

Hipotetično da, a zelo hipotetično. ■



Igor Rozman: Naše zdravje se začne v ustih. Pomembno vlogo igra tudi estetika, saj je nasmeh prvo, kar opazimo pri človeku.

bredent group

HELBO TheraLite Laser

HELBO odgovarja zahtevanim kriterijem

HELBO®

unterstützt
AKTIONSBÜNDNIS
gesundes Implantat

USPEH 10 LET ZNANSTVENO DOKAZANO

HELBO
obvladuje okužbe

Za vaše paciente je zdravljenje s HELBO optimalna dodatna terapija **brez stranskih učinkov** za zdravljenje paradontitisov in periimplantitisov in preprečuje ponovna vnetja.

Vas zanima uspešna in dobičkonosna integracija HELBO terapije v vaši ambulanti za dobro počutje vaših pacientov?

40 YEARS DENTAL INNOVATIONS 1974-2014

bredent group

bredent d.o.o. | Topniška 29a | 1000 Ljubljana | Tel. 01/ 43 66 156 | Faks 01/ 43 66 158 | www.bredent-medical.com | e-mail info@bredent.si

Minimalno invazivna oskrba zob s tankimi porcelanskimi luskami (t.i. Veener) s polnilnim materialom na keramični osnovi

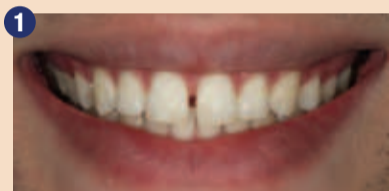Estetika je vidik, ki igra pomembno vlogo v sodobnem zobozdravstvu. Ker si vedno več pacientov želi „popoln nasmeh“, so zdravniki vedno bolj motivirani za nu-

denje visoko estetske oskrbe in optimizacijo naravnega stanja. Za doseganje lepega in harmoničnega nasmeha so spremembe oblike zob varen postopek s predvidljivi-

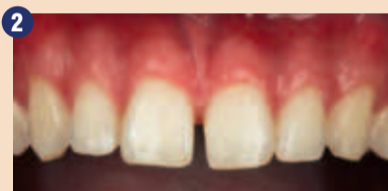vim rezultatom, ki je lahko izveden rutinsko. Za to pa je potrebna ustrezna diagnostika in načrt obdelave z upoštevanje estetskih in funkcionalnih vidikov. Prav tako

je potrebna uporaba minimalno invazivnih tehnik z varovanjem zobne substance in sosednjih struktur tako kot uporaba visoko obstojnih in biokompatibilnih

materialov. Ena od možnosti je oskrba z indirektnimi kompozitnimi luskami (Veneers).



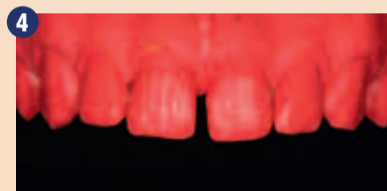
20-letni pacient se je iz estetskih razlogov zaradi obstoja diasteme med zgornjimi enicami odločil za zobozdravstveno obravnavo.



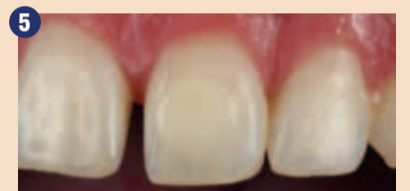Intraoralen podroben prikaz položaja sprednjih zob in njihove morfologije.



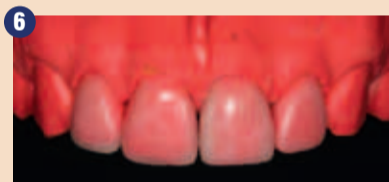Ugotovili smo, da je potrebno za zadovoljiv rezultat obravnavati štiri zgornje sekalce.



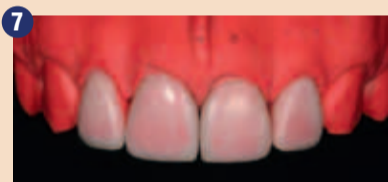Za metodo izdelave je bila izbrana izdelava indirektnih obnov na silikonskem modelu. Prednost teh pred uporabo predpripravljenih lusk je v tem, da lahko pri lastnoročni izdelavi luske individualiziramo in dosežemo lepše zaključne robove.



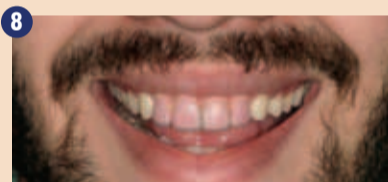Barvo smo izbrali že ob prvem obisku, in sicer na način, da smo manjšo količino materiala nanесли na zob, površino zgladili z veliko kovinsko lopatico in zob nato spolirali. V pričujočem primeru smo se odločili za barvo A1.



Polnilni material (Admira Fusion, VOCO) je bil nanesen neposredno na izdelan silikonski model. Z lopatico so bili zobje oblikovani glede na morfologijo ustrezne skupine zob. V tem primeru naj bi z izdelavo luske linija, ki povezuje konice podočnikov in konice sekalcev, dobila pravi potek krivulje.



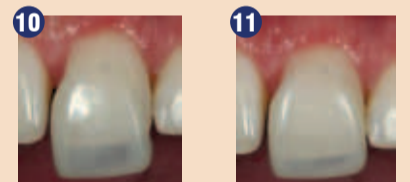Po polimerizaciji smo luske sneli z modela, jih obdelali in spolirali z gumijastimi brusilniki oz. gumijastimi polirniki za keramične obnove.



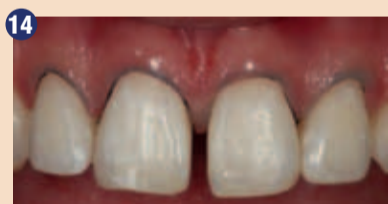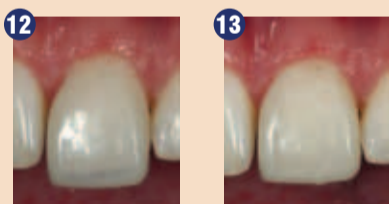S prekrivanjem fotografij izdelane luske s fotografijo bolnika lahko predvidimo razporeditev in velikost oskrbe po zaključku obravnave.



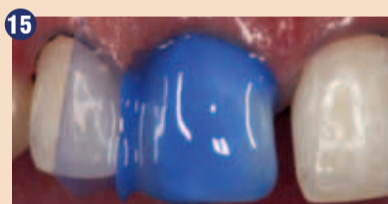S črno-belimi slikami lahko tukaj še bolje ocenite simulacijo.



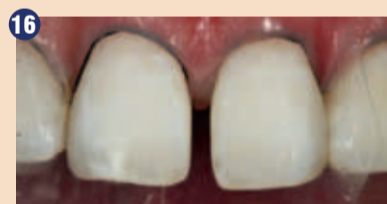Slike od 10 do 13: Pomerjanje luske na zobu 21.



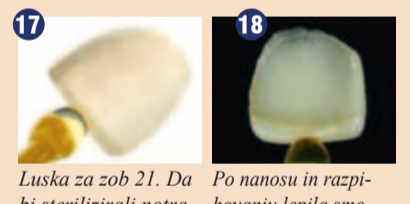Za preprečevanje gingivalnega robu smo pri vseh zgornjih sekalcih uporabili retrakcijske niti 000.



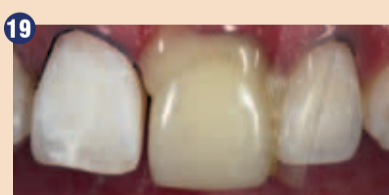Nanos 37% ortofosforne kisline in čas delovanja 15 sekund na vsakem zobu. Sosednji zob je zaščiten z ločevalnim trakom iz poliestra.



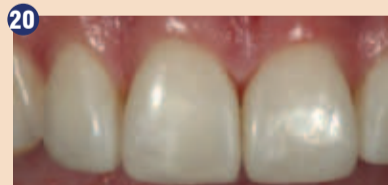Zoba 11 in 21 po jedkanju s fosforjevo kislino.



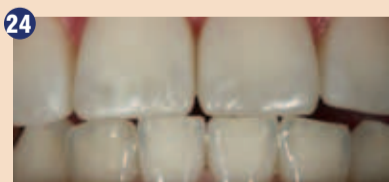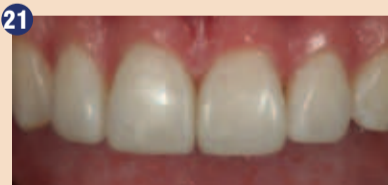Po nanosu in razpihovanju lepila smo uporabili tekoč kompozit GrandioSO Flow (VOCO) v barvi A1.



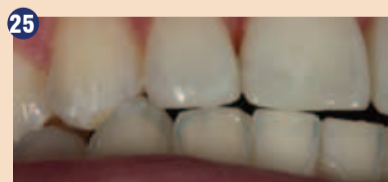Prikaz po vstavitvi oskrbe. Še pred polimerizacijo smo presežek materiala odstranili s sondo št. 5.



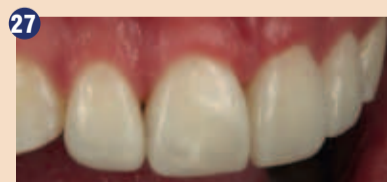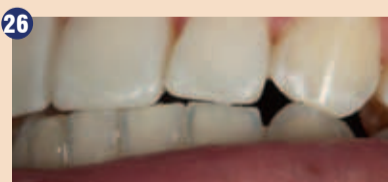Slike od 20 do 23: Različni prikazi lusk po izdelavi.



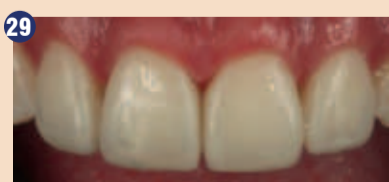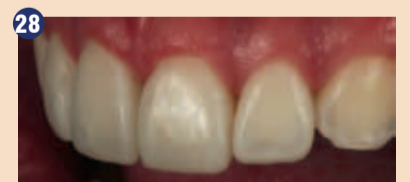Stik sprednjih zob med premikom protruzije.



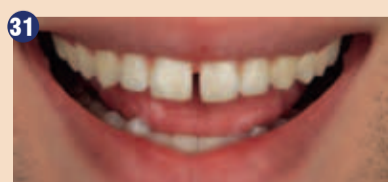
Slike 25 in 26: Po brušenju luske med stranskimi premiki ni bilo več stikov sprednjih zob.




Slike 27 in 28: Slike lusk pod indirektno osvetlitvijo. Vidni so detajli.





Slike 29 in 30: Pogled na fronto s skladno krivuljo zob vestibularja in palatinala.



Slike 31 in 32: Pri primerjavi pred- in pooperativnih prikazov je vidna jasna izboljšava estetike zob.



Slike od 33 do 35: Primerjava nasmeha pred in po posegu.



Klinični primer

20-letni pacient je želel izboljšati estetiko svojega nasmeha (slika 1). Pri klinični preiskavi je bila ugotovljena diastema med zgornjima medialnima sekalcema (slika 2). Pacienta je zanimala hitra rešitev brez potrebe po čeljustno ortopedski obravnavi. Z analizo fotografije obraza smo ugotovili nagib linije vzdolž incizalnih robov in konic podočnikov zgornjih sprednjih zob, nima skladne krivulje. Za privlačen nasmeh je bilo zato potrebno obliko vseh štirih zgornjih sekalcev spremeniti na tak način, da se zgornji sekalci niso stikali s spodnjimi, zato je bilo zgornje možno podaljšati.

Ker je šlo za mladega pacienta je bila zaželeno minimalno invazivna tehnika in tako smo se odločili za postopek, pri katerem seciranje zob ni bilo potrebno. Izbrali smo indirektno tehniko, pri kateri je bila obnova izvedena z Admira Fusion (VOCO) materialom, ki nima klasičnih monomerov na osnovi metakrilata, temveč keramično matrico, zaradi katere je v veliki meri biokompatibilen. Uporaba indirektnih lusk, ki jih izdelava zobozdravnik, je alternativa za predpripravljene luske. Prednosti lastne izdelave lusk so nizki stroški, možnost individualizacije oblike zob, majhna debelina sloja cementa in boljši zaključek roba.

Za prav tako enostavno in hitro izdelavo indirektnih obnov je primerna uporaba Mock upa, katerega osnova je bila tukaj izdelana s silikonom za modele (VOCO) (slika 4). Že pri prvem obisku smo izbrali tudi ustrezno barvo materiala za obnovo. V ta namen je bila majhna količina izbrane barve nanešena na vestibularno površino zoba, ki ga je bilo potrebno obnoviti. S tem uravnoteženjem barve smo se odločili za barvo A1 (slika 5).

Za izdelavo dejanskega Mock-upa in s tem tudi za izdelavo lusk je bil polnilni material na silikonski model nanešen s kovinsko lopatico (slika 6). V tej fazi smo se poskušali držati določenega načrta, ki je bil ustvarjen po analizi fotografij. Na podlagi tega je bilo dogovorjeno podaljševanje zgornjih sekalcev. Po utrjevanju z lučko je sledila dodelava in politura z gumijastimi polirniki (slika 7). Na koncu smo model fotografirali in s prekrivanjem te slike s fotografijo smejočega se pacienta preverili, ali sta velikost in razporeditev zob uspeli (sliki 8 in 9).

Luske so bile popolnoma prilagojene zobem pacienta (slike 10-13). Velika prednost pri tem je možnost, da lahko pred zaključkom obravnave preverimo, ali rezultat izpolnjuje pričakovanja. Tudi pacient si lahko ogleda poskusno vstavljene luske in izrazi morebitne želje glede sprememb. Po preverjanju zaključenih robov in potem ko je pacient zadovoljen z doseženo estetiko, pripravimo

vstavljanje indirektnih lusk. Za pritrjevanje smo izbrali lepilo Futurabond U (VOCO) v kombinaciji s tekočim kompozitom GrandioSO Flow (VOCO) v barvi A1. Gingivalni rob smo odmaknili s kirurško nitjo debeline 000 (slika 14) in na zobe smo za 15 sekund nanesli 37 % ortofosforno kislino (slika 15). Po spiranju z vodo in sušenju jedkanih površin (slika 16) je bilo nanešeno lepilo, razpihano topilo in na koncu 10 sekund utrjevano z lučko. Notranje strani luske so bile tretirane z

aluminijevim oksidom (90 µm) s tlakom 60 psi, da bi sterilizirali in razgladili površine. Pri pogledu pod svetlobo vidimo homogeno, čisto površino notranje strani (slika 17). V naslednjem koraku na površino nanesemo lepilo in na koncu spihamo z rahlim zračnim curkom. Na koncu tam porazdelimo majhno količino tekočega kompozita (slika 18) in luske nanesimo na ustrezen zob (slika 19). Presežek kompozita, ki je iztekel, smo odstranili in izvedli svetlobno polimerizacijo.

Po vstavljanju vseh lusk smo robove polnitve obdelali s skalpelom št. 15C in spolirali z gumijastimi polirniki. Rezultat smo ocenili takoj po končanem delu (slike 20-23). Z ustreznim brušenjem dosežemo enakomerne stike med spodnjimi sekalci in zgornjimi enicami za premik protruzije (slika 24). Z brušenjem naj bi bili odstranjeni tudi vsi stiki med luskami in spodnjimi zobmi pri stranskih premikih (sliki 25 in 26). Pri pogledu pod indirektno osvetlitvijo in pri pogledu vesti-

bularja in palatina lahko dobro vidite, da so bili detajli dobro izdelani ter da se indirektno obnove skladno vključujejo v sosednje strukture (slike 27-30). Ob primerjavi pred- in pooperativnih prikazov je vidna jasna izboljšava estetike zob (sliki 31 in 32) in kako ti pozitivno vplivajo na nasmeh pacienta (slike 33-35). ■

Avtor:

Mauricio U. Watanabe

São Paulo, Brazilija

mauriciowatanabe@yahoo.com.br

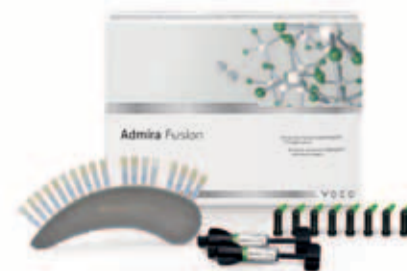PRVA KERAMIKA ZA ZALIVKE

- Prvi material za zalivke, v celoti izdelan na osnovi keramike
- Najmanjše krčenje pri polimerizaciji (1,25 prostorninskega odstotka) in posebej nizek stres zaradi krčenja**
- Inerten, s tem pa izredno biološko združljiv in barvno obstojen
- Za najvišje zahteve v področju prednjih in stranskih zob
- Odlične lastnosti za uporabo, preprosto poliranje do visokega sijaja in zelo trda površina zagotavljajo prvostne in trajne rezultate
- Združljiv z vsemi običajnimi lepili

* Ne spreglejte naše trenutne ponudbe z ugodno ceno preizkusnega pakiranja, ki vsebuje Admira Fusion, Admira Fusion Flow in Admira Fusion x-tra.

** v primerjavi z vsemi običajnimi kompoziti za zalivke

Admira Fusion




VOCO
THE DENTALISTS

Pomen čiščenja medzobnih prostorov

Če se nam čiščenje zob zdi samoumevno, še ne pomeni, da znamo zobe res dobro očistiti. Velik delež slovenskega, evropskega in svetovnega prebivalstva ima vnetja obzobna tkiva. Po več kot 20 letih epidemioloških raziskav, izvedenih na prebivalcih Ljubljane, kaže, da skoraj vsi prebivalci potrebujejo pouk o ustni higieni in da je napredovala parodontalna bolezen v porastu, tako da se povečuje potreba po luščenju in glajenju korenin ter parodontalno kirurških posegih (Skalerič in sod., 2008).

Raziskave v ZDA kažejo, da ima 75 odstotkov odraslih gingivitis, 30 odstotkov zmerno napredovali parodontitis in 10 odstotkov napredovali parodontitis (Kim in sod., 2006). Tudi zobna gniloba je velika težava v zobozdravstvenih ambulantah. Kljub temu da se je KEP-indeks pri otrocih v zadnjih 30 letih znižal zaradi izboljšanja preventive (Vrbič, 2008), sta Rode in Vrbič (1993) ugotovila, da se po 55. letu KEP-indeks pri prebivalcih predmetij zvišuje. To pomeni, da preventivne dejavnosti niso za jele celotne populacije. Med 40. in 45. letom je največ zob izgubljenih zaradi zobne gnilobe, pri starejših pa postane vnetje obzobnih tkiv enako pomemben vzrok za izgubo zob. Na splošno je parodontitis pri 30 do 35 odstotkih vzrok za izgubo zob, zobna gniloba in vsi njeni zapleti pa pri 50 odstotkih primerov (Gilbert in sod., 2005).

Bolezni obzobnih tkiv in zobna gniloba nastanejo kot posledica kopičenja zobnih oblog. Po odstranitvi zobnih oblog namreč klinični znaki vnetja obzobnih tkiv izginejo (Löe in sod., 1965). Vendar pa odstranjevanje zobnih oblog ni pomembno samo pri preprečevanju zobne gnilobe in vnetja obzobnih tkiv, ampak tudi za preprečevanje



Če pa primerjamo zobno nitko in medzobno ščetko, ugotovimo, da je po uporabi medzobnih ščetk v medzobnih prostorih manj zobnih oblog, manj je krvavitve ob sondiranju, dolgoročno se bolj zmanjšajo globine sondiranja in posledično je manj vnetja.

nje sistemskih bolezni. Raziskave v zadnjih desetletjih kažejo vse večjo povezavo med sistemskimi boleznimi in stanjem v ustni votlini. Ugotovljena je predvsem povezava s sladkorno boleznijo in srčno-žilnimi boleznimi. Nekatere raziskave kažejo, da lahko napredovala parodontalna bolezen nosečnice vpliva na prezgodnji porod otroka in na nižjo porodno težo. Dokazana je tudi povezava z osteoporozo (Kim in sod., 2006; Gurenlian, 2012).

Vzdrževanje bakterij na najnižji možni ravni je poleg preprečevanja nastanka zobne gnilobe in

vnetja obzobnih tkiv pomembno tudi za preprečevanje poslabšanja sistemskih bolezni.

Večina pacientov se ne zaveda, da ima vsak zob pet ploskev, tri izmed teh so našim očem vidne, aproksimalni ploskvi pa ne. Za optimalno čiščenje je treba očistiti vseh pet ploskev. Prav na aproksimalnih ploskvah, ki sta težje dosegljivi, najdemo zobne obloge najpogosteje (Slot in sod., 2008). Tukaj najpogosteje nastane tudi zobna gniloba. Aproksimalni ploskvi oklepata medzobni prostor, kjer se najpogosteje začne vnetje dlesni. Prav zato je pomembno očistiti

medzobni prostor.

Do zdaj so ljudje za čiščenje medzobnih prostorov uporabljali predvsem zobotrebec in zobno nitko. Danes vemo, da zaradi oblike medzobnih prostorov, predvsem medličniki in kočniki, zobotrebec in zobna nitka teh ne moreta učinkovito očistiti (Noorlin, 2007), hkrati pa povzročata škodo na dlesnih, če ju nepravilno uporabljamo. Pravilna uporaba zobne nitke pa je zelo zahtevna.

Primerjava odstranjevanja zobnih oblog samo s ščetkanjem ali z dodatno uporabo zobne nitke ali medzobne ščetke kaže, da zobna nitka in medzobna ščetka medzobni prostor očistita bolje kot sama ščetka. Če pa primerjamo zobno nitko in medzobno ščetko, ugotovimo, da je po uporabi medzobnih ščetk v medzobnih prostorih manj zobnih oblog, manj je krvavitve ob sondiranju, dolgoročno se bolj zmanjšajo globine sondiranja in posledično je manj vnetja (Noorlin in sod., 2007, Smukler in sod., 1989).

Za uporabo pripomočka je ključna motiviranost pacienta. Za to je pomembno, da je pripomoček enostaven za uporabo. Z vidika pacienta je enostavneje uporabljati medzobne ščetke kot zobno nitko, kar kažejo tudi raziskave. Pacientom je bilo namreč v večini primerov všeč predvsem to, da se medzobna ščetka uporablja samo z eno roko in imeli so občutek, da si z njo bolje očistijo medzobne prostore (Slot in sod., 2008). Pacienti so bolj motivirani za uporabo tudi zaradi hitrega učinka, ki je viden že po treh dneh. Tudi Kiger in sod. so že leta 1991 ugotovili manj zobnih oblog v medzobnih prostorih po uporabi medzobne ščetke v primerjavi z zobno nitko. Razlog je verjetno tudi v rednejši uporabi medzobne ščetke zaradi enostavnosti uporabe in hitreje vidnih rezultatov.

Prav zaradi enostavnosti uporabe in učinkovitosti priporočamo za čiščenje medzobnih prostorov medzobne ščetke. Zelo pomembno je, da medzobna ščetka ne povzroča škode na zobeh in obzobnih tkivih, kar je mogoče le tako, da izberemo

pravilno velikost ščetke in pacientu pokažemo pravilno uporabo. Pri medzobnih ščetkah je pomembno, da so izbrane tako, da sta njihova dostopnost in učinkovitost čim bolj optimalni. Izbira velikosti ni naloga pacienta, ampak strokovnjaka. Če je mogoče, velikost izberemo najprej s kalibrirano barvno sondo. Ker pa je taka sonda toga, vedno preizkusimo ustreznost medzobne ščetke in se po naših izkušnjah pogosto odločimo za velikost, ki je eno stopnjo višja od določene s sondo. Prav tako je strokovnjak tisti, ki mora pacientu pokazati ustrezen način čiščenja medzobnih prostorov, saj se oblika medzobnih prostorov razlikuje med posamezniki in med posameznimi zobmi. Zaradi vsega opisanega je pomembno, da poleg ščetkanja postane naša dnevna rutina tudi čiščenje medzobnih prostorov. Po naših izkušnjah danes pacienti vse pogosteje posegajo po medzobnih ščetkah zaradi enostavnosti uporabe, vendar pa si velikost ščetk določijo sami, in te so večinoma premajhne, medzobni prostori pa temu primerno slabo očiščeni. Pogosto pacienti medzobne ščetke neustrezno uporabljajo in si s tem poškodujejo obzobna tkiva. Zato je pomembno, da je v izbiro velikosti ščetke vključen strokovnjak, ki pacientu pokaže tudi ustrezno tehniko čiščenja. ■

Avtorica:

Romana Mance Kristan, dr. dent. med., spec. parodontologije

Gilbert GH, Shelton BJ, Fisker MA. Forty-eight-month periodontal attachment loss incidence in a population-based cohort study: role of baseline status, incident tooth loss, and specific behavioral factors. *Journal of Periodontology* 2005; 76: 1161-70.

Gurenlian JR. The role of dental plaque biofilm in oral health. *American Dental Hygienists Association* 1 March 2012.

Kiger RD, Mylund K, Feller R. A comparison of proximal plaque removal using floss and interdental brushes. *J Clin Periodontol* 1991; 18: 681-4.

Kim J, Amar S. Periodontal disease and systemic conditions: a bidirectional relationship. *Odontology* 2006; 94 (1): 10-21.

Löe H, Theilade E, Jensen SB. Experimental gingivitis in man. *Journal of Periodontology* 1965; 36: 177-87.

Norlin I, Watts TL. A comparison of the efficacy and ease of use of dental floss and interdental brushes in a randomised split mouth trial incorporating an assessment of subgingival plaque. *Oral Health Prev Dent* 2007; 5: 13-18.

Rode M, Vrbič V. Oralno zdravje starostnikov v Sloveniji. *Zobozdravstveni vestnik* 1993; 48: 50-54.

Skalerič E, Petelin M, Kovač-Kavčič M, Skalerič U. Potrebe po parodontalnem zdravljenju pri prebivalcih Ljubljane 20 let po prvem pregledu. *Zobozdravstveni vestnik* 2008; 63: 63-6.

Slot DE, Dörfer CE, Van der Weijden FA. The efficacy of interdental brushes on plaque and parameters of periodontal inflammation: a systemic review. *Int J Dent Hygiene* 2008; 6: 253-64.

Smukler H, Nager MC, Tolmie PC. Interproximal tooth morphology and its effect on plaque removal. *Quintessence Int* 1989; 20: 249-255.

Vrbič V. Zobno zdravje pri 12-letni mladini v Sloveniji, 1987-2008. *Zobozdravstveni vestnik* 2008; 63: 169-171.

DENTAL TRIBUNE

The World's Dental Newspaper • Slovenian Edition

© 2016, Dental Tribune International GmbH

Uredniški material, preveden in tiskan v izdaji časopisa Dental Tribune International, je avtorsko zaščiteno pod podjetjem Dental Tribune International GmbH. Vse pravice so zadržane. Objavljeno z dovoljenjem podjetja Dental Tribune International GmbH, Holbeinstr. 29, 04229 Leipzig, Germany. Reprodukcija na katerikoli način, v katerikoli jeziku, v celoti ali delno, je brez predhodnega dovoljenja podjetja Dental Tribune International GmbH strogo prepovedana. Dental Tribune je zaščitni znak podjetja Dental Tribune International GmbH.

Dental Tribune si prizadeva natančno predstavljati klinične informacije in novice proizvajalcev. V zvezi s tem Dental Tribune ne prevzema nobene izhajajoče odgovornosti resničnosti navedb ali nastalih tipkarskih napak. Založnik prav tako ne prevzema nobene odgovornosti za vsebino oglasov. V člankih izražena mnenja so lastna mnenja avtorjev in ne predstavljajo mnenja Dental Tribune International.

Dental Tribune International GmbH
Holbeinstr. 29, 04229 Leipzig, Nemčija
tel.: +49 341 48 474 302, faks: +49 341 48 474 17

Prevod in lektoriranje: Dental Tribune Slovenija
Grafično oblikovanje in prelom: Simon Šimenc
Tisk: TISK Žnidarič, d.o.o., Kranj
Naklada: 2500 izvodov, (december 2016)

Glavni urednik skupine: Daniel Zimmermann

Uredniški svet:

dr. Nasser Barghi,
dr. Karl Behr,
dr. George Freedman
dr. Howard Glazer
prof.dr. I.Krejci
dr. Edward Lynch
dr. Ziv Mazor
prof.dr. Georg Meyer
prof.dr. Rudolph Slavicek
dr. Marius Steignamm

ZDA keramika
Nemčija endodontija
Kanada estetika
ZDA kariologija
Švica konzervativa
Irska restavrativa
Izrael implantologija
Nemčija restavrativa
Avstrija funkcionalnost
Nemčija implantologija

ISSN 2232-3511

Strokovni urednik: Magda Wojtkiewicz

Medijski urednik: Claudia Duschek

Uredniki: Anne Faulmann

Kristin Hübner

Yvonne Bachmann

Urednika izdaj: Sabrina Raaff

Hans Motschmann

Direktor razvoja projektov: Claudia Salwiczek-Majonek

Pomočnik dir. razvoja: Sarah Schubert

Direktor internetnih projektov: Tom Carvalho

Direktor dogodkov: Lars Hoffmann

Direktor izobraževanja: Christiane Ferret

Računovodja: Karen Hamatschek

Oglasno trženje za VE: Barbora Solarova

Izvršni producent: Gernot Meyer

Oglasne dispozicije: Marius Mezger

Obiščite našo spletno stran: www.dental-tribune.com

info@dental-tribune.com

Lastnik licence za Slovenijo: Bisernica Medicina d.o.o.,

Gmajnice 15, 1000 Ljubljana

mat.št.: 3368122, dav.št. SI52917622

Za založbo Bisernica Medicina: Ronald Pintar, direktor

Glavni urednik: Boštjan I. Košak

Vodja produkcije: Zoran Grom

Kontakt slovenskega uredništva: telefon: 031 378 022,

e-pošta: prodaja@dental-tribune.si

Oglasno trženje: Boštjan I. Košak (041 740 864),

Zoran Grom (031 378 022)

Naročnine: prodaja@dental-tribune.si

Ali ste vedeli,
da se vnetje dlesni
in karies najpogosteje
pojavit v
**MEDZOBNEM
PROSTORU?**



ZA ZDRAVE DLESNI IZBERITE MEDZOBNE ŠČETKE CURAPROX CPS



Medzobne ščetke Curaprox CPS lahko kupite v spletni trgovini www.zdrav-nasmeh.com, v drogerijah, lekarnah in specializiranih prodajalnah.