

# DENTAL TRIBUNE

The World's Dental Newspaper · Édition Algérienne



PUBLIÉ EN ALGÉRIE

www.dental-tribune.dz

MARS 2019 | VOL. 1, N° 1



## INTERVIEW

Interview express de  
**M. Philippe Veran**

Président-directeur général  
Biotech Dental

► Page 07

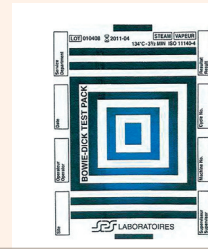


## CLINIQUE

Les nouveaux concepts  
orthodontiques

Une étudiante présentant un articulé  
inversé antérieur associé à une laté-  
ro-deviation mandibulaire.

► Page 08



## CLINIQUE

Qualification et  
validation de la  
stérilisation en médecine  
dentaire

► Page 12

## Dental Tribune International s'étend en Algérie



**LEIPZIG, Allemagne :** En 2019, le réseau international Dental Tribune accueille Dental Tribune Algérie, dirigé par le Dr Aziouez Ouahes, en tant que nouveau partenaire de licence internationale. Dental Tribune, Édition algérienne débutera par des publications trimestrielles consacrées aux derniers développements de la dentisterie dans la région du Maghreb.

Praticien dentaire depuis 1997, le Dr Ouahes a développé sa carrière en organisant de nombreuses sessions de formation continue pour les dentistes dans les domaines de l'implantologie, de la prothèse, de la parodontie, de l'esthétique dentaire et de l'endodontie.

Fondateur et directeur du Innovation Development Project (IDP), anciennement Infodental Algérie, ainsi que du magazine clinique Dental Infos/InfoDentaires, il possède l'expérience, les connaissances et le dynamisme nécessaires pour étendre la gamme des produits et des marques de Dental Tribune aux régions francophones de l'Afrique du Nord.

« Pour moi, le partenariat représente une évolution. Après des années d'implication dans la presse dentaire en Algérie, c'est une excellente occasion de passer à un marché plus international », a déclaré Docteur Ouahes, qui a également exprimé sa grande satisfaction que Dental Tribune Édition algérienne soit la première édition de Dental Tribune dans la région.

Le premier numéro de Dental Tribune Édition algérienne paraîtra début mars 2019 et sera officiellement présentée à la communauté dentaire internationale lors de l'IDS à Cologne.


Par ailleurs, tiré à 7000 exemplaires, il constituera le journal officiel de Dentex Algérie, qui se déroulera du 20 au 23 mars dans la capitale algérienne.

DTI a annoncé qu'elle prévoyait une croissance future dans l'ensemble de la région du Maghreb (Maroc et Tunisie), car les tendances du marché montrent qu'il s'agit d'un secteur important en plein essor, fortement impliqué et investi dans la formation continue.

## ÉDITO

C'est avec un réel plaisir et une fierté non dissimulée que nous vous présentons ce premier numéro de Dental Tribune Algérie. Une fierté de voir le nom et le drapeau de notre cher pays dans le panel international des licences *partners* de Dental Tribune du monde entier, La dimension internationale, la large diffusion et le niveau des différentes publications de Dental Tribune contribueront à coup sûr à donner une impulsion nouvelle à la presse médicale en général et dentaire en particulier en Algérie et au Maghreb.

La diversité des thèmes abordés, les protocoles cliniques ainsi que les news du monde dentaire ainsi que les différentes actualités de produits et matériels donneront une occasion exceptionnelle aux consœurs et confrères d'être à l'écoute de toutes les innovations. Dental Tribune Algérie œuvrera à publier les auteurs et cliniciens algériens et maghrébins dans ces mêmes colonnes pour promouvoir leurs travaux et donner un large aperçu de leurs études et recherches multi disciplinaires et pour faire découvrir les nombreuses compétences qui n'ont pu trouver le support idéal pour exposer leurs travaux. Nous comptons sur vous pour réussir dans ce challenge exceptionnel et mener cette expérience

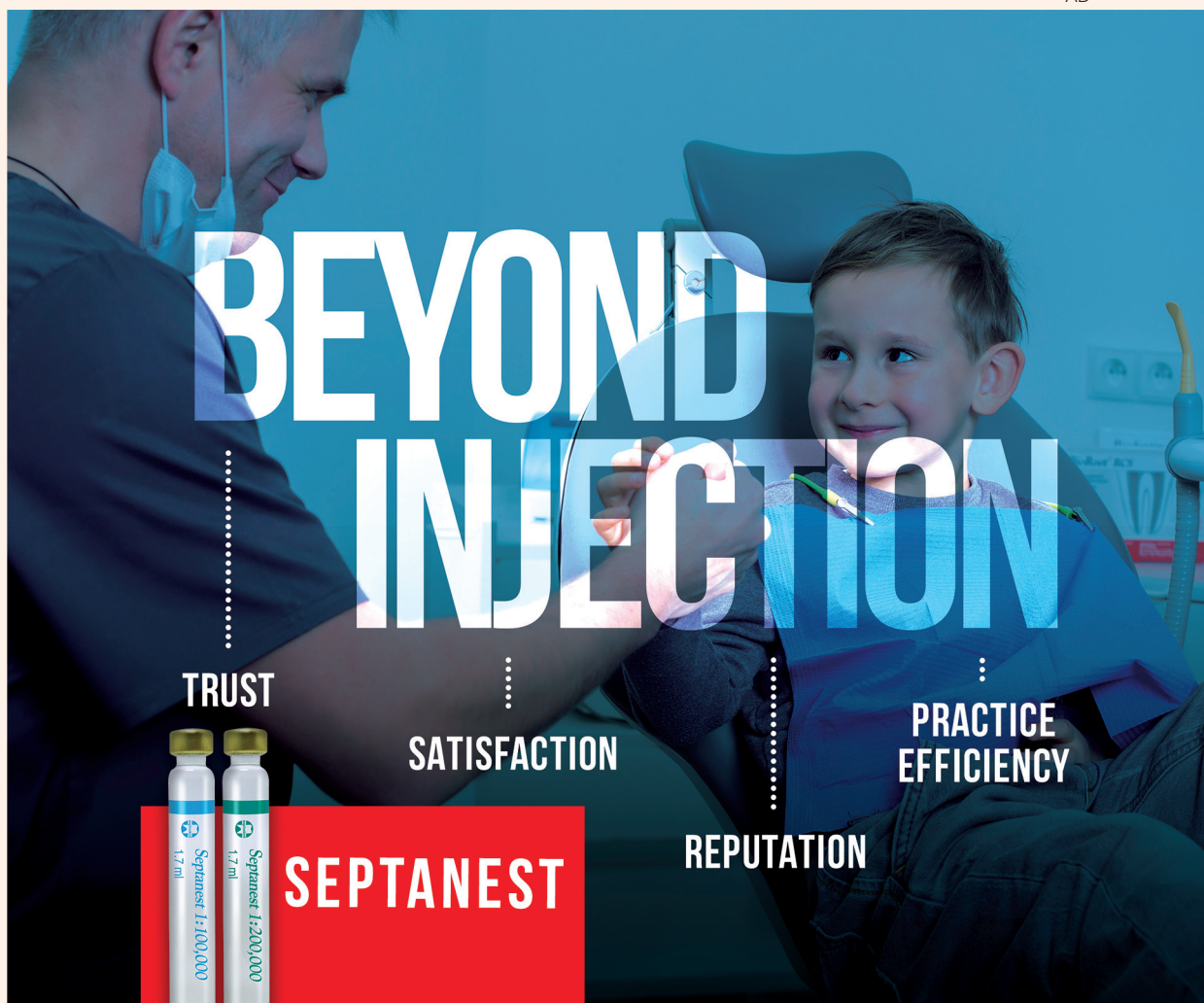

### Dr A. Ouahes

Directeur Dental Tribune Algérie  
Ceo IDP

magnifique qui débutera à l'occasion de la 4e édition du salon dentaire Dentex qui aura lieu à Alger del 20 au 23 mars 2019 et dont Dental Tribune et la société IDP en seront des acteurs majeurs.

AD



TRUST

SATISFACTION

PRACTICE  
EFFICIENCY

REPUTATION

SEPTANEST



As world leader in Pain Management, Septodont provides you products and services to help you administer painfree experience, amongst those :

Septanest : the first choice of dentists with over 150 million injections per year, provides you high quality you can trust

MANAGING  
PAIN FOR  
**YOUR  
PRACTICE**



## Actu-Produ

## PUBLISHER/CHIEF EXECUTIVE OFFICER

Torsten R. Oemus

## CHIEF FINANCIAL OFFICER

Dan Wunderlich

## DIRECTOR OF CONTENT

Claudia Duschek

## SENIOR EDITORS

Jeremy Booth  
Michelle Hodas

## CLINICAL EDITORS

Nathalie Schüller  
Magda Wojtkiewicz

## EDITORS

Franziska Beier  
Brendan Day  
Monique Mehler  
Kasper Mussche

## ASSISTANT EDITOR

Luke Gribble  
Iveta Ramonaite

## COPY EDITORS

Ann-Katrin Paulick  
Sabrina Raaff

## BUSINESS DEVELOPMENT &amp; MARKETING MANAGER

Alyson Buchenau

## DIGITAL PRODUCTION MANAGERS

Tom Carvalho  
Hannes Kuschick

## PROJECT MANAGER ONLINE

Chao Tong

## IT &amp; DEVELOPMENT

Serban Veres

## GRAPHIC DESIGNER

Maria Macedo

## E-LEARNING MANAGER

Lars Hoffmann

## EDUCATION &amp; EVENT MANAGER

Sarah Schubert

## PRODUCT MANAGER SURGICAL TRIBUNE &amp; DDS.WORLD

Joachim Tabler

## SALES &amp; PRODUCTION SUPPORT

Puja Daya  
Hajir Shubbar

## MADLEEN ZOCH

## EXECUTIVE ASSISTANT

Doreen Haferkorn

## ACCOUNTING

Karen Hamatschek  
Anita Majtenyi

## MANUELA WACHTEL

## DATABASE MANAGEMENT &amp; CRM

Annachiara Sorbo

## MEDIA SALES MANAGERS

Melissa Brown (International)  
Hélène Carpentier (Western Europe)  
Matthias Diessner (Key Accounts)  
Maria Kaiser (North America)  
Weridiana Mageswki (Latin America)  
Barbora Solarova (Eastern Europe)  
Peter Witteczek (Asia Pacific)

## EXECUTIVE PRODUCER

Gernot Meyer

## ADVERTISING DISPOSITION

Marius Mezger

## DENTAL TRIBUNE INTERNATIONAL GMBH

Holbeinstr. 29, 04229 Leipzig, Germany  
Tel.: +49 341 48 474 302 | Fax: +49 341 48 474 173  
info@dental-tribune.com | www.dental-tribune.com

## DENTAL TRIBUNE

The World's Dental Newspaper - Edition Algérienne

## DIRECTEUR

Aziouez Ouahes

## DESIGNER GRAPHIQUE

Hachemi Messaoud-Nacer

## DENTAL TRIBUNE ALGÉRIE

Edité par eurl Innovation Development Project  
Siège : Cité 768 lgts, local 2, bt 27, Soudania, Alger  
Annexe : 3, rue Bahía Haidour, BEO, Alger  
Tél : 0556 803 681 - 0554 724 550  
Service clients & publicité : 0697 333 611 - 0561 125 188  
Dépôt légal : Février 2019  
ISSN : 2478-0073  
Ce numéro de Dental Tribune Algérie a été tiré à 7000 exemplaires sur les presses de l'imprimerie Ed-Diwan, Alger.  
Cet exemplaire est gratuit et ne peut être vendu.

© 2019, Dental Tribune International GmbH

Tous droits sont réservés. Dental Tribune met tout en œuvre pour signaler avec précision les informations cliniques et les informations sur les produits du fabricant, mais ne peut être tenu responsable de la validité des revendications du produit ou des erreurs typographiques. Les éditeurs n'assument pas non plus la responsabilité des noms de produits, des revendications ou des déclarations faites par les annonceurs. Les opinions exprimées par les auteurs sont les leurs et ne peuvent refléter ceux de Dental Tribune International.

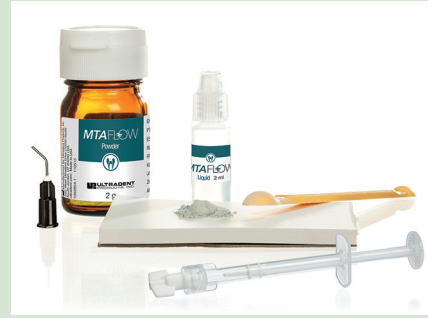ULTRADENT  
PRODUCTS, INC.

## MTA Flow

## Ciment de réparation

MTA Flow (agrégat de trioxyde minéral) est un ciment de réparation spécialement conçu pour les pulpotomies, les coiffages pulpaire, l'obturation radiculaire, l'apexification, la réparation de perforation et la résorption radiculaire.

Il est composé d'une poudre extrêmement fine, radio-opaque, inorganique de silicate tricalcique et dicalcique qui se fixe avec un gel à base d'eau.



Une fois fixé, le ciment de réparation forme une couche d'hydroxyapatite, qui induit une réaction de guérison.

La combinaison de poudre/gel permet également aux cliniciens une variété d'options de mélange nécessaires pour que le MTA soit efficace, non-sableux, et facile à appliquer.



## L'hypnose en réalité virtuelle est-elle l'anesthésie de demain dans les cabinets dentaires ?

Lauréat du prix de l'innovation 2018 organisé par l'Association Dentaire Française, la solution Hypno VR propose d'anesthésier les patients grâce à l'hypnose en réalité virtuelle.

## Décryptage

Lancée en 2016, la start-up strasbourgeoise Hypno VR pourrait bien révolutionner l'anesthésie en cabinet dentaire avec sa technologie inédite en France.

## Hypno VR : Une technologie inédite en France

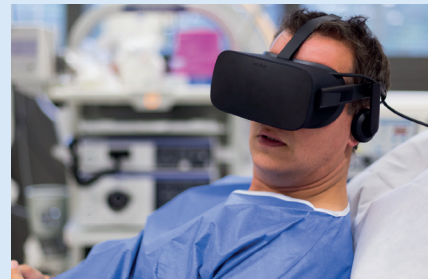Depuis l'automne 2018, Hypno VR commercialise un logiciel pour casques de réalité virtuelle permettant d'anesthésier des patients grâce à l'hypnose.

L'hypno sédation est une technique déjà reconnue, qui a débuté depuis les années 70. Ses bénéfices sont nombreux pour les patients : plus grand confort, moins d'anxiété, moins d'effets secondaires, récupération plus rapide, durée d'hospitalisation réduite... En effet, il faut quatre heures en moyenne pour récupérer d'une anesthésie classique contre trente minutes sous hypnose. Et pour les soignants, elle réduit bien entendu le risque anesthésique.

En 2 ans, la start-up a réussi le pari de valider des études cliniques au CHU de Strasbourg et de lever 700.000 euros auprès de Bpifrance et de business angels.

## Hypno VR : Comment ça marche ?

Le logiciel Hypno VR est intégré à un casque de réalité virtuelle qui plonge le patient en état d'hypnose. Plusieurs voix et univers immersifs (plage, fonds marins, montagne) lui sont proposés mais aussi quatre ambiances sonores (rock, jazz...). Ces différents éléments comportent plu-



sieurs techniques hypnotiques qui stimulent les sens et détournent l'attention du patient, notamment du stress ou de la douleur.

La solution Hypno VR est reconnue comme dispositif médical de classe 1.

## A qui s'adresse la solution Hypno VR ?

La solution Hypno VR est exclusivement réservée aux professionnels de santé et ne nécessite pas d'être formé à l'hypnose. Selon le Docteur Denis Graaf, cofondateur de la start-up et anesthésiste, cette technologie s'utilise « pour des opérations de type interventions rapides aux urgences mais aussi pour les chimiothérapies ou même en chirurgie dentaire ».

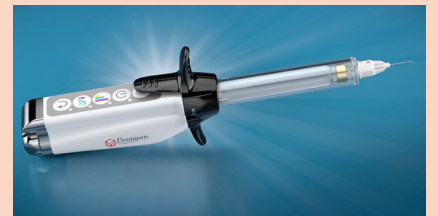En France, 12 millions d'actes d'anesthésies sont effectués chaque année dont la moitié pourraient être réalisés par l'hypno sédation. Et si les domaines d'application des solutions d'HYPNO VR sont multiples, le système a toutefois ses limites et ne pourrait pas fonctionner pour certaines chirurgies lourdes.

## Hypno VR : Combien ça coûte ?

La technologie Hypno VR est proposée sous la forme d'un abonnement au logiciel qui permet la lecture des images virtuelles. Pour un seul poste de travail, le tarif est de 99 euros par mois. Pour plusieurs postes en utilisation simultanée, le montant s'élève à 249 euros. Quant aux lunettes 3D, elles peuvent s'acheter dans des magasins grand public.

Dentapen  
Seringue électronique pour anesthésie dentaire

Lancée à l'ADF, cette nouvelle seringue électronique dernière génération aura été une des vedettes des congrès 2018 Dentex et Greater New York Dental Meeting.



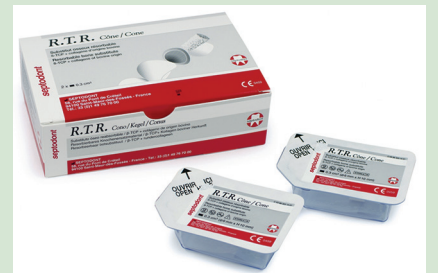Dentapen offre aux praticiens une solution simple (léger, autonome, sans fil et sans pédale), confortable (prise en main « stylo » ou « seringue »), intuitive et sans effort (réduction des douleurs musculaires causées par les injections manuelles répétitives au cours de la journée). Dentapen améliore aussi le bien-être des patients en diminuant de façon significative la douleur de l'injection. Son design est un autre élément rassurant qui permet de limiter le stress et l'anxiété au moment de l'injection.

Ce dispositif permet l'administration de routine des anesthésiques locaux dentaires dont les caractéristiques et les bénéfices principaux sont sa simplicité d'utilisation grâce à son ergonomie et la légèreté de son poids (inférieur à 50 g), sa compatibilité avec l'aiguille de son choix, son autonomie et sa maniabilité, ses trois vitesses d'injection, ses deux modes (progressif ou intra-ligamentaire). Son coffret de présentation contient une seringue électronique, sept porte-cartouches, sept « finger-grips » dont deux spécialement conçus pour une prise en main « stylo », trois piles universelles et 25 gaines de protection.



## R.T.R Côte

## Substitut osseux



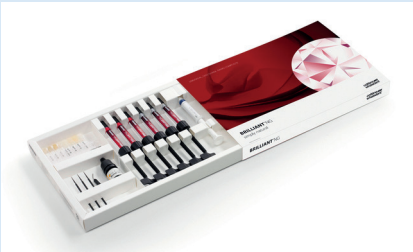RTR Côte est constitué de granulés de phosphate tricalcique  $\beta$  (de 0,5 à 1,0 mm) enrobés d'une matrice de fibres collagènes hautement purifiées d'origine bovine (conforme aux critères de sécurité de l'OMS et de l'UE). Les deux matériaux sont résorbables. L'association avec le collagène favorise la cicatrisation et l'ostéogénèse. Le cône est indiqué pour la régénération osseuse après extraction et pour des situations de défauts difficiles, particulièrement dans le cas de cavités non refermables. Cette forme d'administration évite la migration des granulés.

## Actu-Pros

## COLTENE BRILLIANT NG

### Naturel, tout simplement

BRILLIANT NG est un composite universel conçu pour simplifier la technique d'application, avec d'excellents résultats esthétiques. Sa charge avec des particules prépolymérisées, ajoutée à une teneur élevée en particules nanométriques, produit une consistance optimale pour la manipulation et le modelage tout en réduisant notablement le retrait à la polymérisation et en permet-



tant d'obtenir aisément des surfaces très brillantes. Son système Duo Shade permet d'obtenir deux teintes à partir de la même seringue, simplifiant ainsi le choix de la teinte et la gestion des stocks. BRILLIANT NG est complété par BRILLIANT Flow lequel est un composite fluide, radio-opaque et nanochargé qui repose sur une technologie efficace et cliniquement éprouvée.

Il s'agit d'un matériau stable qui s'écoule généreusement sous la pression -très bonnes propriétés thixotropes- pour garantir une manipulation aisée et une application précise.

Tout comme BRILLIANT NG, BRILLIANT Flow repose sur le concept Duo Shade qui facilite le choix des teintes et permet d'obtenir les meilleurs résultats esthétiques possibles grâce à son remarquable effet caméléon au milieu des dents naturelles.



## BioRoot RCS

BioRoot RCS a été développé afin de faciliter l'obturation des canaux radiculaires. Grâce à sa composition et à son utilisation simple, ainsi qu'à sa consistance optimale, vous pouvez obtenir un résultat efficace avec une technique à la gutta froide.

Dès lors, il n'est plus nécessaire de recourir aux techniques à la gutta chaude. BioRoot RCS ne contient aucun monomère, donc il n'y a pas de rétraction et une très bonne stabilité dimensionnelle est assurée. Il est hautement biocompatible et réduit le risque de réaction tissulaire.

Les propriétés antimicrobiennes de BioRoot RCS préviennent la croissance de bactéries qui peuvent entraîner des échecs cliniques. En outre, la cristallisation de BioRoot RCS crée un scellement étanche jusque dans les tubules dentinaires, augmentant ainsi la résistance aux micro-infiltrations.

BioRoot RCS est bioactif du fait que le processus physiologique de formation osseuse et la minéralisation des structures dentinaires sont stimulés. Il crée un environnement favorable à une cicatrisation péri-apicale grâce à ses propriétés bioactives (dont la biocompatibilité, la formation d'hydroxyapatite, la minéralisation des structures dentinaires, un pH alcalin et des propriétés de scellement étanche).



## XP-endo Shaper

### The One to shape your Success

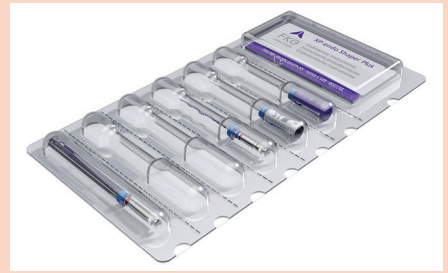
#### Mise en forme canalaire 3D

La nécessité de nettoyer le canal en trois dimensions et l'importance accordée à des traitements moins invasifs se sont accrues ces dernières années. FKG répond à ces demandes avec la naissance et la mise sur le marché du XP-endo Shaper.

Le XP-endo Shaper est le dernier né de la gamme XP-endo. Il s'agit d'un instrument d'alésage, totalement innovant, permettant de simplifier radicalement les séquences endodontiques.

Grâce à l'association des technologies MaxWire et Booster Tip, le XP-endo Shaper peut être qualifié de « One File Shaper » (instrument unique de mise en forme).

Il a la faculté de commencer la mise en forme à un diamètre ISO 15 et d'atteindre



un diamètre ISO 30 ainsi que d'augmenter la conicité de .01 à minimum .04, permettant alors d'atteindre une mise en forme canalaire finale de minimum 30/.04 et cela grâce à un seul et même instrument.

Le XP-endo Shaper est l'instrument de choix pour le traitement de la grande majorité des canaux.

AD

# Digital Esthetics

## Guidelines

**09-11 MAY 2019 BUCHAREST**  
**J.W. MARRIOTT GRAND HOTEL**

16<sup>th</sup> Edition of the  
 International Congress of Esthetic Dentistry

Prof. Dr. Domenico Baldi - Italy	Dr. Mauro Merli - Italy
Dr. Ines Barbosa - Portugal	Dr. Sergiu Muresan - Romania
Dr. Luis Bessa - Portugal	Dr. Ion Nicolescu - Romania
Dr. Ionut Branzan - Romania	Dr. Marleen Peumans - Belgium
Prof. Dr. Emanuel Bratu - Romania	DT Cristian Petri - Romania
Dr. Gaetano Calesini - Italy	Dr. Gianfranco Politano - Italy
Dr. Victor Clavijo - Brasil	Prof. Dr. Angelo Putignano - Italy
Dr. Andi Dragus - Romania	Dr. Giano Ricci - Italy
Dr. Inaki Gamborena - Spain	Dr. Rafi Romano - Israel
Dr. Javier Tapia Guadix - Spain	Dr. Cristian Rotaru - Romania
DT Stefano Inglese - Italy	DT Giuseppe Romeo - Italy
Dr. Sonia Leziy - USA	Dr. Joao Rua - Portugal
Dr. Piotr Majewski - Poland	Dr. Christian Stappert - Germany
Prof. Dr. Tidu Mankoo - UK	Prof. Dr. Marius Steigmann - Germany
Dr. Kleanthis Manolakis - Greece	

Society of Esthetic Dentistry in Romania **SSER**  
 Dedicated to excellence in esthetic dentistry

[www.digitalesthetics.ro](http://www.digitalesthetics.ro)

## Actu-News

**dentex**  **DENTEX Algérie 2019**  
Salon international dentaire

**dentex**  **ALGÉRIE 2019**

4e SALON INTERNATIONAL DU SECTEUR DENTAIRE EN ALGÉRIE

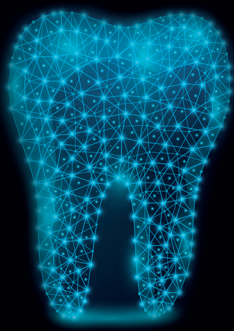
du 20 au 23 mars 2019

Centre international  
des conférences d'Alger

CIC

Inscriptions visiteurs  
ouvertes

Le salon est réservé aux professionnels du secteur dentaire et aux étudiants en 6e année uniquement



DENTEX Algérie est un salon international dédié au secteur dentaire en Algérie, toutes spécialités confondues.

L'objectif de cet événement est de créer une plateforme permettant à tous les acteurs du domaine de se rencontrer, négocier et découvrir les dernières innovations. Il offre ainsi aux dentistes et aux techniciens du secteur une plateforme pour :

- Rencontrer les principaux fournisseurs de l'industrie au même endroit, économisant ainsi temps et argent, et profiter de cette occasion pour découvrir de nouvelles gammes de produits et équipements disponibles en Algérie (implants, fauteuils dentaires, imagerie dentaire, technologie CAD / CAM, instruments...).
- Rester informé des dernières innovations en assistant aux conférences liées à la pratique dentaire et les dernières exigences et directives internationales avec un accent particulier mis sur le marché nord-africain.

• Trouver de nouvelles opportunités d'investissement et découvrir le marché dynamique de l'Afrique du Nord en rencontrant des entreprises et investisseurs algériens.

Pour sa 4e édition, Easyfairs Northral a choisi le prestigieux cadre du Centre international des conventions d'Alger pour abriter le plus grand salon dentaire en Algérie avec plus de 90 exposants et 7000 visiteurs attendus.

Ce salon regroupera les professionnels de la dentisterie en Algérie à travers les importateurs, distributeurs, ainsi que des exposants étrangers et des sociétés de formations et d'information.

Plusieurs conférenciers de renom ont ainsi confirmé leur participation dans ce qui devrait constituer l'événement dentaire de ce début d'année.

Divers workshops sont également programmés ainsi que différentes nouveautés annoncées.



**Cone Beam VistaVox S Dürr Dental : la nouvelle ère du diagnostic 3D !**

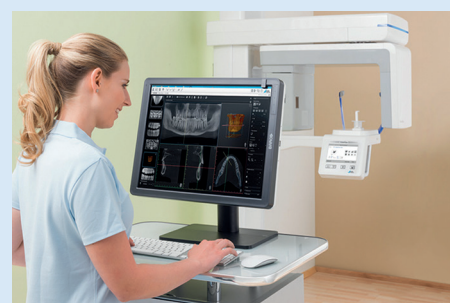## L'acquisition de clichés jusqu'aux molaires les plus reculées



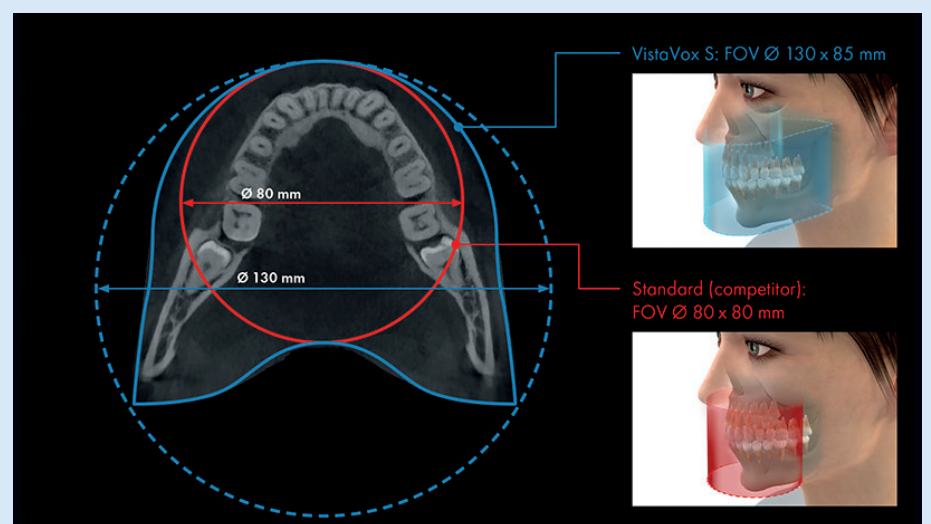
Ceci rend désormais possible l'obtention de la totalité de la mâchoire avec un seul cliché ! Ce qui est très utile pour le diagnostic de dents de sagesse incluses notamment. Grâce à la géométrie fine de son capteur ultrasensible Csl et une cinématique ingénieuse, le Cone Beam VistaVox S réussit la prouesse technique d'offrir un volume de diagnostic inégalé, avec une exposition aux rayons plus faible que celle d'un appareil de  $\varnothing 80 \times 80$  mm. Et pour les enfants, le champ anatomique se réduit automatiquement à  $130 \times 70$  mm, pour éviter un rayonnement inutile au niveau des yeux.

### VistaVox S Dürr Dental : Polyvalence et qualité, aussi bien en 3D qu'en 2D !

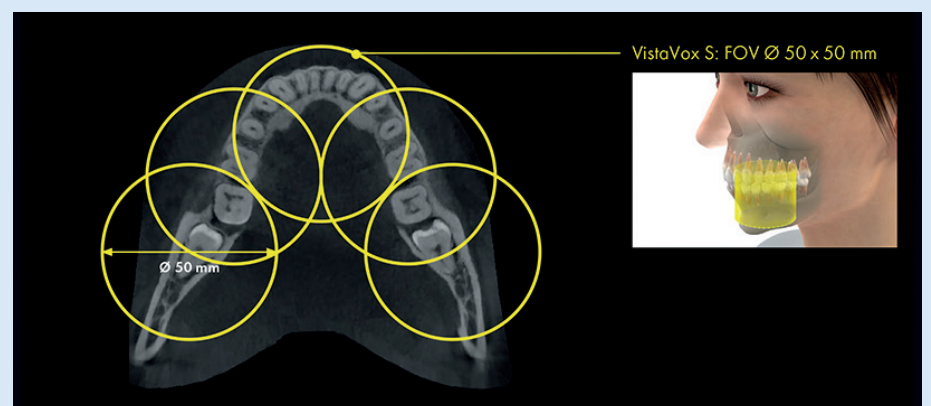
VistaVox S Dürr Dental propose également dix volumes supplémentaires de  $\varnothing 50 \times 50$  mm, utilisés notamment lors des traitements endodontiques et implantologiques, lorsque l'indication ne requiert qu'une région définie de la mâchoire. Ces volumes peuvent être utilisés au choix, avec une résolution de 80 ou 120  $\mu\text{m}$ , selon la finesse de détail souhaitée lors de la lecture du cliché radiologique.



17 programmes panoramiques 2D viennent compléter la palette d'outils d'imagerie diagnostique de l'appareil VistaVox S. Grâce au capteur Csl haute résolution et à la technologie S-Pan, tous les clichés 2D et 3D réalisés



La représentation du volume standard  $\varnothing 80 \times 80$  mm (en rouge) a été ajoutée à titre comparatif à la représentation en vue axiale du champ de vue du VistaVox S (en bleu). Le volume adapté à la forme de la mâchoire, propose un volume de diagnostic équivalent à celui d'un appareil de  $\varnothing 130$  mm.



En plus d'une image de la forme de la mâchoire, VistaVox S vous offre dix volumes supplémentaires de  $\varnothing 50 \times 50$  mm : cinq pour la maxillaire et cinq pour la mandibule.

Selon une étude du Dr Johannes Krause sur la détermination du champ de vue nécessaire aux diagnostics par image 3D en médecine dentaire (2013), le volume de  $\varnothing 80 \times 80$  mm, proposé par la majorité des appareils de radiographie 3D sur le marché dentaire actuellement, ne permettrait de fournir un diagnostic intégral que pour 1,4% de patients seulement. Un volume de 85 mm de hauteur et de 110 mm de diamètre serait en effet nécessaire, pour couvrir 100% de la zone dentaire de l'être humain.

Dürr Dental a parfaitement bien intégré cette problématique, en mettant sur le marché leur premier Cone Beam VistaVox S Dürr Dental.

Cet appareil de radiographie 3D offre aujourd'hui, un volume de diagnostic équivalent à celui d'un appareil de  $\varnothing 130$  mm. Adapté complètement à la forme de la mâchoire du patient, le champs de vision prend une forme anatomique et ce grâce à une rotation de  $540^\circ$  de la tête de la panoramique selon une courbe sphérique

avec VistaVox S sont d'une grande netteté. Plus précisément, la technologie S-Pan correspond à 20 coupes morcelées chacune en 1000 fragments.

Un algorithme complexe permet de « compenser » les éventuelles erreurs de positionnement en récupérant le meilleur fragment de chaque coupe, afin de réaliser un cliché final d'une excellente qualité.

Les dimensions réduites du Cone Beam VistaVox S Dürr Dental et son design élégant lui confèrent une capacité d'intégration optimale dans tous les cabinets dentaires.

Au moment de la prise de cliché, le positionnement du patient est facilité par l'utilisation de trois faisceaux lors d'une acquisition 2D et d'un seul lors d'une acquisition 3D. Son écran tactile 7" offre une navigation intuitive et un accès simple et

sécurisé à toutes les fonctions de l'appareil. Son ergonomie éprouvée et sa facilité d'utilisation ne sont pas ses seuls atouts : VistaVox S est aussi très rapide. 7 secondes suffisent pour obtenir une radiographie panoramique de haute qualité !

Le logiciel Vistasoft Dürr Dental constitue une solution efficace pour l'enregistrement, l'affichage et la modification des images numériques. Son interface est régulièrement optimisée pour offrir la meilleure assistance au diagnostic possible (filtres performants, processus de guidage simple et rapide, confort de navigation au sein du volume 3D...).

L'application « Imaging App » permet en complément, de visualiser à tout moment, les données d'imagerie sur une tablette iPad.

register for  
**FREE**

- education everywhere and anytime
- live and interactive webinars
- more than 1,000 archived courses
- a focused discussion forum
- free membership
- no travel costs
- no time away from the practice
- interaction with colleagues and experts across the globe
- a growing database of scientific articles and case reports
- ADA CERP-recognized credit administration

[www.DTStudyClub.com](http://www.DTStudyClub.com)

# Join the largest educational network in dentistry!

**ADA C.E.R.P.**® | Continuing Education Recognition Program

ADA CERP is a service of the American Dental Association to assist dental professionals in identifying quality providers of continuing dental education. ADA CERP does not approve or endorse individual courses or instructors, nor does it imply acceptance of credit hours by boards of dentistry.

 **DT STUDY CLUB**  
COURSES | DISCUSSIONS | BLOGS | MENTORING

**dti** | Dental  
Tribune  
International

## Actu-News

## Régimes riches en fibres et santé bucco-dentaire

### Des chercheurs étudient le lien

Par Dental Tribune International le 24 janvier 2019

Dunedin, Nouvelle-Zélande: Dans une nouvelle étude, des chercheurs ont découvert un lien entre les régimes riches en fibres et les aliments complets, et une réduction du risque de certaines maladies non transmissibles. Sous la direction de scientifiques de l'Université d'Otago, les résultats de l'étude fournissent des preuves convaincantes du remplacement de certaines cé-

réales raffinées par des fibres alimentaires et des aliments complets. Les chercheurs étudient maintenant de plus près les avantages que les régimes riches en fibres pourraient avoir pour la santé bucco-dentaire. Selon les chercheurs, un peu moins de 135 millions d'années-personnes de données, issues de 185 études prospectives et de 58 essais cliniques, totalisant 4635 participants adultes, ont été recueillies pour cette étude. À partir des données collectées, les résultats ont montré que, lorsqu'on a comparé les consommateurs du régime alimentaire à teneur élevée en fibres alimentaires avec ceux du régime alimentaire le plus faible, on a constaté une diminution de 15 à 30% du nombre de décès et de l'incidence de coronaropathies, d'AVC, de diabète de type 2 et de cancer colorectal.

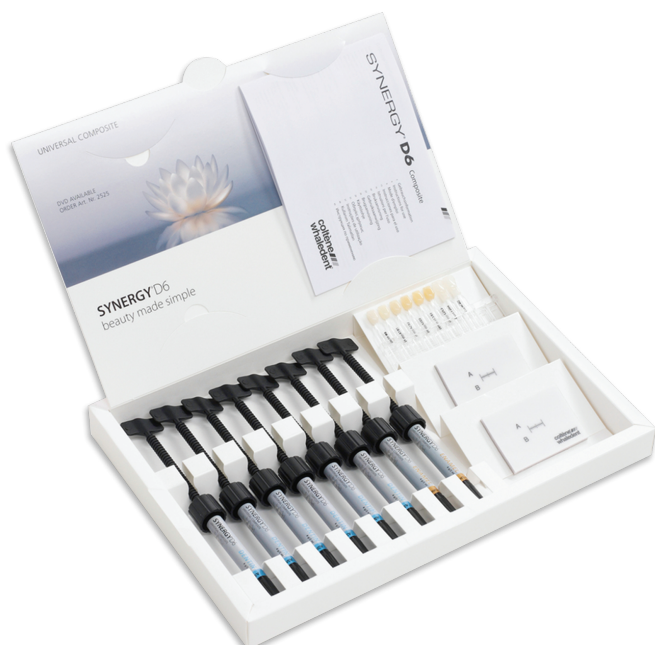Commentant les résultats de l'étude, le principal auteur de l'étude, Dr Andrew Reynolds, du département de médecine et du Centre de recherche Edgar sur le diabète et l'obésité de l'université, a déclaré que les personnes devraient consommer quotidiennement au moins 25 à 29 grammes de fibres d'aliments. Actuellement, la plupart consomment moins de 20 grammes par jour. Suite à ses travaux initiaux, Reynolds mène actuellement des essais spécifiquement axés sur les résultats pour la santé bucco-dentaire. S'adressant à DTI, Reynolds a noté qu'il n'y avait que peu d'études sur la santé bucco-dentaire concernant les fibres alimentaires et la consommation de grains entiers. « Nous fournissons aux personnes atteintes de diabète de type 2 des aliments complets préparés à base de céréales complètes

intactes ou de céréales complètes finement moulues. Le peu de preuves que nous avons de cohortes et d'études transversales suggère que des apports plus élevés en grains entiers sont bons pour la santé bucco-dentaire, mais le mécanisme est contesté ».

De plus, Reynolds et son équipe testent maintenant si la structure du grain raclant la surface de la dent pourrait réduire l'accumulation de plaque ou si ce sont les constituants de la couche de son du grain qui inhibent la croissance bactérienne. Reynolds pense que les résultats de cette série de recherches seront probablement prêts à la fin de cette année. La première étude intitulée « Qualité des glucides et la santé humaine : une série de revues systématiques et de méta-analyses » a été publiée dans The Lancet du 10 janvier 2019.

AD

COMPOSITE UNIVERSEL



## SYNERGY®D6

La beauté en toute simplicité

**COLTENE** **ABOU SAMRA BROTHER'S**

**ARCCO DENTAIRE**     
www.arccodentaire.com

**idp** innovation  
development  
project

La formation  
référence  
en parodontologie  
d'IDP

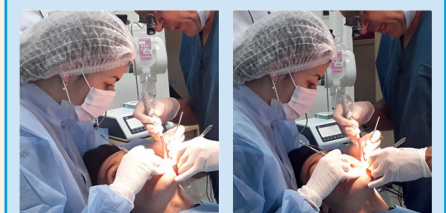
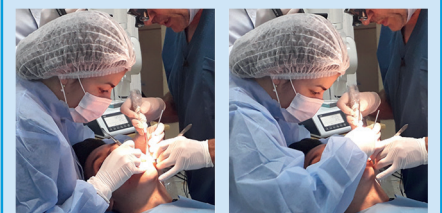
12 et 13 avril 2019

Programme



2 jours de travaux pratiques  
animés par  
Dr Bernard Barthet (France)

• Chirurgie pré-prothétique



• Chirurgie muco-gingivale en parodontologie et implantologie



• Manipulations sur mâchoires animales

Toutes les techniques sont  
illustrées par des vidéos  
Informations et pré-inscription:  
0697 333 611 - 0561 125 188

## Interview

# Interview express de M. Philippe Veran

## Président-directeur général Biotech Dental

Réalisée par Dr Aziouez Ouahes, Directeur Dental Tribune Algérie

**Dr A. Ouahes (DTA) :** Nous sommes très heureux et honorés de commencer cette nouvelle aventure journalistique qu'est Dental Tribune Algérie en ouvrant nos colonnes à M. Philippe Veran, P-DG de Biotech Dental

**M. Philippe Veran :** Moi aussi !

**DTA :** Depuis la création de la holding Upperside et du pôle médical Biotech en 1998, en passant par Elitech et la création des différents pôles : sports & loisirs (RACER) industrie, (Polyshape), cosmétique (SABE MASSON & TAA) et à présent la conquête des Etats-Unis et de la Chine. 30 ans déjà... L'aventure continue

**M. Philippe Veran :** 30 ans de folie, de joies, de peines, de rires, de pleurs, de fierté, de déceptions, de partage, de solitude mais un moteur, un seul : la passion. Alors oui, j'espère continuer longtemps et surtout transmettre ce virus, cette obsession de construire, bâtir, promouvoir l'excellence française hors de nos frontières et en particulier au pays de l'Oncle Sam et celui du Soleil Levant.

**DTA :** L'entreprise a réalisé 53 millions d'euros de chiffre d'affaires en 2018. Elle en prévoit 70 cette année. Une levée de fonds de 100 millions d'euros ; Biotech franchit assurément un palier important dans son évolution... pour quelles perspectives, M. Veran ?

**M. Philippe Veran :** Nous sommes leader en France de nos solutions. Nous devons être dans les 5 ans qui viennent l'un des 10 premiers acteurs mondiaux. La barre est haute mais l'objectif possible. Le fait déjà d'y croire et surtout d'en persuader les équipes est une première victoire ! *Sky is the limit* ! Biotech Dental s'est donné les moyens de sa réussite et les actionnaires que nous sommes (Bruno Thevenet, mon associé et ami de toujours et moi) avons renoncé à une partie de nos droits et pouvoirs pour y parvenir.

**DTA :** Le cabinet d'études et de conseils EY, l'un des plus importants cabinets d'audit financier et de conseil au monde vous a décerné le prix de l'Entrepreneur de l'année pour la région Sud-Est ; une consécration du label made in France qui vous est très cher à vous ainsi qu'à M. Arnaud de Montebourg qui vient de rejoindre Biotech Dental ?

**M. Philippe Veran :** J'apprécie d'avoir été honoré par mes pairs et ce prix pour l'entrepreneur que je suis et les 500 collaborateurs de Biotech Dental, vient récompenser notre travail. Le label *Origine France Garantie* est aussi un moyen de promouvoir notre pays mais est aussi un gage d'excellence pour nos clients et leurs patients. L'arrivée d'Arnaud au board de notre société marque aussi un tournant et son expérience et son aura nous serviront à grandir plus vite.

**DTA :** Biotech est très présent en Algérie, par son implant Kontakt mais aussi par son implication dans les différentes activités ;

congrès, journées scientifiques et formations. Un autre pari gagnant, M. Veran ?

**M. Philippe Veran :** L'Algérie est notre seconde patrie. Kontakt est, comme en France

et au Maroc, le premier système implantaire vendu en Algérie. Notre représentation commerciale sur place et le travail exceptionnel de mes équipes export depuis des années a fini par payer.

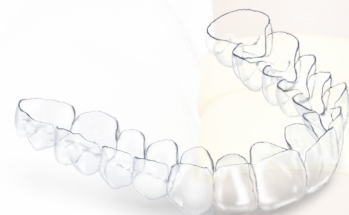

AD

# LE POU- VOIR DE SOU- RIRE

**1<sup>ERS</sup> ALIGNEURS  
100% PRODUITS EN FRANCE.  
INVISIBLES, SUR-MESURE**

[smilers.biotech-dental.com](http://smilers.biotech-dental.com)



AFNOR Cert. 73017

SMI-VP-2-FR\_Rev00\_03/2019

# Les nouveaux concepts orthodontiques

Le cas rapporté dans cet article, concerne une étudiante de 22 ans, présentant un articulé inversé antérieur associé à une latéro-déviations mandibulaire. Alors que de nombreux confrères avaient proposé une thérapeutique de chirurgie orthognatique, j'ai accepté de tenter, avec l'accord de ma patiente, un traitement non chirurgical.

**Dr Fayçal Ziane**

**Oran, Algérie :** Je vais commencer cette présentation, par une étude référente du Docteur Sarver (1), dans laquelle il a été constaté un aplatissement de l'arc du sourire suite aux traitements orthodontiques avec des collages de brackets aux hauteurs conventionnelles. Ainsi, 40 % des patients qui présentent un arc du sourire en début de traitement ne l'ont plus le jour de la dépose des bagues, à savoir que ceci est encore plus prononcé

dans les cas de classe III. Nous sommes d'ailleurs dans le cas présent, devant une classe III squelettique hypo-divergeante associée à une pro-alvéolie maxillaire. Au niveau antérieur, on notera un articulé croisé de la 21 à la 23, une classe I canine bi-latérale et au niveau molaire, nous constaterons une classe I à gauche avec une absence de la 46 à droite. On notera également, la récession gingivale d'origine traumatique au niveau de la 41.



Fig. 1 : Photographies exo-buccales initiales

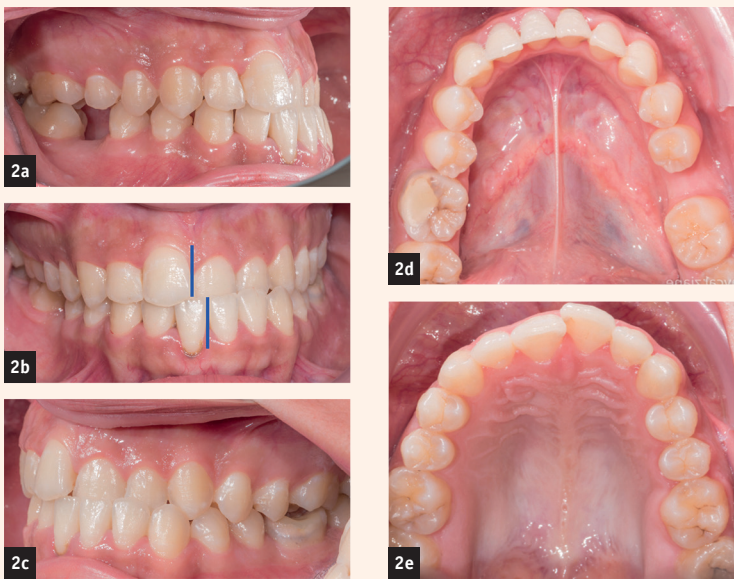


Fig. 2a, 2b, 2c, 2d, 2e : Photographies endo-buccales initiales

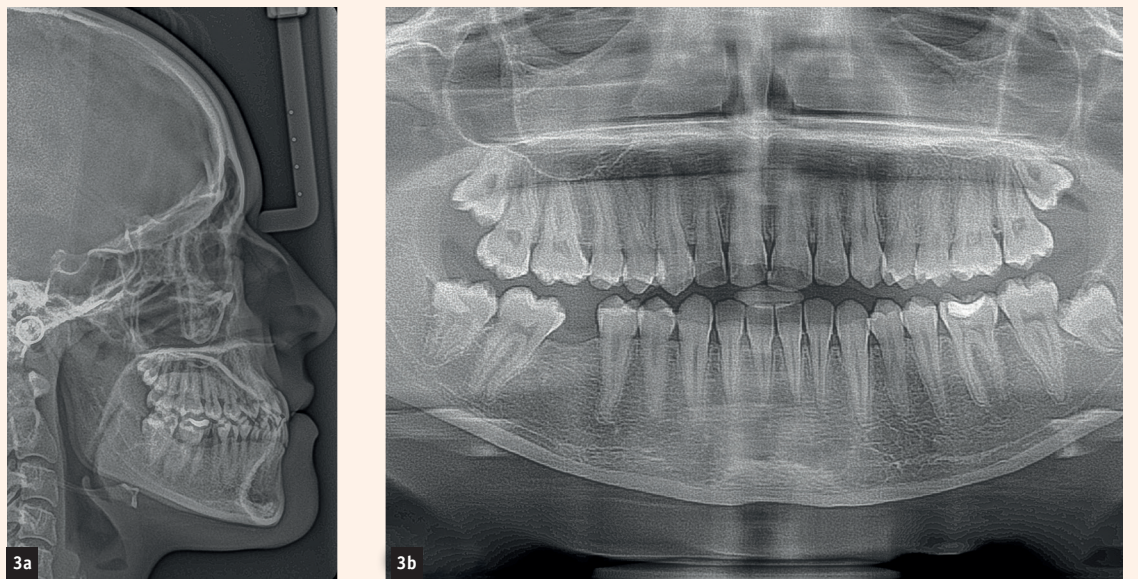


Fig. 3a, 3b : Radiographie panoramique et téléradiographie de profil en occlusion en début de traitement

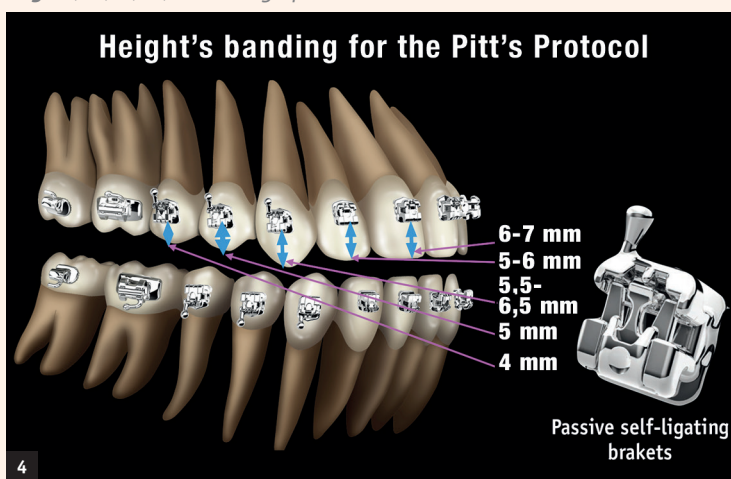


Fig. 4 : Protocole de collage selon la Pitt's philosophy

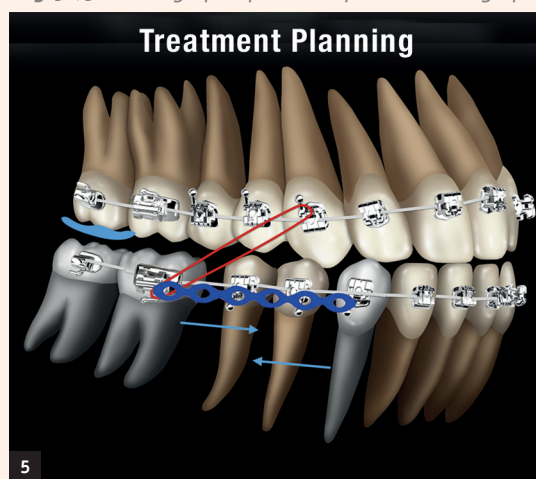


Fig. 5 : Mécanique orthodontique de mésialisation de la 46 et de recul des incisives mandibulaire en associant calle molaire, chaînette et élastiques de classe 2 long

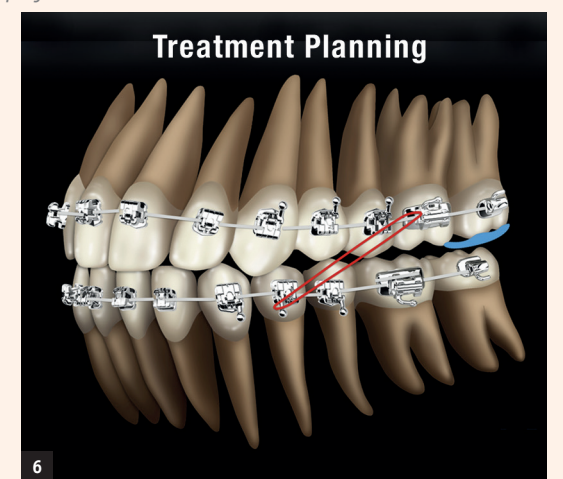


Fig. 6 : Mécanique orthodontique de recul des incisives mandibulaire en associant calle molaire et élastiques de classe 3 court



Fig. 7 : Photographies exo-buccales de réévaluations après 12 mois de traitement

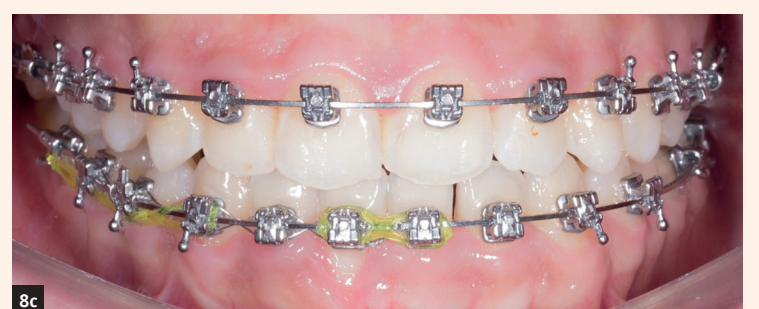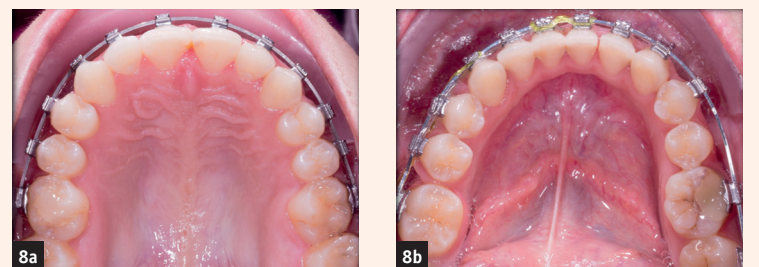


Fig. 8a, 8b, 8c : Photographies endo-buccales de réévaluations après 13 mois de traitement



Clinique

Les nouveaux concepts orthodontiques

Mon plan de traitement commence par la mise en place d'un système multi bague selon le Pitt's Protocol (2) qui consiste à coller les brackets en position beaucoup plus gingivale que ce qui se fait communément dans les traitements classiques, et ceci afin d'obtenir le SAP (smile arch protection) (3)

Dans le même temps, des calles molaires ont aussi été posées sur les 17 et 27 afin d'acquérir la désocclusion et le saut d'articulé.

Nous avons commencé par la mise en place d'un Niti 0,14 haut et bas (Pitt's Broad) et d'élastiques intermaxillaires courts dès le premier jour de la pose des bagues, des classes III (3 mm, 2,5 Oz) à gauche et classe II à droite, et ce, afin d'éviter la vestibulo-version des incisives mandibulaires.

Le saut d'articulé a été obtenu au bout de 3 mois de traitement. A partir du 4ème mois, nous sommes passés en 20x20 ultra-soft Niti (Pitt's Broad) maxillaire et 20x20 Niti regular au niveau mandibulaire, le tout associé à des rainbows light elastics antérieur.

Ceci afin d'augmenter le verrouillage occlusal antérieur, accroître le temps de l'exposition gingivale (gingival display) et l'exposition des incisives maxillaires (enamel display) et donner ainsi un sourire plus attractif. (4)

La correction du torque et la suppression du traumatisme occlusal au niveau de la 41 a réduit la récession gingivale sur cette même dent.

Nous avons obtenu l'harmonie occlusale au bout de 10 mois de traitement. A noter que la mésialisa-

tion de la 47 et 48 a continué pendant 6 mois supplémentaires.

Après 16 mois de traitement, une élongation coronaire au laser a été réalisée afin d'avoir de meilleurs rapports hauteurs/largeurs (5). Nous avons également effectué un remodelage coronaire de la presque totalité des dents dans le but de donner une touche micro-esthétique à notre résultat macro-esthétique.

On observera la correction de la déviation des médianes ainsi que le repositionnement de la mandibule.

Par conséquent, la bonne position des incisives maxillaires et mandibulaires prouve la maîtrise du torque et le bon positionnement dans le sens vertical et antéro-postérieur.

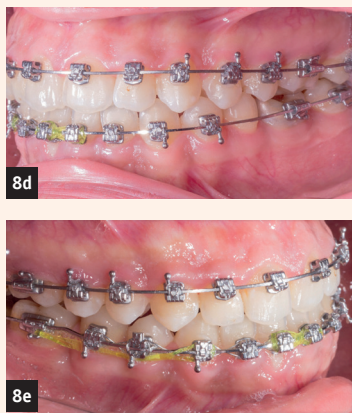


Fig. 8d, 8e : Photographies endo-buccales de réévaluations après 13 mois de traitement

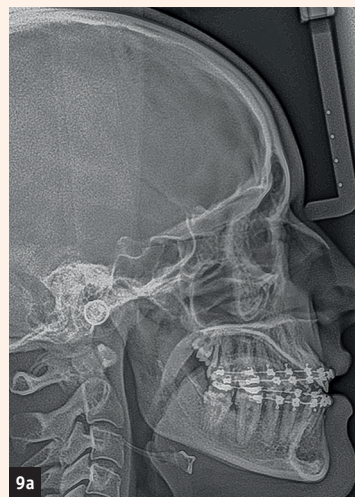

Fig. 9a, 9b : Radiographie panoramique et téléradiographie de profil en occlusion de réévaluation après 13 mois de traitement.

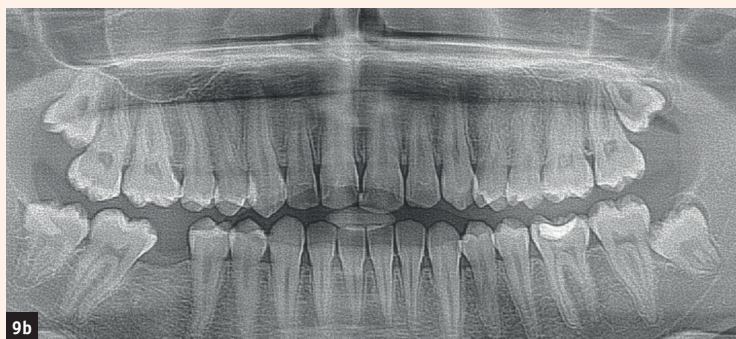


Fig. 10a, 10b, 10c, 10d, 10e : Photographies endo-buccales en fin de traitement

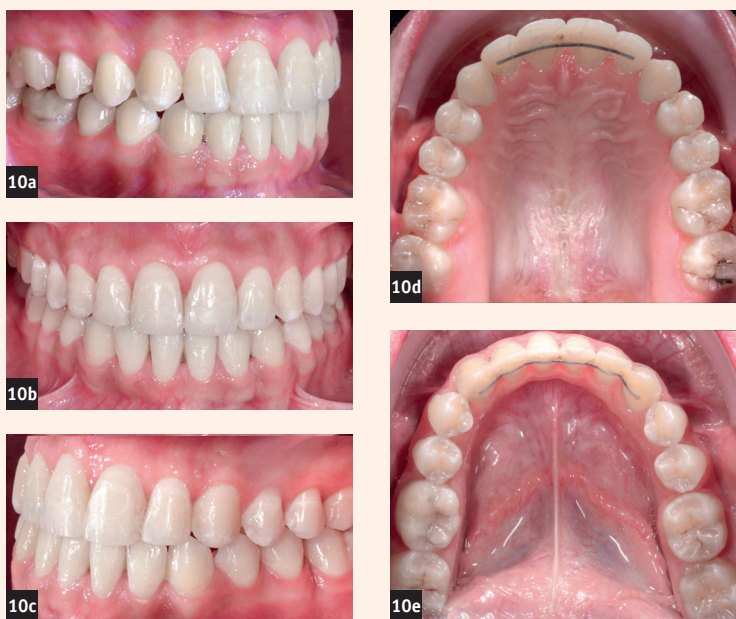

Fig. 11a, 11b : Evolution radiologique après 16 mois de traitement

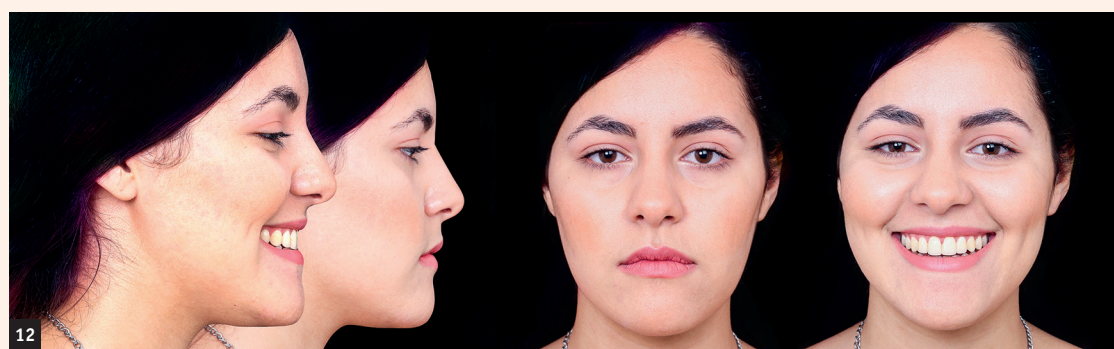

Fig. 12 : Photographies exo-buccales en fin de traitement

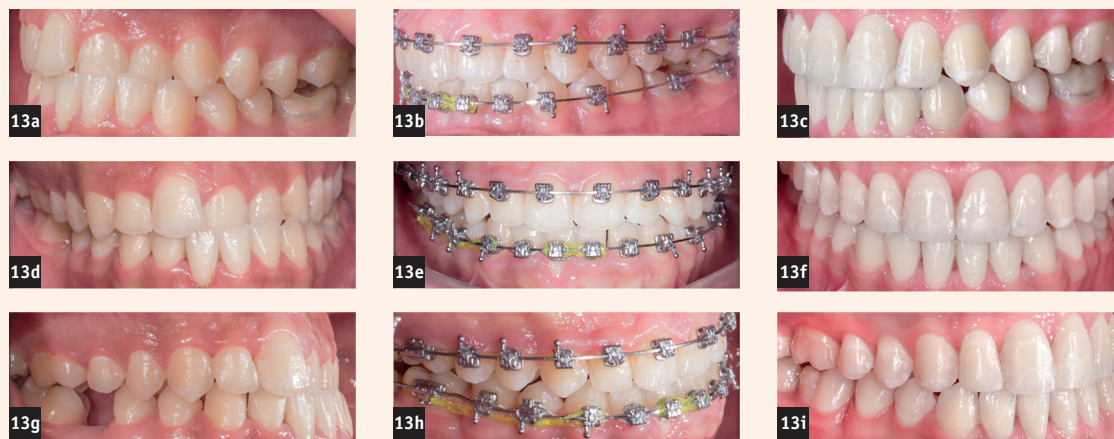


Fig. 13 : Evolution endo-bucale après 16 mois de traitement

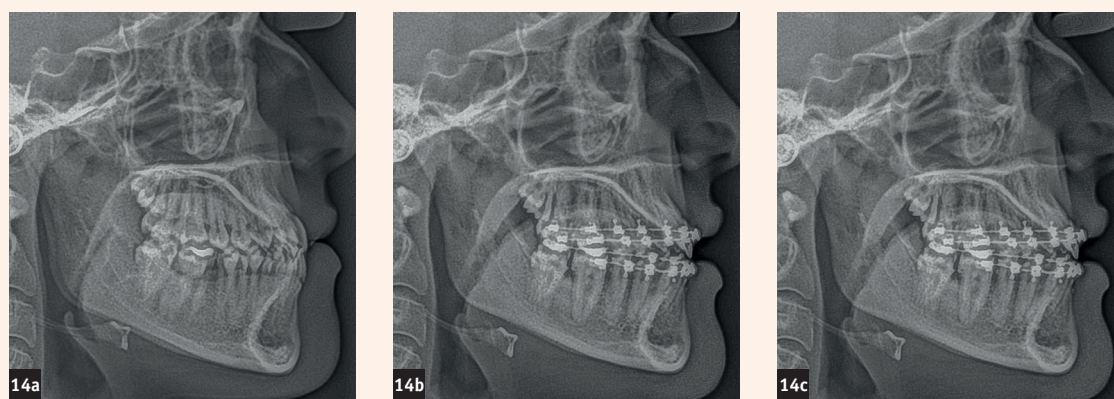


Fig. 14 : Evolution du profil radiologique ainsi que des incisives maxillaires et mandibulaires par rapport à leurs osseuses respectives après 16 mois de traitement.

Références bibliographiques

1 / The importance of incisor positioning in the esthetic smile: The smile arc Am J Orthod Dentofacial Orthop. 2001 Aug; 120(2) : 98-111.

2 / <https://www.jco-online.com/archive/2017/03/142/>

3 / Sarver DM. The importance of incisor positioning in the esthetics smile: the smile arc. Am Orthod Dentofac Orthoped. 2001. August; 120(2): 98-111) ainsi qu'une meilleure expression et contrôle du torque (M. van Loenen\*, J. Degriek\*\* , G. De Pauw\* and L. Dermaut\* -Anterior tooth morphology and its effect on torque- European Journal of Orthodontics 27 (2005) 258-262 doi: 10.1093/ejo/cji007.

4 / Ricardo Martins Machado, and coll; Variations between maxillary central and lateral incisal edges and smile attractiveness -American Journal of Orthodontics and Dentofacial Orthopedics September 2016 - Vol 150 - Issue 3

5 / Width/length ratios of normal clinical crowns of the maxillary anterior dentition in man. Sterrett JD and coll; J Clin Periodontol. 1999 Mar 26(3): 153-7.)



**Dr Fayçal Ziane**  
 faycal.ziane@cliniquedentaireziane.com  
 Orthodontiste exclusif au sein de la clinique dentaire Ziane, Dr Fayçal Ziane a effectué ses études de chirurgie dentaire à la faculté dentaire d'Oran, Algérie avant de s'inscrire à l'université Paul Sabatier de Toulouse où il obtenu le certificat d'étude supérieur de biologie de la bouche et celui d'orthodontie.  
 Il intégra ensuite l'université Victor Segalen de Bordeaux afin d'acquérir un diplôme universitaire d'orthodontie.

De retour à Oran, il s'installa en collaboration avec son père, le professeur Ziane, spécialiste en chirurgie buccale. En 2011, il entama un master de management, marketing and clinical efficiency, California, USA 2011 (Pr Roncon) puis intégra le Pitt's Master, Reno, Nevada en 2014. En 2016, il s'associa avec son père pour la réalisation de la clinique dentaire Ziane ainsi que la Ziane Dental Academy. Il a, à son actif plusieurs conférences et publications nationales et internationales.