LAB TRIBUNE
The World's Dental Lab Newspaper · Italian Edition

IMPLANT TRIBUNE

The World's Newspaper of Implantology · Italian Edition

Marzo 2019 - anno VIII n. 1 - Supplemento n. 2 di Dental Tribune Italian Edition - Marzo 2019 - anno XV n. 3 www.dental-tribune.com

AD

PRATICA & CLINICA
L'estrazione dentaria nel paziente diabetico 3

NEWS & COMMENTI
È sempre necessario eseguire una TC/CBCT prima di eseguire un intervento di implantologia? 4

TRENDS
Il futuro dell'odontoiatria restaurativa tra nuove tecnologie e vendite abbinate 6

SPECIALE REGENERATION
L'estrazione dentale: un atto da non sottovalutare 19

AD

Quattro punti da non dimenticare nella programmazione implantare

Giulia Baccaglione, Giovanna Perrotti

Introduzione

Gli obiettivi della corretta implantologia sono ridare al paziente una buona funzione masticatoria, estetica, fonazione mantenendo un'ottima igiene. Ma se questi sono i punti di arrivo di un buon trattamento implantare quali sono i *check points* che assolutamente non possono essere tralasciati se si accinge a riabilitare un paziente totalmente o parzialmente edentulo?

La letteratura scientifica è piena di protocolli diagnostici e progettuali sia tradizionali sia che si avvalgono di procedure digitali.

Lo scopo di questo articolo è quello di proporre una checklist per la progettazione di un caso riabilitativo. I punti chiavi di questa checklist provengono dal protocollo Total Face Approach del Lake Como Institute.

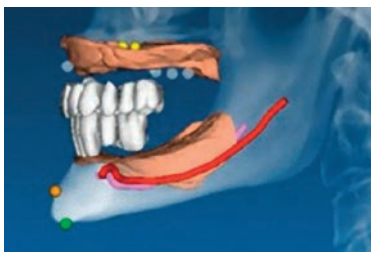

Analisi della posizione condilare con concomitante verifica della salute dell'articolazione temporo-mandibolare

Per quanto non si possa asserire che esista una correlazione diretta fra patologia disfunzionale cronica della ATM ed occlusione è vero tuttavia che le modificazioni delle componenti verticali delle forze occlusali sui condili possono indurre una patologia articolare.

› pagina 8

Riabilitazione di un sito monoedentulo mediante impianto post-estrattivo a provvisorizzazione immediata

Giacomo Tarquini

Introduzione

La sostituzione di uno o più elementi dentari giudicati non recuperabili con impianti endossei costituisce una pratica chirurgica ampiamente diffusa e largamente documentata.

Esistono, tuttavia, alcuni inconvenienti legati alla terapia implantare: essi sono rappresentati

› pagina 11

La necessità è la madre di ogni invenzione: il Prof. Vercellotti presenta REX PiezoImplant

Buongiorno Prof. Vercellotti, le chiederei prima di tutto di presentarsi.

Desidero ringraziarla per avermi fatto questa difficile domanda che, per la prima volta, mi ha costretto ad una specie di autoanalisi. Sin da piccolo ho affrontato la vita con molto entusiasmo e determinazione e ho sviluppato una precoce autonomia decisionale che in seguito mi ha guidato nelle attività lavorative. Ho iniziato la professione senza pormi alcun limite, anzi alzando l'asticella e premendo l'acceleratore a tavoletta nel perseguire l'intenzione di voler conoscere le principali specialità odontoiatriche, nella speranza di riuscire a farle al più presto e al meglio.

Questa tensione, talora spasmodica, di cercare di raggiungere la massima competenza in qualunque atto clinico, si scontrava spesso con i risultati raggiunti, che raramente si avvicinavano alla perfezione desiderata per limiti umani e tecnologici. Per limitare i primi, anche dopo la laurea e la specializzazione con lode,

› pagina 2

AD

La necessità è la madre di ogni invenzione: il Prof. Vercellotti presenta REX PiezoImplant

Intervista al Prof. Vercellotti che sottolinea l'importanza della ricerca scientifica, che è alla base dei vantaggi clinici degli impianti REX PiezoImplants. La sezione rettangolare e la forma a cuneo rappresentano un nuovo paradigma nel mondo dell'implantologia: mini-invasività e semplificazione nel trattamento delle creste sottili.

‹ pagina 1

e dopo aver terminato il tirocinio di tre anni in chirurgia maxillofacciale, ho continuato a studiare moltissimo e ho iniziato a viaggiare con l'unico scopo di apprendere la competenza dei migliori colleghi in giro per il mondo per poi subito confrontare i miei risultati clinici con i loro, innescando così una specie di competizione con me stesso. Così facendo, però, intorno ai quaranta anni, avevo acquisito un'approfondita conoscenza dello stato dell'arte delle principali discipline e riuscivo a gestire una pratica clinica di successo in chirurgia orale, parodontale ed implantare, insieme ad una discreta competenza anche in protesi ed ortodonzia.

Considerando l'inalterata importanza della ricerca scientifica, come possiamo in questo difficile periodo storico lavorare in maniera virtuosa al fianco delle aziende?

La mia visione poli-specialistica dei casi clinici mi ha portato a vedere i limiti di molte tecniche e già dai primi tentavi di perfezionamento ho iniziato a pensare "out of the box", come si dice utilizzando un efficace idioma inglese. In genere, la facilità di acquisire questa attitudine mentale al di fuori dell'ordinario è purtroppo inversamente proporzionale al grado di consolidamento della formazione ricevuta che, se ben strutturata, diventa quasi un ostacolo. Questo, a mio giudizio, spiega la lentezza dell'evoluzione dello stato dell'arte che in genere è in mano ai più competenti e quindi anziani, mentre le menti "open mind" dei più giovani, che hanno il vantaggio di essere una tabula rasa, purtroppo in assenza di un tutor, sono invece penalizzate per le insufficienti conoscenze che sono necessarie per iniziare un processo innovativo.

Facendo riferimento all'invenzione del PIEZOSURGERY®, l'intuizione di usare gli ultrasuoni per tagliare l'osso fu sì felice ma, come disse Edison, l'ideazione senza implementazione sarebbe stata solo un'allucinazione se non si fosse verificata, proprio in quel momento, una favorevole congiuntura che potremmo quasi definire astrale. Infatti, per la prima volta ed esclusivamente per motivi lavorativi, esposi formalmente la mia idea a mio fratello Domenico Vercellotti, geniale ingegnere e che proprio in quel periodo aveva raggiunto, con il suo socio Fernando Bianchetti (i due fondatori di Mectron), una grandissima competenza nella progettazione e costruzione di ultrasuoni per profilassi dentale. Iniziammo quindi l'iter progettuale di ricerca scientifico-tecnologica superando non poche difficoltà.

Dopo un paio di anni abbiamo realizzato PIEZOSURGERY®, il cui clinical outcome è stato così significativo da aver modificato la storia stessa della chirurgia ossea, che dal suo esordio può essere divisa in diverse epoche, ciascuna delle quali caratterizzata dall'uso prevalente di uno strumento da taglio che ne condiziona sia la qualità dell'atto chirurgico che la risposta di guarigione tissutale da cui dipende l'esito dell'intervento. Abbiamo così consolidato una pragmatica collaborazione finalizzata alla soluzione delle problematiche cliniche.

Se posso permettermi una breve spiegazione, fin dall'antichità sono in uso strumenti manuali che tagliano l'osso applicando circa un colpo al secondo, quindi con limitato controllo intraoperatorio; dal secolo scorso invece gli strumenti motorizzati hanno incrementato la frequenza di taglio con 32 colpi al secondo migliorando così il controllo intra-operatorio e infine, all'inizio di questo secolo, l'introduzione del PIEZOSURGERY® ha permesso di utilizzare una frequenza di 30.000 colpi al secondo ottenendo uno straordinario controllo intraoperatorio che ha dato inizio alla microchirurgia ossea con enormi vantaggi clinici anche in strutture delicate.

In questo contesto, qual è il ruolo che sente nella creazione di REX PiezoImplant?

Per sintetizzarle la figura del mio ruolo professionale rispetto ai risultati ottenuti, provi per un attimo ad accettare l'idea che al momento non stiamo più parlando di chirurgia ma di musica: cosa succede quando un bravo musicista diventa un compositore? Immagino che se fosse riuscito a realizzare una bella composizione, il risultato del suo impegno sarebbe stato quello che la sua musica non si sarebbe esaurita al termine di ogni sua singola esecuzione, come accade ad un normale musicista, ma possa moltiplicarsi grazie alla sua interpretazione nel tempo da un numero crescente di musicisti. Io, senza inutili false modestie, penso di poter affermare che in campo medico-chirurgico abbia imparato a comporre e cioè ad innovare.

Infatti, dopo venti anni di continuo perfezionamento e sviluppo dell'idea iniziale, il processo inventivo stesso è diventato parte integrante della mia persona perché questa attitudine viene allenata quotidianamente sia nell'attività clinica che in quella educativa. Per questo motivo penso che gli impianti REX PiezoImplants rappresentino un logico spin-off del progetto PIEZOSURGERY®.

[continua sul web]

Alessandro Genitori

Inquadra il QR Code per leggere l'articolo completo sul sito.

AD

IMPLANT TRIBUNE
The World's Newspaper of Implantology · Italian Edition

PUBLISHER/CHIEF EXECUTIVE OFFICER - Torsten R. Oemus
CHIEF FINANCIAL OFFICER - Dan Wunderlich
DIRECTOR OF CONTENT - Claudia Duschek
SENIOR EDITORS - Jeremy Booth; Michelle Hodas
CLINICAL EDITORS - Nathalie Schüller; Magda Wojtkiewicz
EDITOR & SOCIAL MEDIA MANAGER - Monique Mehler
EDITORS - Franziska Beier; Brendan Day; Luke Gribble; Kasper Mussche
ASSISTANT EDITOR - Iveta Ramonaite
COPY EDITORS - Ann-Katrin Paulick; Sabrina Raaff
BUSINESS DEVELOPMENT & MARKETING MANAGER Alyson Buchenau
DIGITAL PRODUCTION MANAGERS Tom Carvalho; Hannes Kuschick
PROJECT MANAGER ONLINE - Chao Tong
IT & DEVELOPMENT - Serban Veres
GRAPHIC DESIGNER - Maria Macedo
E-LEARNING MANAGER - Lars Hoffmann
EDUCATION & EVENT MANAGER - Sarah Schubert
PRODUCT MANAGER SURGICAL TRIBUNE & DDS.WORLD Joachim Tabler
SALES & PRODUCTION SUPPORT Puja Daya; Hajir Shubbar; Madleen Zoch
EXECUTIVE ASSISTANT - Doreen Haferkorn
ACCOUNTING - Karen Hamatschek; Anita Majtenyi; Manuela Wachtel
DATABASE MANAGEMENT & CRM - Annachiara Sorbo
MEDIA SALES MANAGERS - Melissa Brown (International); Hélène Carpentier (Western Europe); Matthias Diessner (Key Accounts); Maria Kaiser (North America); Weridiana Mageswki (Latin America; Barbora Solarova (Eastern Europe); Peter Witteczek (Asia Pacific)
EXECUTIVE PRODUCER - Gernot Meyer
ADVERTISING DISPOSITION - Marius Mezger

©2018, Dental Tribune International GmbH. All rights reserved.

Dental Tribune makes every effort to report clinical information and manufacturer's product news accurately, but cannot assume responsibility for the validity of product claims, or for typographical errors. The publishers also do not assume responsibility for product names or claims, or statements made by advertisers. Opinions expressed by authors are their own and may not reflect those of Dental Tribune International.

DENTAL TRIBUNE INTERNATIONAL GMBH
Holbeinstr. 29, 04229 Leipzig, Germany
Tel.: +49 341 48 474 302 | Fax: +49 341 48 474 173
info@dental-tribune.com | www.dental-tribune.com

DENTAL TRIBUNE ASIA PACIFIC LTD.
c/o Yonto Risio Communications Ltd.
Room 1406, Rightful Centre
12 Tak Hing Street, Jordan, Kowloon, Hong Kong
Tel.: +852 3113 6177 | Fax: +852 3113 6199

TRIBUNE AMERICA, LLC
116 West 23rd Street, Ste. 500, New York, N.Y. 10011, USA
Tel.: +1 212 244 7181 | Fax: +1 212 244 718

IMPLANT TRIBUNE ITALIAN EDITION
Anno VIII Numero 1, Marzo 2019
SUPPLEMENTO N. 2
DI DENTAL TRIBUNE ITALIAN EDITION, ANNO XV N. 3

MANAGING EDITOR
Patrizia Gatto
[patrizia.gatto@tueorservizi.it]

DIREZIONE SCIENTIFICA
Enrico Gherlone, Tiziano Testori

COMITATO SCIENTIFICO
Alberto Barlattani, Andrea Bianchi, Roberto Cocchetto, Ugo Covani, Mauro Labanca, Carlo Maiorana, Gilberto Sammartino, Massimo Simion, Paolo Trisi, Leonardo Trombelli, Ferdinando Zarone

CONTRIBUTI
E. Amosso, G. Baccaglione, D. A. Di Stefano, D. Fiori, G. Galvagna, A. Genitori, A. Grimoli, M. Labanca, L. Lione, G. Perrotti, L. F. Rodella, G. Tarquini, T. Testori

REDAZIONE ITALIANA
Tueor Servizi Srl - redazione@tueorservizi.it
Coordinamento: Adamo Buonerba
C.so Enrico Tazzoli 215/13 - 10137 Torino
Tel.: 011.3110675

GRAFICA - Tueor Servizi

STAMPA
Musumeci S.p.A.
Loc. Amérique, 97 - 11020 Quart (AO)
Valle d'Aosta - Italia

COORDINAMENTO DIFFUSIONE EDITORIALE
ADDRESSVITT srl

PUBBLICITÀ
Alessia Murari *[alessia.murari@tueorservizi.it]*
Stefania Dibitonto *[s.dibitonto@dental-tribune.com]*

UFFICIO ABBONAMENTI
Tueor Servizi Srl
C.so Enrico Tazzoli 215/13
10137 Torino
Tel.: 011 3110675
Fax: 011 3097363
segreteria@tueorservizi.it
Copia singola: euro 3,00

FSC www.fsc.org MISTO Carta da fonti gestite in maniera responsabile FSC® C102788

DENTAL TRIBUNE EDIZIONE ITALIANA FA PARTE DEL GRUPPO DENTAL TRIBUNE INTERNATIONAL CHE PUBBLICA IN 25 LINGUE IN OLTRE 90 PAESI

È proibito qualunque tipo di utilizzo senza previa autorizzazione dell'Editore, soprattutto per quanto concerne duplicati, traduzioni, microfilm e archiviazione su sistemi elettronici. Le riproduzioni, compresi eventuali estratti, possono essere eseguite soltanto con il consenso dell'Editore. In mancanza di dichiarazione contraria, qualunque articolo sottoposto all'approvazione della Redazione presuppone la tacita conferma alla pubblicazione totale o parziale. La Redazione si riserva la facoltà di apportare modifiche, se necessario. Non si assume responsabilità in merito a libri o manoscritti non citati. Gli articoli non a firma della Redazione rappresentano esclusivamente l'opinione dell'Autore, che può non corrispondere a quella dell'Editore. La Redazione non risponde inoltre degli annunci a carattere pubblicitario o equiparati e non assume responsabilità per quanto riguarda informazioni commerciali inerenti associazioni, aziende e mercati e per le conseguenze derivanti da informazioni erronee.

L'estrazione dentaria nel paziente diabetico

Per il paziente diabetico i protocolli terapeutici da adottare per ogni tipo di intervento conservativo, endodontico, parodontale o protesico non differiscono sostanzialmente da quelli utilizzati nel soggetto sano, fatta eccezione per l'assiduità e l'incisività che devono caratterizzare l'operatività in virtù della predisposizione ad ammalarsi propria di questi soggetti.

Deve essere anche sfatata la paura da parte di molti odontoiatri circa l'insorgenza di emorragie o altri problemi nei bambini o adulti diabetici all'atto dell'estrazione dentaria. È logico però che, specie nei pazienti insulino-dipendenti, debba essere attuata una corretta pianificazione oraria degli interventi per non interferire con le normali cadenze orarie alimentari del paziente.

Considerando che la terapia con insulina viene generalmente effettuata in concomitanza dei 3 pasti principali, l'orario più raccomandabile per intervenire è il mattino, una o due ore dopo una leggera colazione e dopo la somministrazione della normale dose di insulina, in questo modo si può monitorare il paziente per tutta la giornata, modificando se necessario la terapia insulinica.

Dopo un attento esame, sia clinico che strumentale, onde giungere a una precisa diagnosi, si può passare alla programmazione terapeutica. Una certa attenzione è necessaria per interventi difficoltosi, come l'estrazione dei denti inclusi, per interventi muco-gengivali estesi, per cisti dei mascellari o epulidi.

Infatti lo stress e una alimentazione non corretta dopo l'intervento potrebbero sviluppare uno scompenso cheto-acidosico o crisi ipoglicemiche per riduzione dell'apporto calorico. Il paziente dovrebbe essere istruito sulle modificazioni dietetiche e terapeutiche da attuare durante queste fasi.

Le eventuali crisi ipoglicemiche e iperglicemiche infatti possono essere emergenze di non poco conto e che vanno tempestivamente individuate e trattate. Anche la facile concomitanza di terapie aggiuntive, in particolare antiaggreganti, antiipertenvive e per la dislipidemia devono essere tenute di gran conto nella programmazione e gestione degli interventi odontoiatrici su pazienti diabetici.

Luca Lione



AD

È sempre necessario eseguire una TC/CBCT prima di eseguire un intervento di implantologia?

Le linee guida stilate dalle più prestigiose società scientifiche del settore sia a livello internazionale che italiano rappresentate dall'Accademia Americana ed Europea di Implantologia e dalle nostre prestigiose Società Scientifiche del settore pongono l'accento sul fatto che ogni esame radiologico è considerato invasivo ed espone il paziente ad una dose di raggi, per cui deve essere richiesto solo quando, dopo aver eseguito una visita clinica accurata ed utilizzato gli esami radiologici più semplici (comuni radiografie bidimensionali), non si è in grado di fare una diagnosi accurata.

Il punto cruciale è eseguire una diagnosi accurata, per cui ogni medico/odontoiatra ha una certa discrezionalità nel prescrivere esami radiologici tridimensionali quali una TC che sicuramente espongono il paziente ad una dose di raggi assorbita non paragonabile alle semplici radiografie. Bisogna inoltre tener conto che la TC in odontoiatria è stata sostituita a livello mondiale dalle CBCT. È raro prescrivere una TC per odontoiatria; negli ultimi anni la quasi totalità degli esami tridimensionali che prescriviamo sono esami CBCT. Per cui, quando non si riesce ad eseguire una diagnosi accurata, è meglio sottoporre il paziente ad un esame CBCT a basso dosaggio piuttosto che sottoporre un paziente ad un intervento chirurgico e scoprire, mentre il paziente è sotto i ferri, che la condizione clinica è completamente diversa da quella che il chirurgo si aspettava.

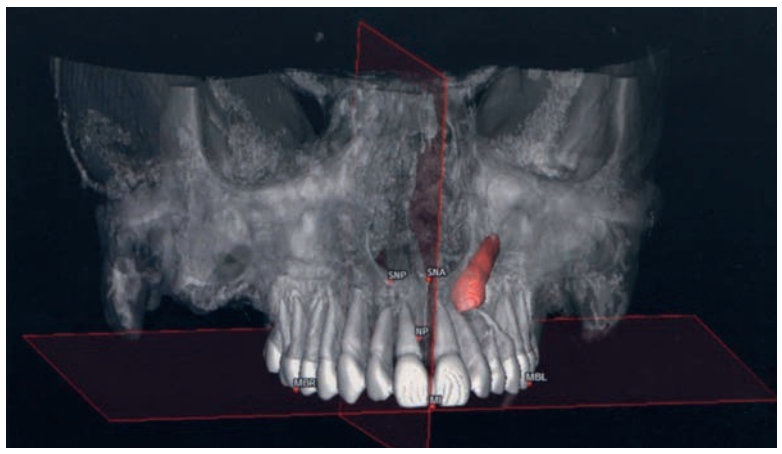

In generale, pur attenendoci alle linee guida stilate dalle società scientifiche, si può affermare che in implantologia l'esame CBCT è indicato in casi clinici complessi (che non necessariamente significa che il paziente ha perso tutti i denti) in cui è necessaria una ricostruzione ossea o si deve eseguire l'implantologia vicino a strutture nervose che, se lese, provocano danni permanenti alla sensibilità (ad esempio del labbro). Per cui in implantologia si può concludere che gli esami tridimensionali meglio a basso dosaggio trovano indicazioni cliniche abbastanza precise e non bisogna abusarne.

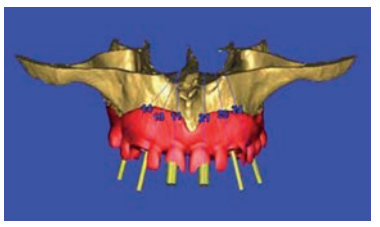

In ortodonzia l'utilizzo della CBCT è potenzialmente limitato perché si esegue soprattutto in bambini in crescita verso i quali è doveroso avere la massima attenzione a non sottoporli a dosi radiologiche se non strettamente necessarie e non altrimenti sostituibili. Attualmente perciò l'utilizzo dell'esame CBCT nei soggetti in crescita è limitato ai casi dove un maggiore dettaglio diagnostico può fare la differenza in termini di progettazione del trattamento ortodontico. I casi sono soprattutto quelli di inclusione dentarie come per esempio quando ci sono canini permanenti che non spuntano spontaneamente in arcata. Oppure la sospetta presenza di più denti sovrannumerari che devono essere estratti e per i quali la corretta conoscenza della localizzazione nell'osso è di grande ausilio per il chirurgo. Ci sono poi i casi di gravi malocclusioni facciali con potenziali di crescita altamente compromessa, soprattutto nei casi di asimmetria del viso ove è potenzialmente indicato prescrivere un esame CBCT invece che delle radiografie 2D tradizionali (ortopantomografia, teleradiografia e radiografie postero-anteriori del cranio). Inoltre bisognerebbe anche valutare se 3 esami bidimensionali non superano la dose assorbita di una CBCT di ultima generazione.

Nei pazienti a fine crescita può essere indicato un esame CBCT in casi particolarmente complessi in cui è prevista una fase combinata ortodontico-chirurgica in cui la ricostruzione tridimensionale virtuale dei tessuti scheletrici, dei tessuti molli e delle arcate dentarie può essere un valido salto di qualità in termini di dettaglio diagnostico e programmatico. Infatti l'esame CBCT elaborabile con il computer ai fini di una progettazione virtuale consente all'operatore di visualizzare il trattamento prima di cominciare a trattare il paziente. Quindi il coscienzioso operatore saprà intercettare i casi in cui optare per un esame radiologico tradizionale o scegliere l'esame CBCT.

Tiziano Testori

AD
AlphaBio TEC Simplantology
30 YEARS OF SIMPLANTOLOGY
festeggia insieme a noi su
ALPHA-BIO.NET
ALPHA-BIO TEC ITALIA

THE DENTAL
SOLUTIONS
COMPANY™

Dentsply Sirona

"Di cosa ho bisogno?
Risultati migliori. Primescan
è ciò che fa per me."

Dr. Carlos Repullo, BDS, DipImpDent RCS (UK)

Primescan

Progettata per prestazioni superiori.

L'innovazione richiede impegno e ambizione: Primescan stabilisce nuovi standard nella tecnologia odontoiatrica per rendere la scansione più precisa, più veloce e più facile che mai per tutti i tipi di trattamenti, dal dente singolo all'arcata completa. Primescan produce immagini estremamente accurate e consente una scansione rapida elaborando 50.000 immagini al secondo; inoltre, la nuova "analisi di contrasto ad alta frequenza" brevettata offre perfetta nitidezza ed eccezionale precisione. Con Primescan, la scansione intraorale offre risultati eccellenti, come mai prima d'ora.

Goditi la scansione.

Per maggiori informazioni, consulta il sito: dentsplysirona.com/primescan

Il futuro dell'odontoiatria restaurativa tra nuove tecnologie e vendite abbinate

Il mercato globale dei prodotti per l'odontoiatria restaurativa, nonostante alcune contraddizioni, vive una crescita persistente dovuta principalmente alla diffusione degli impianti dentali, delle protesi prodotte con il CAD/CAM e degli abutment. Così, mentre i prezzi scontati, le commodity e il bundling limitano i ricavi, la crescente richiesta di impianti e di nuovi prodotti di restauro sosterranno la crescita.

La forte crescita dell'odontoiatria restaurativa

L'aumento della domanda da parte dei dentisti, la consapevolezza dei consumatori, creata tramite campagne di marketing efficaci come quelle sostenute negli USA, e gli svariati riconoscimenti dell'implantologia sui mercati emergenti fanno prevedere una forte crescita del mercato degli impianti dentali e dell'abutment in Europa e oltreoceano. Le nuove metodologie, più semplici, la conseguente riduzione dei prezzi e una crescente efficienza, resa possibile anche dagli investimenti delle più importanti aziende produttrici, hanno portato alla diffusione di nuove tecnologie come il CAD/CAM che, in passato, aveva reso gli abutment meno appetibili rispetto a quelli standard (Fig. 1).

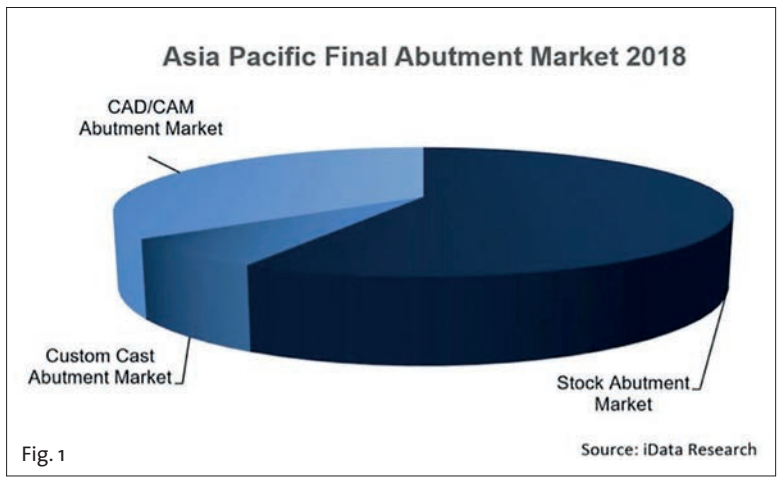

Fig. 1

I mercati crescenti della tecnologia implantare

L'impianto rimane una soluzione che i mercati emergenti continuano a adottare ad un ritmo crescente specie in Cina e in India, paesi in cui l'odontoiatria digitale è sempre più accettata. Un fenomeno in costante crescita, specialmente nei mercati più sviluppati, riguarda la diffusione delle guide chirurgiche per il posizionamento degli impianti e, con esso, quella dei software di pianificazione del trattamento e dei "kit" (sebbene limitati da quelli in omaggio in grandi ordini). Sono costituiti da strumenti specifici per l'implantologia, come trapani, alesatori, cricchetti, inseritori e retriever, fondamentali affinché lo specialista possa operare con successo (Fig. 2).

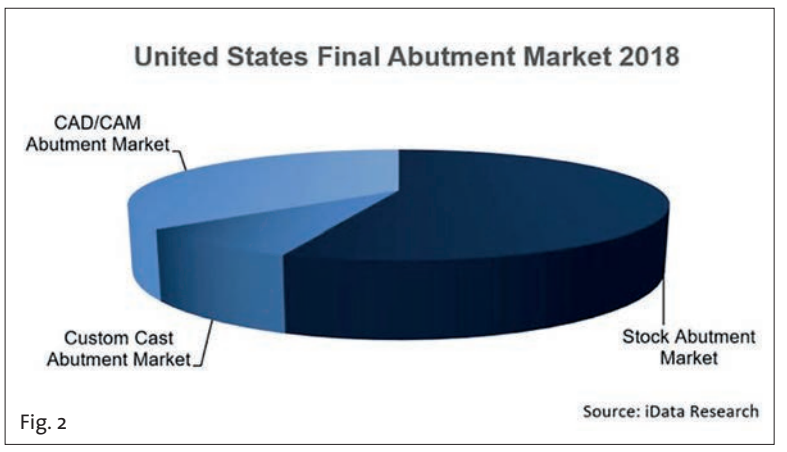

Fig. 2

Limitatori del mercato delle merci e altro

Nel 2018 il mercato degli impianti è stato caratterizzato da un'accesa concorrenza e in generale si è assistito ad una virata verso prodotti più convenienti a discapito dei brand premium. I nuovi clienti spesso non sono in grado di orientarsi tra l'ampia gamma di offerte per cui risultano più attratti da quelle in fascia media o economica. Questa transizione è accelerata nei mercati emergenti, dove si attribuisce un valore maggiore alla convenienza, come nei Paesi cui risiedono le aziende produttrici quali Israele e la Corea del Sud.

A questo si ricollega una crescente mercificazione del settore che, nonostante le pressioni normative, coinvolge concorrenti consolidati e piccoli fornitori locali attraverso una vasta diffusione di prodotti allogenici, xenotrapianti e sintetici, oltre agli omaggi inclusi dai produttori negli ordini (i "kit" comprensivi dei software di pianificazione del trattamento, i prodotti rigenerativi quali i sostituti dell'innesto osseo dentale e le membrane barriera) che spingeranno ulteriormente i ricavi al ribasso con previsioni negative fino al 2025 (Fig. 3).

Panorama competitivo per gli impianti dentali nel 2019

La crescente concorrenza del mercato degli impianti e degli abutment finali ha spinto le società dominanti come Dentsply Sirona, Nobel Biocare, Straumann e Zimmer Biomet a reagire tramite acquisizioni di aziende minori che offrono soluzioni a prezzi più contenuti, così da aggredire segmenti in crescita con la forza del proprio brand. Un esempio sono le acquisizioni di Neodent da parte di Straumann e di MIS Implants da Dentsply Sirona, così come per Nobel Biocare, che opera a metà prezzo a fianco della sua controparte Implant Direct, entrambe del gruppo Danaher, lo stesso che a luglio 2018 annunciava lo scorporo del suo business dentistico in una società quotata separata. Nel panorama globale altri player cui prestare attenzione sono BioHorizons, considerata negli USA una delle opzioni premium più economiche e la sudcoreana Osstem Implant, leader del mercato pacifico-asiatico e in forte espansione.

Sugli Autori

Graeme Fell, analista presso iData Research, è stato il principale analista per il Global Market Report Suite for Dental Implants 2018-MedSuite oltre ad aver preso parte a numerosi progetti di ricerca per realtà produttrici di dispositivi medici.

Jeffrey Wong è il capo-analista di iData Research. Per molti anni analista responsabile del maggior numero di progetti relativi alla ricerca medica, dentale e farmaceutica di iData, guida attualmente la strategia, lo sviluppo del prodotto e la consulenza nel settore ricerca di iData.

Informazioni su iData Research

IData Research (www.idataresearch.com) è una società internazionale di consulenza e ricerca di mercato il cui obiettivo è fornire il meglio dell'intelligence di mercato nel settore dentale, farmaceutico e dei dispositivi medici.

Dental Tribune Italia

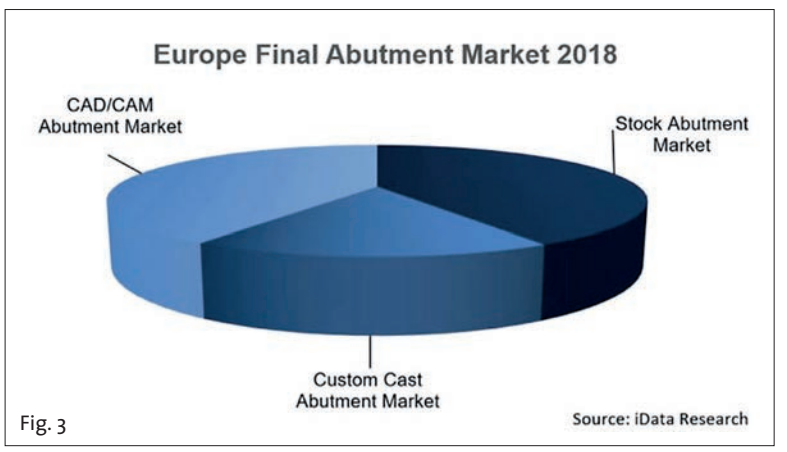

Fig. 3

STRAUMANN® BLX

Confidence Beyond Immediacy

Oltre l'immediatezza

Cosa significano veramente queste parole? Con l'impianto BLX finalmente anche Straumann® può offrire un impianto dal corpo totalmente conico, progettato e studiato per il carico immediato ma che rappresenta una soluzione ottimale per qualsiasi tipo di indicazione clinica e di protocollo, che sia con carico immediato o convenzionale.

Protocollo chirurgico semplice e flessibile

L'impianto BLX nasce con un corpo conico e uno spessore della spira progressivo, per garantire una stabilità primaria ottimale in ogni classe ossea: l'impianto è in grado di tagliare con le spire iniziali, raccogliere attraverso il doppio canale di raccolta e condensare l'osso tutto attorno a sé con le spire più vicine alla parte coronale. Il collo dell'impianto ha un diametro ridotto, per un minore stress sull'osso corticale e gli elementi taglienti del corpo implantare consentono di fare a meno del maschiatore, in ogni classe ossea. Questo permette un protocollo chirurgico semplice e flessibile, adattabile a seconda della classe ossea e del tipo di chirurgia.

Connessione unica

La connessione è unica per tutti i diametri implantari: la scelta della componentistica protesica ne risulta molto semplificata, un grosso vantaggio per il medico, per le assistenti e per le dinamiche di magazzino. Le componenti protesiche presentano un design a livello gengivale sottile e sottosagomato, per una gestione ottimale del profilo di emergenza e per un minore stress osseo in caso di componenti secondarie inclinate. L'impianto si avvale ovviamente della compatibilità con i flussi di lavoro digitali.

Innovazione Straumann®

L'impianto si avvale poi di tutte le caratteristiche che può garantire un brand con Straumann®: il materiale Roxolid®, lega di titanio e zirconio, assicura una resistenza impareggiabile e la superficie SLActive®, idrofila, è ormai il gold standard tra le superfici implantari, con risultati eccellenti anche su pazienti con compromissioni, diabetici o sottoposti a radioterapia.

Straumann Italia Srl
Viale Luigi Bodio, 37/A pal. 4
20158 Milano
Numero verde 800 810 500
www.confidence-in-you.com

CONFIDENCE BEYOND IMMEDIACY

Straumann® BLX

Confidence Beyond Immediacy.

DYNAMIC BONE MANAGEMENT™

Il design dell'impianto permette di ottenere una stabilità primaria ottimale in tutti i tipi di osso.

RISULTATI ESTETICI

La connessione unica permette di avere risultati estetici predicibili e semplici da raggiungere.

REALE FIDUCIA

Le garanzie Straumann su cui contare, Roxolid® e SLActive®, predicibili in ogni situazione clinica.

L'impianto Straumann® BLX rappresenta un concetto che va oltre l'immediatezza: il suo design pionieristico e il Dynamic Bone Management™, i risultati estetici raggiunti con facilità, il materiale, la superficie, le opzioni protesiche, il completo flusso digitale e il leggendario background del brand Straumann® lo rendono un impianto unico, con una impareggiabile stabilità primaria e una incredibile capacità di osteointegrazione.

Roxolid®

SLActive®

Per saperne di più visualizza il QRcode

straumann

Quattro punti da non dimenticare nella programmazione implantare

Giulia Baccaglione, Giovanna Perrotti - *Lake Como Institute*

‹ pagina 1

Sempre in correlazione al punto 1 è importante stabilire la posizione corretta dei condili ogni qualvolta si modificano i rapporti verticali occlusali. Come riferimento posturale sul quale costruire il pattern occlusale nella maggior parte dei soggetti parzialmente edentuli si stabilisce la cosiddetta Rest Position Condilare.

Se invece il paziente è totalmente edentulo? Secondo i parametri della costruzione della protesi totale rimovibile la ricerca della relazione centrica condilare è la condizione anatomica e funzionale che garantisce una ripetitività della postura mandibolare. La relazione centrica condilare porta la mandibola in una posizione ideale al fine di ricercare la dimensione verticale occlusale fruibile in termini di riabilitazione dentaria.

Parametri estetici

L'analisi estetica del viso del paziente può essere un processo lungo e meticoloso. In questo ambito si propone, a sua volta, una checklist semplice che ha il vantaggio di fornire utili informazioni.

Cosa è necessario? Bisogna eseguire delle fotografie cliniche del paziente extraorali e intraorali secondo il protocollo LCI (Fig. 1).

Fig.1 - Protocollo LCI, completo, adattabile e pratico. Ideato dal Prof. Testori e collaboratori. Pensato appositamente per la chirurgia.



Fig. 2 - Analisi frontale. Proporzioni ideali secondo Farkas 1/3-1/3-1/3.



Fig. 3 - Lunghezza del labbro superiore (Sn-Sto). La lunghezza standard del labbro superiore è di 19-22 mm.

Come devono essere usate queste fotografie?

La fotografia frontale permette di valutare le proporzioni facciali secondo la suddivisione in terzi del volto del paziente (Fig. 2): si evidenzia così se il paziente è ben proporzionato (normovertibite) o se invece presenta un biotipo facciale short o long face. La fotografia frontale con il sorriso è utile per valutare l'estetica del sorriso sulla base dell'esposizione gengivale, della simmetria del sorriso e delle caratteristiche di mini e micro estetica della dentatura e del parodonto. È inoltre possibile sfruttarla per qualsiasi progetto di Smile design.

È importante anche valutare l'altezza del labbro superiore che si esegue calcolando la distanza tra il punto Subnasale e Stomion (Fig. 3). L'altezza del labbro superiore è importante perché più il labbro superiore è alto e lungo minore sarà l'esposizione dentale. Al contrario un labbro superiore corto determinerà più facilmente esposizione dentale.

Mediante la fotografia del profilo si analizza il piano estetico di Ricketts. Si traccia una linea dal punto Pronasale al Pogonion molle e si valuta la distanza del labbro superiore e inferiore rispettivamente alla linea appena disegnata. Presenta valori norma di 2 mm per il labbro inferiore e 4 mm per quello superiore. Ciò fornisce una stima della proiezione anteroposteriore del mascellare superiore e della mandibola (Fig. 4).

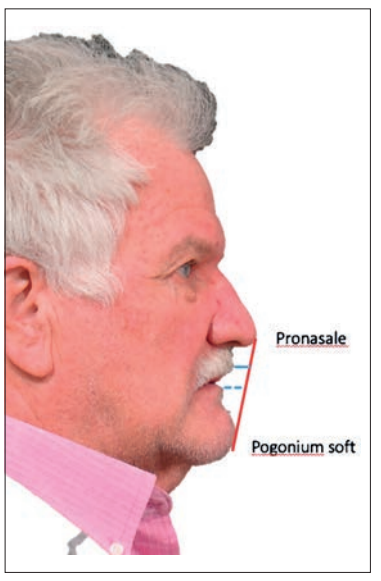

Fig. 4 - Piano estetico di Ricketts.



Fig. 5 - Angolo naso-labiale.

In seguito si valuta l'angolo naso-labiale ovvero quello fra il punto pronasale e il subnasale e il labbro superiore (Fig. 5). Presenta valori norma medi di 85°-105°. L'angolo naso-labiale è un importante indice del corretto supporto labiale e del risultato estetico finale. Infatti un angolo chiuso indica una prominenza sagittale del mascellare superiore, se invece è molto aperto, come accade nei pazienti edentuli, ciò indica un ridotto o assente sostegno del labbro superiore. Tanto più l'angolo sub-nasale risulterà aperto più potremo gestire la forma e la dimensione della componente vestibolare dell'arcata da riabilitare. Diversamente se avessimo un angolo sub-nasale ridotto la libertà di progettazione sarebbe inferiore.

Guardando la CBCT mascellare del nostro paziente in modalità trasparenza, con la quale è possibile visualizzare i tessuti molli rispetto alla componente scheletrica, si può apprezzare l'esistenza di una correlazione tra la posizione dell'asse incisale anteriore e il supporto labiale (Fig. 6).

› pagina 9

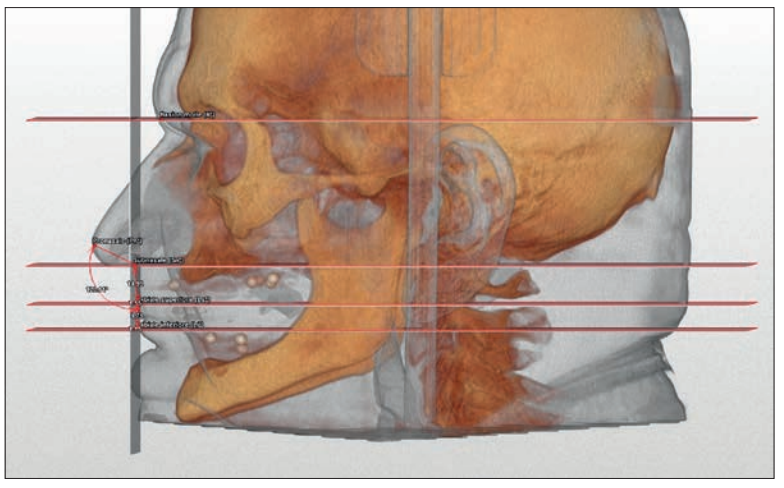

Fig. 6 - Correlazione tra la posizione dell'asse incisale anteriore e il supporto labiale.

Fig. 7 - Valutazione tra spina nasale anteriore e punto più sporgente della corona clinica dell'incisivo superiore.

Fig. 8 - Masticoni adattati e testati in bocca al paziente.

‹ pagina 8

Lungo la verticale passante della spina nasale anteriore dovrebbe essere collocato il punto più sporgente della corona clinica dell'incisivo superiore (Fig. 7).

Parametri scheletrici

È ormai assodato che utilizzare immagini tridimensionali delle basi ossee sia estremamente utile per progettare la posizione implantare più corretta in modo predicibile.

Per utilizzare al meglio questo punto è importante che l'acquisizione della CBCT segua alcuni accorgimenti. Il paziente durante l'acquisizione deve mantenere la mandibola in relazione centrica condilare, se edentulo, o in rest position con i denti a contatto, se parzialmente edentulo. In caso di edentulia totale la relazione centrica si mantiene con l'ausilio di masticoni e testati in bocca al paziente (Fig. 8).

Si opterà per un field of view idoneo ovvero che copra l'area delle due basi mascellari di almeno 8/10 cm (come forniti dalla maggior parte delle apparecchiature CBCT ad utilizzo odontoiatrico).

La testa del paziente va mantenuta in posizione naturale, detta *Natural Head Position*.

Ottenuta la scansione, prima di procedere alla progettazione implantare, si può utilizzare il rendering 3D per analizzare alcuni parametri scheletrici. Se possibile si sceglie la modalità in trasparenza così da visualizzare sia i tessuti molli perilabiali sia quelli ossei (Fig. 6). Si effettuano due tipi diversi di analisi.

Analisi sagittale

Utilizzando l'opzione linea si traccia una verticale dalla spina nasale anteriore al Pogonion duro. In seguito con l'opzione misura millimetri si calcola la distanza dal punto A e B alla linea tracciata. La prima distanza presenta un valore norma di 0 ±3 mm (Fig. 6). In particolare se il punto A si trova molto arretrato, oltre 5/7 mm, è un indice di atrofia sagittale importante che va prontamente analizzato. Per quanto riguarda la distanza punto B-linea, misure inferiori a -3 mm indicano retrognazia mandibolare, se superiori a +3 mm invece protrusione mandibolare (Fig. 9).

Analisi verticale

È necessario fare la seguente premessa. Si ricorda che deve esserci una distanza minima fra la cresta edentula mascellare e quella mandibolare o fra cresta edentula e arcata dentaria opposta per poter inserire l'impianto, la componentistica protesica e la corona stessa.

Le distanze minime richieste possono essere disponibili nei casi di short face scheletrica: la dimensione verticale occlusale è ridotta e, in dentizione naturale, si verifica un compenso con ipoeruzione dentale e curva di spee accentuata.

› pagina 10

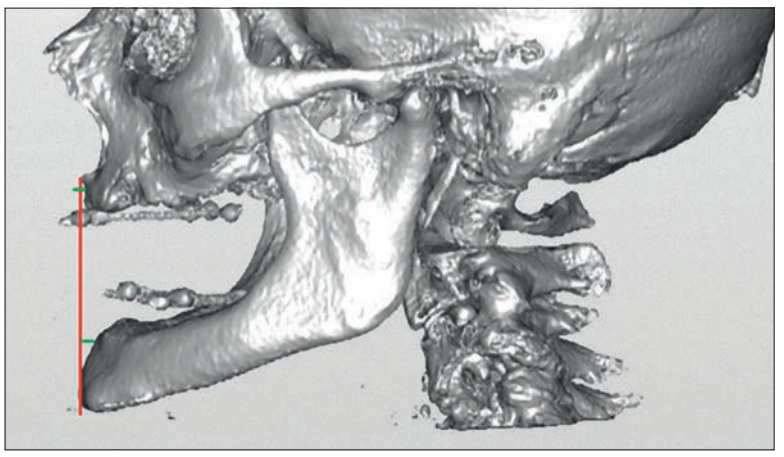

Fig. 9 - Analisi sagittale.

AD