

Новости

Зубной камень неандертальцев свидетельствует о присутствии в их рационе растений

Dental Tribune International

11 июля 2018

ЛЕЙПЦИГ, Германия: взаимодействие неандертальцев с окружающей средой очень интересует ученых, исследующих эволюцию гоминин (человека и его древних предков, в адаптации которых к условиям Евразии важную роль сыграл рацион). Ранее считалось, что неандертальцы в основном питались мясом, однако недавнее исследование лейпцигского Института эволюционной антропологии Общества Макса Планка показало, что палеоантропы употребляли в пищу и растения.



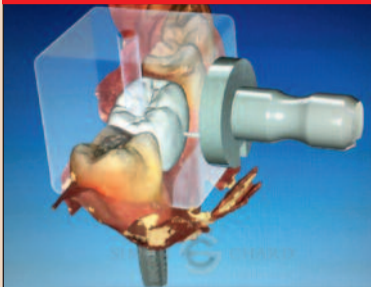Немецкие исследователи выяснили, что неандертальцы не только охотились на довольно крупных животных, но и собирали съедобные растения. (Фото: gerasimov_foto_174/Shutterstock)

Сегодня мы мало знаем о питании неандертальцев и о том, как их рацион варьировался в зависимости от среды: ученым не хватает информации о растениях и других продуктах, которые палеоантропы употребляли в тех или иных регионах. Именно поэтому исследователи из Лейпцига занялись изучением растительных остатков, сохранившихся в 28 образцах зубного камня. Зубы принадлежали 22 неандертальцам, обитавшим в самых разных местах – от севера Балкан до западного, центрального и восточного Средиземноморья.

Результаты исследования показывают, что неандертальцы употребляли в пищу множество растений, включая и крахмалистые виды. В отличие от некоторых других исследователей, лейпцигские ученые не обнаружили никаких подтверждений того, что палеоантропы питались растениями не повсеместно, а лишь в южной части ареала своего обитания. Хотя вследствие плохой сохранности этих растительных фрагментов интерпретация экогеографических вариаций рациона затруднена, совершенно очевидно, что потребление растений было распространено весьма широко и являлось важной частью стратегии выживания охотников-неандертальцев.

Исследование «Dental calculus indicates widespread plant use within the stable Neanderthal dietary niche» («Зубной камень указывает на широкое присутствие растений в стабильной пищевой нише неандертальцев») было проведено совместно с Университетом Фоджи (Италия), Коллегией палеоантропологии и спелеологии Южной Греции в Афинах, Тюбингенским университетом (Германия) и Университетом Мурсии (Испания) и опубликовано в июньском выпуске Journal of Human Evolution.

Эстетическая стоматология

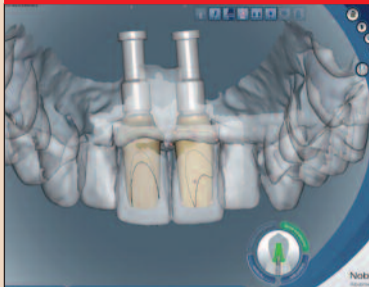


Имплантологическое лечение с использованием системы CEREC

Имплантаты стали великолепным дополнением к арсеналу стоматологов – они позволили нам замещать утраченные зубы с минимальным ущербом для соседних зубов. Традиционный метод подразумевал получение физических оттисков с использованием трансферных колпачков и открытой или закрытой оттисковой ложки.

стр. 6

Эндодонтия



Союз здоровья, эстетики и структурной стабильности: преимущества использования системы абатментов с наклонным винтовым каналом (ASC)

За последние несколько лет реставрации с опорой на имплантаты, фиксируемые с применением цемента, приобрели особую популярность, и тому есть много причин: это и эстетические достоинства таких ортопедических конструкций, и простота их установки.

стр. 9

Клиническая практика



NTI Lazy Bur – инструмент новой формы для быстрого и удобного препарирования окклюзионных поверхностей

Новый бор NTI LazyBur (рис. 1) ускоряет установку композитных реставраций на окклюзионных поверхностях моляров и премоляров. Традиционно стоматологи используют для препарирования алмазные гранатовидные, обратноконусные, пламевидные, оливовидные и яйцевидные боры.

стр. 16

Новости



Исследование показывает, что комбинированное использование электронных и обычных сигарет повышает риск развития рака полости рта

Сегодня курение по-прежнему остается главной причиной возникновения онкологических заболеваний полости рта, а ассортимент табачной продукции продолжает непрерывно расширяться за счет появления множества содержащих табак изделий.

стр. 22

Успешная коммуникация в повседневной работе Часть 1: ворчливые пациенты

Анна Мария Янникос, Германия/Кипр

Представьте, что каждый день вы переступаете порог своей клиники, твердо зная, что сможете справиться со всем, что бы ни случилось. Сможете, причем легко – и так, что не только вы сами будете довольны собой: ваши пациенты и сотрудники останутся верны и преданны вам, потому что их все устраивает!

Вы можете быть лучшим специалистом в своей области, вооруженным всеми необходимыми знаниями, навыками и опытом, владеющим новейшими методами и самыми современными технологиями. Однако ваши пациенты могут об этом и не догадываться. Возможно, просто потому, что вы неправильно общаетесь с ними, не умеете донести информацию или выбрали не тот стиль коммуникации!

Что ж, тогда этот цикл статей для вас: здесь вы найдете полный набор наиболее часто встречающихся ситуаций и советы, как действовать в подобных случаях, чтобы пациент покинул вашу клинику с мыслью: «Мой стоматолог – самый лучший!»

Как быть с... ворчливыми пациентами?

Итак, начнем: как обращаться с пациентом, который жалуется просто потому, что любит жаловаться? Ниже мы рассмотрим 5 шагов, которые позволят успешно и, главное, мирно урегулировать эту проблему.

Сколько раз вам доводилось великолепно провести лечение или скрупулезно выполнить все этапы процедуры (например, отбеливания зубов), заранее предупредив пациента о возможных неприятных ощущениях во время и после вмешательства? И сколько раз вы все равно слышали: «Доктор, как-то это неприятно... Ох, кровь-то так и течет... Ой, зубы после отбеливания стали такими чувствительными...» И продолжаться это может до бесконечности.



5 этапов успешной коммуникации

Разумеется, при общении с таким пациентом вы можете испытывать раздражение и злость, это абсолютно нормальная и вполне ожидаемая реакция. Здесь важно не сорваться, довести лечение до конца и... удержать пациента. Давайте же посмотрим, как нам, несмотря ни на что, достичь успешного результата.

Этап 1: сохраняйте спокойствие

Не разозлиться на пациента-брюзгу очень трудно, но давайте смотреть на себя как на дирижеров некоего оркестра. Мы отвечаем за то, чтобы наша «музыкальная пьеса» была сыграна как следует и полностью, до финального аккорда.

Этап 2: слушайте

В чем действительно состоит проблема? Может быть, пациенту просто

хочется, чтобы его услышали и слегка посочувствовали ему или предложили какое-нибудь решение «проблемы» (см. «Этап 3»)? Разумеется, пациенту не на что жаловаться, все идет совершенно нормально – только не говорите ему об этом!

← DT стр. 1

Этап 3: действуйте по обстоятельствам

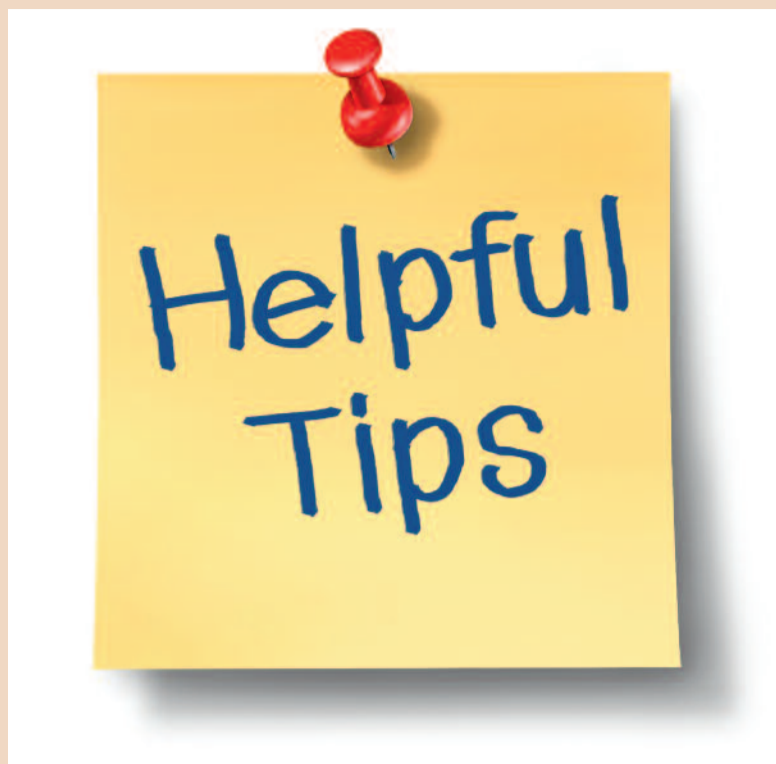Пациент должен почувствовать, что вы считаете «проблему» не менее важной, чем он, и готовы немедленно заняться ее решением – ведь вы же такой надежный и отзывчивый доктор! Зачастую вполне достаточно какого-нибудь совета, например: «Не пользуйтесь ополаскивателем в течение 6 ч», – или рецепта: «Используйте этот крем – он поможет снизить чувствительность зубов».

Этап 4: не бросайте пациента

Разумеется, совершенно необходимо позвонить пациенту и справиться о его самочувствии до того, как он сам позвонит в клинику с жалобами (а это может произойти в тот же день или на следующий).

Этап 5: используйте правильные формулировки!

Ни в коем случае не спрашивайте: «У вас все в порядке?» Почему? Потому что в ответ пациент обрушит на вас поток новых жалоб! Лучше ска-



жите: «Я звоню, чтобы убедиться, что у вас все в порядке!» Так вы не да-

дите пациенту возможности снова выразить свое недовольство.

Все просто!

Начните использовать этот алгоритм при возникновении у пациентов надуманных проблем или хотя бы раз попробуйте применить его, просто чтобы проверить, работает ли этот метод в вашем случае. Напишите мне, что у вас получилось, предложите дополнительные меры – я с удовольствием изучу ваш опыт!

В следующей статье этого цикла мы рассмотрим 5 этапов, позволяющих деликатно и вежливо «угломонить» пациента, задающего

слишком много вопросов. До тех пор – не забывайте, что вы не только стоматолог, но и руководитель клиники. Ответы на любые вопросы и дополнительную информацию вы можете получить, написав мне по адресу dba@yiannikosdental.com или обратившись на сайт www.dbamastership.com. Образование и совершенствование навыков, в том числе и навыков коммуникации, способствуют развитию и процветанию бизнеса, так что до скорой встречи! DT

Контактная информация

Доктор Анна Мария Янникос (Anna Maria Yiannikos)

Приглашенный преподаватель AALZ (Ахенского центра лазерной стоматологии) при Рейнско-Вестфальском техническом университете Ахена, Германия
DDS, ISO, MSc, MBA
dba@yiannikosdental.com
www.dbamastership.com



Альтернативные методы защиты рабочего поля в терапевтической стоматологии

И.К.Луцкая, И.О.Белованенко, О.А.Лопатин

ГУО «Белорусская медицинская академия последипломного образования»

Одним из важнейших условий выполнения эстетического реставрирования зубов является защита ра-

бочего поля от загрязнения и увлажнения, что соответствует требованию обеспечения чистоты и сухо-

сти оперативной области [1–3]. В соответствии с этим стоматологическая установка комплектуется си-

стемой «пылесос-сплюноотсос» [4, 5]. Дополнительно используются устройства и аксессуары, которые можно разделить на средства для частичной и полной защиты операционного поля. Наиболее надеж-

тивопоказаниями служат затрудненное глотание с открытым ртом, наличие в полости рта брекет-систем, психомоторная реакция пациента, эпилепсия, болезнь Альцгеймера и др. [7–9].

Реклама

ПОДДЕРЖКА



МИНИСТЕРСТВО
ЗДРАВООХРАНЕНИЯ
САМАРСКОЙ ОБЛАСТИ



САМАРСКИЙ
ГОСУДАРСТВЕННЫЙ
МЕДИЦИНСКИЙ
УНИВЕРСИТЕТ



СТОМАТОЛОГИЧЕСКАЯ
АССОЦИАЦИЯ РОССИИ



СТОМАТОЛОГИЧЕСКАЯ
АССОЦИАЦИЯ САМАРСКОЙ
ОБЛАСТИ

Самара, ул. Мичурина, 23А
тел.: +7 (846) 207-11-39
www.expo-volga.ru

ЭКСПО-ВОЛГА
организатор выставок с 1986 г.

тел.: +7 (499) 707-23-07
E-mail: info@dental-expo.com
www.dental-expo.com

DENTALEXPO®



Рис. 1. Отрезки тефлоновой ленты подготовлены к автоклавированию.

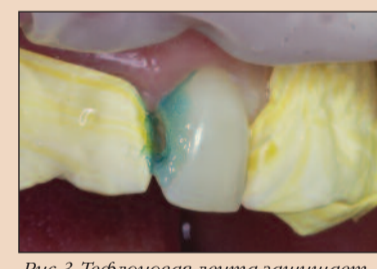

Рис. 3. Тефлоновая лента защищает латеральный резец от кислотного воздействия.

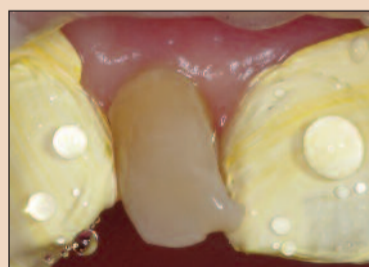

Рис. 2. Капли воды и адгезива на поверхности изолирующей ленты.

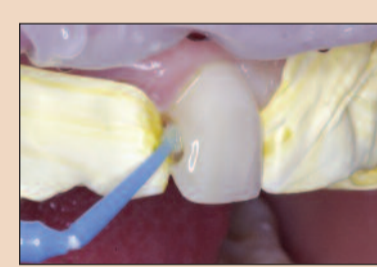

Рис. 4. Обработка полости однокомпонентным адгезивом Solobond M.

ными считаются специальные приспособления – коффердамы, которые призваны: защищать операционное поле от влаги (ротовая и десневая жидкости, кровь); предохранять слизистую оболочку от воздействия сильных антисептиков и отбеливающих средств; осуществлять ретракцию губ и щек; предупреждать аспирацию мелкого стоматологического инструментария; способствовать соблюдению режимов асептики и антисептики [6–8].

Противопоказаниями для использования коффердама может стать субъективная причина – категорический отказ пациента, а также ряд объективных факторов, таких как аллергическая реакция на латекс или тальк. На сегодняшний день она является относительным противопоказанием, поскольку существуют безлатексные виды раббердама, не посыпанные тальком. Заболевания верхних дыхательных путей, сопровождающиеся нарушением функции носового дыхания, препятствуют установке коффердама. Про-



Рис. 5. Фотоотверждаемый композит.

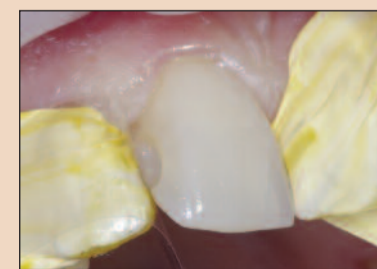

Рис. 6. Заполнение дефекта опаковым фотоотверждаемым композитом.

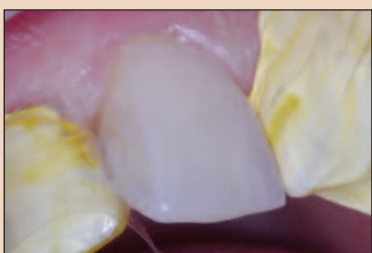

Рис. 7. Нанесен эмалевый слой.

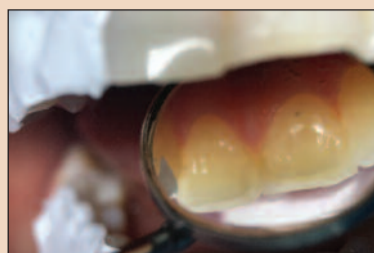

Рис. 13. Вид зуба в зеркале: широкий прозрачный слой.

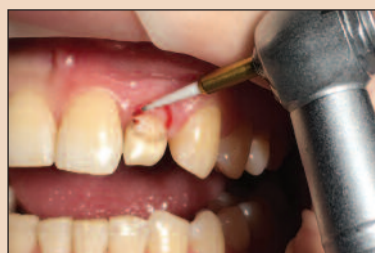

Рис. 14. Исходная клиническая картина: короткая коронка зуба 22, край десны иссечен тканевым триммером.

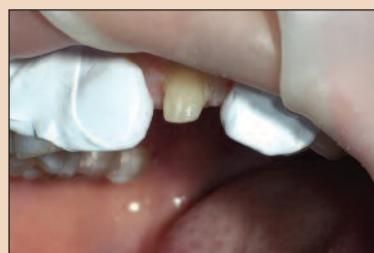

Рис. 15. Использована тефлоновая лента, зуб отрепарирован под «винир».

При растягивании тефлоновой ленты ее толщина уменьшается, она становится тоньше, чем любая матрица. Для эффективного использования лента должна быть тщательно уложена вдоль защищаемой поверхности и размещена в межзубных промежутках. При необходимости тефлон можно легко автоклавировать при 121°C (рис. 1).

Благодаря устойчивости к кислотам ленту применяют для защиты соседних зубов при протравливании. Она предотвращает попадание излишков адгезива и композита на них, что упрощает окончательную обработку [10].

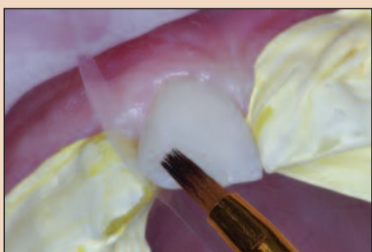


Рис. 8. Моделирование прозрачного слоя пломбы.

широко применяется в различных областях промышленности, в том числе при изготовлении посуды.

Положительные свойства: очень низкий коэффициент трения, что позволяет создать высокую глад-

кость поверхности; химическая инертность; нерастворимость в воде и органических растворителях; устойчивость к высоким температурам. Материал легко формируется, может быть растянут и адаптирован

к сложной поверхности. Преимуществом его является низкая стоимость.

Тефлоновая лента бывает разной толщины – 0,076, 0,1, 0,2 мм. Для стоматологических целей наиболее подходит лента толщиной 0,2 мм.

→ DT стр. 4

Реклама

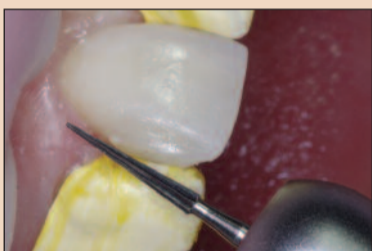

Рис. 9. Удаление излишков материала твердосплавным бором.

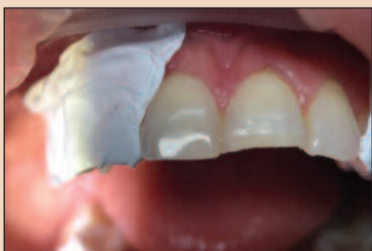

Рис. 10. Стертый режущий край зуба 21. Коронки чувствительных зубов изолированы отрезком ленты.

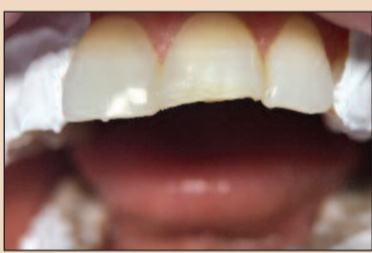

Рис. 11. На вестибулярной поверхности резца выполнен скол эмали.

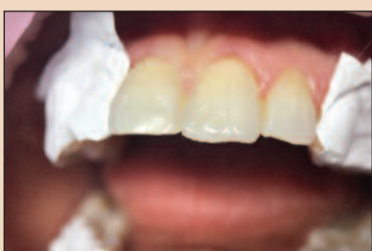

Рис. 12. Готовая реставрация на зубе 21.

Производителями разрабатываются аналоги данного аксессуара [1, 4, 9, 8]. Например, раббердам анатомической формы, фиксируемый без кламмеров благодаря встроенным внеротовому и внутриворотному пластмассовым кольцам, может накладываться без помощи ассистента и удерживается без кламментов. OptaDam обеспечивает циркулярную ретракцию губ и щек, что дает возможность одновременно изолировать все четыре квадранта. Отверстия пробиваются традиционным перфоратором. Внеротовое кольцо не закрывает лицо пациента, поэтому не нарушается носовое дыхание.

В стоматологической практике, кроме того, широко применяются ретракторы щек и губ различных конструкций.

В ряде случаев для изолирования интактных зубов от попадания на них агрессивных агентов врач-стоматолог используют тефлоновую ленту [10].

Тефлон представляет собой полимер тетрафторэтилена. Это пластичный нелипкий материал, устойчивый к высоким температурам. Он

44-й Московский
международный
стоматологический
форум и выставка



Дентал-Экспо

24-27 сентября 2018

Москва, Крокус Экспо
павильон 2, залы 5, 6, 7, 8
Проезд: м. «Мякинино»

На правах рекламы, 6+



Онлайн регистрация на сайте www.dental-expo.com

Устроитель:

DENTALEXPO®

Стратегический партнер



S.T.I.dent - спонсор выставки, эксклюзивно представляет

Septanest®

Генеральный информационный партнер

Стоматология СЕГОДНЯ

Генеральный научно-информационный партнер

DENTAL TRIBUNE



Рис. 16. Самопротравливающий состав для адгезивной обработки.

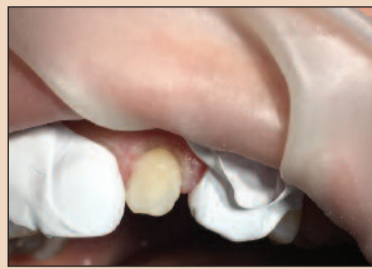

Рис. 17. Наложен опакующий слой композита.

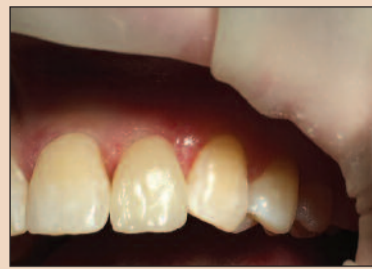

Рис. 18. Эмалевым композитом завершена реставрация.

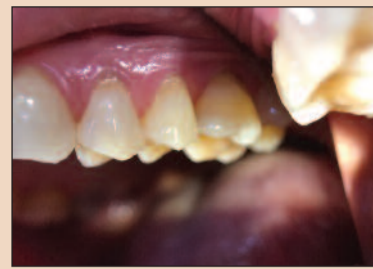

Рис. 19. Клиновидные дефекты на зубах верхней челюсти.

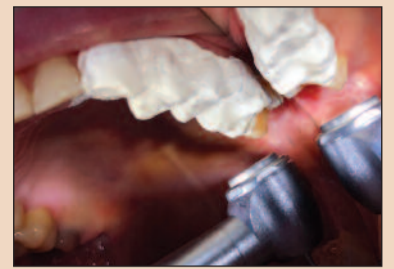

Рис. 20. Зубы изолированы тефлоновой лентой на период препарирования зубов противоположной челюсти.

← ДТ стр. 3

Целью настоящего исследования явилась оценка качества эстетического пломбирования при отсутствии возможности установки коффердама.

Материалы и методы

Эстетическое реставрирование зубов осуществлялось фотоотверждаемым композитом Grandio (VOCO). В качестве адгезивной системы использовали однокомпонентный светоотверждаемый бонд Solobond M (VOCO) и самопротравливающую систему Futurabond (VOCO). Препарирование производилось алмазными режущими инструментами NTI (New Technology Instruments). Для изолирования рабочего поля применяли тефлоновую ленту толщиной 0,25 мм. Названный материал хорошо адаптируется к зубам, защищая их от случайного травмирования бором, а также попадания кислотного геля, адгезива, слюны, холодной воды

Реклама

или струи «опилок» со стороны препарлируемой полости (рис. 2).

Результаты и обсуждение

Анализ эффективности работы приводим на конкретных клинических примерах.

Пациентка А., 32 года, после отбеливания зубных рядов настаивает на замене пломбы в центральном резце справа. От установки коффердама она категорически отказывается. Принято решение использовать в качестве альтернативы тефлоновую ленту для защиты стоящих рядом зубов от действия кислотного геля. Препарирование кариозной полости осуществляли алмазными борами, выполняли скос эмали.

Адгезивная подготовка включала кислотное травление гелем Vocosid с последующим его смыванием (рис. 3). После просушивания полости дно и стенки ее обрабатывались составом Solobond M (рис. 4). Последний засвечивается фотополимеризующей лампой.

Реставрирование производилось композитом Grandio, вначале опакующими слоями толщиной не более 2 мм с последующим отверждением галогеновым светом (рис. 5, 6). Дентинные оттенки покрывались эмалевым слоем (рис. 7). Моделирование завершалось наложением прозрачного композита (рис. 8). Для обработки реставрации использовались твердосплавный бор, полировочные головки и диски (рис. 9).

Следующий клинический случай предполагал удлинение режущего края центрального резца у пациента 35 лет. На рис. 10 представлен центральный резец со стертым режущим краем. До этапа препарирования чувствительные зубы тщательно изолировались тефлоновой пленкой, что обеспечивало комфорт для пациента, который отказывался от наложения коффердама. Препарирование зуба осуществляется минимально в виде скоса эмали в направлении экватора зуба, выполняемого алмазным цилиндрическими борами (рис. 11). После

адгезивной подготовки (используется самопротравливающий Futurabond, VOCO) режущий край моделируется эмалевым оттенком A2 Grandio (рис. 12). Прозрачным (I) композитом формировали широкий слой (рис. 13).

Осуществлялись механическая обработка и полирование реставрации. Эмаль зуба покрывалась фторсодержащим лаком.

Пациенту М., обратившемуся с жалобами на слишком маленький размер латерального резца и «нависающий» край десны, выполнена коррекция десневого края у зуба 22 при помощи тканевого триммера, что исключало наложение коффердама во избежание травмирования десны (рис. 14).

Алмазными борами цилиндрической формы произведено препарирование редуцированного зуба, мелкозернистыми головками выполнено финирирование. Интактные зубы изолировались тефлоновой лентой, после чего выполняемые манипуляции не могли оказать на них неблагоприятного воздействия (рис. 15). Произведена адгезивная обработка самопротравливающим составом Futurabond (рис. 16). Опаковым оттенком полимера Grandio (VOCO) сформирована основа винира (рис. 17). Эмалевым цветом покрывалась опакующая основа. Затем прозрачный композит наносился на всю поверхность винира (рис. 18). Режущий край моделировался в соответствии с типом прозрачности эмали – широким слоем Grandio I. Осуществлялись обработка и полирование реставрации. Свободная эмаль покрывалась фторлаком Bifluorid 12.

Еще один клинический пример применения тефлоновой ленты – отсутствие показаний к наложению коффердама в связи с малым объемом работы в центральных отделах моляра с хорошим доступом. Наличие небольших клиновидных дефектов в зубах верхней челюсти обуславливало их высокую чувствительность в процессе препарирования полостей в зубах, расположенных на нижней челюсти (рис. 19). Отрезок тефлоновой ленты хорошо адаптировался к коронкам, продавливаясь в межзубные промежутки (рис. 20). Данная защитная манипуляция полностью исключает гиперестезию во время работы наконечника, а также при использовании струи воды или воздуха.

Заключение

Изолированию рабочей области в терапевтической стоматологии придается важнейшее значение. Самый надежный способ – наложение коффердама, который обеспечивает не только чистоту и сухость операционного поля, но и безопасность интактных зубов. В тех случаях, когда использовать латексную завесу не удастся, могут применяться средства частичного изолирования зубных рядов. Одним из них служит тефлоновая лента, которая обладает рядом положительных свойств.


Низкий коэффициент трения позволяет создать высокую гладкость поверхности. Привлекает в работе его химическая инертность, нерастворимость в воде и в органических растворителях, устойчивость к высоким температурам. Этот материал непроницаем, легко формируется, он может быть растянут и адаптирован к сложной поверхности. Преимуществом является низкая стоимость.

Применение по показаниям тефлоновой ленты в стоматологической практике позволяет обеспечить достаточное удобство для врача и комфорт для пациента, исключая риск травмирования или гиперестезию незадействованных в реставрации зубов. ДТ


Литература

1. Ганслер В. Коффердам. Часть I. Новое в стоматологии. 2007; 5: 50–64.
2. Ганслер В. Коффердам. Часть II. Новое в стоматологии. 2007; 6: 1–22.
3. Денисов ЛА, Данилова ДВ, Новак НВ. Сравнительная характеристика средств для изолирования рабочего поля в терапевтической стоматологии. Стоматолог. 2011; 2: 70–4.
4. Луцкая ИК. Изолирование рабочего поля как важный этап эстетического реставрирования зубов. Совр. стоматология (Киев). 2017; 2 (86): 10–3.
5. Пала П. Контактный пункт: на стыке прямой и непрямой реставрации. Эстетическая стоматология. 2016; 1–2: 75–7.
6. Langerweger C. Просушивание и изоляция рабочего поля при лечении детей. Изоляция рабочего поля без применения коффердама. Квинтэссенция. 2001; 3: 37–43.
7. Chiodera G. 50 оттенков тефлона (в стоматологии). Часть 1. <http://forum.stomatologija.ru/i/pub/therapy/50-ot-tentkov-teflona-v-stomatologii-chast-1-r367/>
8. Olschowsky W. Langfristig erfolgreiche Restaurationen mit einem Nanofüllerkomposit. ZMK 2010; 12: 815–6.
9. Paris S, Meyer-Luechel H. Mashing of labial enamel white spot lesion by resin infiltration. Quintessence Int 2009; 9: 1–6.
10. Tusek I, Tusek J, Tusek B, Mastilovic G. Infiltration of the initial caries lesion with low viscous composite resin. Zbornik Radova "Osmi kongres stomatologa vojvodina" 13–14.05.2017 (Novi Sad, 2017); p. 70–3.

Информация об авторах



Ирина Константиновна Луцкая – доктор медицинских наук, профессор, заведующая кафедрой терапевтической стоматологии Белорусской медицинской академии последипломного образования



Беловананенко Ирина Олеговна – частнопрактикующий врач-стоматолог



Лопатин Олег Александрович – ассистент кафедры терапевтической стоматологии Белорусской медицинской академии последипломного образования.

XVIII ВСЕРОССИЙСКАЯ СТОМАТОЛОГИЧЕСКАЯ ВЫСТАВКА

СТОМАТОЛОГИЯ

СОВРЕМЕННАЯ

ДЕНТАЛ-ЭКСПО РОСТОВ

13–15 НОЯБРЯ

МЕСТО ПРОВЕДЕНИЯ:

РОСТОВ-НА-ДОНУ

Дворец спорта, пер. Халтуринский, 103

ОРГАНИЗАТОРЫ:

РОСТОВ EXPO
www.rostovexpo.com

DENTALEXPO®
www.dental-expo.com

+7 (863) 201-74-65/66/67
+7 (499) 707-23-07

Спонсор:

ivoclar vivadent

главный ВРАЧ

Стоматология

DENTAL TRIBUNE
The World's Dental Newspaper - Russian Edition

DENTAL MAGAZINE

Вопросы терапии боли в стоматологической практике: актуальное интервью

Большинство патологических состояний и лечебных манипуляций в стоматологии сопровождается воспалением и болевым синдромом. Боль негативно влияет на состояние человека, поэтому одной из важнейших задач является адекватное обезболивание. На наши вопросы отвечает врач-стоматолог, кандидат медицинских наук Ирина Анатольевна Новикова.



– Ирина Анатольевна, каковы основные причины боли в стоматологии?

– Причины, вызывающих боль у стоматологических пациентов, много. Среди них кариес и его осложнения, постпломбировочные боли, гиперестезия различного генеза, заболевания слизистой оболочки рта, травмы и воспалительные заболевания полости рта и челюстно-лицевой области. Не стоит забывать о ятрогенных

травмах (матрица, клин, ретракция). Часто и послеоперационный период сопровождается болевым синдромом.

– Каково современное представление о боли?

– Согласно определению группы экспертов Международной ассоциации по изучению боли, боль – это неприятное ощущение и эмоциональное переживание, связанное с действительным или возможным повреждением тканей или описываемое в терминах такого повреждения. Продолжительная и сильная боль негативно сказывается на функциях органов и систем организма, что может привести к ряду негативных последствий. Так, нарушается деятельность вегетативной нервной системы, возникают депрессия, тахикардия, артериальная гипертензия, аритмии. Возможен парез кишечника и тромбозы глубоких вен. Эти факторы могут привести к формированию хронического болевого синдрома и нарушению работоспособности пациента.

– Поэтому и необходимо обеспечить адекватное обезболивание?

– Совершенно верно. При этом необходимо обеспечивать не только анестезию при проведении лечебных манипуляций, но и безболезненность послеоперационного периода. Традиционно врачи-стоматологи назначают нестероидные противовоспалительные препараты (НПВП), оказывающие противовоспалительное, обезболивающее и жаропонижающее действие. НПВП нормализуют проницаемость капилляров и процессы микроциркуляции, тормозят активность ферментов, участвующих в образовании медиаторов воспаления.

– Ирина Анатольевна, НПВП эффективны как болеутоляющие препараты, но есть и другая сторона медали – побочные эффекты. Неселективные НПВП обладают рядом негативных эффектов, например на слизистую оболочку желудка, вызывая кровотечения, а также на почки, вызывая их тяжелую дисфункцию. Как снизить риск развития таких неблагоприятных эффектов терапии?

– Действительно, эти негативные последствия ограничивают срок приема и дозировку препаратов. Связаны они со способностью неселективных НПВП подавлять синтез циклооксигеназы (ЦОГ)-1 в организме. Именно поэтому для стоматологических пациентов следует предпочесть назначение препарата из группы селективных НПВП.

– Какие примеры селективных НПВП можно привести?

– Одним из таких препаратов является нимесулид, преимущественно ингибирующий ЦОГ-2. Нимесулид относится к группе сульфонанилидов. Терапевтический эффект препарата обусловлен тем, что он влияет на метаболизм арахидоновой кислоты и снижает биосинтез простагландинов путем ингибирования ЦОГ-2. Блокируя синтез простагландинов, нимесулид снижает проницаемость сосудистой стенки, уменьшает отек тканей в очаге воспаления, нормализует проницаемость капилляров и процессы микроциркуляции, тормозит активность ферментов, участвующих в образовании медиаторов воспаления. Угнетающее влияние на ЦОГ-1 выражено слабее, поэтому негативное воздействие на слизистую оболочку практически отсутствует.

Кроме того, нимесулид уменьшает образование супероксидных анионов нейтрофильными гранулоцитами и угнетает образование свободных радикалов, образующихся при воспалении.

– С нимесулидом проведено много клинических исследований, но есть ли доказательная база в стоматологической практике?

– Да, эффективность нимесулида у пациентов стоматологического профиля доказана в ряде исследований. Нимесулид сравнивали с мелоксикамом, напроксеном, ибупрофеном и даже трамадолом. Кстати, интересно сравнение эффекта однократного приема 100 мг трамадола и 100 мг нимесулида в качестве предоперационной анальгезии перед экстракцией 3-го мо-

ляра. В 2012 г. F.A. da Costa Araújo и соавт. опубликовали результаты проспективного рандомизированного контролируемого исследования, включавшего 94 пациента. Участники получили трамадол или нимесулид за 1 ч до планируемого вмешательства. В результате оказалось, что различий в анальгетическом эффекте (по визуальной аналоговой шкале) между нимесулидом и трамадолом нет. При этом у 14 пациентов, принимавших трамадол, были отмечены нежелательные лекарственные реакции (тошнота и рвота). Таким образом, был показан равный эффект нимесулида и трамадола при преимущественной безопасности первого.

– Ирина Анатольевна, нередко после стоматологических вмешательств возможно затруднение открывания рта, соответственно, важным параметром при выборе препарата является удобство его применения. Есть ли препараты нимесулида, которые удобны для применения в таких случаях?

– Да, например, препарат Нимесил представляет собой водорастворимую форму. И пациентам проще его принимать внутрь.


– В каких случаях Вы назначаете Нимесил?

– Мы назначаем препарат Нимесил при лечении осложненной кариеса, во время активной фазы ортодонтического лечения, при травме и воспалительных заболеваниях челюстно-лицевой области, в послеоперационном периоде, при гиперчувствительности в процессе профессионального отбеливания, лечении заболеваний слизистой оболочки рта. Кстати, применение Нимесила обосновано и после оперативных вмешательств, потому что он обладает противоотечным действием.

– Как назначается Нимесил?

– Нимесил выпускают в гранулах для приготовления суспензии, содержащихся в ламинированных пакетиках из алюминиевой фольги, 1 пакетик содержит нимесулида 100 мг. Препарат разрешен к применению у детей с 12 лет. Нимесил применяют по 1 пакету 2 раза в сутки, предварительно растворив в 100 мл воды комнатной температуры. Обезболивающий эффект препарата наступает уже через 30 мин и продолжается до 6 ч. Курс терапии подбирается врачом индивидуально. Максимальная продолжительность курса лечения нимесулидом – 15 дней.

– Ирина Анатольевна, спасибо. □



Обоснованный подход к лечению боли в стоматологии¹

- ☉ Гранулированная форма* – более быстрый результат^{2, **}
- ☉ Выраженное противовоспалительное и обезболивающее действие^{3, 4}
- ☉ Низкий риск развития кровотечений из верхних отделов ЖКТ⁵
- ☉ Подавляет ферменты, разрушающие хрящевую ткань^{6, 7}

1. Levini J. Clin Drug Invest 2008; 28(10): 657-668
2. Alessandrini A, Ballerini E, Bastonon A, Miglioracca C. Clin Ther 1986; 118(3): 177-82.
3. K.D., Rainsford, Inflammation 14 (2006): 120-137;
4. Bianchi M., Brogini M. Drugs 2003; 63 Suppl1: 137-46
5. Castellan J., Pharmacoepidemiology and Drug Safety, 2012 DOI: 10.1002/pds.3385
6. Baracchini, A. et al., J. Pharm. Pharmacol., 50, 1417-1423, 1998 (in vitro)
7. Peltier, J.P. et al., Drugs, 1993; 46 Suppl 1: 34-9 (in vivo)
* гранулы для приготовления суспензии для приема внутрь
** по сравнению с таблетированной формой

Сокращенная информация по применению препарата Нимесил® (МНН- нимесулид). Показания к применению: острая боль (боль в спине, пояснице; болевой синдром в костно-мышечной системе, включая ушибы, растяжения связок и вывихи суставов; плевриты; зубная боль); симптоматическое лечение остеоартроза (остеоартрита) с болевым синдромом; первичная альгодисменорея. Препарат предназначен для симптоматической терапии, уменьшения боли и воспаления на момент использования; нимесулид не рекомендуется для терапии в качестве препарата второй линии. Побочное действие: наиболее часто встречающиеся побочные эффекты – диарея, тошнота, рвота, повышение активности «печеночных» ферментов. Противопоказания: гиперчувствительность к нимесулиду или другим компонентам препарата; гиперергические реакции в анамнезе, связанные с применением ацетилсалициловой кислоты или других НПВП, в том числе, нимесулида; полное или неполное сочетание бронхиальной астмы, рецидивирующего полипоза носа или околоносовых пазух с непереносимостью ацетилсалициловой кислоты и других НПВП (в т.ч. в анамнезе); гепатотоксические реакции на нимесулид в анамнезе; одновременное применение с другими лекарственными препаратами с потенциальной гепатотоксичностью; хронические воспалительные заболевания кишечника (болезнь Крона, язвенный колит) в фазе обострения; период после проведения аортокоронарного шунтирования; лихорадочный синдром при простуде и острых респираторно-вирусных инфекциях; подозрение на острую хирургическую патологию; язвенная болезнь желудка или двенадцатиперстной кишки в фазе обострения; эрозивно-язвенное поражение желудочно-кишечного тракта; перфорация или желудочно-кишечные кровотечения в анамнезе; цереброваскулярные кровотечения в анамнезе или другие заболевания, сопровождающиеся повышенной кровоточивостью; тяжелые нарушения свертывания крови; тяжелая сердечная недостаточность; тяжелая почечная недостаточность (клиренс креатинина < 30 мл/мин); подтвержденная гипертония; печеночная недостаточность или любое активное заболевание печени; детский возраст до 12 лет; беременность и период грудного вскармливания; алкоголизм, наркотическая зависимость; наследственная непереносимость фруктозы; дефицит сахаразы-изомальтазы и синдром мальабсорбции глюкозы-галактозы. С осторожностью: артериальная гипертензия, сахарный диабет, компенсированная сердечная недостаточность, ишемическая болезнь сердца, цереброваскулярные заболевания, дислипидемия/липопротеидемия, заболевания периферических артерий, геморрагический диатез, курение, клиренс креатинина 30-60 мл/мин; язвенное поражение ЖКТ в анамнезе; инфекция, вызванная Helicobacter pylori в анамнезе; пожилой возраст; длительное предшествующее применение НПВП; тяжелые соматические заболевания. Одновременное применение со следующими препаратами: антикоагулянты, антиагреганты, пероральные глюкокортикостероиды, селективные ингибиторы обратного захвата серотонина. Информация для специалистов здравоохранения. Отпускается по рецепту. Подробная информация содержится в инструкции к применению лекарственного препарата «Нимесил» – П N01433901 – 070515. ООО «Берлин-Хеми/А.Менарини», 123112, г. Москва, Пресненская набережная, дом 10, БЦ «Башня на Набережной», Блок Б. Тел. (495) 785-0100, факс (495) 785-01-01; http://www.berlin-chemie.ru. RU-Nim-02-2017-И-принт. Одобрено 19.04.2017. Срок использования до 19.04.2019.

Имплантологическое лечение с использованием системы CEREC

Саймон Чард, Великобритания

Имплантаты стали великолепным дополнением к арсеналу стоматологов – они позволили нам замещать утраченные зубы с минимальным ущербом для соседних зубов. Традиционный метод подразумевал получение физических оттисков с использованием трансферных колпачков и открытой или закрытой оттисковой ложки. После этого опытный техник за 2–3 нед изготавливал реставрацию. Продолжительность такого лечения, необходимость в высокой квалификации стоматолога и техника дорого обходились пациенту в прямом смысле этого слова.

Представленный ниже клинический случай иллюстрирует передовой метод создания реставраций с опорой на имплантаты, предполагающий использование внутриротового сканера и кабинетной фрезеральной системы. На примере данного случая читатель увидит, как можно изготовить эстетичную коронку с опорой на имплантат без физических оттисков и прямо в кабинете стоматолога. На рис. 1, 2 представлена клиническая картина до установки имплантата.

Будучи проинформированным о разных способах замещения утраченного зуба 46, пациент остановил свой выбор на имплантологическом

лечении. Имплантат MegaGen AnyRidge 4x10 мм установили с помощью хирургического шаблона, после пилотного сверления. Сразу после этого поставили временный абатмент MegaGen и временную коронку, изготовленную из материала Luxatemp компании DMG. Для этого по диагностической восковой модели создали силиконовый ключ; временную коронку отполировали и установили так, чтобы она не участвовала в окклюзии в период остеоинтеграции имплантата (рис. 3).

Через 3 мес пациент посетил клинику для установки окончательной реставрации. За это время мягкие ткани полностью зажили, сформировался правильный контур десны (рис. 4, 5).

Регистрация формы и контура лунки традиционными методами довольно сложна и занимает много времени, однако цифровое внутриротовое сканирование с помощью устройства CEREC Omnicam позволяет точно зафиксировать особенности мягких тканей для моделирования поддесневой части реставрации (рис. 6).

Удалили временную коронку, установили на имплантат абатмент TiBase и колпачок для сканирования

После цифрового внутриротового сканирования (DIOS) верхней, нижней челюсти и сомкнутых челюстей с вестибулярной стороны создали виртуальную модель, использовали для этого режим Biogeneric individual design. В данном режиме программа CEREC Omnicam оценивает результаты сканирования имеющихся зубов и с максимальной степенью вероятности воссоздает по ним форму отсутствующего зуба (рис. 9–11).

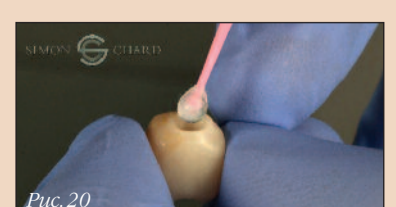
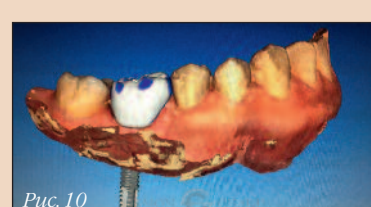
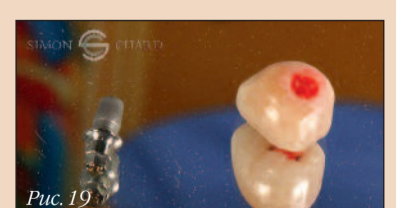
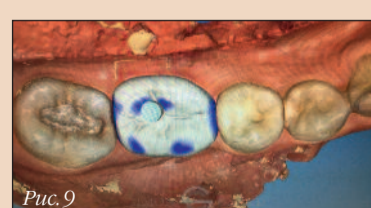
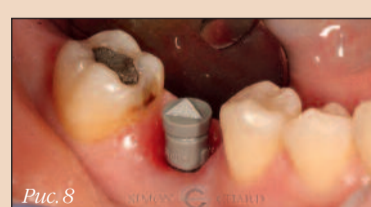
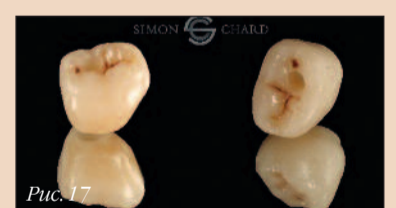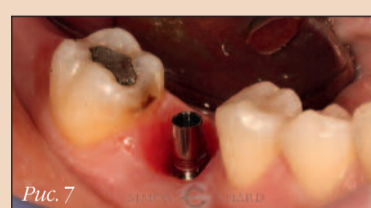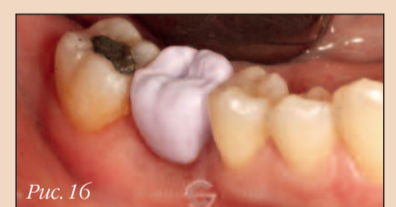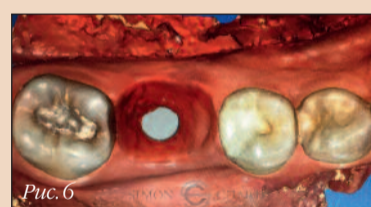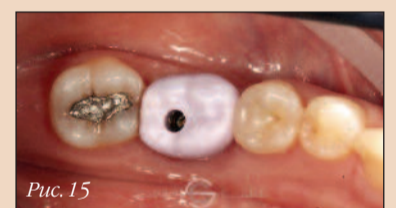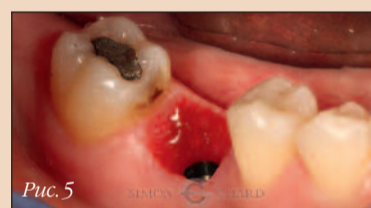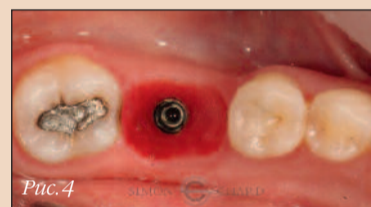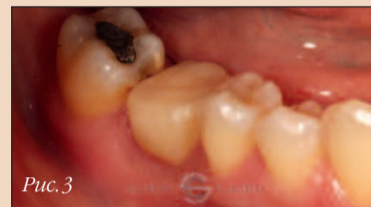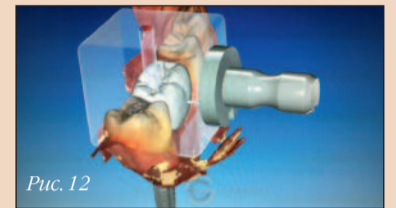
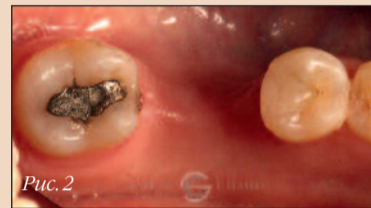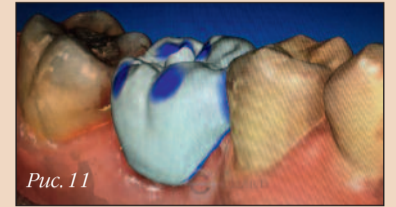
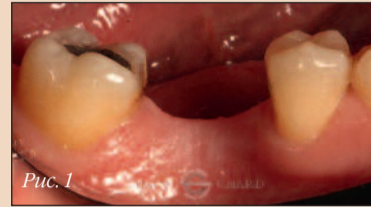После этого модель зуба совмещают с цифровой моделью блока e.max. Такие блоки имеют отверстие, которое выступает в качестве винтового канала, а также гнезда для абатмента TiBase (рис. 12).

Реставрацию фрезеровали из монолитного блока e.max CAD низкой полупрозрачности (что заняло примерно 18 мин) и проверили точность ее посадки на абатмент TiBase (рис. 13, 14).

Затем провели примерку коронки в полости рта пациента, чтобы оценить контакты и окклюзию в статике и динамике (рис. 15, 16). После этого реставрацию окрасили с помощью материала Ivoclar e.max Crystal Glaze, чтобы придать ей естественный, соответствующий соседним зубам вид, и покрыли глазурью

Glaze Spray. Коронку поместили в печь Ivoclar Vivadent Programat CS2 на 15 мин; обжиг привел к кристал-

лизации керамики и изменению ее цвета с лилового на естественный (рис. 17).



Реклама



КОНГРЕСС МЕЖДУНАРОДНОЙ АССОЦИАЦИИ ДЕТСКОЙ СТОМАТОЛОГИИ IAPD

25-26
сентября



МОСКВА, 2018

СПИКЕРЫ

ЭЯЛЬ НУНИ (ИЗРАИЛЬ)
МАРСЕЛО ВАЛЛЕ М. (ЧИЛИ)
ЛАРИСА КИСЕЛЬНИКОВА (РОССИЯ)
НОРБЕРТ КРАМЕР (ГЕРМАНИЯ)
ИНЕССА ЯКУБОВА (УКРАИНА)
ЭНН О'КОННЕЛЛ (ИРЛАНДИЯ)
АДРИАН ЛЮССИ (ШВЕЙЦАРИЯ)
НАТЕЛЛА КРИХЕЛИ (РОССИЯ)
АНТОНИНА ГЕЦМАН (РОССИЯ)

Почему нельзя пропустить конгресс:

- ✓ членство на 2 года, со всеми привилегиями (журнал IAPD, доступ к электронным версиям международных стандартов лечения, льготное посещение конгрессов)
- ✓ 10 ТОП-спикеров из 7 стран
- ✓ сателлитные мастер-классы
- ✓ аккредитация по НМО
- ✓ проходит в рамках крупнейшей выставки страны

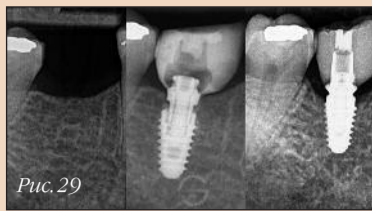
РАННЯЯ РЕГИСТРАЦИЯ = МИНИМАЛЬНАЯ СТОИМОСТЬ УЧАСТИЯ!



WWW.IAPD-RUSSIA.COM

Коронку зафиксировали на абатменте TiBase вне полости рта пациента. Поверхность канала обработали плавиковой кислотой 5% и покрыли силаном Monobond Plus (Ivoclar Vivadent). Абатмент TiBase подвергли пескоструйной обработке и также покрыли силаном. Коронку зафиксировали на гибридный композитный цемент Multilink (Ivoclar Vivadent; рис. 18–21).

После фиксации коронку обработали паром, чтобы удалить все остатки цемента. Теперь готовую реставрацию (рис. 22) можно было зафиксировать в полости рта пациента; вся процедура изготовления коронки заняла около 2 ч (рис. 23).



Реставрацию установили с крутящим моментом 25 Нсм. Затем еще раз проверили окклюзию; корректировать коронку не потребовалось. В винтовое отверстие внесли политетрафторэтилен и заполнили опалковым композитным материалом (ОМС Venus Pearl), придав ему необходимый цвет с помощью красителей Venus (рис. 24–26).

Информация об авторе

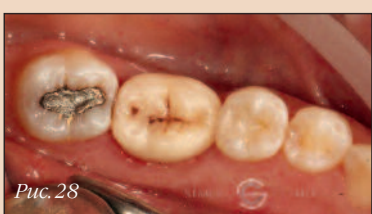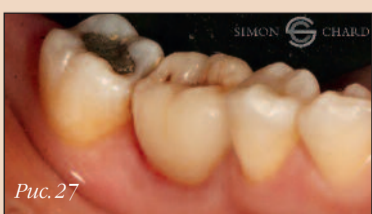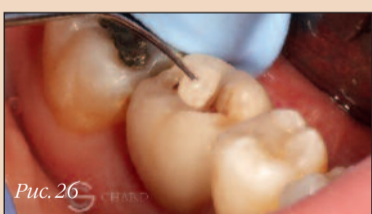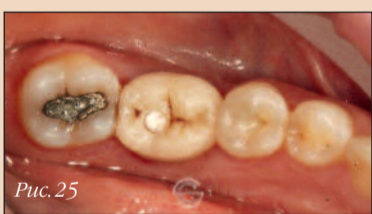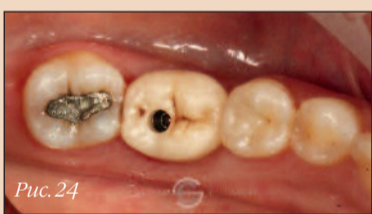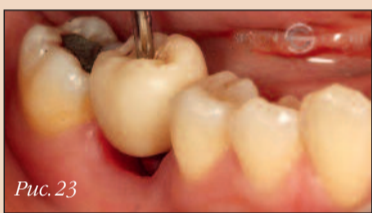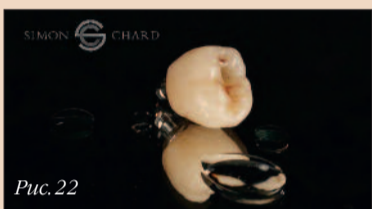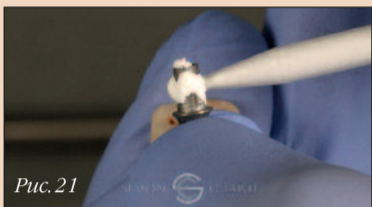Доктор Саймон Чард (Simon Chard), BDS (Hons) BSc (Hons), с отличием окончил Стоматологический институт Королевского колледжа Лондона в 2012 г. Он заведует отделом учета членов Британской академии эстетической стоматологии, в 2015 г. был удостоен премии Dentistry Awards как лучший молодой стоматолог; является членом Имплантологической ассоциации. Доктор Чард увлеченно помогает своим пациентам обрести здоровые и красивые улыбки. Он активный сторонник использования цифровых технологий для упрощения эстетического и имплантологического лечения. Доктор Чард непрерывно занимается повышением квалификации, обучаясь у лучших стоматологов мира. Сам он также регулярно проводит для других врачей занятия по цифровой стоматологии, стоматологической фотографии и минимально инвазивному эстетическому лечению. Будучи представителем целой династии стоматологов, доктор Чард работает в частных и частно-государственных клиниках Лондона и Суррея.

Таким образом, была успешно изготовлена и установлена эстетичная и долговечная коронка правильной формы и цвета (рис. 27–29). Вся про-

цедура изготовления окончательной реставрации была проведена за одно посещение и не потребовала получения физических оттисков. **DT**

От редакции: список литературы можно получить в издательстве.

Реклама



SmArt Face

24 сентября, Москва Крокус Экспо, пав. 3 отель "Аквариум"

2018

**Конференция косметологов, стоматологов
и пластических хирургов**

**"СИНЕРГИЯ КОСМЕТОЛОГА И СТОМАТОЛОГА.
МЕЖДИСЦИПЛИНАРНЫЙ ФОРУМ.
СМЕЖНЫЕ ВОПРОСЫ"**

**Сергей
Проскудин**

**Андрей
Акулович**

**Наталья
Бусарова**

**Артавазд
Зограбян**

**Ольга
Орлова**

**Елена
Разумовская**

Программа и регистрация на сайте www.dental-seminar.ru

Генеральный партнер

ИНСТИТУТ КРАСОТЫ

Стратегический партнер

КЛИНИКА АКТИВНОСТИ И ЭСТЕТИЧЕСКОЙ МЕДИЦИНЫ

Официальный спонсор

SMART ORAL CARE

Официальный спонсор

Организатор конференции

При поддержке

ВЫСТАВОЧНАЯ КОМПАНИЯ

Эффективное лечение пародонтита и периимплантита с применением инновационной кислородной технологии

Дебора Хорьх, DDS, Дюссельдорф, Германия

Конечной целью лечения пародонтита и периимплантита должно быть не только купирование воспалительного процесса, но и регенерация тканей пародонта. Как правило, однократной процедуры профессиональной гигиены, предполагающей снятие зубных отложений и сглаживание поверхности корня, бывает недостаточно; такая обработка становится лишь первым шагом лечения. Средство OxySAFE® (Hager & Werken, Германия) не только удобно в применении и обеспечивает быстрое заживление пораженных участков и уменьшение глубины пародонтального кармана за счет использования новой кислородной технологии – оно позволяет применять индивидуализированный подход и осуществлять долгосрочную профилактику заболевания пародонта.

Воспаление тканей пародонта, вызванное бактериями, наблюдается у более чем 11,5 млн жителей Германии. В отсутствие лечения такое состояние приводит к инфицированию обширных участков пародонта, сопровождающемуся деструкцией костной ткани, что зачастую ведет к утрате зубов. Основными фак-

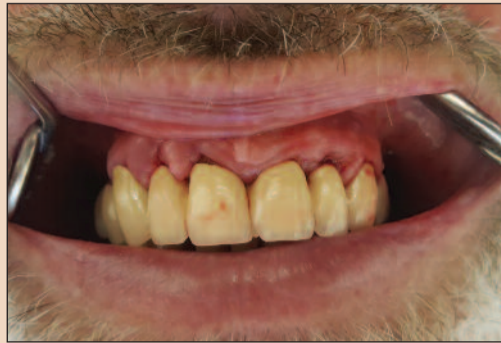

Рис. 1. Пациент, 50 лет, с хроническим генерализованным пародонтитом. Налицо гиперплазия десны.

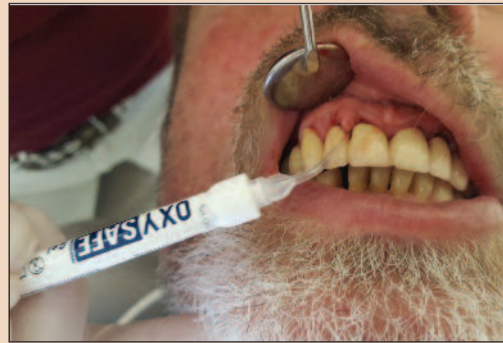

Рис. 2. Клиническая картина после традиционного пародонтологического лечения и нанесения OxySAFE® в области зубов от 14 до 24. Пациент почувствовал легкое покалывание и тепло, что свидетельствовало о реакции активного кислорода.

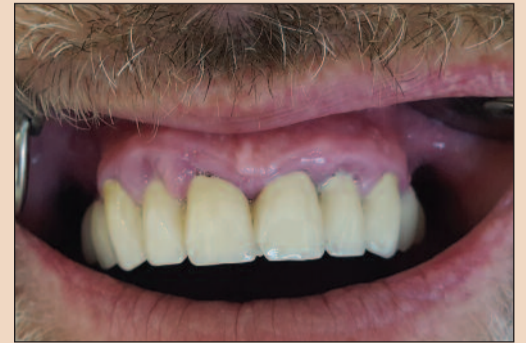

Рис. 3. Клиническая картина через 4 нед после лечения. Пациент использовал ополаскиватель OXYSAFE®. Десна розового цвета, воспаление отсутствует.

торами риска являются плохая гигиена полости рта, курение, диабет, стресс, а также генетическая предрасположенность. В современной Германии пародонтит стал наиболее распространенным хроническим заболеванием. Его этиопатогенез зачастую недооценивают: во многих случаях процесс протекает безболезненно, а кровоточивость десен не воспринимается пациентом как серьезный симптом. Только

при образовании глубоких пародонтальных карманов со значительным количеством микроорганизмов пациент начинает страдать от сильного галитоза и обращается за консультацией к стоматологу. В особо запущенных случаях пациент появляется в клинике только тогда, когда шейка зуба уже обнажена в результате значительной рецессии десны и/или в процесс вовлекается костная ткань челюсти.

Сходная картина наблюдается и при периимплантите. Тот факт, что периимплантит представляет собой хроническое заболевание, которое вызывает воспаление и может поражать до 30% имплантатов в течение 5 лет после их установки, зачастую игнорируется. Каждый год в одной только Германии стоматологи устанавливают более 1 млн имплантатов. В отличие от здоровой десневой ткани, рубцовая ткань вокруг имплантата обеспечивает лишь частичную защиту, вследствие чего проникновение бактерий происходит легче. Даже если возникает «всего лишь» мукозит, уже на этом этапе запускается воспалительный процесс, который при отсутствии лечения приводит к утрате имплантата.

Старые методы, например, гингивэктомия, сегодня уже не используются ввиду риска возникновения гиперчувствительности и/или неудовлетворительных эстетических результатов. Альтернативой им могут стать так называемые системы локальной доставки, которые обеспечивают направленное введение противовоспалительных средств. Существует множество различных систем, отличающихся друг от друга действующими веществами. Антибиотики и средства на основе хлоргексидина обладают ограниченной способностью проникать сквозь биопленку, поскольку их молекулы слишком велики. Кроме того, системные антибиотики, для которых характерно множество побочных эффектов, следует использовать только при наличии четких показаний. Длительное применение хлоргексидина также ведет к нарушению баланса естественной микрофлоры полости рта, поэтому данное вещество можно использовать лишь в течение ограниченного времени.

Поиск оптимальной альтернативы привел нас на выставку IDS, где мы и познакомились со средством OxySAFE®. Оно выпускается в двух версиях: это гель OxySAFE® Professional Perio Protection Gel для использования в клинике и ополаскиватель OxySAFE® Professional Liquid Mouthwash для применения на дому.

Данная запатентованная технология основана на действии кислорода (углекислородно-кислородного комплекса), который активируется при контакте со слизистой оболочкой. Выделяющийся при этом кислород воздействует непосредственно на обрабатываемую область, значительно сокращая количество анаэробных бактерий.

Принцип действия таков: входящие в состав биопленки белки окисляются, и в результате повышается проницаемость биопленки на всем ее протяжении, включая наиболее глубокие участки пародонтального

кармана. Анаэробные бактерии лишаются своей «кормовой базы», их клеточные стенки разрушаются, и бактерии погибают. Таким образом, средство OxySAFE® позволяет уничтожать опасные анаэробные бактерии, провоцирующие развитие пародонтита и периимплантита.

Кроме того, обогащение микро-среды кислородом способствует регенерации десневой ткани и уменьшению глубины пародонтальных карманов. Гель OxySAFE® Perio Protection Gel поставляется в готовых к использованию шприцах объемом 1 мл с тонкой канюлей, гарантирующей экономное и точное нанесение средства. Хотя OxySAFE® обладает антибактериальными и противогрибковыми свойствами, средство не убивает эритроциты или лейкоциты. Не влияет оно и на клетки слизистой оболочки и остеобласты.

Существенное уменьшение глубины пародонтальных карманов и даже регенерация десны может наблюдаться уже на начальном этапе лечения.

Средство OxySAFE® было протестировано в рамках разнообразных независимых исследований. Ученые из Университета Неймегена подтвердили снижение числа бактерий, вызывающих развитие пародонтита, а также уменьшение глубины зубодесневой борозды на 56%. Заживление тканей и даже частичную реинтеграцию имплантатов можно наблюдать у 75% пациентов с периимплантитом (даже курильщиц).

Чрезвычайно эффективным оказалось и лечение хронических ран с помощью OxySAFE®. Существенное улучшение и во многих случаях даже полное заживление наблюдается у 81% пациентов, страдающих диабетом.

Резюмируя вышесказанное, можно с уверенностью говорить о том, что применение OxySAFE® позволяет эффективно и максимально щадяще лечить такое многофакторное заболевание, как пародонтит. При этом в рамках двухэтапной процедуры не используются ни антибиотики, ни хлоргексидин. Средство OxySAFE® не является цитотоксичным и не содержит перекисей или свободных радикалов. Риск развития резистентности отсутствует. Стоматолог вносит необходимое количество геля Perio Protection Gel непосредственно в пародонтальные карманы с помощью удобного шприца. Кроме того, пациент получает ополаскиватель OxySAFE® для использования на дому (его также можно приобрести в аптеках). Применение этого ополаскивателя после проведенной в клинике процедуры позволяет поддерживать необходимый уровень активного кислорода и предотвращать повторное инфицирование. **□**

Реклама



ДЕНТАЛ-ЭКСПО Санкт-Петербург

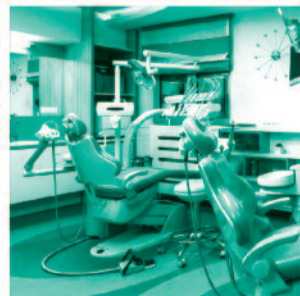

11-я Международная выставка
оборудования, инструментов,
материалов и услуг
для стоматологии



30 октября -
1 ноября
2018

Санкт-Петербург,
КВЦ «ЭКСПОФОРУМ»



Организаторы:



+7 (812) 380 60 06/00
dental@primexpo.ru

DENTALEXPO®

+7 (499) 707 23 07
region@dental-expo.com

Забронируйте стенд

dentalexpo-spb.ru
dental-expo.com/spb

Союз здоровья, эстетики и структурной стабильности: преимущества использования системы абатментов с наклонным винтовым каналом (ASC)

Чандур Вадхвани, США

За последние несколько лет реставрации с опорой на имплантаты, фиксируемые с применением цемента, приобрели особую популярность, и тому есть много причин: это и эстетические достоинства таких ортопе-

вероятностью перимплантита привело к тому, что стоматологи вновь обратили внимание на альтернативные способы фиксации коронок, например, с помощью винтов. Недостатком этого метода

является его ограниченная применимость: устанавливать коронки с винтовой фиксацией можно только на тех участках зубного ряда, где отверстие винтового канала не будет заметно.

Наибольшую трудность всегда представляла винтовая фиксация коронок в области фронтальных зубов верхней и нижней челюсти; продольная ось имплантата зачастую проходит непосредственно

через режущий край или даже вестибулярную поверхность реставрации (рис. 2, а). В некоторых случаях, когда стоматолог устанавливает имплантат в области дефекта кости (или под неправильным углом), коронка с винтовой фиксацией оказывается скорее проблемой, нежели решением (рис. 2, б).

ASC спешит на помощь

Идеальным ответом на этот «вызов» стала инновационная система абатментов с наклонным винтовым каналом (ASC), разработанная компанией «Nobel Biocare» (рис. 3). Благодаря возможности изменения угла наклона винтового канала в

→ DTI стр. 10



Рис. 1. Имплантат, удаленный ввиду его несостоятельности: на резьбе видны излишки цемента.

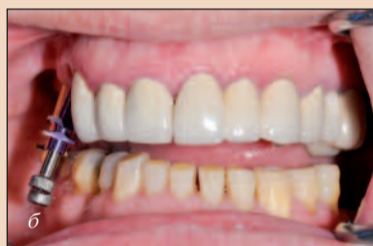
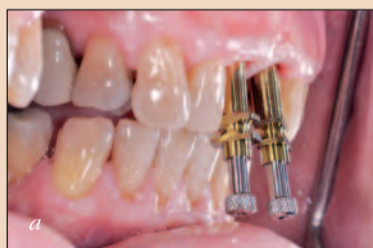
Рис. 2, а и б. Замещение фронтальных зубов имплантатами и реставрациями с винтовой фиксацией зачастую проблематично; решением является использование абатментов с наклонным винтовым каналом – ASC (а). В тех случаях, когда расположение имплантата далеко от идеального, абатмент ASC может помочь избежать еще большего ухудшения ситуации (б).

дических конструкций, и простота их установки, и давнее знакомство стоматологов с данным методом фиксации. Тем не менее сначала Pautletto, Garski и другие авторы указали на такую проблему, как наличие излишков цемента и сложность их удаления, а затем исследование, проведенное Wilson, позволило установить связь между присутствием излишков цемента и перимплантитом.

Опросы клиницистов показали, что для фиксации коронок они используют различные техники и разные цементы в разных количествах. Стало понятно, что у стоматологов нет единого понимания принципов применения цемента, и для преодоления этой проблемы врачам необходимо углублять свои познания, чтобы правильно выбирать материал и определять его объем. Однако даже при максимально тщательном подходе к этим вопросам излишки цемента остаются существенным фактором риска, способным негативно повлиять на состояние тканей, непосредственно прилегающих к имплантату (рис. 1).

Установление взаимосвязи между наличием излишков цемента и



- regular e-news delivered to your inbox
- individualized content according to your specialty & region
- latest industry developments
- event specials
- exclusive interviews with key opinion leaders
- product information
- clinical cases
- job adverts

Sign up to the finest e-read in dentistry

www.dental-tribune.com

dti] Dental Tribune International

Реклама