



JANVIER 2020 | VOL. 12, NO. 1

POUR LES DENTISTES PAR DES DENTISTES

www.dental-tribune.fr

PLANÈTE DENTAIRE

Proposé sous forme de disque ou de bloc, le Numerys GF est une alternative efficace aux inlay-cœurs en métal. Il dispose d'une excellente résistance mécanique et d'un module d'élasticité similaire à celui de la dentine, ce qui minimise le risque de fracture.


▶ PAGE 3



MÉDECINE DOUCE

Le chirurgien-dentiste, peut informer et confirmer le dermatologue. Les verrues planes du visage sont souvent liées à une déficience des défenses immunitaires. Face à ce problème parodontal, le praticien peu proposer d'accompagner le traitement au fauteuil.

▶ PAGE 4



PLANÈTE DENTAIRE

La société KOMET est connue de nous tous. En allant sur www.komet.fr, vous trouverez aisément tous les produits nécessaires pour votre activité quotidienne. KOMET France a su intégrer son catalogue regroupant plus de 5 000 références avec des tarifs promotionnels.

▶ PAGE 6



Komet France

DENTAL TRIBUNE

Édito	P 1
Trucs et astuces	P 2
Planète dentaire	P 3 6
Homéopathie	P 4 5

IMPLANT TRIBUNE

Cas clinique du Dr Petitbois	P 9 10
Euro Implanto conférences	P 12 13

AD

ROOTS SUMMIT
is coming to
PRAGUE
21-24 May 2020
Prague, Czech Republic
www.ROOTS-SUMMIT.com

ÉDITO

La réflexion, l'organisation, l'anticipation, le calcul et bien d'autres choses ont fait évoluer nos ancêtres. Cette évolution s'effectue par à-coups, et souvent par accélération, due à l'effet d'innovation et de rupture. Ainsi, les progrès de l'électronique et de l'informatique ont brutalement transformé nos protocoles en implantologie. Cette accélération nous fait connaître des bouleversements certes, mais quid des fondamentaux ? Peut-on aujourd'hui encore pratiquer une implantologie simple ? et d'ailleurs, Qu'entendons-nous par ce thème d'implantologie simple ?

C'est la question qui est posée aux 37 conférenciers de renom qui nous ont fait l'honneur et l'amitié de venir de l'Europe entière, pour participer au congrès EURO IMPLANTO les 2 et 3 avril 2020 à Nice ; ils vont tenter, à travers leurs expériences, de nous apporter des éléments de réponse.

À première vue notre thème peut paraître à contre-courant, voir simpliste, mais en fait, pour nous, et c'est tout le sens de notre dé-

marche, simplifier une technique est tout sauf « simpliste » ! C'est donc un vrai défi qui est proposé à nos conférenciers.

Je suis très honoré d'être à nouveau le président de ce 5^e congrès EURO IMPLANTO, organisé dans le magnifique cadre du Palais de la Méditerranée à Nice. Le contenu scientifique de notre programme, nous permet d'exposer aux acteurs de notre profession, une grande variété de situations et de concepts biocliniques, médicaux, chirurgicaux et prothétiques, dans le cadre des fulgurants progrès actuels. Leurs indications, leurs résultats, leurs implications techniques et économiques seront argumentés et expliqués, en tenant compte de notre thème : Faire une implantologie simplifiée !

Toutes les facettes de notre spécialité seront abordées : cellules souches, BMP, biomatériaux, membranes, greffes autologues, cone beam, flux numérique, CFAO, implantologie basale, implants zircons, implants zygomatiques, nouveaux implants, etc.

Cette année, nous organisons le mercredi 1^{er} avril trois TP exceptionnels sur le thème de la fabrication et de la pose d'une couronne (CFAO) sur TiBase implantaire, de la greffe d'apposition osseuse et d'initiation à la pose d'implants zygomatiques. Ils seront animés respectivement

par le Pr Amélie Mainjot, le Dr Pierre Keller et par le Dr Sepehr Zarrine.

L'exposition, organisée conjointement avec nos partenaires, regroupe l'ensemble des acteurs européens de notre spécialité. Elle permettra à tous de suivre les évolutions technologiques au plus près, en apportant à chacun toutes les informations concrètes et nécessaires à ces choix d'évolutions thérapeutiques.

EURO IMPLANTO est aussi un forum où la rencontre de confrères crée l'opportunité de confronter ses expériences et parfois ses doutes, dans le cadre agréable du site du Palais de la Méditerranée à Nice.

Notre congrès est au service de l'ensemble de l'équipe soignante : chirurgiens-dentistes, prothésistes dentaires et assistants. Vous allez passer en notre compagnie deux journées exceptionnelles, intenses, pleines de savoirs, d'échanges et de plaisirs !

N'hésitez pas à venir rencontrer nos conférenciers lors de notre soirée de gala qui se déroulera le jeudi 2 avril dans le magnifique cadre de l'hôtel Négresco à Nice.

Bienvenue au cinquième congrès EURO IMPLANTO !

Dr Renaud Petitbois
Président du congrès

AD

DENTAL TRIBUNE

The World's Dental Newspaper · Édition Française

DENTAL TRIBUNE ÉDITION FRANÇAISE

Les articles provenant de Dental Tribune International, Allemagne, repris dans ce numéro sont protégés par les droits d'auteur de Dental Tribune International GmbH. Tous droits de reproduction réservés. La reproduction et la publication, dans quelle langue que ce soit et de quelque manière que ce soit, en tout ou en partie, est strictement interdite sans l'accord écrit de Dental Tribune International GmbH, Holbeinstr 29, 04229 Leipzig, Allemagne. Dental Tribune est une marque commerciale de Dental Tribune International GmbH. Dental Tribune édition française est une publication de MMG SAS société de presse au capital de 10.000 Euros.

DIRECTION :

Dental Tribune International
6 rue du Château
54160 AUTREY SUR MADON

DIRECTEUR DE PUBLICATION :

Torsten OEMUS

RÉDACTEUR EN CHEF :

Marc ROSEMONT
m.rosemont@dental-tribune.com

ASSISTANTE RÉDACTIONNELLE :

Nathalie SCHÜLLER

RÉDACTEUR SCIENTIFIQUE :

Dr Laurence BURY
Dr Thierry LACHKAR

JOURNALISTES SCIENTIFIQUES :

Dr Norbert BELLAÏCHE
Dr David BLANC
Dr Florine BOUKHOBZA
Dr Jacques VERMEULEN

SERVICES ADMINISTRATIFS :

Bénédicte CLAUDEPIERRE

PUBLICITÉ :

Helene CARPENTIER
h.carpentier@dental-tribune.com

MAQUETTE :

Matthias ABICHT
m.abicht@dental-tribune.com

DEMANDE D'ABONNEMENT ET SERVICE DES LECTEURS :

Dental Tribune International
6 rue du Château
54160 AUTREY SUR MADON
abonnement@dental-tribune.com

IMPRIMERIE :

Dierichs Druck+Media GmbH
Frankfurter Str. 168,34121 Kassel – Allemagne

DÉPOT LÉGAL : JUILLET 2011

ISSN : 2105-1364

Prenez des couleurs
cet hiver !

Albédo LEDd65

Travaillez plus efficacement au quotidien, sans fatigue degré^K

Le plafonnier haut de gamme Degré K, certifié D65, permet de distinguer parfaitement toutes les nuances de couleur, la forme et la micro-géométrie de surface des dents et des tissus.

Son spectre, identique à celui de la lumière naturelle préserve votre rythme chronobiologique, vous permettant de rester en bonne forme et de minimiser la fatigue pendant votre travail.

En clair, c'est l'outil idéal pour une dentisterie esthétique de très haute qualité !

Découvrez plus d'infos sur Albédo LEDd65 sur notre nouveau site : degrek.com



Une empreinte optique, deux usages: CFAO directe et connect

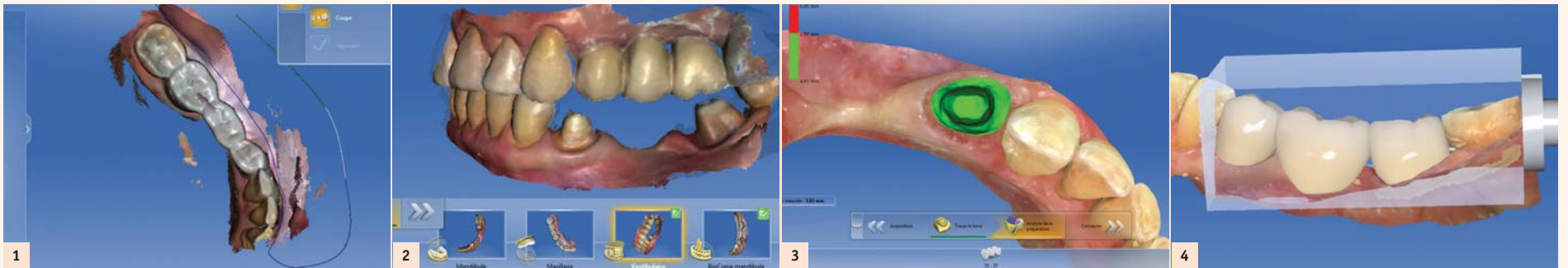


Fig. 1: Empreinte optique du bridge existant dans le catalogue Biocopie, ne serait-ce que pour garder la trace de la courbe de Spee que l'on souhaite respecter. Nettoyage de la prévisualisation.

Fig. 2: Empreinte optique soignée de l'arcade préparation, antagoniste, articulé en OIM.

Fig. 3: Les axes des dents adjacentes, notamment la mésioversion de la 37 et la linguoversion avec rotation de la 34, sont des pièges pour l'insertion. Nous vérifions les préparations et leur parallélisme.

Fig. 4: Design d'un bridge provisoire 35 à 37, usinage en VITACAD-Temp B40L, teinte 3M2.

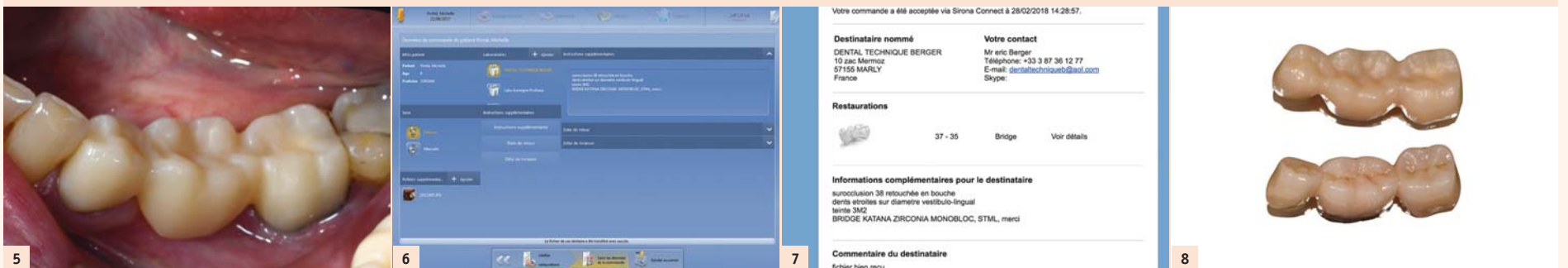


Fig. 5: Validation des axes d'insertion, retouches des piliers si besoin, reprise d'empreinte des éventuelles zones corrigées après coupe sur l'arcade, préparation, recalcul du modèle concerné. Ici, pas besoin de reprendre l'empreinte optique.

Fig. 6: Envoi des mêmes modèles virtuels, tracés des bords, et photos sur portail Connect ; instructions complémentaires, date de retour.

Fig. 7: Réception quelques minutes plus tard, par mail, de la commande acceptée par le laboratoire.

Fig. 8: Comparaison bridge provisoire CFAO directe en PMMA, et bridge définitif CFAO semi-directe en full zirconie KATANA Kuraray, issus de la même empreinte optique. Mon prothésiste est encore une fois plus fort que moi !

AD

28 & 29 mai 2020

Dentisterie esthétique,
comment l'appliquer au quotidien

Académie du Sourire
9, avenue Malacrida - 13100 Aix en Provence
Tel : +(33)6 10 37 86 88
nathalie.negrello@academie-du-sourire.com
www.academie-du-sourire.com

continuum-education

Grand Cours Marne-la-Vallée

Thèmes abordés au cours de ces deux jours :

- comprendre et analyser la demande du patient
- comprendre les paramètres esthétiques du sourire
- faire le point sur les techniques d'éclaircissement
- connaître les technologies modernes du relevé de couleur
- mieux comprendre les systèmes céramo-céramiques
- évaluer les facteurs à risque en implantologie
- faire le point sur les différents adhésifs en pratique quotidienne
- apprendre à maîtriser une méthode de stratification applicable aux restaurations antérieures et postérieures
- simplifier la réalisation des inlays-onlays
- réaliser des facettes en pratique quotidienne

André-Jean FAUCHER


Jean-Christophe PARIS

Olivier ETIENNE

Jean RICHELME

ACADEMIE
du sourire

Plus de 30 ans d'innovations au service du succès clinique



Southern Implants, est le fruit de la rencontre dans les années 80 du professeur Brånemark, «père» de l'implantologie dentaire moderne, et de spécialistes et universitaires sud-africains invités à cette époque afin de se former sur ce sujet innovant.


C'est alors que Graham Blackbeard contacté, par ces spécialistes pour la fabrication de composants destinés à compléter le traitement des patients, a fondé en 1987 Southern Implants, et c'est en 1988 qu'a commencé la fabrication des implants et des produits associés.

L'objectif était de développer différentes solutions pour simplifier la prise en charge des patients et ce, même dans les cas les plus complexes.

L'aboutissement se mesure aujourd'hui encore avec des conceptions d'implants uniques, optimisant le positionnement des dispositifs dans l'os natif avec la préoccupation constante du potentiel d'ostéointégration et la facilitation de la restauration prothétique, réduisant les compromis et l'utilisation de composants prothétiques angulés.

L'implant Inverta est la dernière innovation développée par Southern Implants, spécifiquement pour la mise en charge immédiate après extraction et la réhabilitation dans le secteur antérieur.

Cet implant conçu en partenariat avec le Dr Stephen Chu de l'université de New York, permet, grâce à ses macro-spires dans la zone apicale et sa conception « body-shift », d'obtenir une stabilité pri-



S
SOUTHERN
IMPLANTS
France

maire importante dans l'os palatin et un positionnement optimale dans l'alvéole d'extraction.

La zone coronaire réduite permet de créer un espace biologique et obtenir une distance optimale avec la paroi osseuse vestibulaire, afin de réaliser une restauration prothétique transviscée, grâce à une orientation de 12° de la connexion implantaire.

L'Inverta utilise les deux connexions les plus éprouvées du marché (connexion hexagonale externe) et (connexion conique interne), mais aussi avec le concept Co-axis (rattrapage d'axe intégré dans l'implant) disponible en 12°, pour permettre de positionner l'émergence prothétique, en fonction de la situation clinique, à un angle qui assure un résultat esthétique optimal autorisant une restauration transviscée avec des composants standards.

– L'implant Co-Axis, est le premier implant fileté incluant un rattrapage d'axe, grâce à une correction de plate-forme prothétique à 12°, 24° ou 36°, qui permet l'utilisation de l'os natif tout en maintenant la plateforme prothétique à un angle qui assure un résultat esthétique optimal.

Et toujours dans l'esprit de réalisation immédiates :

– L'implant MAX est le premier implant à avoir été autorisé par la FDA pour un placement immédiat après extraction dans un site molaire.

Il présente un corps avec un large diamètre permettant de combler le site molaire et d'obtenir une stabilité primaire remarquable lors de l'insertion.

*Veuillez noter que les dispositifs Southern Implants sont disponibles avec les types de connexions :

- Hexagonale externe.
- Hexagonale interne.
- Conique interne.
- Tri-rainure.

Pour découvrir la gamme complète de Southern Implants ou obtenir plus d'informations sur un produit, rendez-vous sur www.southernimplants.fr ou contactez-nous au 04 90 77 03 77.

Colgate soutien les jeunes internes en odontologie

À l'occasion des Journées scientifiques des internes en odontologie qui se sont déroulées à Bordeaux, les 6 et 7 décembre 2019, la société Colgate a mis à l'honneur le Dr Elise Pastwa pour sa communication intitulée : « Traitement précoce de classe 2 : plaidoyer pour l'élargissement des critères d'évaluation ».

Le prix 2019 a été remis par le Dr Medhi Ail-Lahsen, responsable des affaires scientifiques chez Colgate. Depuis bientôt vingt ans, avec le prix Meridol, Colgate soutien et récompense avec ce prix, des travaux de hautes qualités en parodontologie et/ou en implantologie, issus de jeunes cliniciens ou



chercheurs provenant de toutes les UFR d'odontologie de France. Sont sélectionnés des cas cliniques, des revues de littérature, des travaux de recherche ou encore des présentations plus pédagogiques.

Pour plus d'informations, visitez www.colgateprofessional.fr et www.colgate.fr.

L'inlay core en fibre de verre, Numerys GF de chez ITENA, a reçu le prix de l'innovation 2019

Chaque année depuis 2005, le Prix de l'innovation de l'ADF distingue et salue les avancées technologiques les plus pertinentes pour notre profession dentaire. Le 15^e prix a été décerné lors de l'ADF 2019, à la société ITENA pour le Numerys GF.

Proposé sous forme de disque ou de bloc, le Numerys GF est une alternative efficace aux inlay-cores en métal. Composé de 80% de fibres de verre et de 20% de résine époxy, il offre une plus grande légèreté et un résultat plus esthétique. Il dispose d'une excellente résistance mécanique et d'un module d'élasticité similaire à celui de la dentine, ce qui minimise le risque de fracture.

Le prix de l'innovation ADF 2019 est une belle récompense pour l'ensemble du travail effectué par les équipes ITENA Clinical comme l'a déclaré Lionel Descoqs, P.-d.g. d'ITENA Clinical : « Nous sommes très reconnaissants du vote des chirurgiens-dentistes et prothésistes, qui ont largement plébiscité le Numerys GF et cela face à de grandes entreprises de l'industrie dentaire (...). Nous espérons que ce Prix de l'Innovation ADF 2019 continuera de faire découvrir au plus grand nombre le Numerys GF, premier inlay-core en fibres de verre. »

Résistant, esthétique et parfaitement biocompatible, la nouvelle génération des inlay-cores est arrivée juste au bon moment.



Prix de thèse ADF/Dentsply Sirona 2019. Et les vainqueurs sont...

Parmi les 80 thèses reçues cette année, treize ont été retenues en finale par un jury présidé par le Dr Jean Valcarcel, doyen de la faculté d'odontologie de Montpellier. Les travaux sélectionnés (4 en recherche, 6 en bibliographie et 3 en culture/intérêt général) ont été présentés oralement par leurs auteurs durant 10 minutes, devant un jury pluridisciplinaire le 29 novembre 2019 à l'ADF.

Dans la catégorie « Culture et intérêt général » Le jury a attribué le prix à Ines Meisels de l'UFR d'odontologie de Strasbourg pour un travail sur la dentisterie au travers des Youtubers et son influence sur l'internaute-patients.

Le prix « Bibliographie » a été décerné à Sharon Krief (Marseille) pour son sujet « Orthèses occlusales en France : évaluation des pratiques professionnelles. Les docteurs Sharon Krief et Ines Meisels ont reçu une récompense de 1000€.

Dans la catégorie « Recherche » Le 2^e prix (accompagné d'un chèque de 1400€) a été remis à Claudine Khoury (Bordeaux) pour son travail sur la pré-

valence de la parodontite chez les patients avec polyarthrite.

Finalement, le premier prix (1600€) a été donné à Karima El Ouahabi de l'UFR d'odontologie de Strasbourg pour son travail sur « L'hybridation dentinaire immédiate versus boue dentinaire : étude *in vitro* de la contamination bactérienne », sous la direction du docteur Olivier Etienne.

La lauréate présentera en outre son travail au Congrès AADR (American Association for Dental Research) en mars 2020, à Washington DC, aux États Unis.

De bien belles récompenses offertes aux jeunes doctorants. Les inscriptions pour le futur prix sont déjà ouvertes : info@adf.asso.fr.



Un remède pour les verrues gênantes et la maladie parodontale. Mode d'emploi clinique au cabinet dentaire

Dr Florine Boukhobza

Action traitante sur l'immunité : *Echinacée*



© Kuttelvaserova Stuchelova/Shutterstock.com

1-Cas clinique dans l'exercice au fauteuil dentaire

Un patient d'une soixantaine d'années prend rendez-vous pour faire un bilan bucco-dentaire en début d'année afin de se prendre en main surtout qu'il ne sent pas à l'aise dans sa bouche.

Lors du questionnaire médical, de l'anamnèse, il apparaît la présence récurrente de verrues planes sur le visage, qui ont été diagnostiquées par le dermatologue.

En clair, le chirurgien-dentiste, le stomatologue peuvent informer et confirmer les informations du dermatologue. Les verrues planes du visage sont pour la majorité liées à une déficience des défenses immunitaires.

De plus, une atteinte parodontale est diagnostiquée lors de l'examen clinique au fauteuil.

Face à ce problème parodontal identifié, dans un contexte où un traitement parodontal est nécessaire, le praticien peu proposer d'accompagner le traitement au fauteuil par une prescription qui accompagnera favorablement les défenses immunitaires.

Il s'agit d'échinacée sous différentes formes galéniques dont celle de gélules.

Nous allons aborder le mode d'emploi et la conduite à tenir.

2-Le échinacée

Origine :

– Des semences d'échinacée ont été découvertes lors de fouilles archéologiques les datant du XVII^e siècle.

Il s'agit d'une plante d'Amérique du Nord.

Sa racine présente une morphologie fusiforme. Les feuilles sont plutôt lancéolées. Concernant les capitules terminaux, ils sont de grandes tailles et sont constitués de fleurs tubuleuses de couleur jaune ou pourpre, d'une part, et d'autre part, de fleurs tombantes souvent roses. La forme peut, d'une certaine manière, faire penser à une « marguerite ».

Description :

– il existe trois espèces considérées comme médicinales :

- Échinacée à feuilles étroite.
- Échinacée pourpre.
- Échinacée pâle.

– Nom commun : Échinacée

– Nom latin :

- *Echinacea angustifolia*.
- *Echinacea purpurea* L.
- *Echinacea palida*.

– Famille botanique : *Asteraceae*.

Partie utilisée à l'usage médical :

– la racine ou aussi la plante entière avec la racine.

Principes actifs :

– La composition est riche en composants actifs.

Principalement :

– Alkylamides dont l'échinacéine.
– Composés phénoliques dérivés de l'acide caféique tels que l'échinacoside (0,3–1,3%), l'acide cichorique, selon les espèces :

· Acide cochorique :

pour *Echinacea purpurea*.

· Échinoside : correspondant à la partie haute des racines d'*Echinacea angustifolia* et d'*Echinacea palida*.

– Alcaloïdes.

– Polysaccharides complexes dont l'arabinogalactane.

– Acides gras.

– Huile essentielle à humulène et échinolone.

3-Propriétés de la plante

Les propriétés découlent de la présence des différents types de principes actifs répertoriés.

– En l'état, les propriétés sont nombreuses dont celles au niveau de l'immunité :

· Action sur l'immunité sur différents axes :

Stimulation de l'activité des macrophages grâce, entre autres à l'arabinogalactane (Réfs. 1, 3).

Modulation de la production de cytokines par les macrophages (Réfs. 1, 4).

Empêche les germes microbiens d'agresser le tissu conjonctif et limite leur progression.

– En l'état, les propriétés sont nombreuses dont celles au niveau de l'effet antibactérien et antiviral :

· Action à effet antibactérien direct dont entre autres, sur les *Streptococcus pyogenes*, *Hemophilus influenzae*, *Staphylococcus aureus* résistant à la méthicilline (Ref. 5).

– Anti-inflammatoire (Ref. 7).

– Action cicatrisante en participant à la réparation du tissu conjonctif, et ce, en s'opposant à l'hydrolyse de l'acide hyaluronique, molécule essentielle du tissu conjonctif.

4-Indications dentaires complémentaires

Cette médication est un remède d'action prouvée par de nombreuses études scientifiques, dont une forte quantité proviennent de l'Allemagne, pour cette plante qui est d'origine américaine.

Indications dans notre exercice au cabinet dentaire, notamment dans un cadre d'intervention chirurgicale parodontale et implantaire et extractionnelle :

– Action favorisant les défenses immunitaires à la suite d'intervention au fauteuil.

– Action antibactérienne dans la continuité d'intervention au fauteuil.

– Un certain effet anti-inflammatoire sur le tissu gingival parodontal, en particulier sur les patients atteints de parodontopathies chroniques.

– Action cicatrisante en favorisant la réparation du tissu conjonctif dans les suites opératoires.

Il est conseillé de la prescrire en favorisant ainsi les traitements locaux des retards de cicatrisation, par exemple, des tissus conjonctifs.

Dans ce cadre indicatif, ce remède favorise une action cicatrisante, antibactérienne, protectrice du site opératoire, en favorisant les défenses immunitaires

5- Formes galéniques et posologie

Modalités de la prescription d'échinacée :
Plusieurs formes galéniques existent à notre disposition en pharmacie.

Sous forme liquide :

- La forme de teinture mère, TM contient de l'alcool.
- La forme d'extraits de plantes standardisées, EPS ne contient pas d'alcool. Il s'agit d'une forme galénique plutôt récente d'une haute technicité, d'extrait fluide glycérolé de plante fraîche.
- *Echinacea purpurea* : flacon de TM, 50 gouttes dans un peu d'eau par jour sur 1 mois, en utilisant la pipette doseuse graduée fournie. À boire, en conservant quelques trente secondes en bouche avant d'avaler.
- *Echinacea purpurea* : flacon d'EPS, 2 cuillères à café par jour pendant 1 mois, à boire.

Sous forme solide :

- La forme de gélules existe chez de nombreux fabricants.
- Les gélules sont dosées en moyenne entre 325 mg à 400 mg.
- 3 gélules par jour.
- Il est conseillé de vérifier pour chaque marque, l'espèce et la concentration en principes actifs.
- En général :
 - Échinacée- Boîtes de gélules, 1 gélule le matin et 1 gélule le soir pendant 1 mois, avec un verre d'eau.
- Précaution d'emploi d'*echinacea* : Par précaution, il est déconseillé d'utiliser l'échinacée dans les cas de maladies auto-immunes.
- Compléments associés pendant le mois de la cicatrisation parodontale dans un contexte de verrues planes au visage :
 - Magnésium : 300 mg par jour pendant 1 mois.
 - Homéopathie : *Thuja occidentalis* 5 CH - 4 tubes (Ref. 2), 5 granules matin et 5 granules le soir pendant 1 mois.

L'indication majeure de ce remède pour l'usage au cabinet dentaire est celle d'une action ciblée en prémédication et accompagnement des défenses immunitaires, dans des interventions parodontales, implantaire, notamment, en favorisant la cicatrisation du tissu conjonctif, du site opératoire.

La santé du patient et la performance de prescription du praticien ont tout à y gagner.

Homéopathie clinique pour le chirurgien-dentiste

Dr Florine Boukhobza



- Chirurgien-dentiste homéopathe et phytothérapeute.
- Présidente de l'Académie Des Savoirs.
- Présidente du pôle bucco-dentaire et stomatologie de l'IHS.
- Vice-présidente de l'Institut homéopathique scientifique, IHS.
- Vice-présidente de la Société française d'homéopathie, SFH.

Bibliographies :

- ¹Boukhobza F., Goetz P. : Phytothérapie en odontologie, Editions CDP, Collection Guide clinique, 15 mars 2014, 203 p.
- ²Boukhobza F. : Homéopathie clinique pour le chirurgien-dentiste, Editions CDP, Collection Guide clinique, 2ème édition, 05 Novembre 2015, 171 p.
- ³Luettig B, Steinmüller C, Gifford GE, Wagner H, Lohmann-Matthes ML. : Macrophage activation by the polysaccharide arabinogalactan isolated from plant cell cultures of *Echinacea purpurea*. J Natl Cancer Inst. 1989 May 3;81(9):669-75.
- ⁴Todd DA, Gullede TV, Britton ER, Oberhofer M, Leyte-Lugo M, Moody AN, Shymanovich T,

- Grubbs LF, Juzumaite M, Graf TN, Oberlies NH, Faeth SH, Laster SM, Cech NB. : Ethanollic *Echinacea purpurea* Extracts Contain a Mixture of Cytokine-Suppressive and Cytokine-Inducing Compounds, Including Some That Originate from Endophytic Bacteria. PLoS One. 2015 May 1;10(5):e0124276. doi: 10.1371/journal.pone.0124276. eCollection 2015.
- ⁵Sharma S.M., Anderson M., Schoop S.R., Hudson J.B. Bactericidal and anti-inflammatory properties of a standardized *Echinacea* extract (*Echinaforce*®): Dual actions against respiratory bacteria. Phytomedicine 17 (2010) 563-568.
- ⁶Speroni E, Govoni P, Guizzardi S, Renzulli C, Guerra MC. Anti-inflammatory and cicatri-

zing activity of *Echinacea pallida* Nutt. root extract. Journal of Ethnopharmacology 2002 Feb;79(2):265-72.

⁷Raduner S, Majewska A, Chen JZ, Xie XQ, Hamon J, Faller B, Altmann KH, Gertsch J. . Alkylamides from *Echinacea* are a new class of cannabinomimetics. Cannabinoid type 2 receptor-dependent and -independent immunomodulatory effects. J Biol Chem. 2006 May 19;281(20):14192-206.



T: 04 90 77 03 77 | W: southernimplants.fr

A: 434 Rue Saint Martin | 84120 Pertuis



Introduction de l'INVERTA™, nouveau concept d'implant dentaire développé par Southern Implants spécifiquement pour la mise en charge immédiate et la réhabilitation dans le secteur antérieur.

L'implant INVERTA™ est une innovation dotée d'une conception "Body-Shift™" qui permet la mise en place et la stabilisation immédiate de l'implant dans l'os palatin grâce à ses macro-spires. Sa chambre coronaire réduite permet d'optimiser l'aménagement osseux et gingival, pour offrir une esthétique naturelle à long terme.

Caractéristiques de l'implant INVERTA™

Concept Co-Axis®

La correction d'angle sous-crestal intégrée à 12° sans l'utilisation de piliers angulés, permet l'utilisation de restaurations visées pour optimiser un plus grand volume des tissus mous.

Conception de l'implant "Body-Shift™"

La partie coronaire et apicale, sont étroites avec un élargissement de l'implant dans sa partie médiane. Cette conception innovante permet une stabilisation immédiate dans l'os palatin lors de la mise en place et une chambre coronaire pour optimiser la croissance osseuse.

Titane haute résistance

Fabriqué avec du titane commercialement pur de grade 4 à haute densité (>900 MpA) offrant une résistance exceptionnelle à la fatigue.

Filetage coronaire

Tous les implants INVERTA™ présentent un filetage peu agressif au niveau de la partie coronaire afin de favoriser la coagulation et la stabilité du matériau de greffe, pour transférer efficacement la charge sur l'os.

Surface Sinergy™

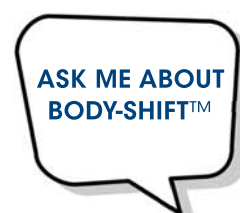Avec 20 ans d'histoire, des décennies de recherche clinique soutiennent la surface inchangée et modérément rugueuse de Southern Implants, dont les résultats ont été constants en ce qui concerne l'ostéointégration et la longévité.

Filetage apical

Filetage agressif pour une stabilité primaire maximale dans l'os trabéculaire.

Deep Conical

External Hex



Rejoignez-nous !

30 ANS D'INNOVATIONS AU SERVICE DU SUCCÈS CLINIQUE

Des solutions novatrices pour améliorer la prise en charge de vos plans de traitements et assurer la pérennité à long terme pour vos patients.

Hotel Renaissance Aix en Provence

MARS 2020

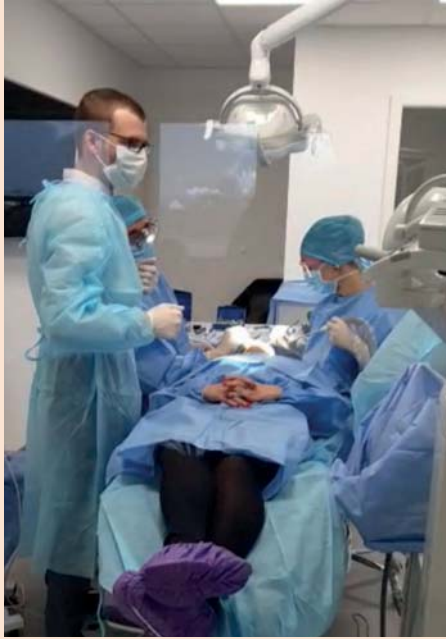Jeudi

12

14:00 - 19:00

Rien de tel que de voir en direct ! Le laboratoire Crown Ceram au top de la formation

Le jeudi 12 décembre 2019, malgré les grèves des transports, la formation proposée par le laboratoire **Crown Céram** et la société **Label Sciences** sur la chirurgie guidée, affichait complet ! Un tel succès qu'une nouvelle



séance est d'ores et déjà prévue pour 2020.

Le Dr Lévy Philippe a réalisé d'une main de maître en direct, une extraction, implantation et mise en charge immédiate à l'aide d'un guide implantaire.

En assistant en direct à ce type d'intervention, les praticiens présents ont pu

comprendre parfaitement le mode opératoire. Et grâce à la qualité des formateurs, ils se sentent prêts à les réaliser à leur tour dès le lendemain, dans leur cabinet. « Ce concept de formation en petits groupes nous étions une quinzaine de dentistes – est très appréciable. Et il faut dire que le Dr Lévy a été remarquable dans son intervention et dans ses explications ! », nous confiait un des participants originaire de Cannes, qui avait tout spécialement fait le déplacement.

« Les nouvelles technologies en CFAO permettent de vulgariser la chirurgie implantaire et de permettre à tous les chirurgiens-dentistes de pratiquer une mise en charge esthétique immédiate en toute sûreté grâce au guide chirurgical » déclarait Frédéric Rapp, le directeur de Crown Céram. « Nous sommes heureux d'accompagner les praticiens de toute la France dans ces study club depuis plusieurs années. »

L'année 2019 a été une année riche en événement pour ce laboratoire français, qui se définit lui-même comme « partenaire des chirurgiens-dentistes ». Toutes leurs formations proposées ont connu un véritable succès, et pour 2020, ils nous réservent une nouveauté supplémentaire : l'orthodontie. Crown Céram lance des aligneurs de nouvelle génération baptisés « Cheez », 100% fabrication française, à un prix défiant toute concurrence. Un conseil : restez connectés avec CrownCeram.com et sur leur chaîne Youtube Crown Ceram.

L'engagement, l'enthousiasme et la générosité de nos confrères bénévoles forcent le respect de toute notre profession

Après une année à Madagascar, dans la région de Bongolava, l'heure du premier bilan est arrivée pour la *Modern Dental Care Foundation*.

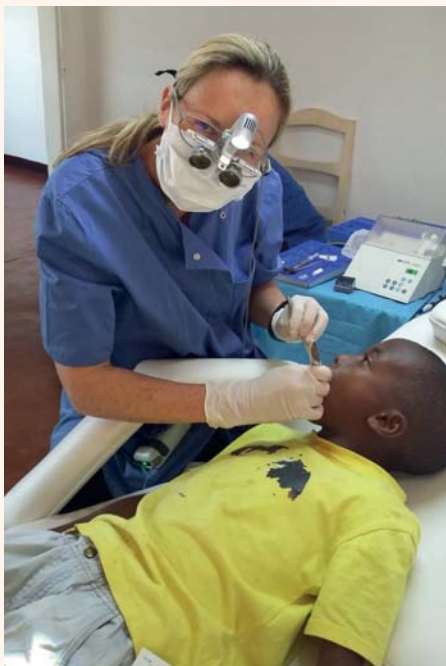La *Modern Dental Care Foundation*, soutenue par le laboratoire **Labocast**, agit pour préserver la santé bucco-dentaire dans des régions du tiers monde.

Aux côtés de leurs confrères malgaches, les praticiens européens se sont engagés bénévolement, pour offrir au plus grand nombre d'enfants et d'adultes des soins de qualité. Plus d'une cinquantaine de praticiens se sont relayés tout au long des cinq missions de cinq jours chacune, qui se sont déroulées de mai 2018 à septembre 2019 à Madagascar.

Tous les jours, les patients, dont un tiers avaient moins de 19 ans, se sont succédés. Au total, en cinq missions, 2 739 patients ont été reçus, traités et conseillés.

La prévention du reste n'a pas été mise de côté, en impliquant les éducateurs, les autorités sanitaires et les structures de santé locales, dans l'enseignement aux enfants des gestes essentiels de l'hygiène bucco-dentaire et la mise en place d'un réel programme de suivi. Distributions de kits d'hygiène dentaire (plus de 3 000), animations de prévention par groupes de dix, visites multiples, etc. Au total ce sont 2 631 enfants, âgés de 6 à 14 ans, qui en ont bénéficiés.

« Je n'ai qu'une hâte : repartir, repartir, pour retrouver ces moments forts, ces nouveaux sourires, ces enfants qui découvrent le plaisir de prendre soin de leurs dents, ces jeunes filles, venues pour apaiser la douleur et reparties plus jolies encore », nous confiait le Dr Christelle Berry. Pas besoin d'en dire plus n'est-ce pas ?



Vers un traitement naturel : CURAPROX Perio Plus+

Avec **CURAPROX Perio Plus+**, l'entreprise suisse santé bucco-dentaire **CURADEN** lance une gamme antiseptique naturellement enrichie par **CITROX**, un antibactérien efficace et entièrement biologique. Le **citrox**, un antiseptique biologique issu de l'orange amère, est capable d'éradiquer un large éventail de bactéries, de virus et de champignons, et constitue un ingrédient clé permettant d'optimiser les produits de soins bucco-dentaires.



Perio Plus+ : une gamme complète pour des actions renforcées :

La gamme **Perio Plus+** est composée de 4 bains de bouche, 1 gel gingival et 1 gel dentifrice. Tous les produits de la gamme bénéficient de l'association **CITROX** – chlorhexidine. La chlorhexidine, connue et éprouvée pour son action anti-plaque, est un antiseptique à large spectre d'action. Le **CITROX** contient des bioflavonoïdes naturels extraits de l'orange amère qui présentent de puissantes propriétés antiseptiques, antivirales et antifongiques.

Perio Plus+ contient également de la polylysine, une substance naturelle muco-adhésive, formant le complexe **CITROX** – polylysine qui permet d'augmenter l'effet rémanent de la **CHX** ; du xylitol, substance naturelle extraite de l'écorce du bouleau, pour une protection anti carie et d'acide hyaluronique (dans certaines références),

agent régénérateur des muqueuses. Par ailleurs, les bains de bouche sont prêts à l'emploi, sans alcool et les concentrations en chlorhexidine varient de 0,05% à 0,20%. Les gels sont sans SLS ni triclosan.

Le **CITROX**, un antiseptique biologique issu de l'orange amère, est capable d'éradiquer un large éventail de bactéries, de virus et de champignons, et constitue un ingrédient clé permettant d'optimiser les produits de soins bucco-dentaires.

Perio Plus+ Balance (CHX 0,05%) est un bain de bouche à utiliser quotidiennement en complément du brossage pour une prévention et une maintenance idéale.

Perio Plus+ Regenerate (CHX 0,09%) est un traitement antiseptique et cicatrisant, conseillé en cas de plaies, d'aphtes ou de morsures. En effet, l'acide hyaluronique favorise la régénération et la cicatrisation des tissus.

Perio Plus+ Protect (CHX 0,12%) permet un traitement de « consolidation » en cas de gingivite, de saignements et d'inflammations des gencives, de problèmes parodontaux simples.

Perio Plus+ Forte (CHX 0,20%) a la plus forte concentration en **CHX** et est conseillé en traitement intensif, en cas d'extractions dentaires complexes mais aussi en pré-post chirurgie parodontale et implantaire.

Gel gingival Perio Plus+ Focus (CHX 0,5%) est utilisé pour une application locale à l'aide d'une brossette interdentaire ou d'une brosse à dents chirurgicale.

Gel dentifrice Perio Plus+ Support (CHX 0,09%) est également un traitement antiseptique et cicatrisant à utiliser en complément d'un bain de bouche **Perio Plus+**.

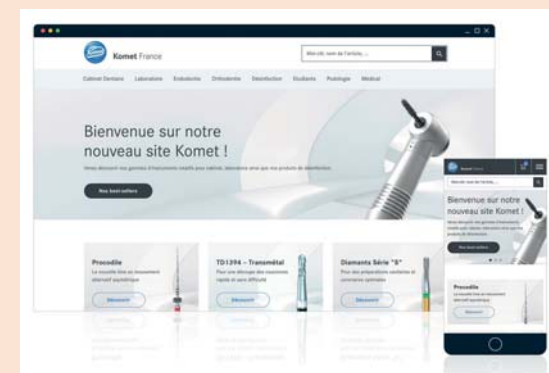Les bains de bouche **Perio Plus+**, gel gingival **Perio Plus+ Focus** et le gel dentifrice **Perio Plus+ Support** seront vendus en pharmacies et sur le site de **CURAPROX**.

Tellement plus simple de commander ses fraises en ligne

La société **KOMET** est connue de nous tous, en particulier dans le domaine de la fabrication d'instrumentations rotatives (fraises et instruments en carbure de tungstène, diamantés, céramique, inserts soniques, limes endodontiques, polissoirs) et aussi pour ses produits de désinfection.

Bientôt centenaire, elle sait vivre avec son temps et nous le prouve en lançant sa nouvelle boutique en ligne. En allant sur www.komet.fr vous trouverez aisément tous les produits nécessaires pour votre activité quotidienne (mais pas uniquement pour les cabinets dentaires car il y a aussi les laboratoires de prothèse et les podologues) tant dans le domaine de l'endodontie, de l'orthodontie que de la désinfection.

Des professionnels du net ont su mettre leurs compétences au service de **KOMET France** pour avoir su intégrer son catalogue regroupant plus de 5 000 références dans un site ergonomique, agréable et très facile

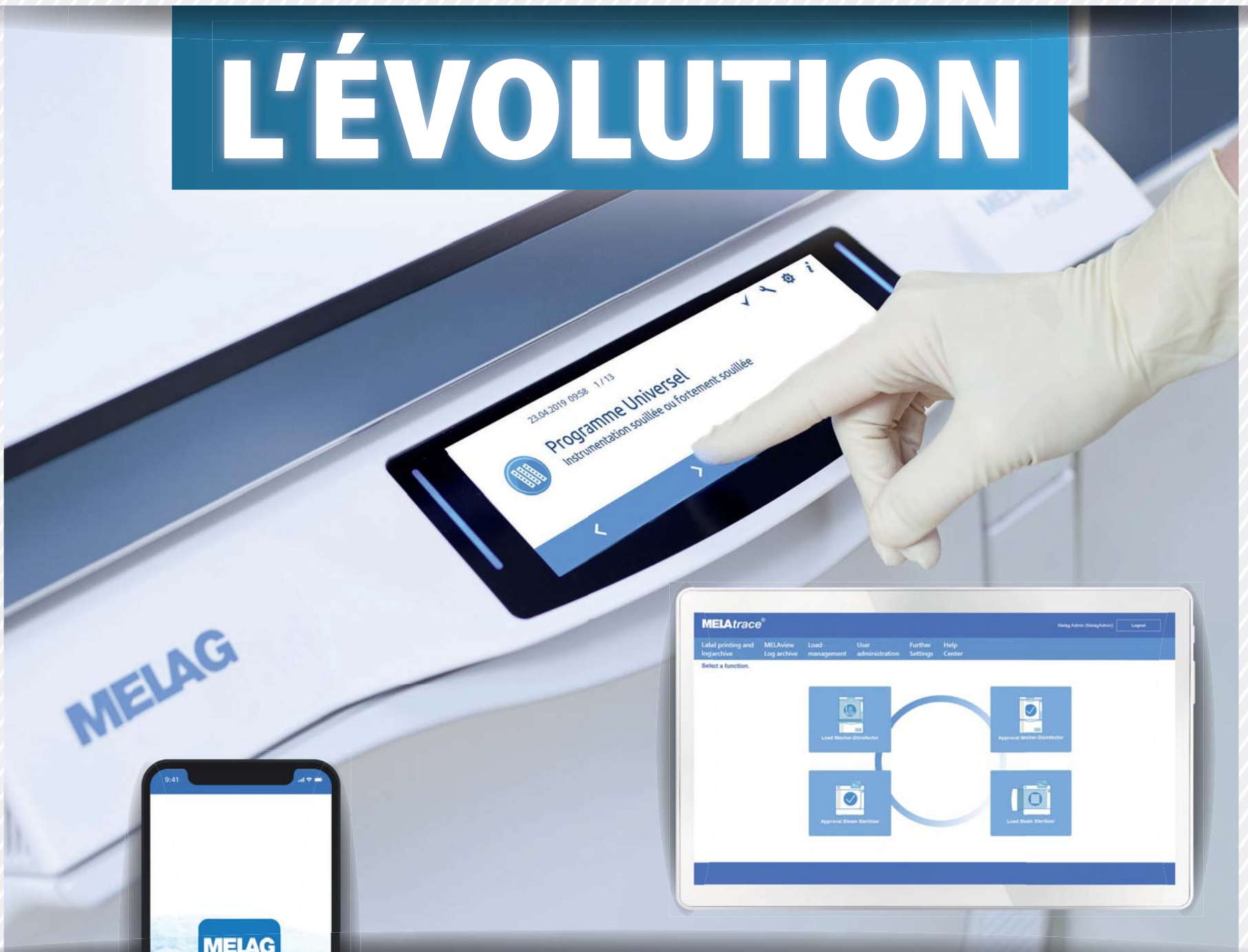

d'utilisation. Nous voilà désormais opérationnel pour passer commande directement en ligne. Offre de lancement : la livraison est actuellement offerte pour toutes commandes, sans minimum d'achat. Comme toujours, le soutien qu'ils continuent d'apporter aux étudiants en dentaire, avec des tarifs promotionnels (-30% toute l'année).

MELAG[®]
France
Expert en Hygiène

**LA TECHNOLOGIE...
LA PERFORMANCE...**

L'ÉVOLUTION



**Équipement fabriqués
suivant normes et directives :**

2006/42/CE (Directive Européenne)
EN 285 (Grands Stérilisateurs)
EN 13 060 (Petits Stérilisateurs)
EN 11607 - 2 (Thermosoudeuses)

DIN EN ISO 15883 (Appareils de Nettoyage & Désinfection)
93/42/CEE Classe IIa (Directive Européenne Produits Médicaux)

CONTACT : 01 30 76 03 00 | info@melagfrance.fr

www.melagfrance.fr

Nouvelle FORMA MonoZir *ultra*[®]

Nouvel horizon pour vos restaurations

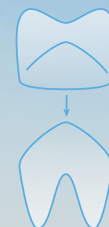
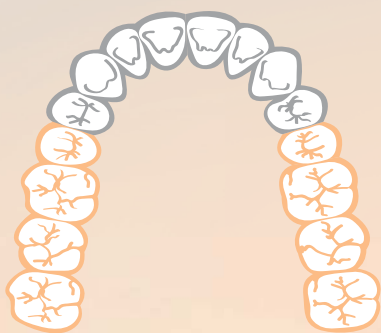


Résistance élevée
(de 1200 MPa à 600 MPa
en fonction de l'épaisseur)
Large gamme d'indications :
de la couronne unitaire
au bridge longue portée.

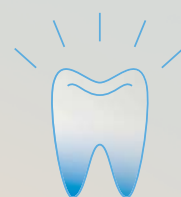
**La qualité
sans compromis**

☞ RAC 0

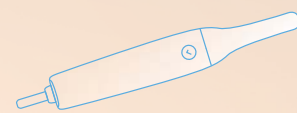
☞ RAC modéré



Ajustage parfait
Technologie Gradient
IPS e.max ZirCAD Prime
d'Ivoclar Vivadent



**Dégradé de teinte
et de translucidité
homogène et continu**



**Idéale en
empreinte optique**

Gamme MonoZir à partir de **72 €**

Pour plus d'informations, conseils ou devis gratuits, contactez-nous au 01.53.38.64.66

Labocast | 46-56 rue des Orteaux | 75020 Paris | labocast@labocast.fr | labocast.fr

labocast
MODERN DENTAL GROUP

IMPLANT TRIBUNE

— The World's Implant Newspaper · Édition Française —

JANVIER 2020 | VOL. 12, NO. 1

www.dental-tribune.fr

La mise en charge immédiate en implantologie basale

Résumé :

Les progrès réalisés dans le domaine de l'implantologie et particulièrement dans l'implantologie basale, ont contribué à l'essor de la mise en charge immédiate. Par ailleurs, la collaboration étroite entre le prothésiste et le dentiste permet de réaliser le souhait du patient, qui retrouvera ainsi le plus vite possible des dents fixes.

Après la pose des implants basaux, le bridge de transition est l'élément le plus important de cette mise en charge immédiate. Nous nous proposons dans cet article, de décrire les protocoles liés à cette technique.

Introduction :

Dès la publication des travaux sur l'ostéointégration par le professeur Brånemark l'implantologie s'est traduite par la pose d'un implant axial adapté à une approche crâniale. Cependant, depuis 1984, grâce aux travaux du Dr Scortecchi,² il existe une autre approche dite basale. Cette approche s'adapte à toutes les formes de crêtes osseuses et prend tout son sens dans des maxillaires très atrophiés. En implantologie basale, les critères de succès sont identiques à ceux de l'implantologie axiale ; ces deux techniques ne s'opposent pas mais se complètent efficacement pour le bonheur de nos patients.

Les implants basaux :

Le premier implant à notre disposition, le Diskimplant est un implant en forme de disque dont la mise en place nécessite la réalisation d'une ostéotomie dans les 3 sens de l'espace, pour permettre son impactage par voie latérale (Fig. 1). Cet implant en ti-



Fig. 1 : Diskimplant de 9 mm de diamètre.

tane est usiné dans la masse sans rajout ni soudure ; il peut comporter 1, 2 ou 3 disques de différents diamètres. Il existe des disques cylindriques de même que des disques asymétriques. L'ostéointégration est identique

à celle de l'implantologie axiale, ces implants doivent être validés cliniquement et radiologiquement. Les critères techniques de cette technique ont été largement documentés.³

La maîtrise du geste opératoire représente la difficulté majeure de la méthode et un apprentissage s'appuyant sur un enseignement encadré est donc nécessaire. Comme pour les implants axiaux, c'est le projet prothétique qui sert de référence au positionnement des implants basaux. Enfin, des implants à plaque, des implants ptérigoidiens, des implants angulés et des implants cylindro-coniques Fractal et Fratex complètent notre gamme d'implants, nous permettant ainsi de gérer toutes les situations cliniques (Figs. 2, 3a-b). Tous ces implants ont en commun un pilier intégré présentant un hexagone externe, protégé par un carénage cylindrique conique (émergence monobloc). Ainsi, la connexion implanto-prothétique est réalisée par un vissage à plat, optimisé par un serrage conique.

La mise en charge immédiate :

Cette technique est parfaitement codifiée et de nombreuses publications citent des taux de succès équivalents aux mises en charge différées.⁴⁻⁶ Cette mise en charge immédiate est finalisée par la pose, dans un délai de 2 à 5 jours après la mise en place des implants, d'un bridge transitoire vissé métal/résine. Ce bridge transitoire est l'élément fondamental du traitement. C'est un dispositif monobloc de forte rigidité, véritable fixateur externe qui réunit les implants. En cas d'atrophie osseuse importante au maxillaire supérieur, l'armature comportera une entretoise palatine qui sera coupée à un an postop (Fig. 6a). Le vissage se fait toujours passivement et en cas de difficulté, des bagues usinées en titane sont collées secondairement dans l'intrados de l'armature. Le décollement des bagues de collage reste exceptionnel⁸ et facilement réparable : il suffit de nettoyer la bague et la logette puis de recoller.

Cette technique permet ainsi de se débarrasser des variations dimensionnelles liées à la coulée métallique (Figs. 4 et 5).⁷ Le plus souvent, le prothésiste dentaire utilise au sein du laboratoire et en fonction du montage esthétique préalable, des préformes calcinables « direct implant », sans bague de collage. La fausse gencive maquillée et les dents en résine seront montées classiquement. La mise en place finale est facilitée par le vissage à plat. Ce bridge de

transition est de conception définitive, il peut donc être laissé en place. Dans certains cas où l'exigence esthétique prime, il peut être remplacé au bout de 12 à 18 mois par un bridge d'usage définitif. Le protocole est identique à la mandibule comme au maxillaire.

Dans le cas d'édentement unilatéral, la mise en place d'un nombre suffisant d'implants (au moins 4) chacun à fort ancrage primaire, permet la réhabilitation prothétique précoce du sujet.

Conception :

Le prothésiste dentaire doit être rompu aux techniques de coulée de grandes armatures monolithiques, en précieux comme en non précieux. Celles-ci seront en forme de « L » (rigides et légères). Le métal est surtout disposé en vestibulaire, facilitant ainsi les retouches sur la résine. Dans la mesure du possible, les arcades en « V » seront arrondies en « U », afin de mieux répartir les forces.

Dès la pose des implants, mise en place des piliers trans-gingivaux s'il y a lieu. L'émergence des implants doit impérativement se situer à une hauteur supérieure ou égale au niveau de la surface de la gencive suturée. Ces piliers pourront être déposés lors de la phase finale, afin d'améliorer l'esthétique de la prothèse d'usage. Une grande rigueur dans la technique d'empreinte est requise : réalisée à ciel ouvert ou sans porte empreinte dans le cas d'édentement total, elle impose préalablement de réunir solidement tous les transferts d'empreinte à l'aide d'une résine dure du type « Luxabite ».

Prise de la DVO : Cire sur maquette résine stabilisée par 2 à 3 implants ou guide chirurgical ou ancienne PPA rebasée. Avant la phase laboratoire, la mise en articulation se fait au cabinet dentaire.

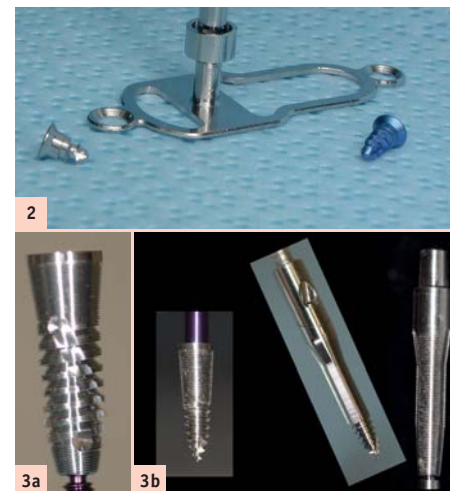

Fig. 2 : Diskimplant à plaque de 33 mm/9 mm. | Fig. 3a : Fractal de 11 mm/3,75 mm. Fig. 3b : Fratex de 12 mm/3,3 mm, Fractal angulé de 18 mm/3,3 mm, Fractal ptérigoidien de 16 + 4 mm/3,3 mm.

Phases de laboratoire :

- Placer si nécessaire une bague de centrage (laiton) à usages multiples sur chaque analogue, à l'aide d'une vis de laboratoire.
- Couper les calcinables à bonne hauteur et les poser sur les bagues.
- Modeler l'armature avec de la cire et ou de la résine calcinable, utiliser des billes de rétention et placer les tiges de coulée.
- Dévisser et sortir la maquette, retirer les bagues de centrage par en dessous, mettre en revêtement, puis couler l'armature.
- Dégrossir et finir l'armature (les logettes de collage doivent être nettes), puis cuire la partie cosmétique.
- Dans chaque logette de l'armature, placer et visser, pour vérifier qu'elles s'engagent à fond et sans tension, les bagues de collage en titane.
- Dévisser et replacer dans les logettes les bagues enrobées de colle résine pour atta-

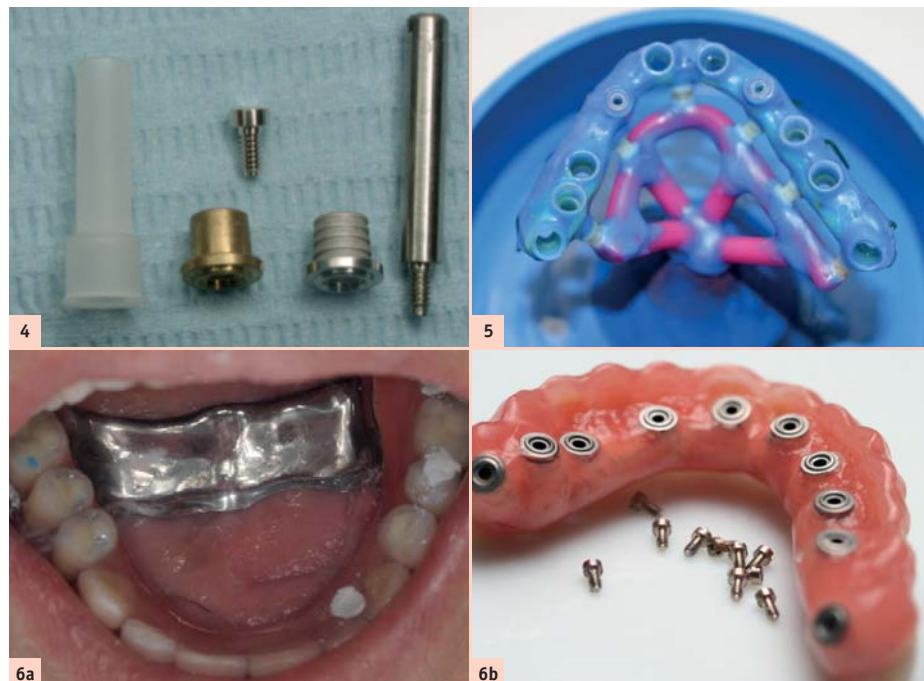


Fig. 4 : Composants pour technique de collage (de gauche à droite) : Préforme calcinable, bague de centrage (laiton), bague de collage (titane), vis de fixation or M 1.4, vis de laboratoire. | Fig. 5 : Cire d'armature : mise en évidence de 8 logettes receveurs pour le collage des bagues titane et de 2 coulées pour vissage direct implant. | Fig. 6a : Bridge maxillaire vissé avec une entretoise palatine. | Fig. 6b : Bagues collées dans l'intrados de l'armature.



DT STUDY CLUB

COURSES | DISCUSSIONS | BLOGS | MENTORING

www.DTStudyClub.com