



# cosmetic dentistry

Magazin für innovative Zahnmedizin

© deagreerz-stock.adobe.com

ISSN 1864-4279 • 19. Jahrgang • Entgelt bezahlt: 63398 • Preis: € 10,00 zzgl. MwSt.

4 / 21

## Fachbeitrag

Wiederherstellung  
von Funktion und Ästhetik  
im natürlichen Gebiss

## Interview/ Praxisporträt

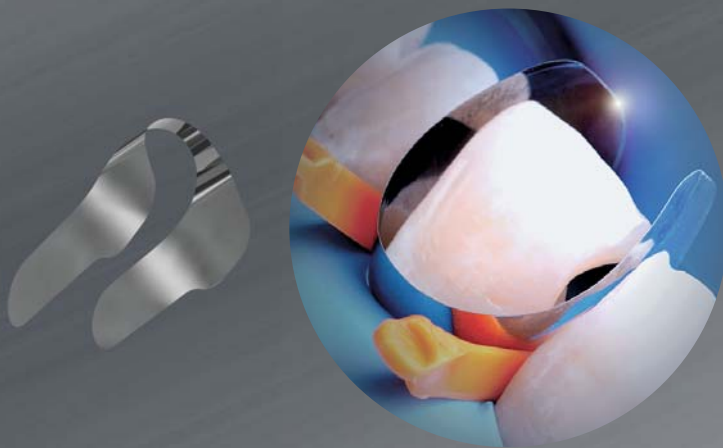
Vom Arbeitsamt zur  
Gewinnerpraxis des  
ZWP Designpreises 2020

## Praxismanagement

Dentalfotografie: Umdenken und  
neue Chancen nutzen

0277113

INNOVATIONEN IN DER  
**RESTAURATION**

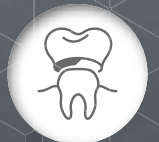
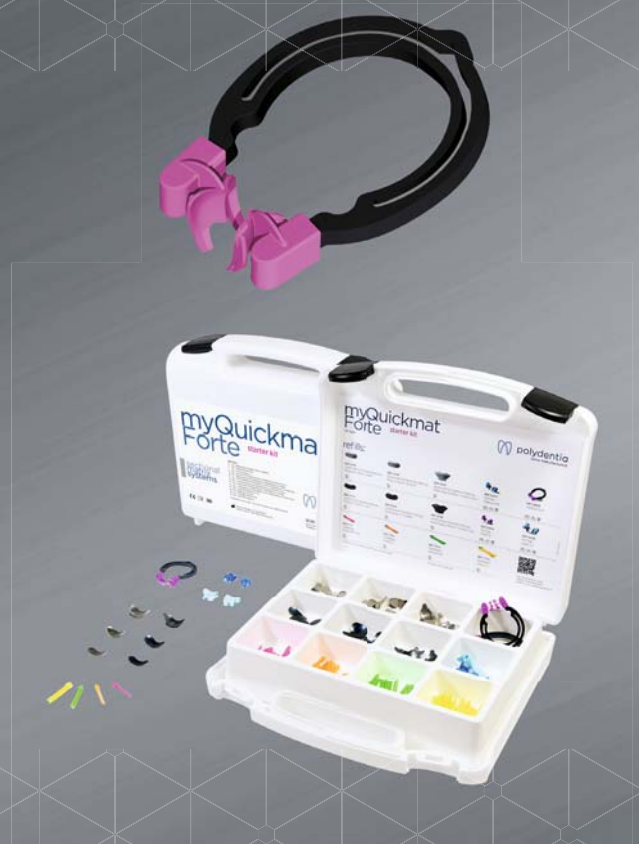
Unica anterior powered by Style Italiano:  
Matrizensystem für Frontzahnrestaurationen

MyQuickmat Forte Starter Kit:  
Teilmatrixensystem für starke Zahnseparation

Minimalinvasiv und sicher zu handhaben

Reduzieren deutlich die Behandlungszeit



Sie möchten unsere Innovationen kennenlernen? Dann werfen Sie einen Blick auf unsere Website [www.ADSsystems.de](http://www.ADSsystems.de) oder vereinbaren Sie einen Termin mit unserem Fachberater.

AMERICAN DENTAL SYSTEMS GMBH  
Johann-Sebastian-Bach-Straße 42 · D-85591 Vaterstetten  
T +49.(0)8106.300.300 · W [www.ADSsystems.de](http://www.ADSsystems.de)

Dr. med. dent.  
**Emil E. Krumholz**  
 Praxis Dr. Emil E.  
 Krumholz  
 Frankfurt am  
 Main.




**N**eben kariösen und parodontalen Läsionen gewinnen zunehmend zivilisatorisch bedingte Erkrankungen des Kauorgans durch eine schnelllebigeren und leistungsabverlangende „Stressgesellschaft“ an Bedeutung. Letztere haben eine nicht zu unterschätzende psychogene Wirkung mit teils fatalen Folgen für betroffene Patienten. Diese sind z. B. durch craniomandibuläre Dysfunktionen, Bruxismus und andere Parafunktionen manifestierte Schäden an der Zahnhartsubstanz oder am Zahnersatz. So ist es nicht verwunderlich, dass sich immer mehr und zunehmend auch jüngere Patienten mit massiven Beeinträchtigungen der Kaufunktion z. B. durch Attrition, Höckerverluste und keilförmige Defekte in unserer Sprechstunde vorstellen. Die von dieser Patientengruppe beschriebenen Beschwerden sind in der Regel primär thermische und druckdolente Hypersensibilitäten, aber auch massive orofaziale Schmerzen, die nicht selten mit dem Verlust der vertikalen Dimension der Bisslage einhergehen. Neben diesen somatischen Beschwerden leiden aber auch viele Betroffene unter den tiefgreifenden ästhetischen Defiziten, die häufig parallel in Erscheinung treten.

### Ästhetisch-funktionelle Wiederherstellung einer verschleißbedingten Bisslagenveränderung

Die ästhetisch-funktionelle Rehabilitation solcher Fälle stellt uns Zahnärztinnen und Zahnärzte vor komplexe Aufgaben, die ein fundamentales Grundverständnis, eine vorausschauende Strategie und kalkulierbare

Infos zum Autor



 **Dr. Krumholz**  
 auf Instagram:  
 dr.krumholz

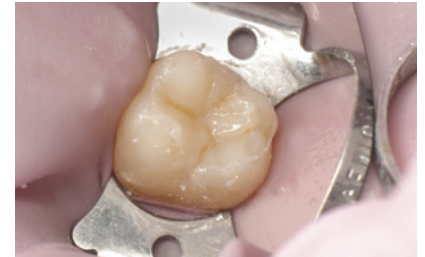## INHALT

### 03 Editorial

Dr. med. dent. Emil E. Krumholz

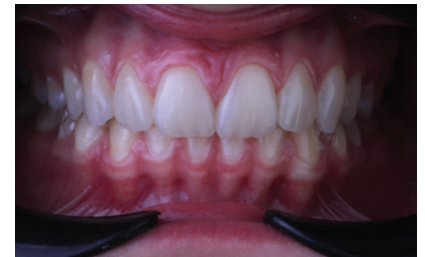### 06 Klasse I-Restauration mit thermoviskosem Composite

Dr. Yassine Harichane, DDS, MSc, PhD



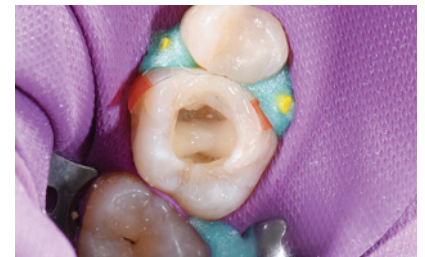### 12 Wiederherstellung von Funktion und Ästhetik im natürlichen Gebiss

Dr. medic. stom. Alina Lazar, Mario Pace



### 16 Post-Endo: Kompositversorgung mit Zweischichttechnik-Verfahren

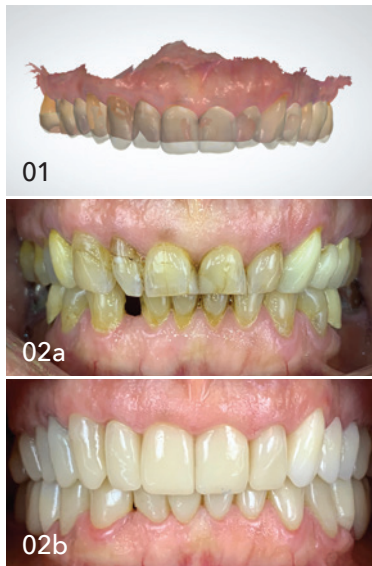Dr. Katja Winner-Sowa



### 20 Urlaubsrefugium mit Traumaussicht

### 22 News





Durchführbarkeit voraussetzen. Hilfreich dabei ist die Nutzung der digitalen Zahnmedizin, im Speziellen der intraoralen Scanner und der CAD/CAM-Technologie. Diese ermöglichen eine Standardisierung der Arbeitsprozesse durch ein digitales Protokoll, ausgehend von der Planung über die Produktion bis hin zum Monitoring und somit auch ein prospektives und reproduzierbares Vorgehen, das einerseits die Therapiesicherheit steigert und sich andererseits deutlich effizienter und somit auch wirtschaftlicher darstellt.

In dem als Beispiel vorgestellten Patientenfall handelt es sich um eine 62-jährige Patientin, die aufgrund einer mittelgradigen obstruktiven Schlafapnoe von einem kooperierenden Schlaflabor in unsere Praxis überwiesen worden ist. Der zunächst geäußerte Wunsch war die Anfertigung einer Unterkieferprotrusionsschiene (UPS) zur Behandlung der nächtlichen Atemaussetzer. In der zahnärztlichen Anamnese ergaben sich jedoch weitere relevante Informationen. So berichtete sie über Jahre anhaltende Verspannungen und Schmerzen im Kopf-, Kiefer- und Nackenbereich sowie eine starke Temperaturempfindlichkeit an allen Zähnen. Zudem sei ihr aufgefallen, dass ihre Frontzähne im Vergleich zu früheren Jahren deutlich kürzer geworden seien und ihre Lippen schmäler. Die klinische Untersuchung ergab eine ausgeprägte attritive Destruktion der inzisal-okklusalen Zahnmorphologie mit insuffizientem Zahnersatz, wobei relevante Ursachen hierfür durch die Verwendung spezieller funktionsanalytischer Untersuchungsbögen (u.a. DC/TMD) zutage kamen. Nach initialer manueller und Schienentherapie erfolgte die Planung mit einem virtuellen Visualisierungsbeispiel am PC. Dabei wurde, unter Wahrung funktioneller Aspekte, die Neujustierung der vertikalen Dimension sowie Rekonstruktion der Zahnfront mit den ästhetischen Erwartungen der Patientin abgestimmt. Ziel war es, eine beschwerdefreie langlebige Versorgung zu gewähren, die ein dauerhaftes Tragen einer UPS ermöglicht. Nach Erstellung eines digitalen Full-mouth-Wax-up (Abb. 1) und Einsetzen des Mock-up wurde ein gefrästes PMMA-basiertes LZP zur Erprobung einzementiert. Nach einem ca. sechsmonatigen „Probelauf“ wurde die endgültige gefräste Versorgung aus individualisiertem monolithischem Zirkondioxid eingesetzt (Abb. 2a und b). Anschließend konnte die initial geplante UPS-Therapie erfolgreich stattfinden.

Anhand der beschriebenen Kasuistik zeigt sich auch, wie eng zahnärztliche Befunde mit schlafbezogenen Atmungsstörungen assoziiert sein können. Einerseits weisen Bruxismus und morgendliche Kiefer- und Kopfschmerzen eventuell auf eine unentdeckte Schlafapnoe hin. Andererseits kann auch der geschulte Schlafmediziner seine Patienten zwecks Screening zu schlafmedizinisch fortgebildeten zahnärztlichen Kollegen überweisen. Unter diesen Gesichtspunkten sollte eine interdisziplinäre Zusammenarbeit, im Hinblick auf eine gemeinsame Risikobewertung und Anwendung einer individuell auf den Patienten abgestimmten Präzisionsmedizin, soweit wie möglich intensiviert werden.

Dr. med. dent. Emil E. Krumholz  
Praxis Dr. Emil E. Krumholz  
Frankfurt am Main

▼  
**INHALT**

**24**  
**Vom Arbeitsamt zur Gewinnerpraxis des ZWP Designpreises 2020**

Antje Isbaner



**28**  
**Dental fotografie: Umdenken und neue Chancen nutzen**

Dr. Michael Visse



**32**  
**Dental Arctic Rallye 8000 geht erneut an den Start**

Horst Weber

**36**  
**IDS 2021: Rückeroberung der beruflichen Normalität**

**38**  
**Fortbildung mit Spaßfaktor**

**42**  
**Events + Impressum**

# TUTORIAL DES MONATS

[www.zwp-online.info/cme-fortbildung/livestream](http://www.zwp-online.info/cme-fortbildung/livestream)



**ZWP** ONLINE  
CME-COMMUNITY

## Komposite in der Ästhetischen Zahnmedizin

mit Prof. Dr. Christian R. Gernhardt

**am 8. Dezember 2021, ab 15 Uhr**

**1**  
CME-Punkt

Präsentiert von:



Die Leser der *cosmetic dentistry* erhalten die Möglichkeit, thematische Live-Tutorials in Form eines Livestreams innerhalb der ZWP online CME-Community abzurufen und wertvolle Fortbildungspunkte zu sammeln. Die Teilnahme ist kostenlos. Um den CME-Punkt zu erhalten, ist lediglich eine Registrierung erforderlich.

### THEMA

## Komposite in der Ästhetischen Zahnmedizin

Die Indikationen im Bereich der Ästhetischen Zahnmedizin mittels restaurativer Verfahren sind vielfältig und schließen neben kariösen Läsionen und sog. nicht kariogenen Zahnhartsubstanzverlusten, Zahnverbreiterungen zum Diastemaschluss, den Aufbau von hypoplastischen Zähnen, Formkorrekturen im parodontal geschädigten Gebiss sowie Rekonstruktionen an abradieren Zähnen ein. Die Restaurative Zahnmedizin kann mit modernsten Materialien direkte minimalinvasive Lösungen anbieten und es müssen weder entsprechende Präparationsmaßnahmen noch die damit verbundenen, bisweilen negativen Folgen in Kauf genommen werden. Weiterentwicklungen in der direkten Restaurationstechnik mit Kompositmaterialien der letzten Jahrzehnte bestanden zumeist darin, die Anwendung der Komposite und Haftvermittlersysteme zu vereinfachen und

dennoch ästhetisch, sicher und erfolgreich zu machen. Üblicherweise werden lichthärtende Komposite aufgrund ihrer Polymerisationseigenschaften und der limitierten Durchhärtungstiefe in Schichttechnik und Einzelinkrementen verarbeitet. Einen neuen Ansatz verfolgen sogenannte thermovisköse Bulk-Fill-Komposite, die neben den bekannten Materialien auch in der Ästhetischen Zahnmedizin ihren Einsatzbereich haben. Das Webinar soll einen aktuellen Überblick über die Indikationen restaurativer Maßnahmen, Entwicklungen und deren klinischen Einsatz im Bereich der Ästhetischen Zahnmedizin geben und diskutieren.



**Prof. Dr. Christian  
R. Gernhardt**

Infos zum Referenten

### ARCHIVIERTER LIVESTREAM:

#### Expertentalk Frontzahnästhetik

mit Dr. Martin Jörgens,  
Dr. Jürgen Wahlmann und  
Dr. Jens Voss

**Thema:** DGKZ-Expertentalk:  
Frontzahnästhetik State of the  
Art

[www.zwp-online.info/livestream/dgkz-expertentalk-frontzahnasthetik-state-of-the-art](http://www.zwp-online.info/livestream/dgkz-expertentalk-frontzahnasthetik-state-of-the-art)

### Registrierung/ZWP online CME-Community

Um aktiv an der ZWP online CME teilnehmen zu können, ist die kostenfreie Mitgliedschaft in der ZWP online CME-Community erforderlich. Nach der kostenlosen Registrierung unter [www.zwp-online.info/cme-fortbildung/livestream](http://www.zwp-online.info/cme-fortbildung/livestream) erhalten die Nutzer eine Bestätigungsmail und können das Fortbildungsangebot sofort vollständig nutzen.

# Klasse I-Restauration mit thermoviskosem Composite

Der folgende Fallbericht führt den Einsatz stark konservierender und leicht zu verwendender thermoviskoser Materialien bei der Behandlung einer Klasse I-Kavität vor und zeigt dabei das reibungslose Handling und ästhetisch überzeugende Endergebnis auf.

Dr. Yassine Harichane, DDS, MSc, PhD

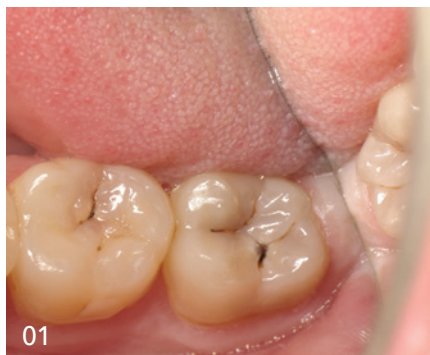**N**ach vielen Jahren stetiger Weiterentwicklungen war mit den Nano und Nanohybrid Composites in der ersten Dekade des 21. Jahrhunderts das Entwicklungspotenzial aus technischer Sicht zunächst ausgeschöpft. Allerdings sehen sich die Dentalunternehmen dazu verpflichtet, nicht zuletzt durch den ständig vorherrschenden Wettbewerb, Einfallsreichtum und Kreativität zu zeigen und innovative Technologien hervorzubringen. So können dem Composite-Anwender weitere Vorteile ermöglicht werden, zusätzlich zu den bereits etablierten und gewohnten Vorzügen. Dazu tragen die innovativen Bulk-Fill Composites bei, denn sie erlauben das schnelle Befüllen in nur einem Schritt.<sup>1</sup>

## Behandlung

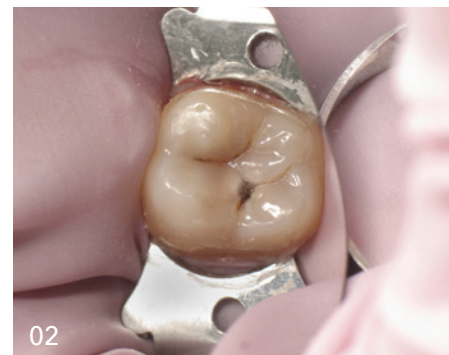Die vorliegende Falldokumentation beschreibt die Behandlung einer molaren Klasse I-Kavität mittels thermoviskosem Composite unter Anwendung der Stempeltechnik (Abb. 1).

### Aufzeichnung der anatomischen Details und Kavitätreinigung

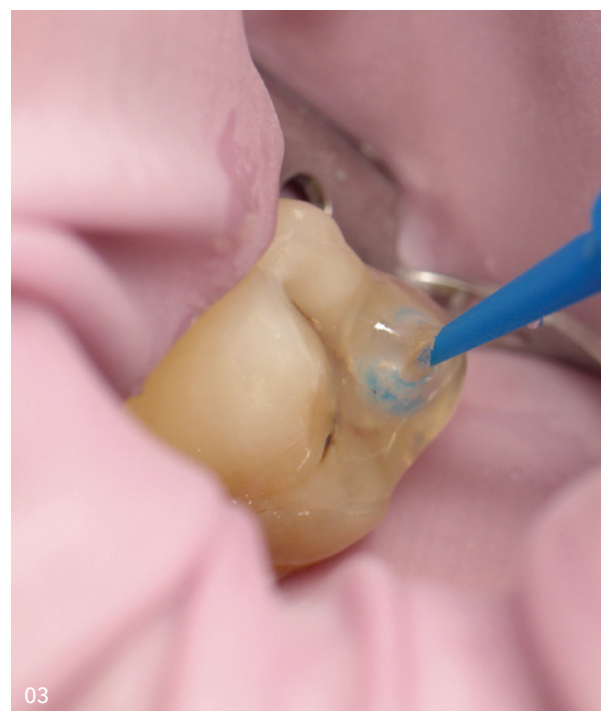Zuerst erfolgt die Aufzeichnung der anatomischen Details mit einem transparenten, fließfähigen und lichthärtenden Composite (Clip Flow). Der Zahn wird mit Kofferdam isoliert bevor das transparente Composite mit einem Applikatorbürstchen auf die Okklusalfäche aufgetragen und zehn Sekunden gehärtet wird (Abb. 2-4). Nach der Überprüfung des gehärteten Stempels aus transparentem Composite (Abb. 5) muss dieser zur Entfernung der Inhibitionsschicht in Alkohol (Ethanol oder Isopropanol) gelagert werden. Anschließend wird die Klasse I-Kavität gereinigt (Abb. 6 und 7). Sodann werden der Zahnschmelz für 30 Sekunden und das Dentin für 15 Sekunden geätzt (DeTrey Conditioner 36, Dentsply Sirona) und anschließend gründlich gespült (Abb. 8-10).



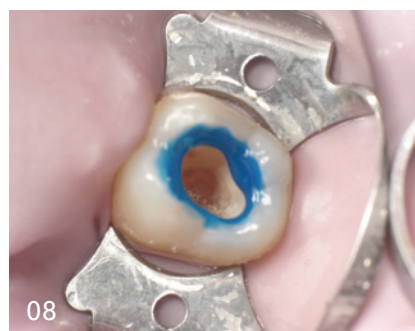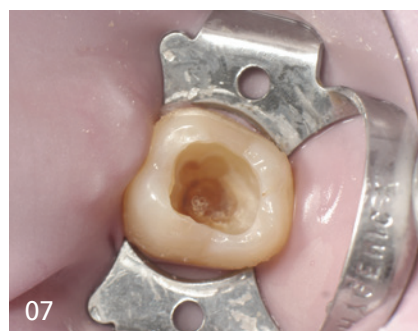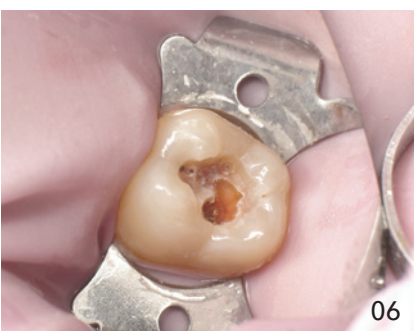**01**  
Molar mit Klasse I-Karies.



**02**  
Anlegen des Kofferdams.



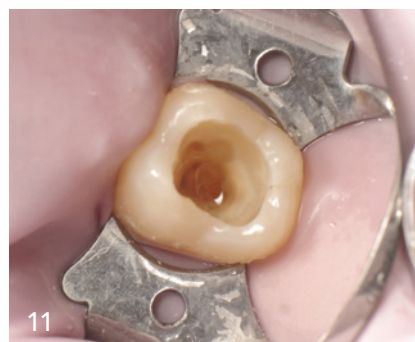
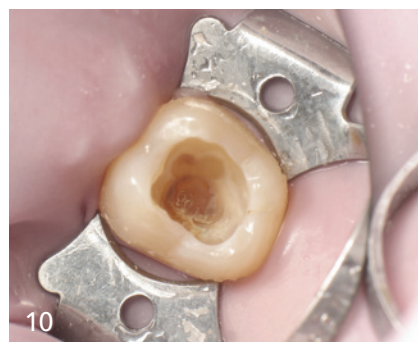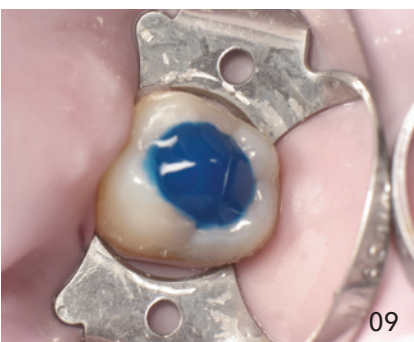**03**  
Aufbringen einer Schicht Clip Flow mit Applikatorbürstchen.



**06**  
Kavität während  
Exkavation.

**07**  
Kavität nach  
Exkavation.

**08**  
Ätzen  
von Schmelz.



**09**  
Ätzen von  
Dentin.

**10**  
Kavität nach  
Spülen und  
Trocknen.

**11**  
Kavität nach  
Anwendung von  
Telio Desensiti-  
zer.

**Applikation des Adhäsivs und Kavitätenbefüllung mit Bulk-Fill Composite**

Aufgrund der geringen Restdentinstärke wird zusätzlich ein Pulpenschutz (Telio Desensitizer, Ivoclar Vivadent) aufgetragen (Abb. 11). Anschließend erfolgt die Applikation des Adhäsivs (Futura-bond DC): 20 Sekunden in die Kavität einmassieren, anschließend für fünf Sekunden im ölfreien Luftstrom trocknen und dann für zehn Sekunden lichthärten (Abb. 12 und 13). Für die optimale Benetzung wird der Kavitätenboden mit einem äußerst dünnfließenden Flow Composite (GrandioSO Light Flow, A3,5) ausgekleidet und in 20 Sekunden ausgehärtet (Abb. 14 und 15). Unter Verwendung von VisCalor Dispenser, einem Handdispenser zur gleichzeitigen Erwärmung und Applikation von Composites, wird die Kavität danach mit einem thermoviskosen Bulk-Fill Composite (VisCalor bulk, A2) gefüllt.

Das erwärmte Composite besitzt eine fließfähige Konsistenz für ein perfektes Handling und kann in Schichten bis vier Millimeter eingebracht werden (Abb. 16). Mit dem Abkühlen auf Körpertemperatur steigt die Viskosität des thermoviskosen Composites, sodass es sehr einfach modelliert werden kann (Abb. 17). Abschließend wird für 20 Sekunden lichtgehärtet (Leistung  $\geq 1.000 \text{ mW/cm}^2$ ; Abb. 18).

Die Verwendung eines Bulk-Fill Composites erlaubt das schnelle Befüllen in nur einem Schritt. Wird eine zweite Schicht benötigt, kann die oberste Schicht alternativ auch mit dem universellen ästhetischen thermoviskosen Füllungsmaterial VisCalor in der Farbe A1 (VisCalor; Abb. 19) erfolgen, das in Inkrementen von zwei Millimeter lichtgehärtet

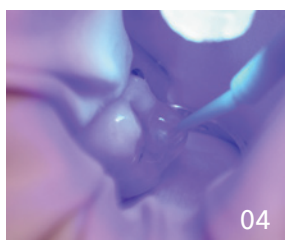wird. Die innovative Konsistenz des thermoviskosen Composites erlaubt eine problemlose Reproduktion der Anatomie und zusätzlich ein leichtes Entfernen von überschüssigem Material (Abb. 20).<sup>2</sup> Anschließend wird der zuvor erstellte Okklusionsstempel aufgebracht (Abb. 21). Die Lichthärtung erfolgt zunächst mit und dann ohne den Okklusionsstempel für jeweils 20 Sekunden (Abb. 22-24). Zwischen dem Verbundwerkstoff und dem Stempel wird kein Separatormaterial benötigt. Durch die vorherige Entfernung der Inhibitionsschicht am Stempel sind keine oder nur sehr wenige Anknüpfstellen vorhanden, sodass keine echte chemische Bindung zwischen dem Stempel und dem auszuhärtenden Composite entstehen kann. Die wenigen vorhandenen Anknüpfstellen bewirken lediglich, dass man einen leichten Widerstand spüren kann, wenn der Stempel nach dem ersten Lichthärtezyklus entfernt wird. Anschließend erfolgt eine Charakterisierung mit einem lichthärtenden farbigen Composite (FinalTouch, Farbe Orange; Abb. 25). Nach Aushärtung des Charakterisierungs-Composites für 20 Sekunden (Abb. 26) wird ein Glyceringel aufgetragen (Abb. 27) und anschließend eine endgültige Lichthärtung durchgeführt (Abb. 28). Sodann wird der Überschuss entfernt und die Oberfläche poliert (Abb. 29). Das Endergebnis ist sehr natürlich und reproduziert exakt die Anatomie der Okklusalfäche im präoperativen Zustand (Abb. 30).

**Qualitativ hochwertiger Materialeinsatz**

Der Vergleich von prä- und postoperativen Röntgenaufnahmen zeigt die Qualität der Behandlung (Abb. 31). Die Restauration enthält dank der hervorragenden Fließigenschaften des thermovisko-

**04**

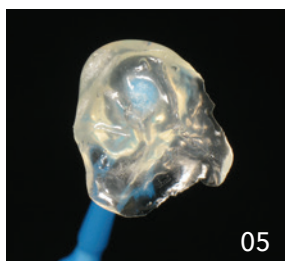
Lichthärtung von  
Clip Flow.



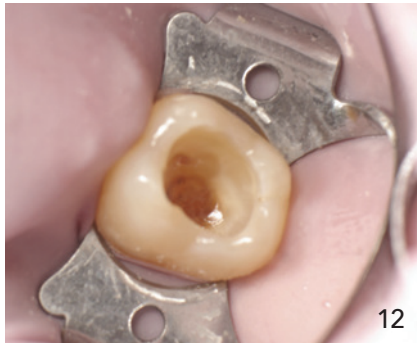
**04**

**05**

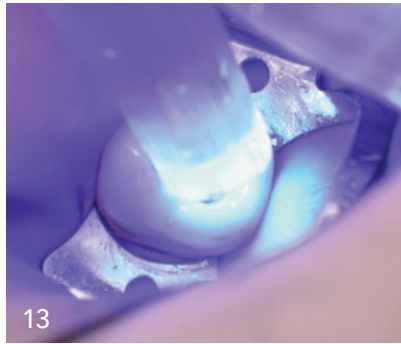
Okklusionsstempel.



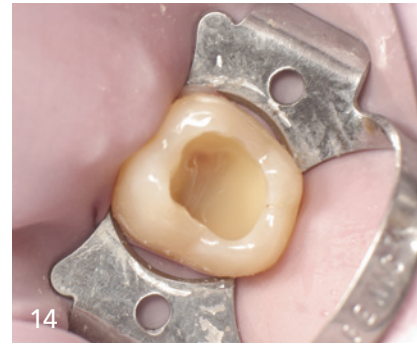**05**



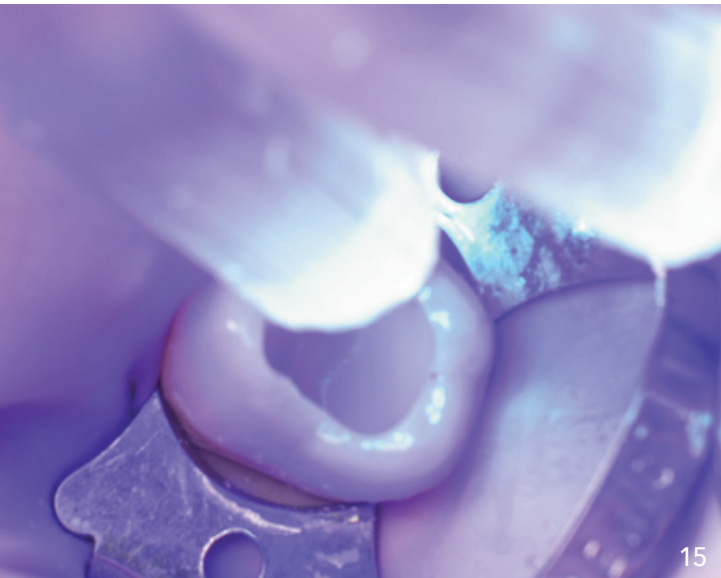
12



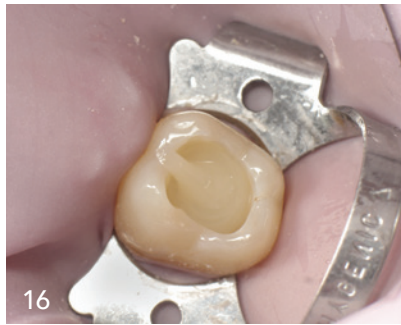13



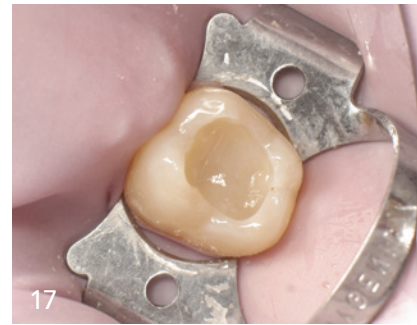14



15



16



17

**12**  
Kavität nach  
Anwendung  
von Futurabond DC.

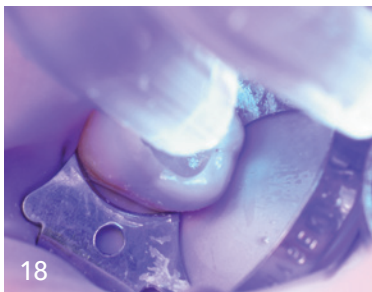**13**  
Lichthärtung des  
Adhäsiivs.

**14**  
Basis der Kavität gefüllt  
mit GrandioSO  
Light Flow.

**15**  
Lichthärtung  
von GrandioSO  
Light Flow.

**16**  
Anwendung von  
VisCalor bulk.

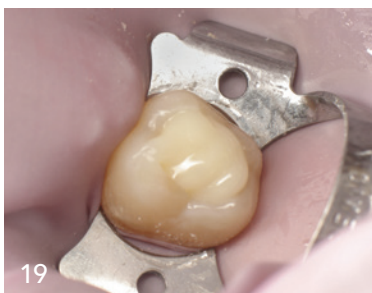**17**  
Modellierung  
von VisCalor  
bulk.



18

**18**  
Lichthärtung von  
VisCalor bulk.

**19**  
Anwendung von  
VisCalor.



19

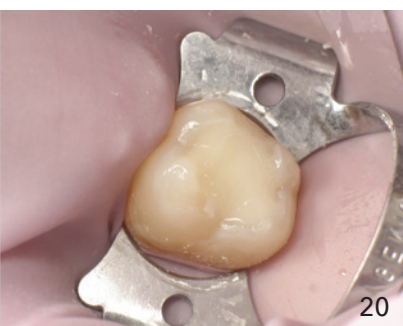sen Composites keine Luftblasen. Außerdem ist eine Gleichmäßigkeit zwischen allen drei verwendeten Composites hinsichtlich der Röntgensichtbarkeit erkennbar und insgesamt stellt sich die gesamte Restauration als homogen dar, ohne sichtbare Übergänge zwischen dem Basis-Flow Composite, dem Bulk-Fill Composite und dem ästhetischen Composite. Schließlich konnte die präoperative Röntgenaufnahme nicht das volle Ausmaß der Läsion unterscheiden. Es war daher wichtig, eine Desensibilisierung bereitzustellen, um die Vitalität der Pulpa zu erhalten. Erst während der weiteren Behandlung wurde deutlich, dass sehr tief präpariert werden musste, um befallene Zahnhartsubstanz vollständig zu entfernen. Zur Erhaltung der Vitalität der Pulpa wurde daher vor der eigentlichen Versorgung mit Composite mit einem geeigneten Präparat zur Desensibilisierung gearbeitet.

## Diskussion

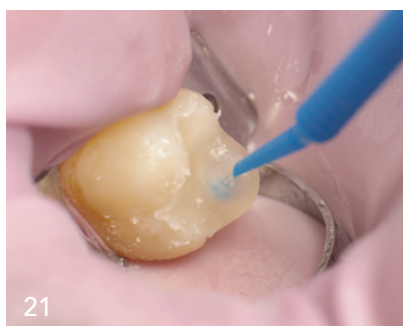In der Restaurativen Zahnheilkunde kommt ein Composite hauptsächlich in allen klinischen Situationen zum Einsatz, die eine Wiederherstellung der Zahnhartsubstanz erfordern. Exzellente optische und physikalische Eigenschaften gepaart mit einem ausgezeichneten Handling erlauben die Verwendung in allen Kavitätenklassen, die von G. V. Black Ende des 19. Jahrhunderts im Rahmen seiner berühmten Arbeit zur Klassifikation von Kariesläsionen definiert worden waren. Bestand diese Klassifikation zunächst noch aus den Klassen I-V, wurden diese etwa ein halbes Jahrhundert durch eine seltene, sechste Klasse spezifisch für die Höcker der Molaren ergänzt.<sup>3</sup> Im Rahmen dieser Kavitätenklassen sind zukünftig weitere Veröffentlichungen mit dem Fokus auf Bulk-Fill geplant, je ein Fall pro Kavitätenklasse.



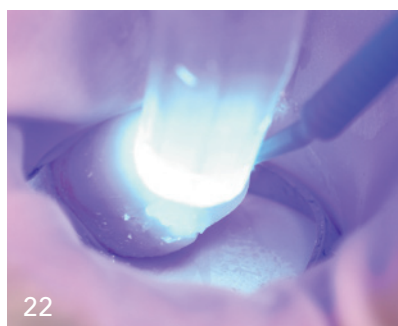„Die Kreativität der Zahnärzte, unterstützt durch die exzellente Qualität aktueller Materialien, ermöglicht es, natürliche und gleichzeitig hochwertige Restaurationen in kurzer Zeit zu erhalten.“



20



21

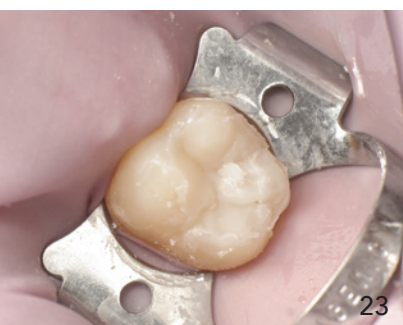

22

20  
Vor Überschuss-  
entfernung.

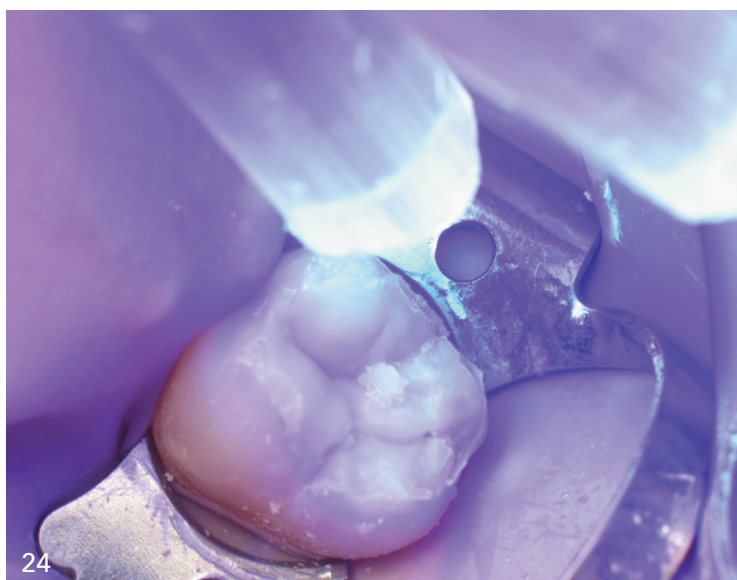
21  
Anwendung des  
Okklusionsstempels.

22  
Lichthärtung mit  
eingebrauchtem  
Okklusionsstempel.

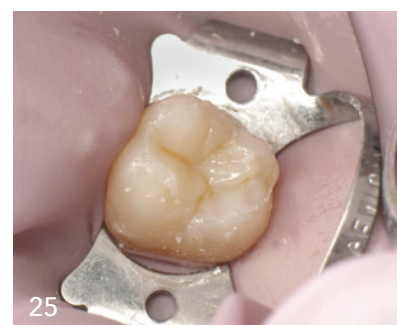

23

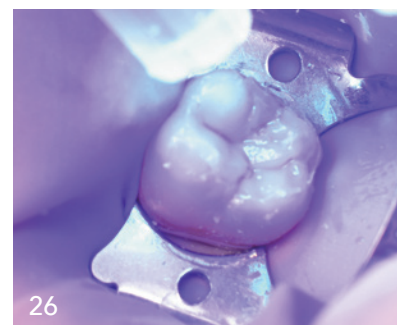
23  
Okklusalfäche  
nach Entfernung  
des Okklusions-  
stempels.



24



25



26

24  
Lichthärtung ohne  
Okklusionsstempel.

25  
Anwendung von  
FinalTouch.

26  
Lichthärtung des  
Charakterisie-  
rungs-Composites.

Die Klasse I, wie im hier vorgestellten Fall, definiert Karies, die die Fissuren betrifft, insbesondere die okklusalen Flächen der Molaren und Prämolaren, aber auch das basale Cingulum der Schneide- und Eckzähne.

#### Composites: Vielseitiger Einsatz, leichtes Handling

Moderne Composites sind universelle Materialien, die aus dem täglichen Workflow des Zahnarztes nicht mehr wegzudenken sind. Composite ist vielseitig, dabei aber stets leicht zu verarbeiten. Egal, ob Zahnarztstudent oder praktizierender Zahnarzt, jeder kann ein Composite verwenden und hervorragende Ergebnisse erzielen. Nicht nur aufgrund seiner Langlebigkeit, sondern vor allem wegen der hervorragenden Ästhetik konnten Composites Amalgam verdrängen und ersetzen. So ist es heutzutage möglich, Composite-Restaurationen anzufertigen, die dank ihrer vielseitigen Eigenschaften in der Lage sind, die Natur zu imitieren. Zudem ist es kostengünstig und somit für jeden Patienten erschwinglich. Composite wird daher in allen Disziplinen verwendet, unter anderem:

- in der Kieferorthopädie für Aligner-Attachments,
- in der Chirurgie zur Stabilisierung von Nähten,
- in der Parodontologie zur Schienung von gelockerten Zähnen und natürlich
- in der Restaurativen Zahnheilkunde.