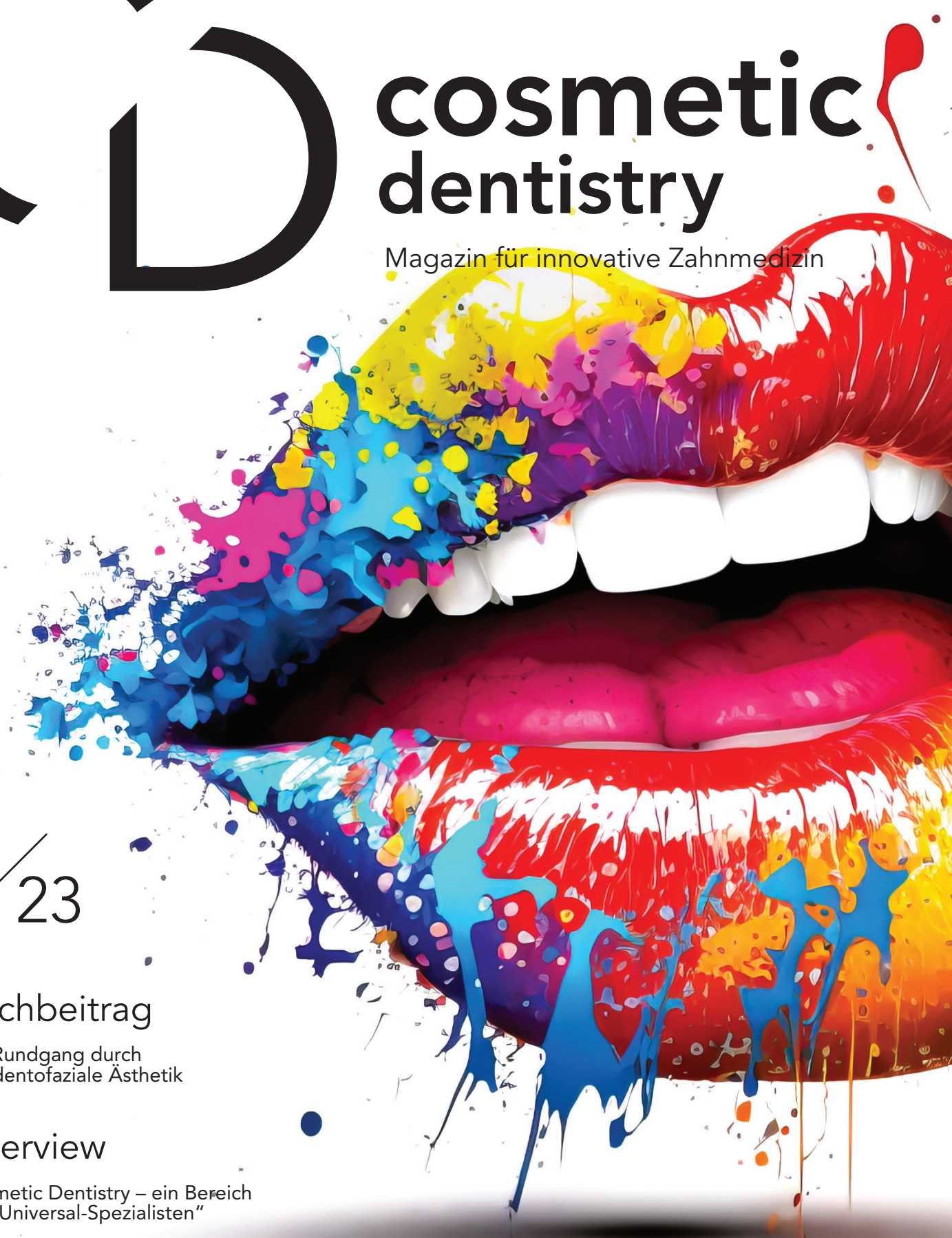

# cosmetic dentistry

Magazin für innovative Zahnmedizin



1 / 23

## Fachbeitrag

Ein Rundgang durch  
die dentofaziale Ästhetik

## Interview

Cosmetic Dentistry – ein Bereich  
für „Universal-Spezialisten“

## Praxisporträt

Von der Dampfbäckerei  
zur Zahnarztpraxis

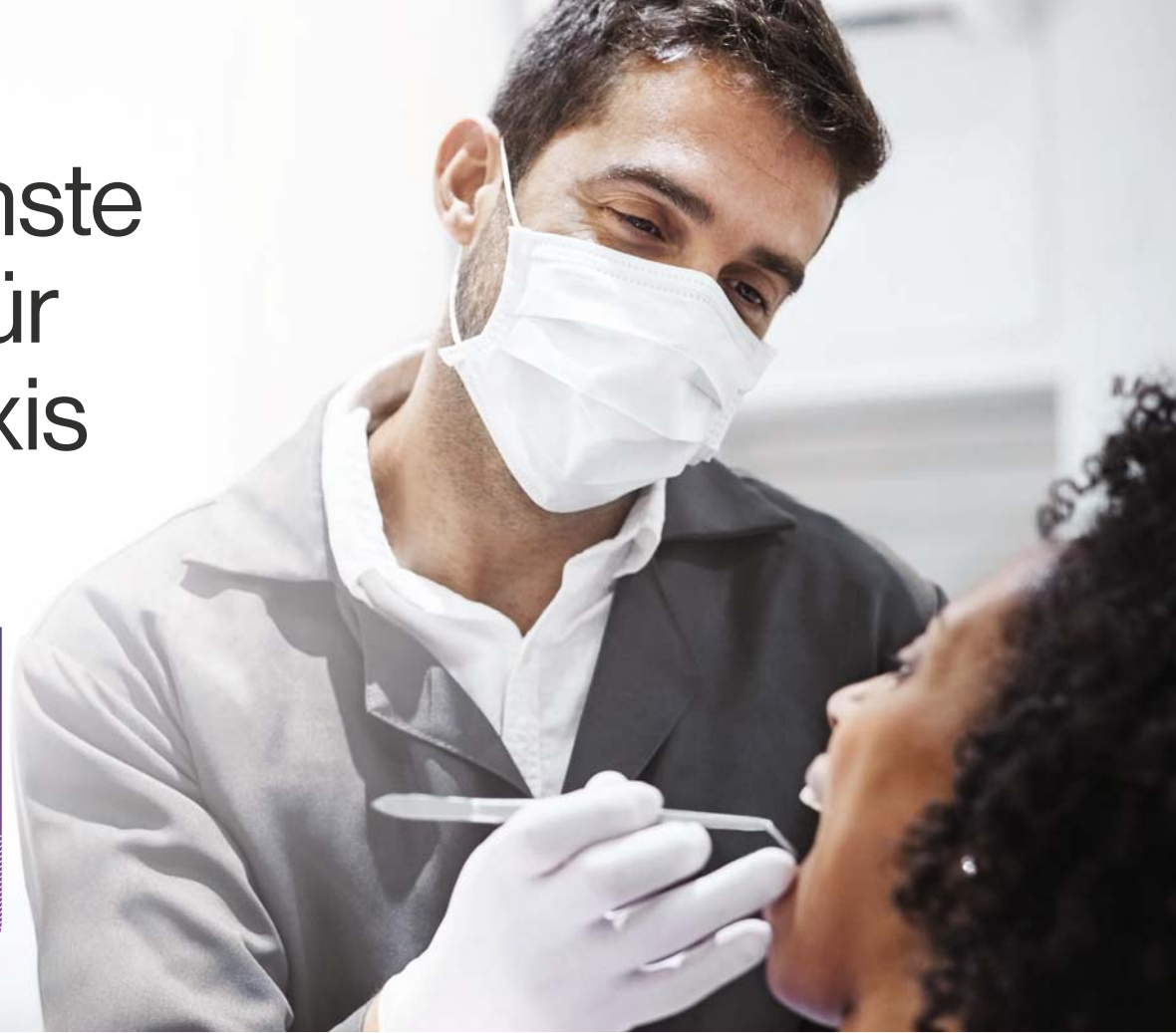

# invis is

## der nächste Schritt für Ihre Praxis

Find us at  
**IDS 2023**  
14-18<sup>th</sup> March

Hall 01.2,  
Booth A-050-C-051



### Treten Sie ein in eine neue Ära der Zahnmedizin.

Das speziell für Zahnärzte entwickelte **Invisalign Go™ System** soll es Ihnen ermöglichen, Ihren Patienten umfassendere Behandlungspläne mit **minimalinvasiven Eingriffen** anzubieten.

Aus diesem Grund lohnt es sich mehr als je zuvor zu überdenken, wie Ihre Patienten vom **Invisalign™ System in Ihrer Praxis profitieren könnten**.

Erfahren Sie mehr unter

[www.invisalign.de/provider](http://www.invisalign.de/provider)

SCAN MICH!



# invisalign go™

align™

Align Technology Switzerland GmbH, Suurstoffi 22, 6343 Rotkreuz, Schweiz

© 2023 ALIGN TECHNOLOGY, INC. ALLE RECHTE VORBEHALTEN. ALIGN, INVISALIGN, das INVISALIGN Logo und ITERO sowie weitere Bezeichnungen sind Handels- bzw. Dienstleistungsmarken von Align Technology, Inc. oder seiner Tochtergesellschaften bzw. verbundenen Unternehmen, die in den USA und/oder anderen Ländern eingetragen sein können.

**Dr. Jürgen  
Wahlmann**  
Präsident der  
Deutschen  
Gesellschaft für  
Kosmetische  
Zahnmedizin e.V.



## 20 Jahre DGKZ – Cosmetic Dentistry interdisziplinär und erfolgreich

**L**iebe Kolleginnen und Kollegen,  
am 5. und 6. Mai findet in München unsere 19.  
Jahrestagung statt. Wir feiern das 20-jährige  
Jubiläum und kehren zugleich auch zu den  
Ursprüngen unserer Fachgesellschaft zurück.

Heute kann sich kaum noch jemand vorstellen, dass die Gründung der Deutschen Gesellschaft für Kosmetische Zahnmedizin e.V. (DGKZ) im Jahr 2003 ein großes Politikum war, das zu heftigen Diskussionen bis hin zu Abhandlungen in diversen Publikationen oder „wissenschaftlichen Statements“ seitens der Vertreter der „Ästhetischen Zahnmedizin“ führte. Man baute ein Feindbild der „Unwissenschaftlichkeit“ auf oder rückte das Kürzel sogar in die braune Ecke.

Die Initiatoren unserer Fachgesellschaft ließen sich nicht auf diese Diskussion ein. In ihrem Verständnis gab es – auch international – keinen Dissens zwischen Ästhetik oder Cosmetic Dentistry. Die Frage war eher die Definition der Inhalte und Ziele, und hier ging die DGKZ in vielen Punkten über das Bisherige hinaus.

Infos zum Autor



### INHALT

**03**

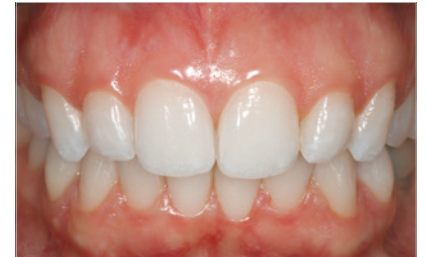Editorial

Dr. Jürgen Wahlmann

**06**

Ein Rundgang durch  
die dentofaziale Ästhetik

Dr. Rebecca Komischke



**12**

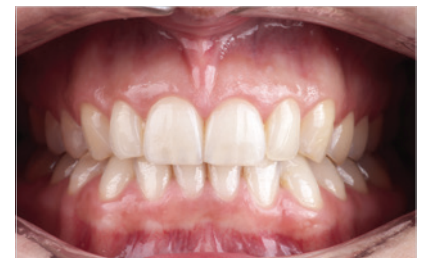Ästhetische Kronenverlängerung

Dr. Onur Deniz Polat, M.Sc., M.Sc.

**16**

Aligner als Teil eines ganzheitlichen  
ästhetischen Behandlungskonzepts

Dr. Alina Lazar



**20**

Cosmetic Dentistry – ein Bereich für  
„Universal-Spezialisten“

**24**

Soziodemografische  
Unterschiede bei Alignertherapien

**26**

Kompetent, kompakt und kostenfrei

Redaktion

**27**

Events





Cosmetic Dentistry wurde und wird von uns als High-End-Zahnmedizin mit interdisziplinärem Ansatz bis hin zur Ästhetischen Chirurgie gesehen. Das war damals neu und in gewissem Sinne auch revolutionär. Diesen interdisziplinären Ansatz verfolgt die DGKZ seit ihrer Gründung im Jahr 2003 mit Erfolg.

Anlässlich des 20-jährigen Bestehens unserer Fachgesellschaft wollen wir nicht nur im Rahmen einer hochkarätigen Expertenrunde Bilanz ziehen. Sie als Teilnehmer der Jahrestagung erwartet zum Jubiläum vor allem ein thematisch und strukturell breit gefächertes Programm, das sowohl die Entwicklungen aufzeigt als auch zugleich verdeutlicht, was heute auf diesem Gebiet „State of the Art“ ist.

Wie eingangs erwähnt, kehrt die DGKZ mit München als Veranstaltungsort, wenn man so will, zu den Ursprüngen zurück. Hier, im damals gerade neu eröffneten Hotel Bayerpost, fand mit knapp 200 Teilnehmerinnen und Teilnehmern der erste Kongress unserer noch jungen Fachgesellschaft statt.

Wir würden uns deshalb außerordentlich freuen, wenn wir Sie am 5. und 6. Mai in München, diesmal im H4 Hotel an der Messe, begrüßen können.

Mit herzlichen Grüßen  
Dr. Jürgen Wahlmann  
Präsident der Deutschen Gesellschaft für Kosmetische Zahnmedizin e.V.

ANZEIGE



**Dentale Schreibtalente gesucht!**

Sie können schreiben?  
Kontaktieren Sie uns.  
[dentalautoren.de](http://dentalautoren.de)

Holbeinstraße 29 · 04229 Leipzig · Deutschland  
Tel.: +49 341 48474-0 · [info@oemus-media.de](mailto:info@oemus-media.de)

OEMUS MEDIA AG



## INHALT

### 28

20 Jahre DGKZ – Cosmetic Dentistry ist High-End-Zahnmedizin

Redaktion

### 30

Markt

### 32

Von der Dampfbäckerei zur Zahnarztpraxis

Nadja Reichert



### 36

Sportzahnmedizin: höchste Präzision und Technik für Leistungsverbesserung

Nadja Reichert



### 38

Wie Zahnärzte und Patienten gemeinsam besser performen

Maja Schneider

### 42

Events + Impressum

# 2 TAGE

## FORTBILDUNGSPOWER

 THE C.L.E.A.R.  
INSTITUTE  
Where dentists make the move

mit Dr. Stephane Reinhardt, dmd



Live Onlinekurs:  
**CLEAR ALIGNER PRINCIPLES**

**31.03.–01.04.2023**



**PACE**  
ACADEMY of  
GENERAL DENTISTRY  
PROGRAM APPROVAL  
FOR CONTINUING  
EDUCATION

The C.L.E.A.R. Institute is designated as an Approved PACE Program Provider by the Academy of General Dentistry. The formal continuing education programs of this program provider are accepted by the AGD for Fellowship/Mastership and membership maintenance credit. Approval does not imply acceptance by a state or provincial board of dentistry or AGD endorsement. The current term of approval extends from November 1, 2020 through October 31, 2023. Provider ID# 387294.





# Ein Rundgang durch die dento-faziale Ästhetik

## Einfache und praktische Tipps für die ästhetische Aligner-behandlung

Sie kennen es: Immer mehr Menschen kommen zu uns in die Praxen und wünschen sich eine Verbesserung ihres Lächelns. Oft geprägt durch die sozialen Medien, aber auch durch die Zeit der Pandemie, in der orale Gesundheit auch mit körperlicher Gesundheit gleichzusetzen war, nimmt die Zahl dieser Patienten zu.<sup>25</sup> Der folgende Fachbeitrag stellt die wichtigen Parameter und ihre Optimierungsmethoden für ein schönes Lächeln dar.

Dr. Rebecca Komischke



**01a–01d**  
Ein schönes Lächeln ist die Visitenkarte eines Menschen.

**02a–02c**  
Intraorale Fotos für die Auswertung der dento-fazialen Ästhetik.

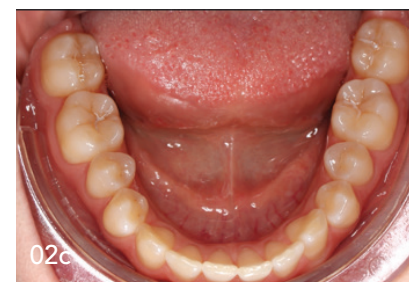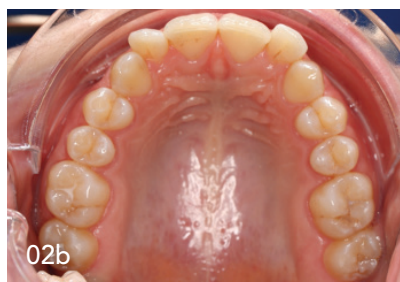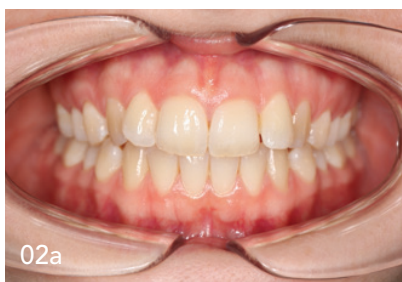**W**arum sollte ein Lächeln überhaupt evaluiert werden? Zum einen ist es oft ein tiefer Wunsch des Patienten, „schöner“ aussehen zu wollen. Es gibt aber auch wissenschaftliche Untersuchungen, die belegen, dass die Augen und der Mund immer die meiste Aufmerksamkeit des Betrachters auf sich ziehen.<sup>1,2</sup> Ob das nun daran liegt, dass es die kontrastreichsten Strukturen oder die beweglichsten Strukturen unseres Gesichts sind, sei dahingestellt.

Dieses hat natürlich zur Folge, dass das Lächeln eines Patienten eine große Rolle für die gesamte faziale Ästhetik spielt. Geht man noch einen Schritt weiter, so kann man davon ausgehen, dass vom Lächeln eines Menschen Rückschlüsse auf seine Persönlichkeit, wie etwa Intelligenz, emotionale Stabilität, Dominanz, Sexualität und soziales Verhalten, gezogen werden können.<sup>3</sup>

### Mit welchen Mitteln kann man ein Lächeln in der Praxis evaluieren?

Die Dentalfotografie ist nach wie vor der Goldstandard, um ein Lächeln zu evaluieren. Es ist aber natürlich möglich, Videos vom Mund eines Patienten zu machen, was über die Bewegungsmuster mehr Rückschlüsse ziehen lässt.<sup>4</sup> Anhand eines Fotostatus können folgende Befunde, die für die dento-faziale Ästhetik wichtig sind, erhoben werden:





- Gesichtssymmetrie
- Lippenprofil
- Mittellinie im Oberkiefer
- Mittellinie im Unterkiefer
- Bisslage nach Angle
- Okklusionsebene
- Zahnfehlstellungen im Ober- und Unterkiefer

Bei der ästhetischen Alignerbehandlung werden davon zumeist nur die anterioren Fehlstellungen, wie Mittellinienverschiebung, Engstände, Rotationen und Lücken, behoben. Änderungen der Bisslage, der Okklusionsebene oder der Gesichtssymmetrie sind beim ausgewachsenen Patienten entweder nur durch Kaschieren oder durch aufwendige kieferorthopädische Behandlungen in Zusammenarbeit mit der Dysgnathiechirurgie möglich. Nach Rubin<sup>5</sup> gibt es drei verschiedene Lächelmuster:

- Das Lächeln mit geschlossenen Lippen, was das höfliche Lächeln darstellt.
- Das Social-Media- oder Selfie-Lächeln, was nur die obere Front zeigt.
- Das spontane Lächeln, was wir nach Camara<sup>6</sup> als Basis für unsere ästhetische Planung wählen sollten. Davon ist natürlich das schwerste Foto zu machen, da man den Patienten aus der Reserve locken muss, um dieses „echte“ Lächeln zu bekommen.

**Autorentipp:** Machen Sie immer mindestens die acht Fotos für den Fotostatus und üben Sie daran, die wichtigen Befunde schnell darauf abzulesen. Inzwischen benutze ich hauptsächlich die Fotos für meine Alignerplanungen und die daran anschließenden Korrekturen. Machen Sie ruhig am Anfang ein paar Fotos mehr. Je mehr Bildmaterial Sie haben, umso leichter wird Ihnen die Planung fallen.

Welche anatomischen Strukturen gilt es, zu Beginn und am Ende einer Behandlung zu erfassen und auszuwerten? Für die dentofaziale Ästhetik ist immer der Oberkiefer ausschlaggebend. Im Folgenden wird gezeigt, auf welche ästhetischen Marker besonders geachtet werden muss, damit Zahnarzt und Patient am Ende zufrieden sind.

**Autorentipp:** Das heißt, ich plane bei meinen Alignerbehandlungen immer erst den Oberkiefer und passe daran den Unterkiefer an.

## Die oberen Incisivi und die Lachlinie

Die oberen Incisivi sind sicherlich die wichtigsten Marker eines Lächelns.<sup>7-9</sup> Beim idealen oberen frontalen Zahnbogen sollten die Schneidekanten der Kontur der Unterlippe folgen. Es beschreibt also einen konvexen Bogen.<sup>6-11</sup> Je konvexer die Schnei-

dekantenlinie und sichtbar die oberen Incisivi, umso jünger wirkt das Lächeln.<sup>12</sup> Es werden damit Schönheit, Lebensfreude und Sinnlichkeit verknüpft.

**Autorentipp:** Wenn ich also meine Alignerbehandlung plane und meine Fallplanung evaluiere, achte ich genauestens darauf, dass meine Schneidekanten der Unterlippe folgen und dass sie auf jeden Fall länger sind als die Eckzahnspitzen. Bei Männern kann auch eine gerade Linie toleriert werden.

### Mittellinie

In der Literatur wird beschrieben, dass Abweichungen der Mittellinie um bis zu 4 mm vom normalen Betrachter nicht wahrgenommen werden.<sup>13,14</sup> Das ist aber nicht das, was der erfahrene Behandler in der alltäglichen Praxis wahrnimmt. Da ist es sicherlich eher 1 mm, der vom Patienten toleriert wird. Abweichungen in der Inklination der Frontzähne werden jedenfalls sehr deutlich wahrgenommen.<sup>14</sup> Auch Diastema sind inzwischen völlig außer Mode gekommen. Es werden höchstens kleine Restlücken distal von 12 und 22 toleriert, wenn eine Boltondiskrepanz vorliegt.<sup>15</sup>

**Autorentipp:** Wenn ich meine Alignerbehandlungen plane, dann achte ich auf die Parallelität der beiden oberen mittleren Incisivi von der frontalen Ansicht sowie eine ansprechende Neigung der Front in der lateralen Ansicht. Ich persönlich toleriere nur eine Mittellinienabweichung von maximal 1 mm und versuche immer, diese komplett zu korrigieren. Diastema werden komplett geschlossen, und wenn ich die Boltondiskrepanz nicht ausgleichen kann, belasse ich distal von 12 und 22 Restlücken, die ich mit Komposit verschließe.

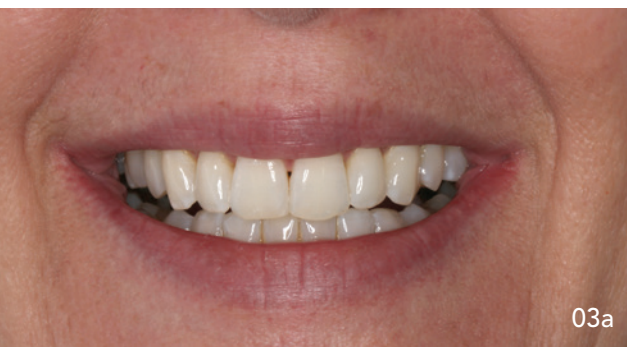### Bukkalkorridor

Der Bukkalkorridor ist der beidseitige Platz zwischen Zahnbogen und Wange beim Lächeln.<sup>8,9</sup> Schön ist, wenn der Korridor noch als solcher zu erkennen ist, also nicht übermäßig breit ist, aber er darf dabei nicht zu schmal sein.<sup>16</sup>

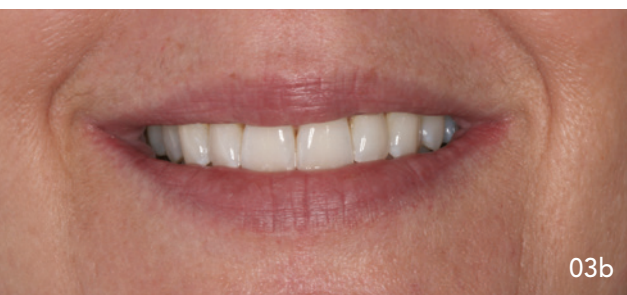**Autorentipp:** Bei der Planung meiner Alignerbehandlungen und auch bei der Analyse der frontalen oralen Fotoansicht stelle ich sehr häufig fest, dass die oberen Prämolaren einen negativen Torque haben. Richtet man diese auf, ist der Bukkalkorridor schon wesentlich ästhetischer.

### Gingivaverlauf

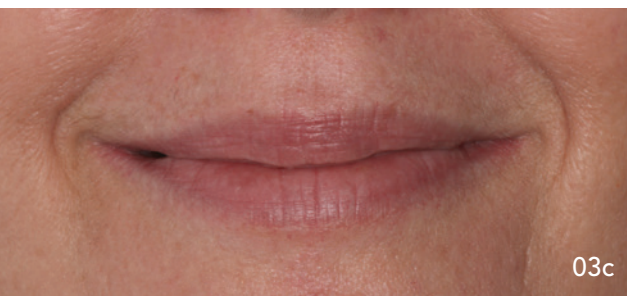Als ästhetischer Gingivaverlauf wird beschrieben, dass dieser bei den Eckzähnen und mittleren Frontzähnen auf einer Höhe verläuft. Die Gingiva liegt bei den seitlichen Frontzähnen um etwa 0,5 mm tiefer. Am wichtigsten ist aber ein gleichmäßiger Verlauf. Dabei gibt es zwei Methoden, diesen zu korrigieren:



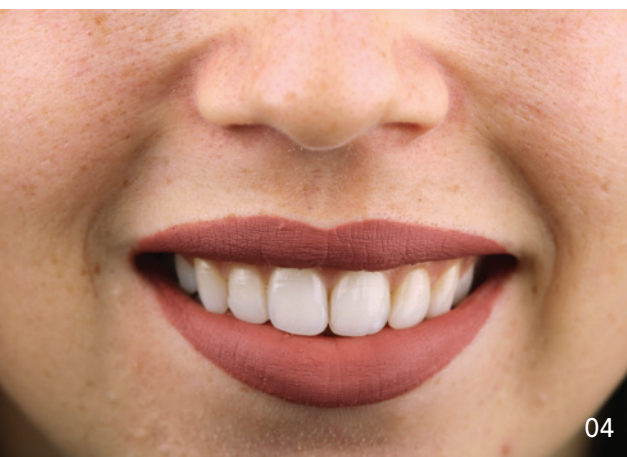03a



03b



03c



04

**03a**  
Das echte  
Lächeln.

**03b**  
Das Selfie-  
Lächeln.

**03c**  
Das höfliche  
Lächeln.

**04**  
Die Oberkiefer-  
frontzähne folgen  
der Kurvatur der  
Unterlippe.

- durch Gingivektomie an der Stelle, wo die Gingiva zu tief verläuft
- durch eine Gingivaplastik, um fehlende Gingiva zu ersetzen.<sup>17</sup>

Ebenso spielt die Exposition der Gingiva beim Lächeln eine ästhetische Rolle. Ist zu viel Gingiva sichtbar, spricht man von einem „Gummy Smile“. In der Literatur werden 3 mm sichtbares Zahnfleisch als tolerierbar angesehen.<sup>11,14,18</sup> Aber auch hier zeigt die Erfahrung, dass dieser Wert mit steigendem ästhetischem Anspruch der Patienten immer kleiner wird.

**Autorentipp:** Bei meinen Patienten korrigiere ich die Gingivalinie immer erst am Ende der Behandlung, da sich oft unter der Alignertherapie etwas ändert. Viel häufiger als die Gingivaplastik ist die Gingivektomie, die auch benutzt wird, um ein „Gummy Smile“ zu beheben.

#### Zahnfarbe

Zu einem schönen Lächeln gehört auch eine natürlich helle Zahnfarbe. Es gibt auch inzwischen genügend Studien, die widerlegen, dass das Bleaching Auswirkung auf die Schmelzhärte oder Kariesprävalenz hat.<sup>19,20</sup>

**Autorentipp:** Bei meinen Alignerbehandlungen plane ich grundsätzlich eine Revision ein, bei der ich alle Attachments entferne und Feinkorrekturen vornehme. In dieser Phase lasse ich meine Patienten zu Hause mit ihren Revisions-Alignern mit 16 Prozent Carbamidperoxid für jeweils zwei Stunden täglich über zwei Wochen bleachen.

#### Zahnform

Ist die Zahnstellung korrigiert, sollte man noch das Verhältnis von Zahnbreite und -länge, das im besten Fall zwischen 75 und 85 Prozent liegen sollte, evaluieren.<sup>13</sup> Zu schmale seitliche Incisivi wirken unästhetisch. In diesem Fall sollten die lateralen Incisivi mit Komposit aufgebaut und so verbreitert werden. Genauso sollte der Schmelzverlust durch übermäßige Attrition und Abrasion durch Schmelzätztechnik und Komposit korrigiert werden.

Die Technik des Align-Bleach-Bond kommt aus dem amerikanischen Raum und findet in Europa immer mehr Anwendung. Es wird auch unter dem Begriff Progressive Smile Design geführt, weil Schritt für Schritt, die einzelnen Komponenten zu einem schönen Lächeln aufeinanderfolgend durchgeführt werden.<sup>22</sup>

**Autorentipp:** Hat man die Zähne vorher gebleicht, ist das Edge-Bonding mit Komposit wesentlich einfacher, da der Schmelz der gebleichten Zähne weniger transparent ist. Die Patienten bekommen auch die Anweisung, einmal im Jahr für zwei oder drei Tage zu rebleachen, um die helle Farbe zu erhalten und Verfärbungen an den Kompositrestaurationen zu vermeiden.

#### Overjet und Envelope of Function

Um wirklich schöne und langfristige Composite Edge-Bondings durchzuführen, ist es außer dem vorherigen Bleachen unermesslich wichtig,

Noch tiefer einsteigen?

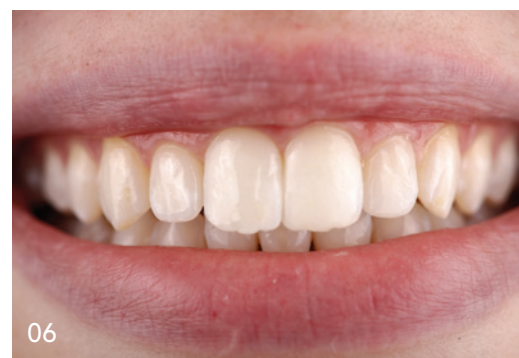
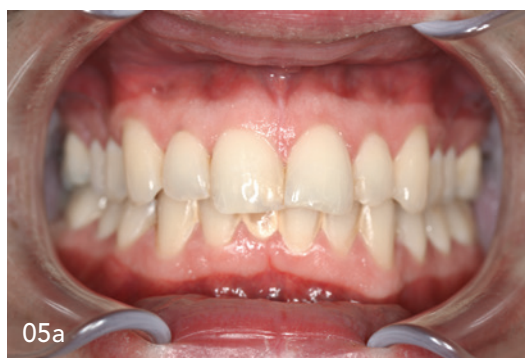
Hier gibt's mehr  
**Bilder.**

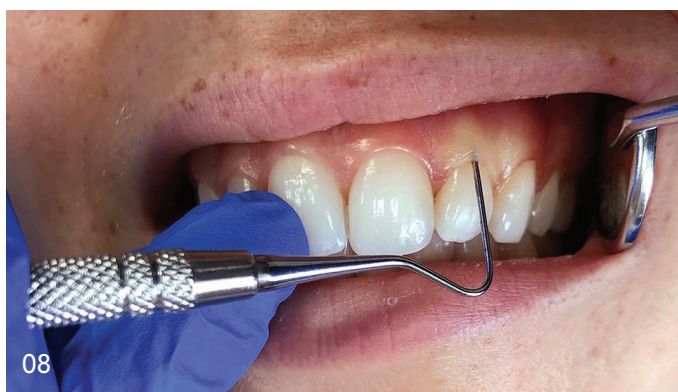
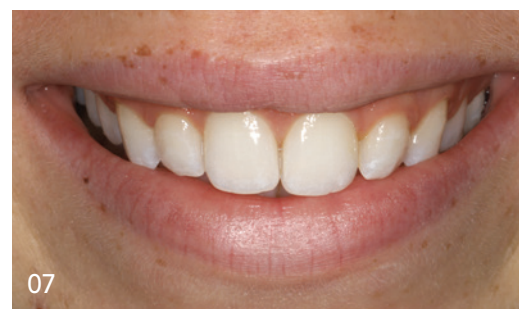
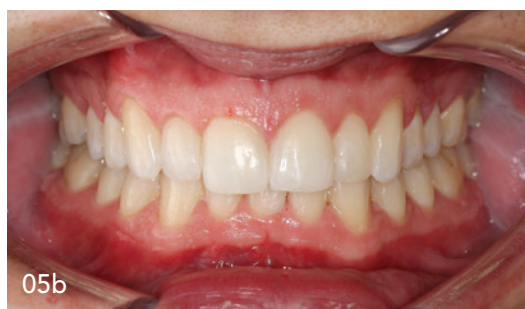

**05a**  
 Zahn 21 ist stark prokliniert und die Schneiden sind nicht auf einer Linie.  
 Die Mittellinie weicht aufgrund des Engstandes im Ober- und Unterkiefer um 1 mm nach rechts ab.



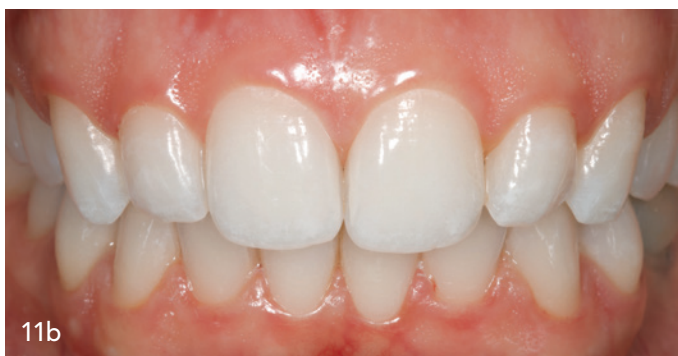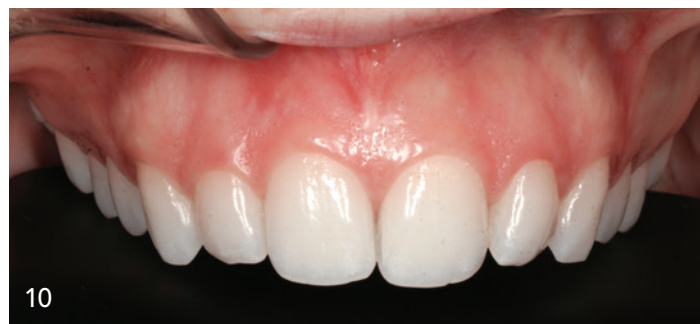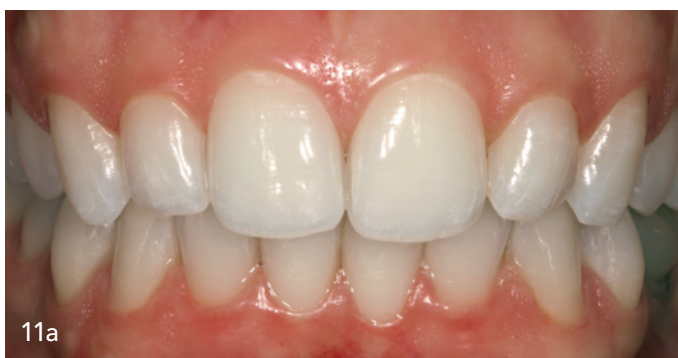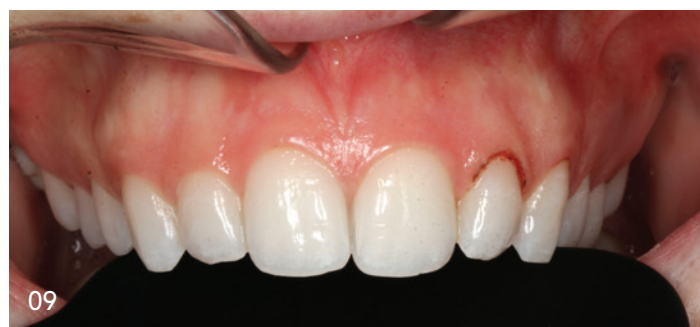**05b**  
 Die Inklination der Frontzähne ist eingestellt. Die Mittellinienabweichung im Unterkiefer entsteht dadurch, dass Zahn 31 entfernt wurde.



**06**  
 Der Bukkal-korridor ist weder zu breit noch zu schmal.

**07**  
 Die Gingiva verläuft bei Zahn 21 zu tief.

**08**  
 Die nicht befestigte Gingiva wird ausgemessen.



**09**  
 Mit einem Elektrotom wird die freie Gingiva vorsichtig entfernt.

**10**  
 Vier Tage post OP, kein BOP.

**11a+11b**  
 Vor und nach dem Bleaching.